АСТРАХАНСКАЯ ГОСУДАРСТВЕННАЯ
МЕДИЦИНСКАЯ АКАДЕМИЯ
ASTRAKHAN STATE MEDICAL ACADEMY

АСТРАХАНСКИЙ МЕДИЦИНСКИЙ ЖУРНАЛ

Научно-практический медицинский журнал

Издается с 2006 г.

ТОМ 7
№ 4

АСТРАХАНЬ – 2012

Журнал входит в перечень изданий, утвержденных ВАК для публикации основных результатов диссертационных исследований

ASTRAKHAN MEDICAL JOURNAL

Scientific and practical medical journal

First published 2006

VOLUME 7
№ 4

ASTRAKHAN – 2012

18+
ISSN 1992-6499

АСТРАХАНСКИЙ МЕДИЦИНСКИЙ ЖУРНАЛ

2012 Том 7 № 4

Редакционная коллегия

Главный редактор
Х.М. ГАЛИМЗЯНОВ – доктор медицинских наук, профессор

Заместители главного редактора
В.И. ГРИГАНОВ – доктор медицинских наук, профессор
А.А. ПАНОВ – доктор медицинских наук, профессор
О.В. РУБАЛЬСКИЙ – доктор медицинских наук, профессор

Члены редакционной коллегии
С.С. АФАНАСЬЕВ – доктор медицинских наук, профессор (Москва)
А.В. БУРКИН – доктор медицинских наук, профессор
Д.Ш. ДУБИНА – доктор медицинских наук, профессор
С.А. ЗУРНАДЖАН – доктор медицинских наук, профессор
В.А. ЗУРНАДЖЬЯНЦ – доктор медицинских наук, профессор
Т.С. КИРИЛЛОВА – доктор филологических наук, профессор
Б.Т. КУРТУСУНОВ – доктор медицинских наук, доцент
В.М. ПИСАРЕВ – доктор медицинских наук, профессор (Канада)
А.Г. СЕРДЮКОВ – доктор медицинских наук, профессор
Д.Л. ТЕПЛЫЙ – доктор биологических наук, профессор
О. ТОПОЛЧАН – доктор медицины, доктор философии, профессор (Чехия)
Н.Н. ТРИЗНО – доктор медицинских наук, профессор
А.Р. УМЕРОВА – доктор медицинских наук, доцент
А.А. ЮЩЕНКО – доктор медицинских наук, профессор

Редакционный совет
Т.М. АГАЕВ – доктор медицинских наук, профессор (Азербайджан)
Ю.Т. АХТЕМИЙЧУК – доктор медицинских наук, профессор (Украина)
С.Л. БАБАК – доктор медицинских наук (Москва)
Д.В. БАЖЕНОВ – доктор медицинских наук, профессор (Тверь)
Р.Р. БЕКТАЕВА – доктор медицинских наук, профессор (Казахстан)
Б.С. БЕЛОВ – доктор медицинских наук (Москва)
В.Ш. ВАГАПОВА – доктор медицинских наук, профессор (Уфа)
С.К. ЕВТУШЕНКО – доктор медицинских наук, профессор (Украина)
Н.Н. КАЛАДЗЕ – доктор медицинских наук, профессор (Украина)
О.В. КАЛМИН – доктор медицинских наук, профессор (Пенза)
М.Ю. КАПИТОНОВА – доктор медицинских наук, профессор (Волгоград)
Л.Л. КОЛЕСНИКОВ – доктор медицинских наук, профессор (Москва)
В.Н. НИКОЛЕНКО – доктор медицинских наук, профессор (Саратов)
В.М. ЧУЧКОВ – доктор медицинских наук, профессор (Ижевск)
В.Н. ШВАЛЕВ – доктор медицинских наук, профессор (Казань)
Ю.Г. ШВАРЦ – доктор медицинских наук, профессор (Саратов)

Ответственный секретарь – О.В. ДЕНИСОВ

Материалы представленных статей рецензируются.

Свидетельство о регистрации средства массовой информации
ПИ № ФС 77-26040 от 10 ноября 2006 г.

Подписной индекс в каталоге агентства Роспечать «Газеты. Журналы» 33281

© Издательство «ГБОУ ВПО АГМА», 2012
Все права защищены. Ни одна часть этого издания не может быть преобразована
в электронный вид либо воспроизведена любым способом
без предварительного согласования с издателем.

Выпуски «Астраханского медицинского журнала» доступны на сайте http://elibrary.ru

18+
ISSN 1992-6499

ASTRAKHAN MEDICAL JOURNAL

2012 Volume 7 № 4

The Editorial board

Editor-in-Chief
H.M. GALIMZYANOV – Doctor of Medical Sciences, Professor

Deputy Editor-in-Chief
V.I. GRIGANOV – Doctor of Medical Sciences, Professor
A.A. PANOV – Doctor of Medical Sciences, Professor
O.V. RUBALSKY – Doctor of Medical Sciences, Professor

Members of editorial board
S.S. AFANASYEV – Doctor of Medical Sciences, Professor (Moscow)
A.V. BURKIN – Doctor of Medical Sciences, Professor
D.SH. DUBINA – Doctor of Medical Sciences, Professor
S.A. ZURNADZHAN – Doctor of Medical Sciences, Professor
V. A. ZURNADZHYANC – Doctor of Medical Sciences, Professor
T.S. KIRILLOVA – Doctor of Philological Sciences, Professor
B.T. KURTUSUNOV – Doctor of Medical Sciences, Reader
V.M. PISAREV – Doctor of Medical Sciences, Professor (Canada)
A.G. SERDYUKOV – Doctor of Medical Sciences, Professor
D.L. TEPLY – Doctor of Biological Sciences, Professor
O. TOPOLČAN – Doctor of Medicine, Doctor of Philosophy, Professor (Czechia)
N.N. TRIZNO – Doctor of Medical Sciences, Professor
A.R. UMEROVA – Doctor of Medical Sciences, Reader
A.A. YUSCHENKO – Doctor of Medical Sciences, Professor

Editorial board
T.M. AGAEV – Doctor of Medical Sciences, Professor (Azerbijan)
YU.T. AHTEMIYCHUK – Doctor of Medical Sciences, Professor (Ukraine)
S.L. BABAK – Doctor of Medical Sciences (Moscow)
R.R. BEKTAEVA – Doctor of Medical Sciences, Professor (Kazakhstan)
B.S. BELOV – Doctor of Medical Sciences (Moscow)
D.V. BAZHENOV – Doctor of Medical Sciences, Professor (Tver)
V.SH. VAGAPOVA – Doctor of Medical Sciences, Professor (Ufa)
S.K. EVTUSHENKO – Doctor of Medical Sciences, Professor (Ukraine)
N.N. KALADZE – Doctor of Medical Sciences, Professor (Ukraine)
O.V. KALMIN – Doctor of Medical Sciences, Professor (Penza)
M.YU. KAPITONOVA – Doctor of Medical Sciences, Professor (Volgograd)
L.L. KOLESNIKOV – Doctor of Medical Sciences, Professor (Moscow)
V.N. NIKOLENKO – Doctor of Medical Sciences, Professor (Saratov)
V.M. CHUCHKOV – Doctor of Medical Sciences, Professor (Ijevsk)
V.N. SHVALEV – Doctor of Medical Sciences, Professor (Kazan)
YU.G. SHVARC – Doctor of Medical Sciences, Professor (Saratov)

Responsible secretary – O.V. DENISOV

The materials of represented articles are reviewed.
The journal is in the list of leading scientific journals and publications of HAC

Certificate of mass media registration PI №FS 77 – 26040 on November 10, 2006

Subscription index in catalogue agency Rospechat "Newspapers. Journals" 33281
© Publisher "SBEI HPE ASMA", 2012
All rights are protected. No one part of this publication can be transformed into electronic type or reproduced by any way without preliminary agreement with editor.

The issues of "Astrakhan medical journal" are available on site http://elibrary.ru

СОДЕРЖАНИЕ

Л.А. Алексина, Б.Б. Щурик
Особенности формирования и топографии
общего печеночного и пузырного протоков……16
В.П. Андрющенко, Н.И. Кушнирчук
Микро- и ультраструктурные изменения тканей
передней брюшной стенки, как фактор выбора метода
герниопластики послеоперационных вентральных грыж……...18
Е.А. Анисимова, Д.В. Попрыга, Н.В. Чупахин,
Д.И. Анисимов, К.С. Юсупов, А.Н. Попов
Сопряженность абсолютных и относительных размеров тела
взрослых людей с индексом прочности большеберцовой кости……22
А.А. Антонова, С.Н. Ченцова, В.Г. Сердюков
Сравнительная характеристика физического развития детей……26
Д.В. Баженов, А.А. Медведева, Н.В. Блинова,
И.О. Благонравова, В.М. Калиниченко, А.А. Лаврентьев
Анатомо-топографические взаимоотношения
отдельных мышц мягкого неба со слуховой трубой……...30
А.С. Баринов, А.А. Воробьев, П.С. Царьков, С.С. Зайцев
Рентгеноанатомическое обоснование диспластического характера
малых форм осевых деформаций нижних конечностей……..33
Л.А. Басова, С.Г. Коновалова
Антропометрические параметры плодов
и умерших новорожденных в условиях Европейского Севера……..35
А.А. Бахтин, Л.И. Наумова
Морфологическая характеристика стенки тонкой кишки
при воздействии сероводородсодержащего газа…….37
В.Н. Безносик, А.А. Стадников
Регенераторные процессы в тканях периодонта при травматическом
периодонтите в эксперименте под влиянием
совместного применения антибиотика и окситоцина…….40
Г.П. Белоусова, И.Г. Пашкова, С.А. Кудряшова Т.А Колупаева
Исследование экзаменационной перестройки кровообращения
у студенток с различным телосложением…….43
И.Н. Боголепова, П.А. Агапов
Межполушарная асимметрия и гендерные различия
ширины коры поля 7 верхней теменной области мозга человека……..46
Д.А. Боков, Е.А. Дьяконова, Л.С. Антимонова,
Л.Ю. Топурия, А.А. Стадников
Структурно-функциональная реорганизация
в системе сумка Фабрициуса – селезенка – железа Гардера
при оценке иммунореактивности птиц…….49
В.В. Болдырь, Е.Н. Крикун
Влияние повышенного уровня радиационной нагрузки на изменчивость
основных морфофункциональных показателей новорожденных детей……53
Н.И. Болотникова, А.Г. Сердюков, И.Ю. Болотников
Экстренная догоспитальная медицинская помощь
подросткам 10–14 лет…….56
Е.В. Бурова, С.П. Синчихин, О.Б. Мамиев,
А.В. Буров, В.А. Иванников
Применение сонографического исследования при оценке комплексной
противовоспалительной терапии острого аднексита……..58

В.Ш. Вагапова, А.А. Байгильдина
Структурно-метаболические изменения эндотелия при осложненном течении геморрагической лихорадки с почечным синдромом…….62
С.И. Волков, Д.В. Баженов, А.О. Богданов
Индивидуальные различия в топографии ветвей лицевого нерва…….65
О.В. Волкова, К.В. Донская, И.Р. Соболев, Ю.О. Пешкова, Т.А. Тихонова, П.В. Сутягин
Электронномикроскопическое исследование периартериальной области синусно-предсердного узла сердца крысы……...68
А.А. Воробьев, Р.В. Мяконький
Особенности морфологии укушенных ран……...72
И.В. Гайворонский, Г.И. Ничипорук, А.С. Сотников
Ультраструктурные изменения стенки сосудов гемомикроциркуляторного русла кишечника при портальной гипертензии……...75
Я.Н. Гарус, Р.М. Антошкиева
Микровиброакустическое воздействие в лечении и профилактике заболеваний пародонта……...78
Ю.А. Гладилин
Изменения с возрастом наружного диаметра передних мозговых артерий …….81
Е.В. Горелик, А.В. Смирнов, А.И. Краюшкин, Н.В. Григорьева, М.Н. Марютин
Морфология гиппокампа в различных соматотипах у лиц мужского пола второго периода зрелого возраста……84
Г.Н. Горшунова, В.В. Валиуллин
Иммуногистохимическая характеристика кожи больных диабетом…….87
О.В. Грачиева, Д.Н. Рассказов, Г.А. Харченко, Р.А. Садретдинов
Роль метода лазерной допплеровской флоуметрии в оценке периферической микроциркуляции у детей, больных энтеровирусной инфекцией…….89
О.В. Грачиева, Г.А. Харченко, Д.Н. Рассказов, Р.А. Садретдинов
Амплитудно-частотный анализ показателей метода лазерной допплеровской флоуметрии в оценке периферической микроциркуляции у детей, больных Астраханской риккетсиозной лихорадкой и энтеровирусной инфекцией……...91
С.В. Грунин, Д.А. Маланин, А.И. Краюшкин, И.А. Сучилин
Методика рентгеноанатомической оценки строения пяточных костей……..93
О.А. Гурова
Сопряженность изменений конъюнктивальной микроциркуляции и мозговой гемодинамики в онтогенезе у детей и подростков……..96
Т.С. Гусейнов, С.Т. Гусейнова, А.Э. Эседова
Морфология ворсинок, крипт и лимфоидных узелков при дегидратации и коррекции физиологическим раствором ……..……98
А.А. Должиков, Т.С. Мухина, Е.В. Жернаков, И.А. Файнова, Л.А. Савостина
Взаимосвязи клинико-морфологических и иммунофенотипических особенностей рака эндометрия……..101
В.Н. Дмитриев, А.А. Должиков, Н.И. Жернакова, И.И. Зыбенко, О.С. Кокорина, Е.В. Жернаков, А.П. Кривчикова
Роль определения экспрессии белка $p16^{ink4a}$ и маркера пролиферации Ki-67 при цервикальных интраэпителиальных неоплазиях и раке шейки матки……104
А.Ф. Елисеева, Г.Б. Шторина, В.А. Цинзерлинг
Картина морфологических изменений пародонта на фоне ишемической болезни сердца и без нее……107
А.П. Ермагамбетова
Влияние экологического неблагополучия на состояние нервной системы населения, проживающего в регионе нефтегазовых месторождений Актюбинской области ……110

Е.Ю. Ефимова, А.И. Краюшкин, Ю.В. Ефимов, И.А. Максютин
Основные морфометрические показатели зубочелюстных сегментов
резцов нижней челюсти при физиологической окклюзии постоянных зубов……113
С.П. Иванов, Д.Г. Мустафин, А.С. Иванов
Осложнения стернотомии и их профилактика
при торакальных операциях……..115
Л.А. Иванова, А.Н. Уляков, А.О. Плотников, И.В. Иванов,
Т.Х. Тимохина, С.В. Куликова, М.И. Беляева, А.О. Ступников,
Е.Д. Хадиева, В.Г. Бычков
Микробиоценоз ротовой полости у больных суперинвазионным описторхозом……..117
Г.А. Ивашинникова, О.Ю. Борисова,
А.В. Алешкин, А.С. Пименова
Ускоренный молекулярно-генетический метод типирования
штаммов Bordetella pertussis по структуре промотора ptxP коклюшного токсина……121
М.К. Изтлеуов, Е.М. Изтлеуов, И.В. Исмаилова
Влияние облепихового масла и липоевой кислоты
на морфофункциональные показатели репродуктивной системы
крыс самцов при хром-индуцированном микроэлементозе……124
А.А. Калаев, А.А. Молдавская, В.В. Петров
Анатомические исследования твердой оболочки головного мозга
и ее сосудистой системы у человека при тяжелой
черепно-мозговой травме, не отягощенной алкогольным
анамнезом и в условиях алкогольной интоксикации……126
О.В. Калмин, И.В. Бочкарева
Возрастные изменения механических свойств большеберцового нерва……..129
О.В. Калмин, Д.В. Никишин
Экспериментальное исследование применения мембраны
«Кардиоплант» при направленной костной регенерации……132
Б.И. Кантемирова
Состояние фармакогенетических исследований в Российской
Федерации и за рубежом……..134
Т.Р. Касьянова, Б.Н. Левитан, Ю.А. Кривенцев,
Д.М. Никулина, Ю.Б. Титаренко
Этиологические особенности изменения фетального гемоглобина
у больных хроническим гепатитом и циррозом печени……138
Э.С. Кафаров, Б.Т. Куртусунов
Стереоанатомия артериальной и венозной системы почек человека……..140
Э.С. Кафаров, Л.А. Удочкина, В.Н. Бесарабов
Венозные сосуды почек в плоскостном и стереоизображении……144
Е.В. Киселева, Н.Н. Спирина, Т.А. Румянцева, Н.Н. Спирин
Динамические изменения нейропсихологического статуса
на модели рассеянного склероза у мышей……148
В.И. Козлов
Ремоделирование системы микроциркуляции в онтогенезе……151
Л.Л. Колесников, Т.В. Горская, А.Г. Цыбулькин
Крылонебный узел человека на гистотопограммах
и в трехмерной реконструкции……155
Л.Л. Колесников, Т.В. Горская, А.Г. Цыбулькин
Ушной узел человека и его гемомикроциркуляторное русло……..158
Н.Г. Краюшкина
Морфометрические параметры лимфатических узлов
при воздействии электромагнитного излучения……161
А.Е. Лазько, М.В. Лазько, А.П. Ярошинская,
О.А. Овсянникова, М.Д. Осипенко, Д.В. Карпеева
Использование структурно-системного анализа в биологии……...163

О.Ю. Лежнина, А.А. Коробкеев, И.И. Федько
Современные морфофункциональные параметры
артериального русла сердца…….166
Е.Д. Луцай, Л.М. Железнов
Интенсивность роста соматометрических параметров плода
в разные периоды пренатального онтогенеза……..168
Д.Н. Лященко
Синтопия восходящей, грудной аорты и ее дуги
в раннем плодном периоде онтогнеза человека……..171
А.Ф. Маленченко, О.В. Ермакова, О.В. Раскоша
Биологическое действие природного урана
на щитовидную железу……..174
О.В. Махонина, В.В. Ермилов
Межклеточные взаимодействия в программированной гибели клеток пигментного
эпителия сетчатки и факторы, влияющие на амилоидогенез в структурах
дна глаза больных возрастной макулярной дегенерацией……176
А.А. Минаков, С.А. Зурнаджан, А.Д. Минаков
Этиопатогенетические аспекты возникновения очагов доброкачественной гиперплазии
предстательной железы в различных отделах органа в возрастном аспекте……..179
А.А. Минаков
Морфофункциональная характеристика сосудистого русла
простаты при возникновении доброкачественной гипертрофии
предстательной железы……183
Р.С. Минигазимов, В.Ш. Вагапова
Визуализация камер серозно-лимфатических люков……185
А.А. Молдавская, М.А. Газиев, А.А. Калаев, В.В. Петров
Морфогенез и топографо-анатомические особенности
легких в пренатальном онтогенезе человека……..188
О.В. Мусатов, С.А. Зурнаджан, М.Н. Тризно
Динамика микроциркуляции в желудочном лоскуте и сальнике
после аутопластики ими раны селезенки в эксперименте……190
Я.О. Мухамедшина, Г.Ф. Шаймарданова,
А.Р. Мухитов, Ю.А. Челышев
Шванновские клетки в области травмы спинного мозга крысы
при локальной доставке генов VEGF и FGF2……194
А.А. Нестеров, А.П. Нестеров, О.С. Пархоменко, А.А. Пархоменко
Патогенез одонтогенного остеомиелита челюстей
у лиц с зависимостью от дезоморфина……...197
В.И. Ноздрин, О.В. Калинина
Сальные железы кожи височной области головы мужчин
в постнатальном онтогенезе…….200
И.Г. Пашкова, С.А. Кудряшова Т.А Колупаева
Особенности конституциональной диагностики женской
популяции Республики Карелия……..202
А.И. Перепелкин, В.Б. Мандриков, А.И. Краюшкин, А.С. Пикалов
Изменения линейных параметров стопы юношей в зависимости
от величины дозированной нагрузки……..205
Ю.В. Полина, Л.И. Наумова
Гистофункциональное состояние надпочечников при стрессе……208
Л.В. Полякова, С.А. Калашникова
Регенерация печени и почек при хронической эндогенной интоксикации……210
В.В. Порсева
Характеристика NADPH-д$^{+}$-нейронов крестцового чувствительного узла
в первый год жизни белой крысы……212
И.Н. Путалова, Э.И. Борзяк
Метод препарирования в изучении анатомии человека……214

Л.Г. Прошина, Н.П. Федорова, О.С. Быкова, Л.М. Антонова, П.М. Губская, М.В. Григорьева
Динамика паренхиматозно-стромальных взаимодействий в миокарде при развитии экспериментальной сердечной недостаточности и стрессе…….....216
П.В. Пугач, С.В. Круглов, Н.Р. Карелина
Морфологические изменения тимуса новорожденных крыс, развивавшихся в условиях воздействия этанола на организм самок……...219
Л.Р. Ратиани, Г.О. Ломсадзе, М.А. Дгебуадзе, Т.В. Саникидзе
Физиологические механизмы β-адренергической регуляции сосудистого тонуса у женщин менопаузного возраста…….221
И.С. Рожкова, Д.Л. Теплый, Б.В. Фельдман
Показатели свободнорадикальных процессов в иммунной системе крыс на различных этапах онтогенеза……223
А.А. Самоделкина, Л.Г. Сентюрова, В.А. Шаталин
Структурно-временная организация хориоэпителиоцитов сосудистого сплетения боковых желудочков головного мозга новорожденных крыс……..225
Р.П. Самусев, Е.В. Зубарева, Г.А. Адельшина, Е.С. Рудаскова, И.И. Полеткина
Конституциональные особенности адаптивных морфологических изменений у спортсменов…….228
А.Г. Сердюков, О.И. Фоменко, Е.В. Туровская
Оценка потребности в социальной и медицинской помощи лицам пенсионного возраста по данным социологического опроса……...230
Т.Н. Слынько, Н.Н. Заречнова
Влияние дефицита гормонов на изменения некоторых эндокринных органов в поздние сроки реадаптации к гипоксии……232
А.В. Смирнов, Д.Ю. Гуров, П.А. Хлопонин, В.И. Даниленко
Морфологические изменения гигантоклеточных ретикулярных ядер неполовозрелых крыс под влиянием эмоционально-болевого стресса……...234
А.Е. Стрижков, В.Ш. Вагапова, И.И. Хидиятов, О.Х. Борзилова, А.А. Сальманов, М.Р. Бикташев
Особенности этапов компьютерного моделирования биологических объектов (на модели передней группы мышц бедра)…….236
А.Е. Стрижков, Р.З. Нуриманов
Стадии морфогенеза внутрисуставных связок суставов нижней конечности человека……...238
И.А. Сучилин, Д.А. Маланин, А.И. Краюшкин, Л.Л. Черезов, С.В. Грунин
Костные маркеры межмыщелковой ямки бедренной кости при артроскопической пластике передней крестообразной связки…….240
Р.Т. Тахмезов
Особенности сводов стоп у девушек монголоидной расы разных этносов…….244
Е.В. Туровская
Состояние и перспективы медико-социальных исследований самооценки здоровья пациентами пенсионного возраста…….246
Т.Ж. Умбетов, Е.Ж. Бекмухамбетов, А.Р. Калиев, Ж.Е. Комекбай
Морфологическое исследование вилочковой железы в раннем антенатальном периоде развития……248
О.И. Фоменко
Комплексная оценка питания студентов медицинской академии……...251
О.А. Фомкина, В.Н. Николенко
Биомеханические параметры средней мозговой артерии при одноосном продольном и поперечном ее растяжении……...253

И.И. Хидиятов, Р.Ф. Адиев, А.Е. Стрижков,
М.В. Казаков, Р.З. Нуриманов
Результаты комплексного обследования и хирургического лечения больных
с хронической анальной трещиной…….255
Г.Е. Цай, С.А. Копосова, П.А. Лаврентьев
Топографо-анатомические особенности строения желчных протоков
в норме и при билиарном циррозе печени……..258
Т.А. Цехмистренко
Возрастные особенности цитоархитектоники коры
в филогенетически различных отделах мозжечка человека…….260
Т.А. Цехмистренко, В.А.Васильева, Н.С.Шумейко
Межполушарная асимметрия в развитии соматосенсорной,
лобной и зрительной коры большого мозга человека……...264
В.С. Четвертков, Д.Б. Никитюк,
Э.В. Швецов, С.В. Чава
Структурные характеристики железистого аппарата
двенадцатиперстной кишки мышей после облучения……..266
А.Э. Эседова, Т.С. Гусейнов,
С.Т. Гусейнова, А.Ш. Кадиев
Цитологическая характеристика тимуса
при воздействии йодобромных ванн…….270
М.Ю. Юшин, А.Г. Давыдов, В.В. Анохина,
О.В. Дегтярев, З.Я. Ибадулаев
Определение иммуноглобулинов класса G к специфическому полусинтетическому
антигену Mycobacterium leprae в сыворотках крови доноров Астраханской области
(предварительное сообщение)…….272

ПРАВИЛА ОФОРМЛЕНИЯ СТАТЕЙ……276

CONTENT

L.A. Aleksina, B.B. Schurik
The peculiarities of formation and topography
of the common hepatic and cystic ducts……...16
V.P. Andryushchenko, N.I. Kushnirchuk
The micro-and ultrastructural changes in tissues
of the anterior abdominal wall as the chosing method
of hernioplastics of postoperative ventral herniae……18
E.A. Anisimova, D.V. Popryga, N.V. Chupahin,
D.I. Anisimov, K.S. Usupov, A.N. Popov
The conjugacy of absolute and relative body sizes
of adults and index of tibia durability……...22
A.A. Antonova, S.N. Chentsova, V.G. Serdyukov
The comparative characteristics
of physical development of children……26
D.V. Bazhenov, A.A. Medvedeva, N.V. Blinova, I.O. Blagonravova,
V.M. Kalinichenko, A.A. Lavrentyev
The anatomo-topographical interrelations of the auditory tube
with muscles of the soft palate……..30
A.S. Barinov, A.A. Vorobyov, P.S. Tsarkov, S.S. Zaitsev
The X-ray anatomical foundation of dysplastic nature
of small axial lower limb deformations……33
L.A. Basova, S.G. Konovalova
The anthropometric parameters of the fetal
and dead newborns in the North European region……35
A.A. Bakhtin, L.I. Naumova
The morfological characteristic of the wall
of small intestine after influence of hydrogen sulphide gas……..37
V.N. Beznosik, A.A. Stadnikov
The regenerative processes in periodontum tissues at the traumatic periodontitis
in the experiment under the influence of joint application of the antibiotic and oxytocin……...40
G.P. Belousova, I.G. Pashkova, S.A. Kudryashova, T.A. Kolupaeva
The research of examination reorganization of blood circulation
among students with the various constitution……...43
I.N. Bogolepova, P.A. Agapov
The hemispheric asymmetry and gender differences of width of the cortex
of the field 7th top parietal areas of the human brain……46
D.A. Bokov, E.A. Dyakonova, L.S. Antimonova, L.Yu. Topuriya, A.A. Stadnikov
The structural and functional reorganization in the system
of bursa Fabricii– spleen – Harder`s gland in estimation of immunoreactivity of birds……..49
V.V. Boldyr, E.N. Krikun
The influence of the raised level of radiative load on variability
of the basic morphofunctional indicators of newborns……...53
N.I. Bolotnikova, A.G. Serdyukov, I.Yu. Bolotnikov
The emergency pre-admission medical aid
to 10-14 years old adolescents……..56
E.V. Burova, S.P. Sinchihin, O.B. Mamiev,
A.V. Burov, V.A. Ivannikov
Sonographic application of research at the assessment
of the complex antiinflammatory therapies of the acute adnexitis……...58
V.Sh. Vagapova, A.A. Baygildina
The structural and metabolic changes in endothelium
in complicated form of hemorrhagic fever with renal syndrome……..62

S.I. Volkov, D.V. Bazhenov, A.O. Bogdanov
The individual differences in the topography of the facial nerve branches……..65
O.V. Volkova, K.V. Donskaya, I.R. Sobolev, Yu.O. Peshkova, T.A. Tikhonova, P.V. Sutyagin
The electronmicroscopic study of periarterial zone of the rat sino-atrial node……..68
A.A. Vorobyov, R.V. Myakonkiy
The morphological features of the bite wounds……72
I.V. Gayvoronskiy, G.I. Nichiporuk, A.S. Sotnikov
The ultrastructural changes of the wall of vessels of hemomicrocirculatory stream of intestine at portal hypertension……75
Ya.N. Garus, R.M. Antoshkieva
Microvibroacustic influence in treatment and periodontal disease prevention……...78
Yu.A. Gladilin
The age – related changes of external diameter of anterior cerebral arteries……81
E.V. Gorelik, A.V. Smirnov, A.I. Krayushkin, N.V. Grigoryeva, M.N. Maryutin
The morphology of the hippocampus in different somatotypes in males of the second period of mature age……..84
G.N. Gorshunova, V.V. Valiullin
The immunohistochemical characteristics of diabetes patient skin……..87
O.V. Grachieva, D.N. Rasskazov, G.A. Harchenko, R.A. Sadretdinov
The role of method of the laser Doppler flowmetry in estimation of skin microcirculation in children ill with enterovirus infection……...89
O.V. Grachieva, G.A. Harchenko, D.N. Rasskazov, R.A. Sadretdinov
The amplitude-frequency analysis of factors of the laser Doppler flowmetry in assessing peripheral microcirculation of the Astrakhanian rickettsial fever and enterovirus infection of the patients……...91
S.V. Grunin, D.A. Malanin, A.I. Krayushkin, I.A. Suchilin
The methodics of roentgenoanatomical value of the structure of heel bones……93
O.A. Gurova
The conjugacy of changes in conjunctival microcirculation and cerebral hemodynamics during ontogenesis in children and adolescents……..96
T.S. Guseynov, S.T. Guseynova, A.E. Esedova
The morphology of villi, crypts and lymphoid nodules of the small intestine in dehydration and correction by physiological solution……98
A.A. Dolzhikov, T.S. Mukhina, E.V. Zhernakov, I.A. Fainova, L.A. Savostina
The interrelations of clinico-morphological and immunohistochemical peculiarities of endometrial carcinoma……101
V.N. Dmitriev, A.A. Dolzhikov, N. I. Zhernakova, I.I. Zibenko, O.S. Kokorina, E.V. Zhernakov, A.P. Krivchikova
The role of detection of protein $p16^{INK4a}$ and marker of proliferation Ki-67 in cervical intraepithelial neoplasia and cervical cancer……..104
A.F. Eliseeva, G.B. Shtorina, V.A. Zinzerling
The manifestation of morphological changes of periodontum on the background of heart ischemia and without it……...107
A.P. Ermagambetova
The influence of ecological trouble on the nervous system of the population in the region of oil and gas fields Aktobe region……110
E.Yu. Efimova, A.I. Krayushkin, Yu.V. Efimov, I.A. Maxyutin
The main morphometrical indexes of incisors dento-alveolar segments of lower jaw at physiological occlusion of the permanent teeth……113

S.P. Ivanov, D.G.Mustafin, A.S. Ivanov
The complications of sternotomy and their profilaxis
in thoracic operations……..115
L.A. Ivanova, A.N. Ulyakov, A.O. Plotnikov, I.V. Ivanov,
T.H. Timokhina, S.V. Kulikova, M.I. Belyaeva, A.O. Stupnikov,
E.D. Khadieva, V.G. Bychkov
The microbiocenosis of oral cavity of patients with superinvasive opisthorchiasis……...117
G.A. Ivashinnikova, O.Yu. Borisova,
A.V. Aleshkin, A.S. Pimenova
The exelerated method of molecular genotyping of Bordetella pertussis strains
using the structure of ptxP pertussis toxin promoter……...121
M.K. Iztleuov, E.M. Iztleuov, I.V. Ismailova
The influence of the sea-buckthorn berries oil and lipoic acid
on morfo-funtional indicators of reproductive system
of rat-males in cromium-induction microelementosis……124
A.A. Kalaev, A.A. Moldavskaya, V.V. Petrov
The anatomic research of the dura the mater encephali
and its vascular system in person with severe craniocerebral
trauma not hardened by the alcoholic anamnesis
and in the conditions of the alcoholic intoxication……126
O.V. Kalmin, I.V. Bochkareva
The age changes of mechanical properties of the tibial nerve……129
O.V. Kalmin, D.V. Nikishin
The experimental study of membrane «Cardioplant»
in case of directed bone regeneration……..132
B.I. Kantemirova
The condition of pharmacogenetic research
in Russian Federation and abroad……...134
T.R. Kasyanova, B.N. Levitan, Yu.A. Kriventsev,
D.M. Nikulina, Yu.B. Titarenko
The etiologic peculiarities of changes of fetal hemoglobin
in patients with chronic hepatitis and liver cirrhosis……...138
E.S. Kafarov, B.T. Kurtusunov
The stereoanatomy of arterial and venous system of human kidneys……...140
E.S. Kafarov, L.A. Udochkina, V.N. Besarabov
The venous kidney vessels in plane and stereo image……144
E.V. Kiseleva, N.N. Spirina, T.A. Rumyanceva, N.N. Spirin
The changes of neuropsychological status on the model
of multiple sclerosis in mice……...148
V.I. Kozlov
The remodeling of microcirculation system in ontogenesis……...151
L.L. Kolesnikov, T.V. Gorskaya, A.G. Tsybulkin
Human ganglion pterygopalatinum on histological slices
and 3d reconstruction……..155
L.L. Kolesnikov, T.V. Gorskaya, A.G. Tsybulkin
The human ganglion oticum and its gemomicrocirculatory channel……..158
N.G. Krayushkina
The morphometric parameters of lympatic nodes
under the influence of electromagnetic radiation……161
A.E. Lazko, M.V. Lazko, A.P. Yaroshinskaya, O.A. Ovsyannikova,
M.D. Osipenko, D.V. Karpeeva
The use of structural-systemic analysis in biology……163
O.Yu. Lezhnina, A.A. Korobkeev, I.I. Fedko
The modern morphofunctional parameters of arterial heart bed……166

E.D. Lutzai, L.M. Zheleznov
The growth intensity of somatometrical parameters of fetuses
in different periods of prenatal ontogenesis……168
D.N. Lyashchenko
The syntopy of the ascending chest aorta and its arch
in early fetal period of ontogenesis…….171
A.F. Malenchenko, O.V. Ermakova, O.V. Raskosha
The biological action of natural uranium on the thyriod gland……...174
O.V. Machonina, V.V. Ermilov
The intercellular relationship in programmed death of retinal pigment epithelium cells
and factors influencing the amyloidogenesis in structures of the ocular fundic tissues
in patients with age-related macular degeneration……..176
A.A. Minakov, S.A. Zurnadjan, A.D. Minakov
The etiopathogenic aspects of the appearance of foci of benign prostatic hyperplasia
in different parts of the organ in the aging aspect……...179
A.A. Minakov
The morpho-functional characteristic of the vascular system
of the prostate in appearance of a benign prostatic hyperplasia……..183
R.S. Minigazimov, V.Sh. Vagapova
The visualization of chambers of serous-lymphatic lumens……...185
A.A. Moldavskaya, M.A. Gasiev, A.A. Kalaev, V.V. Petrov
The morphogenesis and topographo-anatomical features
of the lungs in human prenatal ontogenesis……188
O.V. Musatov, S.A. Zurnadjan, M.N. Trizno
The dynamics of microcirculation in the gastric flap and the epiploon
after autoplasty by them of spleen wound in experiment……...190
Y.O. Mukhamedshina, G.F. Shaymardanova, A.R. Mukhitov, Yu.A. Chelyshev
The Schwann cells in trauma area of rat spinal cord after local
delivery of genes VEGF and FGF2……..194
A.A. Nesterov, A.P. Nesterov, O.S. Parkhomenko, A.A. Parkhomenko
The pathogenesis of the dontogenous osteomyelitis of jaws
in persons with dependence on dezomorfin……197
V.I. Nozdrin, O.V. Kalinina
The skin sebaceous glands of temporal region of men head
in postnatal ontogenesis……..200
I.G. Pashkova, S.A. Kudryashova, T.A. Kolupaeva
The peculiarities of constitutional diagnostics
of female population in the Republic of Kareliya……...202
A.I. Perepelkin, V.B. Mandrikov, A.I. Krayushkin, A.S. Pikalov
The changes of linear parameters of young men foot depending
on the size of the dosed loading……..205
Yu.V. Polina, L.I. Naumova
The histofunctional condition of the adrenal glands in stress…….208
L.V. Polyakova, S.A. Kalashnikova
The regeneration of liver and kidneys in endogenous intoxication……210
V.V. Porseva
The characteristic NADPH-d^+-neurons of sacral spinal ganglion
in the first year of life of white rat……..212
I.N. Putalova, E.I. Borzyak
The method of preparation in human anatomy study……..214
L.G. Proshina, N.P. Fyodorova, O.S. Bykova, L.M. Antonova,
P.M. Gubskaya, M.V. Grigoryeva
The dynamics of parenchimatosal and stromal interactions in myocardium
with development of experimental heart failure and stress…….216

P.V. Pugach, S.V. Kruglov, N.R. Karelina
The morphological changes of the thymus of newborn rats developed
in the conditions of ethanol influence on the organism of females…….219
L.R. Ratiani, G.O. Lomsadze, M.A. Dgebuadze, T.V. Sanikidze
The physiological mechanisms of β-adrenergic regulation
of vascular tone in women in menopausal age……221
I.S. Rozhkova, D.L. Teplyi, B.V. Feldman
The indices of free-radical processes in the immunal system of rats
in different periods of ontogenesis……..223
A.A. Samodelkina, L.G. Sentyurova, V.A. Shatalin
The structure-temporal organisation of chorioepitheliocytes
of vascular plexus lateral ventricles in neonate rat brain……225
R.P. Samusev, E.V. Zubareva, G.A. Adelshina, E.S. Rudaskova, I.I. Poletkina
The peculiarities of adaptive morphological changes
in sportsmen with different types of constitution……228
A.G. Serdyukov, O.I. Fomenko, E.V. Turovskaya
The estimation of requirement in social and medical care to persons
of the penshinal age according to sociological questionary……230
T.N. Slynko, N.N. Zarechnova
The influence of hormone deficiency on change of some endocrine organs
at late periods of readaptation to hypoxia……...232
A.V. Smirnov, D.Yu. Gurov, P.A. Chloponin, V.I. Danilenko
The morphological changes in medullary gigantocellular reticular nuclei
of nonpuberty rats under the influence of emotional-painful stress……234
A.E. Strizhkov, V.Sh. Vagapova, I.I. Khidiyatov,
O.H. Borzilova, A.A. Salmanov, M.R. Biktashev
The features of stages of computer modelling in biological objects
(on the model of anterior groups of thigh muscles)……236
A.E. Strizhkov, R.Z. Nurimanov
The stages of morphogenesis of intra-articular ligaments
of the human lower extremity joints……...238
I.A. Suchilin, D.A. Malanin, A.I. Krayushkin, L.L. Cherezov, S.V. Grunin
The bone landmarks of the femoral intercondilar space
using arthroscopic anterior cruciate ligament reconstruction……240
R.T. Takhmezov
The peculierities of feet arches in girls of mongoloid race
of various ethnic groups……..244
E.V. Turovskaya
The condition and perspectives of medico-social investigation
of self-estimation of helth in old-pensioned patients……..246
T.Zh. Umbetov, E.Zh. Bekmuhambetov, A.R. Kaliev, Zh.E. Komekbay
The morphological study of early thymus
antenatal period of development……248
O.I. Fomenko
The complex estimation of medical academy students nutrition……251
O.A. Fomkina, V.N. Nikolenko
The variability of biomechanical parameters of the average brain artery
at stem longitudinal and cross-sectional stretching……..253
I.I. Khidiyatov, R.F. Adiev, A.E. Strizhkov,
M.V. Kazakov, R.Z. Nurimanov
The results of complex examination and surgical treatment
of patient with chronic anal fissure……..255
G.E. Tsay, S.A. Koposova, P.A. Lavrentiev
The topografo-anatomical features of the structure of biliary ducts
in normal condition and in biliary liver cirrhosis……..258

T.A. Tsekhmistrenko
The age features of cyto-architectonic in various phylogenetical zones
of human cerebellar cortex…….260
T.A. Tsekhmistrenko, V.A. Vasilyeva, N.S. Shumeiko
The cerebral hemispheric asymmetry of human somatosensory,
frontal and visual cortex in postnatal ontogenesis……..264
V.S. Chetvertkov, D.B. Nikityuk, E.V. Shvetsov, S.V. Chava
The structural characteristic of the glandular apparatus
of the mice duodenum after irradiation……...266
A.E. Esedova, T.S. Guseynov,
S.T. Guseynova, A.Sh. Cadiev
The cytologicai characterization of thymus
under the influence of the iodine-bromide baths……...270
M.Yu. Yushin, A.G. Davyidov, V.V. Anohina,
O.V. Degtyarev, Z.Ya. Ibadulaev
The definition of immunoglobulin G to specific semisynthetic antigene
Mycobacterium leprae in bloob serum of donee in the Astrakhanian region
(preliminary report)……272

THE RULES OF ARTICLES` FORMATION.....276

УДК 611.362+611.367
© Л.А. Алексина, Б.Б. Щурик, 2012

Л.А. Алексина, Б.Б. Щурик

ОСОБЕННОСТИ ФОРМИРОВАНИЯ И ТОПОГРАФИИ ОБЩЕГО ПЕЧЕНОЧНОГО И ПУЗЫРНОГО ПРОТОКОВ

ГБОУ ВПО «Санкт-Петербургский государственный медицинский университет имени академика И.П. Павлова» Минздрава России

Описаны топографо-анатомические данные о формировании и особенностях слияния общего желчного и пузырного протоков на 130 органокомплексах. В 44 % случаев обнаружены атипичные варианты расположения желчных протоков, что необходимо учитывать при проведении лапороскопических операций.
Ключевые слова: *печеночный проток, желчный проток, пузырный проток, варианты формирования.*

L.A. Aleksina, B.B. Schurik

THE PECULIARITIES OF FORMATION AND TOPOGRAPHY OF THE COMMON HEPATIC AND CYSTIC DUCTS

The topographic-anatomical data on the formation and characteristics of the merger of the common bile duct and cystic on 130 cadavers are described. In 44 % of cases atypical variants of the location of the bile ducts are detected, which must be taken into consideration when conducting operations.
Key words: *hepatic duct, bile duct, cystic duct, the formation of variants.*

Введение. В топографо-анатомическом комплексе органов гепатодуоденальной области в теоретическом и практическом плане важное место занимают желчевыводящие пути. Их строение, взаимоотношения, топография и морфология до настоящего времени остаются самыми противоречивыми разделами в анатомии этой области. Согласно классической анатомии [1, 2, 3, 4], в толще печеночно-двенадцатиперстной связки, в области ворот печени располагаются воротная вена, собственная печеночная артерия, общий печеночный и общий желчный протоки, нервы, лимфатические сосуды и узлы. Общий печеночный и пузырный протоки располагаются в передне-верхнем отделе печеночно-двенадцатиперстной связки, дорзальнее которых, находятся собственно печеночная, пузырная артерии и воротная вена. Общий желчный проток образуется из слияния пузырного и общего печеночного протоков.

В последние годы в связи с широким внедрением в практику эндоскопических и малоинвазивных технологий количество интраоперационных повреждений желчных протоков увеличилось, что в определенной степени связано с недостаточным знанием вариантной анатомии желчевыводящих путей.

Цель: Изучить особенности формирования и топографии общего печеночного и пузырного протоков.

Материалом исследования послужили 130 органокомплексов лиц обоего пола в возрасте от 36 до 82 лет, а также проведен анализ 500 холангиографий, 100 данных ультразвуковых исследований желчевыводящих путей и 100 данных интраоперационной видеосъемки.

Методы исследования: препарирование элементов печеночно-двенадцатиперстной связки, измерение длины, диаметра и углов слияния желчных протоков, фотографирование препаратов. Проведен комплексный статистический анализ и оценка полученных данных.

Результаты исследования и их обсуждение. Данное исследование показало, что формирование общего печеночного протока весьма вариабельно и происходило из слияния от 2 до 5 протоков. Общий печеночный проток в области ворот печени формировался из двух протоков в 75,4 %, из 3 – в 14,6 %, из 4 – в 7,7 % случаев, и в 2,3 % наблюдений общий печеночный проток образовывался из 5 протоков. При образовании общего печеночного протока из 2 протоков в один из долевых протоков (чаще правый) впадали крупный проток от медиального участка печени и проток правого бокового отдела, или один из сегментарных протоков правой доли печени. Чаще всего различные варианты формирования общего печеночного протока из трех и более ветвей наблюдались за счет протоков

правой доли печени. Однако изменений долевого и сегментарного строения печени при таких вариантах формирования общего печеночного протока не наблюдалось.

На отдельных препаратах основные стволы, чаще формирующие правый печеночный проток, в ряде случаев впадали в левый печеночный проток. Однако впадения протоков левой доли печени в протоки правой доли ни в одном из случаев не наблюдалось, следовательно, данную анатомическую особенность левого печеночного протока необходимо учитывать в механизме отведения желчи, так как он не только отводил желчь из левой, квадратной и хвостатой долей, но и иногда дренировал часть правой доли, что имеет важное практическое значение. В отличие от правой доли, левая доля характеризовалась относительным постоянством желчных путей. Во всех случаях отмечался левый печеночный проток. Впадения протоков левой доли печени в протоки правой доли ни в одном случае не наблюдалось; часто отведение желчи от левой доли осуществлялось с использованием дополнительных ветвей. Данную анатомическую особенность левого желчного протока необходимо учитывать в механизме отведения желчи.

Варианты пузырного и общего желчного протоков имеют большое клиническое значение, так как встречаются более чем у 50 % больных. Большинство существующих осложнений связаны с особенностями локализации соединения между пузырным и общим желчным протоком и вариантами места соединения.

По данным нашего исследования, пузырный проток впадает в верхнюю треть общего желчного протока в 36,92 % случаев, в 57,7 % – в среднюю и в 5,38 % – в нижнюю треть. Средняя длина пузырного протока составила 3,63 ± 1,36 см и варьировала от 1,5 до 7,5 см.

В большинстве наблюдений длина пузырного протока не превышала 5 см, а в 30,8 % случаев его длина не превышала 2,5 см. Таким образом, «комфортная» для хирургических манипуляций длина пузырного протока встречается чуть больше чем в половине случаев. Во всех остальных случаях анатомию пузырного желчного протока можно считать аномальной.

Под острым углом пузырный проток впадал, по полученным данным, в 69,35 % случаев, спиральный ход был встречен в 5,5 %. В 6,4 % проток соединялся с общим печеночным протоком не сразу, а располагался параллельно ему в одном соединительнотканном туннеле. Эта аномалия имеет серьезное значение для хирургов. До тех пор пока тщательно не будет отделен пузырный проток и не определено место его соединения с общим печеночным протоком, сохраняется риск перевязки общего печеночного протока.

В 17,93 % ductus cysticus впадал в заднюю стенку ductus choledochus, что следует учитывать при оперативных манипуляциях.

Заключение. Полученные топографо-анатомические данные о формировании и распределении печеночных и пузырных протоков позволяют определить их роль в отведении желчи.

Список литературы

1. Альперович, Б. И. Хирургия печени / Б. И. Альперович. – Томск : Изд-во Томского мед. ун-та, 1983. – 350 с.
2. Аниханова, М. Д. Детали топографии кровеносных сосудов и печеночных протоков в пределах ворот печени / М. Д. Аниханова // Вестник хирургии им. И.И. Грекова. – 1963. – № 3. – С. 59–64.
3. Большаков, О. П. Некоторые анатомические факторы и зоны риска при операциях на желудке и внепеченочных желчных путях / О. П. Большаков // Вестник хирургии. – 1990. – Т. 144, № 5. – С. 101–103.
4. Борисов, А. Е. Руководство по хирургии печени и желчевыводящих путей : в 2 т. / А. Е. Борисов. – СПб. : Скифия, 2003. – 488 с.

Алексина Людмила Арсентьевна, доктор медицинских наук, профессор, заведующая кафедрой анатомии человека им. профессора М.Г. Привеса, ГБОУ ВПО «Санкт-Петербургский государственный медицинский университет им. академика И.П. Павлова» Минздрава России, Россия, 197022, г. Санкт-Петербург, ул. Льва Толстого, д. 6-8, тел.: (812) 499-70-81, e-mail: lob_lobov@mail.ru.

Щурик Богдан Борисович, заочный аспирант, старший лаборант кафедры анатомии человека им. профессора М.Г. Привеса, ГБОУ ВПО «Санкт-Петербургский государственный медицинский университет им. академика И.П. Павлова» Минздрава России, Россия, 197022, г. Санкт-Петербург, ул. Льва Толстого, д. 6-8, тел.: (812) 499-70-81, e-mail: lob_lobov@mail.ru.

УДК 617.55-007.43-089.844-076.4
© В.П. Андрющенко, Н.И. Кушнирчук, 2012

В.П. Андрющенко, Н.И. Кушнирчук

МИКРО- И УЛЬТРАСТРУКТУРНЫЕ ИЗМЕНЕНИЯ ТКАНЕЙ ПЕРЕДНЕЙ БРЮШНОЙ СТЕНКИ, КАК ФАКТОР ВЫБОРА МЕТОДА ГЕРНИОПЛАСТИКИ ПОСЛЕОПЕРАЦИОННЫХ ВЕНТРАЛЬНЫХ ГРЫЖ

Львовский национальный медицинский университет имени Данила Галицкого
Министерства здравоохранения Украины, г. Львов, Украина

Аллогерниопластику использовали в зависимости от степени морфологических изменений тканей передней брюшной стенки, таких, как наличие хронического неспецифического продуктивного воспаления, крупноочаговая дисплазия апоневроза средней и тяжелой степени и фиброз, гиалиноз стенок сосудов. В основной отмечено один (1,1 %) и группе сравнения 5 (5,2 %) рецидивов. Серомы обнаружены в 6 случаях в основной и в 12 случаях в группе сравнения. Выбор методов герниопластики послеоперационных вентральных грыж с учетом оценки морфологических изменений тканей передней брюшной стенки способствовал улучшению результатов хирургического лечения и уменьшению числа рецидивов грыж.
***Ключевые слова**: послеоперационная вентральная грыжа, передняя брюшная стенка.*

V.P. Andryushchenko, N.I. Kushnirchuk

THE MICRO-AND ULTRASTRUCTURAL CHANGES IN TISSUES OF THE ANTERIOR ABDOMINAL WALL AS THE CHOSING METHOD OF HERNIOPLASTICS OF POSTOPERATIVE VENTRAL HERNIAE

Allohernioplastics was used depending on the degree of morphological changes in tissues of anterior abdominal wall such as the presence of chronic nonspecific productive inflammation, moderate and severe macrofocal dysplasia of aponeurosis and fibrosis, hyalinosis of vessel walls. Generally there was one (1,1 %) and 5 (5,2 %) relapses in control and comparative groups respectively. The amount of seromas was 6 (6,4 %) in the control group and 12 (12,2 %) in the comparative one. The choice of hernioplasty of postoperative ventral hernia with due account for the assessment of morphological changes in tissues of anterior abdominal wall contributed to the improvement of results of surgical treatment and decrease in the amount of relapses of hernia.
***Key words:** postoperative ventral hernia, anterior abdominal wall.*

Введение. Причинами рецидивов послеоперационных вентральных грыж (ПОВГ) нередко являются качественная и количественная неполноценность тканей передней брюшной стенки [1, 4], обусловленная дегенеративными и дистрофически-атрофическими изменениями опорных тканей (мышц и апоневроза) передней брюшной стенки (ПБС.) Поэтому изучение и сравнительная оценка гистологического и электронно-микроскопического строения тканей ПБС у больных с ПОВГ представляют практический интерес для выбора тактики хирургического лечения [2, 3].

Цель: изучить микро- и ультраструктурные изменения тканей ПБС у пациентов с ПОВГ, с учетом полученных данных исследования оптимизировать и патогенетически обосновать хирургическую тактику пластики грыжевых ворот собственными тканями или аллопластическими материалами.

Материалы и методы исследования. Проанализированы результаты оперативного лечения у 191 пациента с ПОВГ в период с 2008 по 2011 гг., оперированных в хирургическом отделении Клинической больницы Львовской железной дороги – клинике общей хирургии Львовского национального медицинского университета имени Данила Галицкого. Все пациенты были в возрасте от 28 до 82 лет, средний возраст составлял 54,4 ± 6,2 года. Дооперационное обследование пациентов включало в себя общеклиническое и биохимическое исследование крови и мочи, коагулограмму, рентгенографию органов грудной клетки, электрокардиографию, спирографию, УЗИ органов брюшной полости и области грыжевых ворот.

Выделены две клинические группы: основная и сравнительная. Основную группу составили 93 пациента, которым выполнили герниопластику с учетом оценки микро- и ультраструктурных изменений тканей ПБС. В группу сравнения вошли 98 пациентов, которым была проведена герниопластика традиционными методиками без учета морфологических изменений тканей. 35 больных

(37,6 %) проведено гистологическое исследование тканей ПБС и 7 (7,5 %) электронно-микроскопическое исследование. Забор материала для исследования проводили во время операционного вмешательства из краев грыжевого дефекта. Для гистологического исследования материал фиксировали 10 % раствором нейтрального формалина. Окраску препаратов осуществляли гематоксилин-эозином, нитрофуксиновым составом по Ван-Гизону и краской MSB. Микроскопию проводили микроскопом «Люман – Р 8» с увеличением в 630 раз. Для электронно-микроскопического исследования тканевой материал фиксировали в 1,5 % растворе четырехоксидного осмия в 0,2 М кокадилатном буфере (pH 7,2) и охлаждали 2 часа. Фиксированные ткани обезвоживали в нарастающих концентрациях этилового спирта (25, 50, 75, 96 %) с последующим обезжириванием в ацетоне, после чего материал фиксировали в четырех смесях эпоксидной смолы и ацетона с полимеризацией в термостате. Срезы изготавливали на ультратоме LKB Ultratome III и исследовали на электронном трансмиссионном микроскопе ПЕМ-100-1 при увеличении от 1 000 до 30 000 раз.

Статистическая обработка полученных результатов выполнялась методами параметрической статистики на персональном компьютере при помощи пакета прикладных программ для статистического анализа данных медико-биологических исследований Statistica 6.0.

Результаты исследования и их обсуждение. При проведенном светооптическом исследовании констатированы патоморфологические изменения всех слоев ПБС, причем степень выраженности этих изменений была различной на отдельных участках тканей. Для эпидермиса были характерными атрофия многослойного эпителия, причем с меньшим количеством кератиноцитов, слой которых был неравномерно истонченным. Межклеточные соединения были плотными. Распределение дермы на слои прослеживалось редко, сосочковый слой часто фиксировался истонченным, гомогенно эозинофильным. Коллагеновые волокна сетчатого слоя дермы представлялись неоднородными формой и размерами, часто располагались хаотично, встречались отдельные базофильные пучки. Придатки кожи были атрофированными или бесструктурными, с меньшим количеством ацинусов, различных мелких форм. Коллагеновые волокна ткани апоневроза выявлялись с разъединенными множественными слоями рыхлой соединительной ткани с увеличением объема основного вещества. Вместе с качественными изменениями коллагенового компонента апоневроза проявлялись и количественные. Значительная часть коллагеновых пучков была меньших размеров, а суммарное число их и эластических волокон, которые обеспечивают прочность апоневроза, занимали значительно меньший объем.

В отдельных участках апоневроза наблюдались очаги неспецифического воспаления и формирование грануляционной ткани. У больных с рецидивными грыжами наблюдались очаги перифокального воспаления вокруг нерассасывающегося шовного материала, ангиоматоз, гиалиноз стенок и наличие сосудов замыкательного типа (рис. 1).

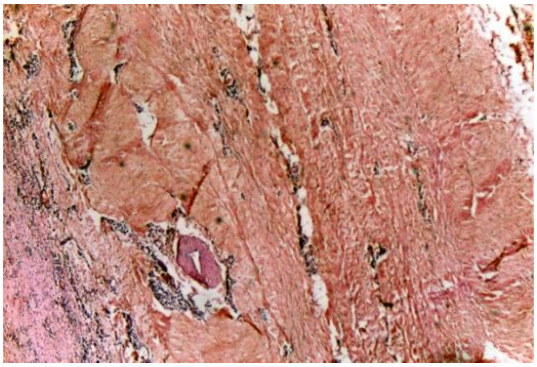

Рис. 1. Склероз и гиалиноз соединительной ткани апоневроза (световая микроскопия, объектив × 10, окуляр × 10)

В мышечной ткани наблюдались неоднородные строением и формой симпласты. Их ядра располагались по периферии, иногда группами, с гомогенной эозинофильной саркоплазмой. В отдельных участках наблюдалось дезориентированное размещение мышечных волокон с увеличением количества соединительной ткани, уменьшением числа сосудов на единице площади. Встречались участки мышечной ткани с нарушением поперечной исчерченности миофибрилл, склеротическими изменениями и ангиоматозом окружающей соединительной ткани (рис. 2).

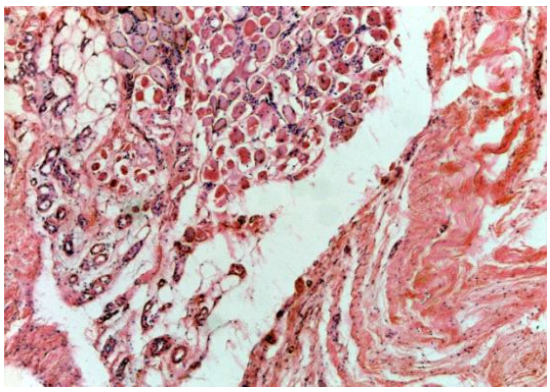

Рис. 2. Склеротические изменения мышечной ткани (световая микроскопия, объектив × 10, окуляр × 10)

При исследовании эпителиальных и мезенхимальных тканей грыжевого мешка наблюдалось существенное утолщение париетальной брюшины с увеличением количества слоев. В отдельных участках выявлялось обедненное число микрососудов и отдельные сосуды синусоидального типа, а также уменьшение количества их на единице площади с неравномерным утолщением стенок и разрыхлением базальных мембран капилляров, наличием воспалительных инфильтратов, значительная перестройка сосудов, сужение их просвета и периваскулярный отек.

Таким образом, гистологическое исследование тканей в зоне грыжевых ворот показало существенные патоморфологические изменения всех слоев ПБС, которые проявлялись в атрофически-склеротических нарушениях кожи, апоневроза и мышц.

При электронно-микроскопическом исследовании выявлены более глубокие морфологические изменения тканей ПБС. Так, коллагеновые волокна и фибриллы в большинстве случаев соответствовали проявлениям стадии мукоидного набухания с интерстиционным отеком. В других наблюдениях встречались участки несформированных мелких коллагеновых волокон, их фибриллы хаотически переплетались с непостоянной степенью агрегации фибрилл. В отдельных участках коллагеновых пучков фибриллы были неоднородными диаметром, размерами и электронной плотностью. Данные морфологические изменения коллагеновых волокон и фибрилл отображали более глубокие деструктивные изменения тканей, особенно склероз новообразованных волокон с неупорядоченным их строением. Эластиновые волокна были фрагментированными, неправильной полигональной формы с неровными краями. Мелкие части электронно-плотной эластики размещались между коллагеновыми волокнами. Электронная плотность эластики была умеренной, иногда значительной.

В отдельных коллагеновых полях эластиновые волокна не наблюдались, или выявлялись фрагментированные их частицы (рис. 3). Увеличение количества интерстиция вследствие отека приводило к разрушению эластиновых волокон, фрагментации на отдельные филаменты. Такие патоморфологические изменения соответствовали проявлениям атрофии эластики апоневроза, что существенно уменьшало его эластичность, прочность, а также способность тканей к репарации и восстановлению.

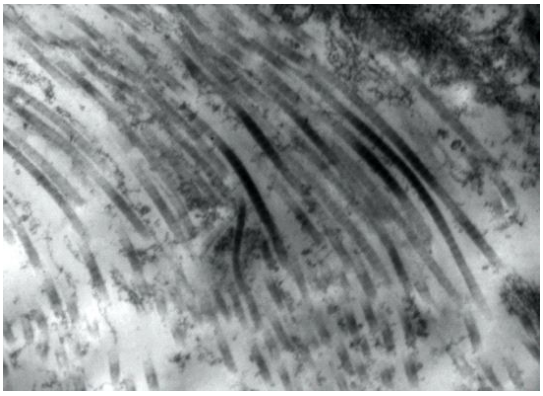

Рис. 3. Коллагеновые фибриллы, отсутствие эластиновых волокон (электронная микроскопия, увеличение × 19 000)

При ультраструктурном исследовании фибробластов апоневроза наблюдалась неоднородность структуры с различной степенью альтерации. Ядра были овальными с мелкозернистым хроматином, увеличенной плотностью цитоплазматического матрикса, набуханием митохондрий, увеличением количества лизосом, множественными дефектами цитоплазматической мембраны. Вокруг ядра наблюдались измененные органеллы без мембран, элементы их цитоплазмы свободно располагались в интерстиции. Максимальные альтеративные изменения фибробластов проявлялись в диапазоне от дистрофической трансформации органелл до некрозов с формированием цитоплазматического детрита (рис. 4).

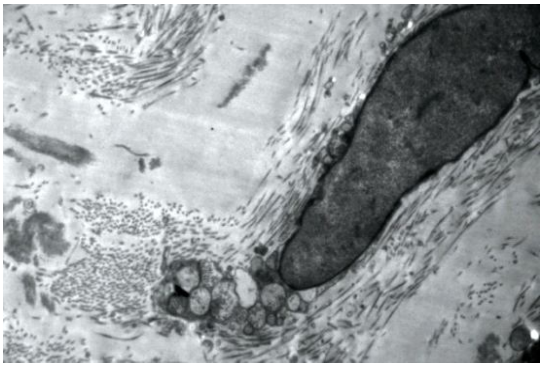

Рис. 4. Альтеративые изменения фибробласта, клеточный детрит (электронная микроскопия, увеличение × 3 800)

При анализе данных светооптического и электронно-микроскопического исследования выявлены существенные микро- и субмикроскопические изменения всех слоев ПБС. Был сопоставлен характер микро- и субмикроскопических изменений разных слоев ПБС с клиническими показателями, что позволило констатировать, что они были более значительными у пациентов старших возрастных групп, у больных женского пола, при ожирении III–IV степени, а также при наличии сопутствующих соматических заболеваний.

Всех пациентов основной группы оперировали с учетом морфологических изменений тканей ПБС. В основной группе отмечен один рецидив (1,1 %), в группе сравнения – 5 случаев (5,2 %) ($p < 0,05$). Серомы выявлены в 6 эпизодах (6,3 %) в основной и в 12 случаях (12,2 %) – в группе сравнения ($p < 0,05$).

Заключение. Выбор методов герниопластики послеоперационных вентральных грыж на основании оценки морфологических изменений тканей ПБС способствует улучшению результатов хирургического лечения и уменьшению числа рецидивов грыж.

Список литературы

1. Андрющенко, В. П. Структурные изменения тканей передней брюшной стенки как аргумент выбора метода гарниопластики послеоперационных вентральных грыж / В. П. Андрющенко, Ю. В. Бисярин, Н. И. Кушнирчук // Хирургия Украины. – 2011. – № 3 (Додаток). – С. 3–5.
2. Белянский, Л. С. Современные подходы к решению проблемы реконструктивно-восстановительной хирургии обширных дефектов брюшной стенки / Л. С. Белянский, И. М. Тодуров, Ю. Б. Лисун и др. // IV Международные чтения : мат-лы наукового конгресса. XXII съезд хирургов Украины (г. Винница, 2–5 июня 2010 г.). – Винница : Нілан ЛТД, 2010. – Т. 1. – С. 23.
3. Бондарев, Р. В. Значение ультразвукового исследования при выборе способа герниопластики послеоперационных вентральных грыж / Р. В. Бондарев, В. И. Бондарев, Л. А. Чибисов и др. // Хирургия Украины. – 2011. – № 3 (Додаток). – С. 12–14.
4. Abhyankar, S. V. Anatomical localization of the umbilicus: an Indian study / S. V. Abhyankar, A. G. Rajguru, P. A. Patil // Plast. Reconstr. Surg. – 2006. – Vol. 117, № 4. – P. 1153–1157.

Андрющенко Виктор Петрович, доктор медицинских наук, профессор, заведующий кафедрой общей хирургии, Львовский национальный медицинский университет имени Данила Галицкого Министерства здравоохранения Украины, Украина, 79010, г. Львов, ул. Пекарська, д. 69, тел.: 067-726-62-79, e-mail: Kushnir_mukola@hotmail.com.

Кушнирчук Николай Иванович, кандидат медицинских наук, ассистент кафедры общей хирургии, Львовский национальный медицинский университет имени Данила Галицкого Министерства здравоохранения Украины, Украина, 79010, г. Львов, ул. Пекарська, д. 69, тел.: 067-748-07-26, e-mail: Kushnir_mukola@hotmail.com.

УДК 611.718.5:572.512-053.8:001.8(045)
© Е.А. Анисимова, Д.В. Попрыга, Н.В. Чупахин, Д.И. Анисимов, К.С. Юсупов, А.Н. Попов, 2012

Е.А. Анисимова, Д.В. Попрыга, Н.В. Чупахин,
Д.И. Анисимов, К.С. Юсупов, А.Н. Попов

СОПРЯЖЕННОСТЬ АБСОЛЮТНЫХ И ОТНОСИТЕЛЬНЫХ РАЗМЕРОВ ТЕЛА ВЗРОСЛЫХ ЛЮДЕЙ С ИНДЕКСОМ ПРОЧНОСТИ БОЛЬШЕБЕРЦОВОЙ КОСТИ

ГБОУ ВПО «Саратовский государственный медицинский университет им. В.И. Разумовского» Минздрава России

С целью изучения изменчивости размеров и прочности большеберцовой кости в связи с размерами тела взрослых людей в возрасте от 22 до 89 лет методами антропометрии и остеометрии определяли наименьшую окружность диафиза и общую длину большеберцовой кости (n = 138) от трупов с известными полом, возрастом, длиной тела, яремно-лобковым расстоянием, длиной нижних конечностей. Выявили связь типа телосложения субъекта с размерами и указателем прочности большеберцовой кости. При увеличении длины тела увеличивается длина костей голени и уменьшается ее прочность.
Ключевые слова: *большеберцовая кость, индекс прочности, тип телосложения.*

E.A. Anisimova, D.V. Popryga, N.V. Chupahin,
D.I. Anisimov, K.S. Usupov, A.N. Popov

THE CONJUGACY OF ABSOLUTE AND RELATIVE BODY SIZES OF ADULTS AND INDEX OF TIBIA DURABILITY

The purpose was to study the variability of tibia size and its durability in connection with size body of adults aged 22–89; the least diaphysis circle and total tibia length (n = 138) of corpses of certain sex, age, body length, jugulo-pubic distance, and bottom extremities length were defined using methods of anthropometry and osteometry. The connection of constitution type and index of tibia durability was revealed. At increase of body length the shin bones extended and the decrease of its durability was marked.
Key words: *tibia, durability index, constitution type.*

Введение. Травматизм и смертность от травм находятся на первом месте у трудоспособного населения в возрасте от 20 до 55 лет и на третьем месте в структуре общей заболеваемости населения Российской Федерации, наблюдается тенденция к «омоложению» многих заболеваний опорно-двигательного аппарата. Изучение морфологии трубчатых костей, в частности, костей голени, необходимо при разработке высокотехнологичных методов хирургического лечения, при подборе типа-размеров металлоконструкций на этапе предоперационного планирования [6, 2]. Основой создания программных продуктов математического и компьютерного моделирования травматологических и операционных процессов является разработка программно-информационного комплекса базы данных по морфометрии анатомических объектов, что является на современном этапе развития здравоохранения приоритетным направлением [5, 9].

Цель: изучить изменчивость размеров и прочности большеберцовой кости в связи с размерами тела взрослых людей.

Материалы и методы исследования. Методом остеометрии изучали параметры большеберцовой кости (n = 138) взрослых людей от 22 до 89 лет (38 мужчин и 31 женщина): указатель прочности – процентное отношение наименьшей окружности диафиза к общей длине большеберцовой кости [1]. Антропометрическим методом определяли индекс относительной длины туловища – процентное отношение яремно-лобкового расстояния к длине тела; индекс голени – процентное отношение длины голени к длине нижней конечности [8]. Для формирования групп использовали метод сигмальных

отклонений, средние значения параметров характеризовались M ± 0,67σ, ниже средних – < M - 0,67σ, выше средних – > M + 0,67σ [4]. Был применен метод описательной статистики, определена амплитуда (Min-max), среднее значение (M), ошибка среднего (m), стандартное отклонение (σ), для изучения изменчивости признаков был установлен коэффициент вариации (Cv %). Различия средних арифметических величин считались достоверными при 99 % ($p < 0,01$) и 95 % ($p < 0,05$) порогах вероятности. Для определения сопряженности размеров большеберцовой кости с параметрами тела был использован корреляционный анализ, связь считалась слабой при $r < 0,25$; средней – при r от 0,25 до 0,5; значительной – при r от 0,5 до 0,75 и тесной – при $r > 0,75$.

Результаты исследования и их обсуждение. Длина тела взрослых людей – жителей Среднего Поволжья – колеблется от 154,0 до 188,0 см. У мужчин средние значения длины тела больше, чем у женщин на 9,0–11,3 см в зависимости от возраста. В публикациях последних лет приводятся сведения о длине тела, сходные с нашими данными (Красноярск), тогда как в более ранних изданиях [3, 7] приводятся меньшие значения. В первом и втором периодах зрелого возраста не отмечено статистически значимых различий длина тела ни у мужчин (164,7 и 165,8 см), ни у женщин (153,7 и 155,3 см) ($p > 0,05$). К пожилому возрасту длина тела незначительно снижается до 165,4 см у мужчин и до 154,1 см – у женщин ($p > 0,05$), а к старческому возрасту она статистически значимо уменьшается у мужчин на 3,1 см (до 162,3 см), у женщин – на 2,0 см (до 152,1 см) ($p < 0,05$). Длина туловища (яремно-лобковое расстояние) в среднем у мужчин колеблется от 46,7 до 49,8 см, что статистически значимо больше, чем у женщин на 2,2–4,6 см ($p < 0,05$). Возрастные различия (2,2 см) статистически значимы лишь у мужчин 36–55 и 61–74 лет ($p < 0,05$), в остальные возрастные периоды статистически достоверных различий не выявлено ($p > 0,05$). Для определения типа телосложения субъекта использовали указатель относительной длины туловища [8] (табл. 1).

Таблица 1

Указатель относительной длины туловища (%)

Возрастная группа (лет)	Пол	Вариационно-статистические показатели			Cv %	p_1	p_2
		Min–max	M ± m	y			
22–35	муж.	22,6–27,9	26,8 ± 0,3	1,6	6,2	–	*
21–35	жен.	25,3–31,3	27,6 ± 0,6	2,3	8,2	–	*
36–60	муж.	25,6–40,6	28,6 ± 1,0	4,5	15,7	–	*
36–55	жен.	25,0–36,3	29,3 ± 0,9	3,4	11,7	–	*
61–74	муж.	25,0–37,7	28,3 ± 0,7	3,5	12,4	*	–
56–74	жен.	25,7–38,0	29,5 ± 0,8	3,4	11,7	*	–
75–89	муж.	26,0–34,8	29,4 ± 0,6	2,7	9,4	–	–
	жен.	25,3–34,3	29,6 ± 0,9	3,3	11,4	–	–

*Примечание: p_1 – половые различия, p_2 – возрастные различия; * – $p < 0,05$.*

У женщин индекс несколько больше, чем у мужчин на 0,2–1,2 % в зависимости от возрастной группы, что указывает на относительно большие размеры туловища по сравнению с длиной нижних конечностей у женщин, но различия не достигают статистической значимости ($p > 0,05$). С возрастом индекс несколько снижается от 26,8 ± 0,3 у мужчин и 27,6 ± 0,6 % у женщин в I периоде зрелого возраста до 29,4 ± 0,6 и 29,6 ± 0,9 %, соответственно, у людей старше 75 лет. При долихоморфии индекс менее 26,7 %, при мезоморфии – 26,8–30,4 %, брахиморфии – более 30,5 %. Лица долихоморфного типа телосложения составили 21 (30,5 %) наблюдение, мезоморфного – 35 (50,7 %) случаев и брахиморфного – 13 (18,8 %) эпизодов. Статистически значимых различий величины индекса в возрастно-половых группах не отмечено ($p > 0,05$). Наименьшая окружность диафиза большеберцовой кости приходится на нижнюю треть. Среднее значение параметра вне зависимости от возрастно-половой принадлежности составляет 76,3 мм, что на 9,8 % меньше окружности середины диафиза. У мужчин наименьшая окружность диафиза на 3–6 мм больше, чем у женщин ($p < 0,05$). С возрастом окружность несколько увеличивается после II периода зрелого возраста, особенно у женщин, различия достигают статистической значимости у женщин 1-й и 2-й, 3-й и 4-й возрастных групп, у мужчин 2-й и 3-й возрастных групп ($p > 0,05$). Статистически значимые билатеральные различия появляются у мужчин со II периода зрелого возраста, у женщин – с 56–74 лет. Изменчивость признака низкая (4,5–6,7 %), что указывает на однородность совокупности. Общая длина большой берцовой кости у мужчин варьирует в пределах от 37,7 до 38,8 см, у женщин – от 34,0 до 35,9 см, то есть параметр преобладает у мужчин на 2,9–3,7 мм по сравнению с женщинами ($p < 0,05$). Билатеральные различия длины большой берцовой кости достигают статистической значимости со II периода зрелого возраста, в большинстве случаев превалирует длина кости слева ($p < 0,05$). Отношение наименьшей окружности

диафиза к общей длине большеберцовой кости, выраженное в процентах, характеризует прочность кости (табл. 2).

Таблица 2

Указатель прочности большой берцовой кости (%)

Возрастная группа (лет)	Пол	Сторона	Вариационно-статистические показатели			Cv %	p_1	p_2	p_3
			Min–max	M ± m	y				
22–35	муж.	прав.	17,9–22,7	20,0 ± 0,3	1,5	7,7	–	–	–
		лев.	17,6–23,0	20,0 ± 0,3	1,6	8,1	–	–	–
21–35	жен.	прав.	19,1–20,5	19,9 ± 0,1	0,5	2,7	–	–	–
		лев.	19,1–20,6	19,7 ± 0,1	0,5	2,6	–	–	–
36–60	муж.	прав.	18,2–23,1	20,5 ± 0,4	1,7	8,5	–	–	–
		лев.	18,0–23,6	20,1 ± 0,4	1,7	8,7	–	–	–
36–55	жен.	прав.	19,4–20,9	20,1 ± 0,1	0,5	2,7	–	–	–
		лев.	19,3–21,4	20,1 ± 0,2	0,7	3,8	–	–	–
61–74	муж.	прав.	19,1–23,5	20,9 ± 0,2	1,4	6,8	–	–	–
		лев.	19,3–24,4	21,3 ± 0,3	1,5	7,4	–	–	–
56–74	жен.	прав.	19,7–21,9	20,8 ± 0,1	0,6	3,0	–	–	–
		лев.	20,3–23,2	21,4 ± 0,1	0,8	3,8	–	–	–
75–89	муж.	прав.	18,5–21,5	20,4 ± 0,2	0,9	4,4	–	–	–
		лев.	18,6–22,1	20,9 ± 0,2	1,0	5,1	–	–	–
	жен.	прав.	20,7–22,7	21,9 ± 0,7	0,7	3,2	–	–	–
		лев.	20,8–23,8	21,3 ± 0,2	1,0	4,7	–	–	–

Примечание: p_1 – половые различия, p_2 – возрастные различия, p_3 – билатеральные различия

По указателю прочности кости распределены на три группы: низкопрочные – индекс менее 19,7 %, таких костей было около трети 38 (27,5 %) случаев; прочные – индекс 19,8–21,6 %, подобных костей была половина – 69 (50 %) случаев; высокопрочные – индекс выше 21,7 %, таких костей было меньше – 31 (22,5 %) случай. Не выявлено ни возрастно-половых, ни билатеральных статистически значимых различий ($p > 0,05$). Коэффициент вариации признака варьирует в пределах 2,7–8,7 %. Распределение по группам, проведенное методом сигмальных отклонений, представлено на рисунках 1, 2, 3.

При проведении корреляционного анализа выявлены прямые значительной силы связи длины тела с длиной туловища ($r = 0,52 \pm 0,02$); длиной ноги ($r = 0,63 \pm 0,11$); общей длиной большеберцовой кости ($r = 0,71 \pm 0,04$). Индекс прочности большеберцовой кости проявляет значительную прямую связь с наименьшей окружностью диафиза ($r = 0,51 \pm 0,03$) и обратные связи различной силы с длиной тела ($r = - 0,41 \pm 0,11$); яремно-лобковым расстоянием ($r = - 0,32 \pm 0,02$); общей длиной большеберцовой кости ($r = - 0,54 \pm 0,03$). Индекс относительной длины туловища характеризуется тесной прямой связью с яремно-лобковым расстоянием ($r = 0,91 \pm 0,05$); прямой средней силы – с длиной ноги ($r = 0,32 \pm 0,01$) и обратной средней степени сопряженностью – с индексом голени ($r = - 0,31 \pm 0,03$).

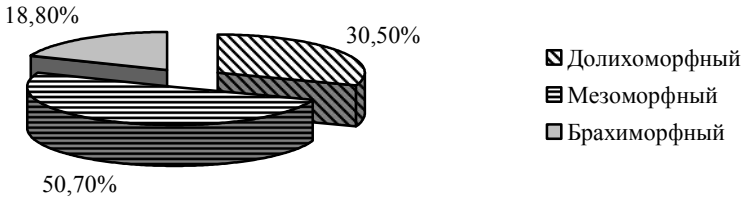

Рис. 1. Соразмерность распределения субъектов по типам телосложения

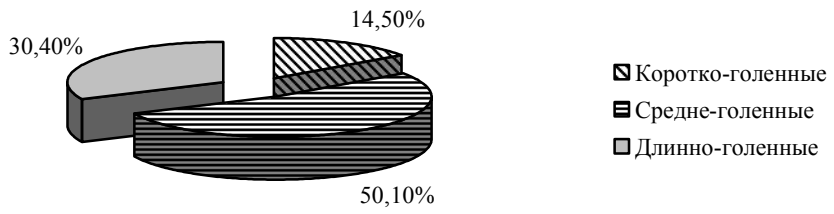

Рис. 2. Соразмерность распределения субъектов по индексу голени

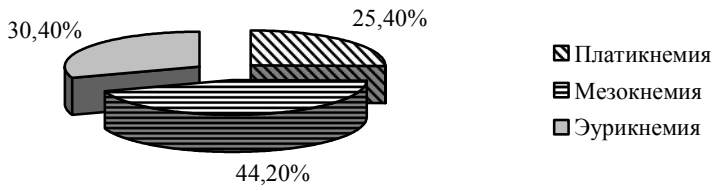

Рис. 3. Соразмерность распределения субъектов по индексу прочности большеберцовой кости

Заключение. Индекс прочности большеберцовой кости снижается при увеличении длины кости и при уменьшении наименьшего диаметра ее диафиза. Для долихоморфного типа телосложения характерны длинноголенные конечности с низкими индексами голени и ее прочности. При брахиморфном типе телосложения длина тела уменьшается в большей степени за счет уменьшения длины нижних конечностей по сравнению с длиной туловища; для данного типа характерны короткоголенные конечности с высоким индексом прочности большеберцовой кости.

Список литературы

1. Алексеев, В. П. О значении некоторых морфологических корреляций в процессе антропогенеза (к эволюционной морфологии человека) / В. П. Алексеев // Архив анатомии, гистологии и эмбриологии. – 1964. – Т. 46, № 3. – С. 72–79.

2. Анисимова, Е. А. Морфо-топометрическое обоснование хирургической коррекции деформаций позвоночного столба : автореф. дис. ... д-ра мед. наук / Е. А. Анисимова. – Саратов, 2009. – 46 с.

3. Бунак, В. В. Антропология / В. В. Бунак, М. Ф. Нестурх, Я. Я. Рогинский. – М. : Наркомпрос, 1941. – 368 с.

4. Гинзбург, В. В. Элементы антропологии для медиков / В. В. Гинзбург. – Л. : Медгиз, 1963. – 215 с.

5. Попов, А. Ю. Трехмерное моделирование репозиции при переломах длинных костей : автореф. дис. … канд. мед. наук / А. Ю. Попов. – Саратов, 2006. – 25 с.

6. Слободской, А. Б. Оптимизация чрескостного остеосинтеза при переломах костей конечностей с помощью современных компьютерных технологий / А. Б. Слободской, Н. В. Островский // Анналы хирургии. – 2002. – № 4. – С. 53–57.

7. Хрисанфова, Е. Н. Антропология / Е. Н. Хрисанфова, И. В. Перевозчиков. – М. : Изд-во Московского университета : Высшая школа, 2002. – 399 с.

8. Шевкуненко, В. Н. Типовая анатомия человека / В. Н. Шевкуненко, А. М. Геселевич. – Л. : Биомедгиз, 1935. – 232 с.

9. Tsurusaki, K. Differential effects of menopause and metabolic disease on trabecular and cortical bone assessed by peripheral quantitative computed tomography (pQCT) / K. Tsurusaki, M. Ito, K. Hayashi // Br. J. Radiol. – 2000. – Vol. 73, № 865. – P. 14–22.

Анисимова Елена Анатольевна, доктор медицинских наук, доцент, профессор кафедры анатомии человека, ГБОУ ВПО «Саратовский государственный медицинский университет имени В.И. Разумовского» Минздрава России, Россия, 410012, г. Саратов, ул. Б. Казачья, д. 112, тел.: (8452) 66-97-65, e-mail: eaan@mail.ru.

Попрыга Дмитрий Викторович, аспирант кафедры анатомии человека, ГБОУ ВПО «Саратовский государственный медицинский университет имени В.И. Разумовского» Минздрава России, Россия, 410012, г. Саратов, ул. Б. Казачья, д. 112, тел.: (8452) 66-97-65, e-mail: meduniv@sgmu.ru.

Анисимов Дмитрий Игоревич, аспирант кафедры анатомии человека, ГБОУ ВПО «Саратовский государственный медицинский университет имени В.И. Разумовского» Минздрава России, Россия, 410012, г. Саратов, ул. Б. Казачья, д. 112, тел.: 8-917-326-34-87, e-mail: meduniv@sgmu.ru.

Попов Андрей Николаевич, аспирант кафедры анатомии человека, ГБОУ ВПО «Саратовский государственный медицинский университет имени В.И. Разумовского» Минздрава России, Россия, 410012, г. Саратов, ул. Б. Казачья, д. 112, тел.: (8452) 66-97-65, e-mail: meduniv@sgmu.ru.

Юсупов Канат Сисенгалиевич соискатель кафедры анатомии человека, ГБОУ ВПО «Саратовский государственный медицинский университет имени В.И. Разумовского» Минздрава России, Россия, 410012, г. Саратов, ул. Б. Казачья, д. 112, тел.: (8452) 66-97-65, e-mail: meduniv@sgmu.ru.

Чупахин Николай Владимирович соискатель кафедры анатомии человека, ГБОУ ВПО «Саратовский государственный медицинский университет имени В.И. Разумовского» Минздрава России, Россия, 410012, г. Саратов, ул. Б. Казачья, д. 112, тел.: (8452) 66-97-65, e-mail: meduniv@sgmu.ru.

УДК 616-053.2:612.66
© А.А. Антонова, С.Н. Ченцова, В.Г. Сердюков, 2012

А.А. Антонова, С.Н. Ченцова, В.Г. Сердюков

СРАВНИТЕЛЬНАЯ ХАРАКТЕРИСТИКА ФИЗИЧЕСКОГО РАЗВИТИЯ ДЕТЕЙ

ГБОУ ВПО «Астраханская государственная медицинская академия» Минздрава России

Физическое развитие является одним из объективных и обобщающих параметров здоровья детей. Проведение периодических массовых исследований физического развития детского контингента в рамках мониторинга и отражение их результатов в официальных статистических документах дает возможность на региональном и федеральном уровнях выявлять общие тенденции ростовых процессов, региональные особенности физического развития детей и подростков, сформировавшиеся в условиях какого-либо конкретного образа жизни и соответствующей среды обитания, прогнозировать состояние физического здоровья и разрабатывать дифференцированные неотложные и долгосрочные корректирующие мероприятия на разных уровнях.

Ключевые слова: *здоровье, физическое развитие, дети.*

A.A. Antonova, S.N. Chentsova, V.G. Serdyukov

THE COMPARATIVE CHARACTERISTICS OF PHYSICAL DEVELOPMENT OF CHILDREN

The physical development is one of the objective and generalized parameters of children's health. Periodic studies of mass physical development of children in the monitoring and reflection of the results in the official statistical documents gives us the opportunity to identify common trends in growth processes at the regional and federal levels, regional characteristics of the physical development of children and adolescents, which formed in-or a particular lifestyle and appropriate environment, to predict physical health and to develop differentiated immediate and long-term corrective actions at different levels.

Key words: *health, physical development, children.*

Физическое развитие (ФР) является одним из объективных и обобщающих параметров здоровья

детей. Адекватно осуществляемое динамическое наблюдение за развитием растущего человека не только является необходимым для выявления индивидуальных особенностей роста и созревания, темпа и гармоничности развития, но и весьма универсальным диагностическим «ключом» для определения риска развития заболеваний и своевременного решения вопроса о показаниях к углубленному обследованию [4].

Известно, что ФР детей – индикатор социально-экономического благополучия общества, а также санитарного и экологического состояния территории. Именно развитие в период роста определяет основные черты здоровья того или иного поколения в старших возрастах, включая потенциальное долголетия и передачу соответствующих качеств будущим поколениям [5, 17].

Рост и развитие детей принадлежат к числу важнейших интегральных показателей здоровья, отражающих состояние питания, а также влияние ряда других факторов, в том числе социально-экономических. Вместе с тем, физическое развитие детей, под которым понимают комплекс физиологических и функциональных свойств организма, определяющих массу, плотность, форму тела, – достаточно чувствительный показатель состояния окружающей среды, так как организм ребенка характеризуется значительной пластичностью и очень сильно подвержен влиянию внешних факторов [1, 3, 8, 11, 14].

На протяжении последних десятилетий педиатры, гигиенисты, физиологи, психологи и педагоги обеспокоены значительным ухудшением состояния здоровья подрастающего поколения, в том числе серьезными изменениями ФР. Повсеместно отмечается увеличение частоты дефицита массы тела, низкорослости, снижение физиометрических и функциональных показателей у детей. Ретардация ФР согласуется с неблагоприятными изменениями психического здоровья детей, торможением в умственном развитии, а также влечет за собой нарушения со стороны опорно-двигательного аппарата, ущербность сосудистой системы [2, 3, 5, 13, 17].

В настоящее время подчеркивается важность мониторинга ФР детского населения, который позволяет своевременно выделять группы риска по развитию нарушений здоровья, а следовательно, разрабатывать меры профилактики [4]. Кроме того, исследования ФР больших контингентов детей, проживающих на определенной территории, позволяют изучить региональные особенности формирования здоровья. Однородные группы детского населения являются репрезентативным материалом и могут использоваться для разработки стандартов ФР [16].

Сотрудники кафедр общей гигиены, медицины труда и гигиены детей и подростков, педиатрии № 2 Владивостокского государственного медицинского университета начиная с 1966 г. изучают ФР детского населения г. Владивосток генерализирующим методом. Абсолютная средняя величина длины тела у 7-летних мальчиков меньше, чем у их ровесников в 1966 и 1975 гг. ($p < 0,001$). У мальчиков 8 лет и девочек 9 лет показатели роста практически не изменились, а 8-летние девочки и 9-летние мальчики стали выше, чем их сверстники в 60-е гг. XX в. У мальчиков 7, 8 и 9 лет, а также у 7-летних девочек выявлено снижение массы тела. «Сохранили» свою массу только девочки 9 лет.

Сравнивая стандарты ФР подростков 10–18 лет, разработанные в 60–70-е гг. прошлого века, и материалы, полученные в ходе последних исследований, можно утверждать, что современные юноши 11, 15–18 лет и девушки 10, 14–18 лет имеют длину тела больше. У мальчиков 10–11 и 13–14 лет отмечено снижение абсолютных средних значений массы тела, а у юношей 15–18 лет установлено статистически значимое увеличение этого показателя. У девушек масса тела уменьшилась в возрастных группах 10–14 лет. 15-летние девушки имели показатели, сопоставимые со стандартами 70-х гг., а 17–18-летние достоверно прибавили в массе тела [9].

Изучено физическое развитие у 1 859 российских школьников и 124 иранских школьников в возрасте от 7 до 18 лет, обучающихся в Москве. Физическое развитие иранских школьников 7–10 лет, обучающихся в Москве, практически не отличается от физического развития российских школьников этого возраста ни по одному из изученных показателей. Так, средние значения массы тела составили 28,5–29,8 кг, длина тела составила 128,9–132,2 см. В то же время при сравнительной оценке физического развития детей 11–13 лет была отмечена выраженная тенденция к увеличению массы тела. Полученные данные свидетельствуют о том, что иранские школьники этого возраста имеют среднюю массу тела 48,0 кг против 41,9 кг у российских школьников.

В еще большей степени различия в физическом развитии иранских и российских школьников имели место у подростков 14–18 лет. В этой возрастной группе масса тела иранских детей значительно превышала массу тела российских школьников: 55,6 кг против 43,8 кг, соответственно.

Подавляющее большинство обследованных иранских (83,6 %) и российских (91 %) школьников имеют нормальную массу тела по возрасту. Избыточную массу тела по возрасту имеют 14 % обсле-

дованных иранских учащихся и 3 % российских. Наряду с этим дефицит массы тела имеют 2,5 % обследованных иранских учащихся и 6 % российских школьников.

Подавляющее большинство иранских (96 %) и российских (87 %) школьников имеет нормальную длину тела по возрасту. При этом низкорослых и высокорослых детей (для своего возраста) среди обследованных иранских учащихся зарегистрировано 1,6 и 2,5 %, соответственно. Среди российских детей низкорослых и высокорослых зарегистрировано 8 и 5 %, соответственно. Таким образом, для иранских школьников характерно большее число детей с избыточной массой тела и меньшее число детей с дефицитом массы, чем для российских детей [7].

Изучение физического развития у 1 616 учащихся 1–4 классов в возрасте от 7 до 11 лет г. Уфы. Антропометрические показатели современных младших школьников были сопоставлены с показателями, полученными в г. Уфе в 1946, 1972 и 1998 гг.

Установлено, что процессы акселерации среди младших школьников продолжались вплоть до конца предыдущего столетия, причем максимальное изменение антропометрических показателей наблюдалось с 1947 по 1972 гг. При сравнении данных современных детей с показателями физического развития детей младшего школьного возраста в 1998 г. выявлена тенденция к уменьшению длины тела. Длина тела современных младших школьников уменьшились во всех возрастно-половых группах: статистически различия в росте составили 2,63–5,74 см у мальчиков различных возрастных групп и 3,11–5,63 см у девочек ($p < 0,001$). Зафиксировано снижение массы тела на 0,28–3,25 кг у мальчиков и на 0,46–3,08 кг – у девочек [12].

Комплексное антропологическое обследование школьников проведено на базе Элистинской многопрофильной гимназии им. Т. Хлебникова и школы № 23 г. Элисты у 875 человек в возрасте 13–16 лет. Русские мальчики незначительно выше своих калмыцких сверстников ($p > 0,05$). Средние значения массы тела превышают у мальчиков русской национальности в 13 и 15 лет (на 8,0 и 4,0 %), у калмыков – в 14 и 16 лет (на 2,0 и 4,0 %) ($p > 0,05$).

Сравнительный анализ значений роста и массы тела 15–16-летних мальчиков калмыцкой национальности показал, что они сходны со средними параметрами бурятов и тувинцев, проживающих в городе, и превышают таковые у современных монголов, что можно объяснить различиями в климато-географических условиях проживания. Русские мальчики близки по росту и массе тела с русскими Тувы и Забайкалья.

У девочек различия, связанные с этнической принадлежностью, менее заметны. Русские девочки выше калмычек в 16 лет ($p > 0,05$) [6].

Проведено обследование 5 097 сельских школьников Ставропольского края в возрасте 7–17 лет. Современные сельские школьники выше своих сверстников 60-х гг. Разница в росте составила 2,3–9,7 см у мальчиков и 1,3–6,9 см – у девочек. Мальчики тяжелее своих ровесников 1964 года независимо от возраста, разница составила 0,4–5,4 кг. У современных девочек масса тела больше, чем у школьниц 1964 года до 14 лет. В 15–17 лет девочки весили меньше своих сверстниц 60-х гг. [15].

Изучение возрастно-половых закономерностей морфофункционального развития школьников и разработка средних статистических параметров показателей физического развития на основании результатов углубленного медицинского осмотра 5 014 школьников 7–17 лет 8-ми районов Нижнего Новгорода в 2001–2002 гг. Абсолютные значения средних величин морфологических и функциональных показателей увеличиваются с возрастом. Так, средние показатели длины тела (ДТ) у мальчиков и девочек 7 лет составили 123,3 ± 0,48 и 123,3 ± 0,43 см, а в 17 лет: 175,7 ± 0,64 и 165,4 ± 0,41 см, соответственно. По массе тела (МТ) среднестатистические величины для 7- и 17-летних мальчиков увеличились с 23,7 ± 0,57 до 63,3 ± 0,91кг, для девочек: с 23,5 ± 0,52 до 55,4 ± 0,53 кг, соответственно [10].

Для оценки уровня физического развития принято сравнивать соответствующие показатели состояния организма со стандартными, разработанные для того же возраста и пола и региона проживания, так как вариабельность средневозрастных параметров физического состояния детей, наблюдаемая в масштабах территории России, достаточна выражена. Поэтому в каждом регионе необходима разработка своих нормативов, которые в связи с изменением социальных условий жизни следует обновлять каждые 5 лет. Значительное разнообразие этнического состава населения России, отличающегося своеобразными условиями быта, в связи с влияниями последнего на здоровье и физическое развитие, требует регулярного контроля за развитием детей каждого конкретного региона.

Список литературы

1. Абросимова, Л. П. Физическое развитие детей Кировской области / Л. П. Абросимова, Е. В. Кабирова, Т. А. Симакова // Гигиена и санитария. – 1998. – № 2. – С. 30–32.
2. Антропова, М. В. Проблемы здоровья детей и их физического развития / М. В. Антропова, Г. В. Бородкина, Л. М. Кузнецова, Г. Г. Манке // Здравоохранение Российской Федерации. – 1999. – № 5. – С. 17–21.
3. Баранов, А. А. Состояние здоровья детей и подростков в современных условиях : проблемы, пути решения / А. А. Баранов // Российский педиатрический журнал. – 1998. – № 1. – С. 5–8.
4. Баранов, А. А. Методы исследование физического развития детей и подростков в популяционном мониторинге : рук-во для врачей / А. А. Баранов, В. Р. Кучма. – М.: Союз педиатров России, 1999. – 226 с.
5. Баранов, А. А. Фундаментальные и прикладные исследования по проблемам роста и развития детей и подростков / А. А. Баранов, Л. А. Щеплягина // Российский педиатрический журнал. – 2000. – № 5. – С. 5–12.
6. Богданова, Е. А. Морфофункциональная и соматотипологическая характеристика школьников республики Калмыкия : автореф. дис. … канд. биол. наук / Е. А. Богданова. – Астрахань, 2010. – 25 с.
7. Давуди, Х. Сравнительная характеристика физического развития иранских и российских детей школьного возраста / Х. Давуди, И. Я. Конь, Л. И. Волкова и др. // Вопросы детской диетологии. – 2007. – Т. 5, № 6. – С. 22–25.
8. Киек, О. В. Комплексная оценка физического развития мальчиков школьного возраста в условиях промышленного города / О. В. Киек, Б. В. Засорин, В. М. Боев // Гигиена и санитария. – 1999. – № 5. – С. 74–76.
9. Крукович, Е. В. Динамика физического развития детей г. Владивосток / Е. В. Крукович, В. Н. Лучанинова, Л. Н. Нагирная, Л. В. Транковская // Педиатрия. – 2004. – № 6. – С. 89–95.
10. Леонов, А. В. Физическое развитие школьников Нижнего Новгорода / А. В. Леонов, Н. А. Матвеева, Ю. Г. Кузмичев и др. // Российский педиатрический журнал. – 2004. – № 3. – С. 10–14.
11. Матвеева, Н. А. Динамика физического развития школьников Нижнего Новгорода / Н. А. Матвеева, Ю. Г. Кузмичев, Е. С. Богомолова // Гигиена и санитария. – 1997. – № 2. – С. 26–28.
12. Поварго, Е. А. Гигиеническая оценка риска нарушения состояния здоровья младших школьников, обучающихся в различных образовательных учреждениях (на примере города Уфы) : автореф. дис. … канд. мед. наук / Е. А. Поварго. – Оренбург, 2006. – 22 с.
13. Суханова, Н. Н. Физическое развитие школьников к концу XX века : анализ и прогноз / Н. Н. Суханова // Российский педиатрический журнал. – 1999. – № 2. – С. 36–41.
14. Тутельян, В. А. Руководство по детскому питанию / В. А. Тутельян, И. Я. Конь. – М. : Медицинское информационное агенство, 2004. – 664 с.
15. Феодосиади, О. С. Физическое развитие и мониторинг состояния здоровья сельских школьников (на примере Ставропольского края) : автореф. дис. … канд. мед. наук / О. С. Феодосиади. – Ставрополь, 2006. – 23 с.
16. Ямпольская, Ю. А. Популяционный мониторинг физического развития детского населения / Ю. А. Ямпольская // Гигиена и санитария. – 1996. – № 1. – С. 24–26.
17. Ямпольская, Ю. А. Физическое развитие школьников Москвы к началу XXI века / Ю. А. Ямпольская // Гигиена и санитария. – 2000. – № 1. – С. 65–68.

Антонова Алена Анатольевна, кандидат медицинских наук, ассистент кафедры нормальной физиологии, ГБОУ ВПО «Астраханская государственная медицинская академия» Минздрава России, Россия, 41400, г. Астрахань, ул. Бакинская, 121, тел.: (8512) 52-41-43, e-mail: agma@astranet.ru.

Ченцова Светлана Николаевна, ассистент кафедры общей гигиены, ГБОУ ВПО «Астраханская государственная медицинская академия» Минздрава России, Россия, 41400, г. Астрахань, ул. Бакинская, 121, тел.: (8512) 52-41-43, e-mail: agma@astranet.ru.

Сердюков Василий Гаврилович, доктор биологических наук, профессор кафедры общей гигиены, ГБОУ ВПО «Астраханская государственная медицинская академия» Минздрава России, Россия, 41400, г.Астрахань, ул. Бакинская, 121, тел.: (8512) 52-41-43, e-mail: agma@astranet.ru.

УДК 611.732.6:612.856
© Д.В. Баженов, А.А. Медведева, Н.В. Блинова, И.О. Благонравова,
В.М. Калиниченко, А.А. Лаврентьев, 2012

**Д.В. Баженов, А.А. Медведева, Н.В. Блинова,
И.О. Благонравова, В.М. Калиниченко, А.А. Лаврентьев**

АНАТОМО-ТОПОГРАФИЧЕСКИЕ ВЗАИМООТНОШЕНИЯ ОТДЕЛЬНЫХ МЫШЦ МЯГКОГО НЕБА СО СЛУХОВОЙ ТРУБОЙ

ГБОУ ВПО «Тверская государственная медицинская академия» Минздрава России

При нарушении вентиляционной и дренажной функции слуховой трубы, ее глоточное отверстие, которое обычно находится в спавшемся состоянии, открывается лишь во время акта глотания. В расширении слуховой трубы участвуют две мышцы мягкого неба. В ходе изучения серийных блоков – комплексов плодов и новорожденных, включающих в себя мышцы мягкого неба, кости наружного основания черепа и слуховую трубу выявлено различное влияние на просвет слуховой трубы мышцы, напрягающей небную занавеску и мышцы, поднимающей небную занавеску.

Ключевые слова: *слуховая труба; мышца, напрягающая небную занавеску; мышца, поднимающая небную занавеску; плоды; новорожденные.*

**D.V. Bazhenov, A.A. Medvedeva, N.V. Blinova, I.O. Blagonravova,
V.M. Kalinichenko, A.A. Lavrentyev**

THE ANATOMO-TOPOGRAPHICAL INTERRELATIONS OF THE AUDITORY TUBE WITH MUSCLES OF THE SOFT PALATE

In case of disturbances of ventilation and drainage functions of the auditory tube, its pharyngeal ostium is usually closed, is opened only during deglutition. The investigation was performed by means of prepation of series of sections of fetal complexes with different organs including the muscles of soft palate and some bones of the external base of skull. The different influence of the muscles of elevation and tightening of the soft palate relative to the lumen of the auditory tube was discovered.

Key words: *the auditory tube, the muscles of tightening soft palate, muscles of elevation of soft palate, fetuses, newborns.*

Введение. Слуховая труба представляет собой длинный, узкий, несколько сплющенный канал, посредством которого барабанная полость сообщается с внешней средой и служит для выравнивания давления воздуха внутри барабанной полости по отношению к наружному атмосферному давлению. Нарушение вентиляционной и дренажной функции слуховой трубы влечет за собой определенные патологические явления в среднем ухе. Глоточное отверстие слуховой трубы обычно находится в спавшемся состоянии и открывается всякий раз при акте глотания. В этом процессе принимают участие две мышцы мягкого неба: мышца, напрягающая небную занавеску, и мышца, поднимающая небную занавеску, которые по данным литературы [2, 3, 4, 5, 6], начинаются от хрящевой и перепончатой частей слуховой трубы. Актуальным является изучение внутренних взаимоотношений между мышцами, напрягающей и поднимающей небную занавеску, и слуховой трубой в возрастном аспекте, так как хрящевая часть евстахиевой трубы, с которой связаны данные мышцы, с возрастом претерпевает ряд изменений. По данным А. Андронеску [1], глоточное отверстие слуховой трубы в позднем эмбриональном периоде и у новорожденных в боковой стенке носоглотке зияет и имеет вид щели, расположенной на уровне твердого неба, очень близко к небной занавеске. Сама труба короткая и широкая, имеет горизонтальное направление. После 2–3 лет жизни в связи с ростом ребенка глоточное отверстие слуховой трубы перемещается кверху и дорзальнее, а сама труба приобретает косое направление снизу вверх, спереди назад и изнутри кнаружи, образуя с горизонтальной линией острый угол. В процессе роста верхней челюсти хрящевая часть слуховой трубы поворачивается до тех пор, пока не ложится под углом 45° к основанию черепа, при этом евстахиева труба имеет практически вертикальное направление.

Цель: изучить взаимоотношения мышц мягкого неба с элементами слуховой трубы у плодов и

новорожденных.

Материалы и методы исследования. Для достижения цели были изучены серийные срезы блоков-комплексов, которые включали в себя: мышцы мягкого неба, нижнюю поверхность основания черепа в области верхушки пирамиды височной кости, медиальную пластинку крыловидного отростка с телом клиновидной кости и заднюю часть твердого неба с помощью макро- и микроскопических методов исследования.

Результаты исследования. На срезах во фронтальной плоскости в области хрящевой части евстахиевой трубы видны: хрящевая и перепончатая стенки слуховой трубы, полость слуховой трубы и дистальные отделы мышц, напрягающей и поднимающей небную занавеску, что показано на приведенном ниже рисунке.

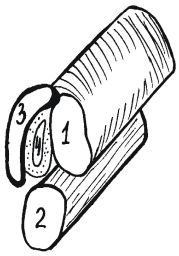

Рис. 1. Схема хрящевой части евстахиевой трубы (срез во фронтальной плоскости).
1 – мышца, напрягающая небную занавеску, 2 – мышца, поднимающая небную занавеску,
3 – хрящ слуховой трубы, 4 – полость слуховой трубы

По данным исследования, мышца, напрягающая небную занавеску, начинается от основания черепа впереди от ладьевидной ямки и сзади от гребня клиновидной кости. Большинство ее волокон переходит с основания черепа на боковые части хряща слуховой трубы, вплетаясь в них. Иногда волокна мышцы вплетаются и в перепончатую часть слуховой трубы. На срезах, сделанных ближе к основанию черепа, волокна мышцы, напрягающей небную занавеску, располагаются перпендикулярно к полости слуховой трубы и становятся ориентированными более косо по мере их приближения к крючку крыловидного отростка. Мышца, поднимающая небную занавеску, начинается от каменистой части пирамиды височной кости, располагаясь ниже суженной части хряща слуховой трубы. На всех гистологических срезах волокна мышцы располагаются ниже и параллельно по отношению к полости слуховой трубы и латеральнее по отношению к медиальной части хряща слуховой трубы. На тех срезах, где хрящ практически исчезает, волокна мышцы, поднимающей небную занавеску, становятся ориентированы медиально для входа в мягкое небо. На рисунке 2 показано взаимоотношение мышц, напрягающей и поднимающей небную занавеску, со слуховой трубой у 23-недельного плода.

Рис. 2. Взаимоотношение мышц, напрягающей и поднимающей небную занавеску со слуховой трубой 23-недельного плода.
1 – основание черепа, 2 – мышца, напрягающая небную занавеску,
3 – мышца, поднимающая небную занавеску, 4 – хрящ слуховой трубы, 5 – полость слуховой трубы.
Гематоксилин-эозин. Увеличение: объектив × 2,5, окуляр × 7

Если взаимоотношение мышцы, напрягающей небную занавеску, со слуховой трубой не меняется с возрастом плода и у новорожденных, то мышца, поднимающая небную занавеску, у плодов отделена от слуховой трубы значительным расстоянием, которое уменьшается к моменту рождения. Данный процесс заканчивается к 3 годам жизни ребенка. Волокна мышцы, поднимающей небную занавеску, в различные возрастные периоды не связаны с хрящом слуховой трубы.

Анализ серийных гисто-топографических срезов мышц (напрягающей и поднимающей небную занавеску), с элементами слуховой трубы во фронтальной плоскости показали, что мышца, напрягающая небную занавеску, берет начало от перепончатой и хрящевой частей слуховой трубы, а мышца, поднимающая небную занавеску, лежит ниже слуховой трубы на всем ее протяжении и не связана с ней, то есть имеет только костные точки прикрепления на основании черепа.

Заключение. Полученные в ходе исследования данные позволяют сделать вывод о том, что именно мышца, напрягающая небную занавеску, у новорожденных и детей первых 3 лет жизни обеспечивает изменение просвета слуховой трубы. Мышца, поднимающая небную занавеску, не имеет мышечного начала от слуховой трубы, но примыкает к ней на всем ее протяжении и может опосредованно влиять на изменение просвета слуховой трубы и участвовать в функциях речи и слуха.

Список литературы

1. Андронеску, А. Анатомия ребенка / А. Андронеску. – Бухарест : Меридиане, 1970. – 363 с.
2. Гренадеров, Ю. В. Анатомия человека / Ю. В. Гренадеров, Л. В. Кузнецова, С. С. Михайлов и др.; под ред. С.С. Михайлова. – М.: Медицина, 1984. – 704 с.
3. Давыдов, Б. Н. Аномалии и деформации лицевого скелета у больных с расщелинами верхней губы и неба / Б. Н. Давыдов. – Тверь : Изд-во ТГМА, 1999. – 103 с.
4. Кудрин, И. С. Анатомия органов полости рта / И. С. Кудрин. – М. : Медицина, 1968. – 212 с.
5. Holborow, C. Vertebrate slow muscle fibers / C. Holborow // Physiol. Rev. – 1970. – Vol. 50, № 1. – P. 40–62.
6. Proctor, B. Nasendoscopy in the diagnosis of velopharyngeal incompetence / B. Proctor // Plast. Reconstr. Surg. – 1969. – № 43. – P. 141–147.

Баженов Дмитрий Васильевич, доктор медицинских наук, член-корреспондент РАМН, профессор, заведующий кафедрой анатомии, ГБОУ ВПО «Тверская государственная медицинская академия» Минздрава России, Россия, 170000, г. Тверь, ул. Советская, д. 4, тел.: (4822) 34-35-08, e-mail: info@tvergma.ru.

Медведева Анна Александровна, кандидат медицинских наук, доцент кафедры анатомии, ГБОУ ВПО «Тверская государственная медицинская академия» Минздрава России, Россия, 170000, г. Тверь, ул. Советская, д. 4, тел.: (4822) 34-35-08, e-mail: niurame@yandex.ru.

Блинова Наталья Валентиновна, кандидат медицинских наук, доцент кафедры анатомии, ГБОУ ВПО «Тверская государственная медицинская академия» Минздрава России, Россия, 170000, г. Тверь, ул. Советская, д. 4, тел.: (4822) 34-35-08, e-mail: info@tvergma.ru.

Благонравова Ирина Олеговна, кандидат медицинских наук, доцент кафедры анатомии, ГБОУ ВПО «Тверская государственная медицинская академия» Минздрава России, Россия, 170000, г. Тверь, ул. Советская, д. 4, тел.: (4822) 34-35-08, e-mail: info@tvergma.ru.

Калиниченко Владимир Михайлович, кандидат медицинских наук, доцент кафедры анатомии, ГБОУ ВПО «Тверская государственная медицинская академия» Минздрава России, Россия, 170000, г. Тверь, ул. Советская, д. 4, тел.: (4822) 34-35-08, e-mail: info@tvergma.ru.

Лаврентьев Павел Александрович, кандидат медицинских наук, ассистент кафедры хирургической стоматологии и челюстно-лицевой хирургии, ГБОУ ВПО «Тверская государственная медицинская академия» Минздрава России, Россия, 170000, г. Тверь, ул. Советская, д. 4, тел.: (4822) 32-17-79, e-mail: info@tvergma.ru.

УДК 611.728.3:616.728.3-073.75
© А.С. Баринов, А.А. Воробьев, П.С. Царьков, С.С. Зайцев, 2012

А.С. Баринов, А.А. Воробьев, П.С. Царьков, С.С. Зайцев

РЕНТГЕНОАНАТОМИЧЕСКОЕ ОБОСНОВАНИЕ ДИСПЛАСТИЧЕСКОГО ХАРАКТЕРА МАЛЫХ ФОРМ ОСЕВЫХ ДЕФОРМАЦИЙ НИЖНИХ КОНЕЧНОСТЕЙ

ГБОУ ВПО «Волгоградский государственный медицинский университет» Минздрава России

Обследовано 123 пациента с варусной деформаций голеней в области коленных суставов. Исследование установило, что варусное отклонение оси голени в среднем составило 7,98 ± 1,96°. Рентгенологический симптом «скоса» был выявлен в 98,8 % исследуемых суставов. Симптом «террасы» был обнаружен в 24,7 % от исследованных рентгенограмм. Симптом «пирамиды» выявлен в 6,6 % случаев. Симптом «фаски» был положительным в 56,6 %. Суставная площадка медиального мыщелка оказалась скошенной в передне-заднем направлении у 100 % пациентов. Таким образом, при малых осевых искривлениях нижних конечностей в большинстве случаев в коленных суставах выявляются анатомические изменения, соответствующие диспластическому процессу, что дает право говорить о таких искривлениях, как деформации, имеющие патологические компоненты.
Ключевые слова: *ортопедический, косметический, варусный, деформация, дисплазия, коленный сустав.*

A.S. Barinov, A.A. Vorobyov, P.S. Tsarkov, S.S. Zaitsev

THE X-RAY ANATOMICAL FOUNDATION OF DYSPLASTIC NATURE OF SMALL AXIAL LOWER LIMB DEFORMATIONS

We have analyzed clinical data and X-ray images of 123 patients who complained of O-deformity of their knee joints. The diagnosis was genu varum. Evaluating the X-ray images, we obtained the following data: deviation of the shin angle averaged 7,98 ± 1,96°, the angle of the cartilage space opening on its medial side ranged from 3 to 12 degrees. The X-ray «slant» symptom was revealed in 98,8 % of the examined joints. The «terrace» symptom – in 24,7 %, the symptom of «pyramid» – in 6,6 % and the «facet» symptom was positive in 56,6 % of the patients. In all patients (100%) with genu varum the articular surface of the medial condyle turned out to be beveled in anterior-posterior direction. Dysplastic changes in the knee joints, even with minor axial deformities, enable us to consider them not only cosmetic defect but having pathologic component.
Key words: *orthopedic, cosmetic, varus, deformity, dysplasia, knee joint.*

Введение. Многие современные авторы считают, что малые осевые деформации (в пределах 10–15°) являются вариантом нормальной анатомии конечностей [1, 4]. Так, А. А. Артемьев [4] считает некорректным использование термина «деформация» и предлагает применение терминов «кривизна» или «искривление».

Однако в научной литературе содержится достаточно много информации, касающейся роли осевых деформаций конечностей в патогенезе дегенеративно-дистрофических и других заболеваний суставов. Например, А.Г. Каплунов [2] приводит такие данные: у пациентов, имеющих варусную деформацию нижних конечностей до 10° в молодости, с возрастом деформация быстро прогрессировала за счет протрузии внутреннего мыщелка большеберцовой кости.

Была выдвинута гипотеза о диспластическом характере малых осевых деформаций нижних конечностей.

Значительную работу в области изучения дисплазии коленного сустава провел Б.И. Сименач [3], который предложил условную классификацию дисплазии коленного сустава по симптомам, диспластическим синдромам и заболеваниям, вызванным дисплазией.

Цель: дать рентгеноанатомическое обоснование диспластического характера малых форм осевых деформаций нижних конечностей.

Материалы и методы. Для достижения поставленной цели были проанализированы клинические и рентгенологические данные 123 пациентов с диагнозом «варусная деформация голеней». 82,92 % пациентов составили женщины (102 человека), 17,07 % – мужчины (21 человек). Средний возраст пациентов составил 27,25 лет.

Всем пациентам выполнялась рентгенография голеней с коленными суставами в прямой проекции. Отклонение оси голени от виртуальной оси, перпендикулярной плоскости суставной поверхно-

сти мыщелков большеберцовой кости определялось как угол между осью большеберцовой кости и перпендикуляром, опущенным к линии плоскости суставной поверхности мыщелков большеберцовой кости.

Для оценки дисплазии коленных суставов использовалась «система 3 углов и 4 симптомов» по Б.И. Сименач и соавторы [3]. Производилось: 1) выполнение рентгенографии в фасной проекции; 2) измерение углов – угла раскрытия суставной щели по медиальной стороне (α), угла раскрытия суставной щели по латеральной стороне (β) и угла стояния головки малоберцовой кости (γ).

В исследовании использованы следующие рентгенологические симптомы: 1) симптом скоса (один из мыщелков большеберцовой кости образует угол, открытый кверху, с другим мыщелком, расположенным параллельно базисной линии); 2) симптом террасы (мыщелки расположены параллельно, но на разных уровнях); 3) симптом пирамиды (оба мениска наклонены кнаружи за счет опущения их наружных отделов); 4) симптом фаски (на суставной поверхности мыщелка имеется впадина со склерозированным дном) [3].

Кроме того, было проведено измерение высоты скоса суставной площадки медиального мыщелка большеберцовой кости, что представляется важным диагностическим критерием в выявлении дисплазии. Скос суставной площадки визуализируется на рентгенограммах как наличие двух контуров суставной поверхности. Проводилось измерение расстояния от вышележащего контура до нижележащего.

Результаты исследования и их обсуждение. Варусное отклонение оси голени в среднем составило 7,98 ± 1,96°.

В исследованной выборке величина угла раскрытия суставной щели по медиальной стороне находилась в пределах от 3 до 12°, а среднее значение угла α равнялось 7,05 ± 1,66°. Согласно полученным данным, средняя величина угла раскрытия суставной щели по латеральной стороне составила 8,77 ± 1,76°. Рентгенологический симптом «скоса» был выявлен в – 98,8 % исследуемых суставов. Симптом «террасы» был обнаружен в 24,7 % от исследованных рентгенограмм. Симптом «пирамиды» выявлен в 6,6 % случаев. Симптом «фаски» был положительным в 56,6 %. Суставная площадка медиального мыщелка оказалась скошенной в передне-заднем направлении у 100 % пациентов с варусным отклонением оси большеберцовой кости.

Исходя из полученных данных, предлагается ввести понятие диспластического варусного синдрома коленного сустава, который включает в себя следующие симптомы:

1) варусная деформация голеней;
2) сагиттальный скос внутреннего мыщелка большеберцовой кости;
3) наружная торсия голени;
4) наличие одного или нескольких симптомов, предложенных Б.И. Сименачом [3] (симптом (фронтального) скоса, «пирамиды», «террасы», «фаски»).

Заключение. При малых осевых искривлениях нижних конечностей в большинстве случаев в коленных суставах выявляются анатомические изменения, соответствующие диспластическому процессу, что дает право говорить о таких искривлениях, как деформации, имеющие патологические компоненты. В связи с этим предлагается характеризовать малые осевые деформации нижних конечностей как диспластические деформации коленных суставов, что точнее отражает их сущность как донозологической стадии патологического процесса. При этом даже незначительное отклонение оси нижних конечностей ведет к неравномерной нагрузке коленных суставов, что является дополнительным фактором риска развития дегенеративных заболеваний суставов нижних конечностей.

Список литературы

1. Егоров, М. Ф. Ортопедическая косметология / М. Ф. Егоров, А. П. Чернов, М. С. Некрасов. – М. : Издательский центр «Федоров», 2000. – 192 с.

2. Каплунов, А. Г. Косметическая коррекция формы ног с использованием методик чрескостного остеосинтеза по Илизарову / А. Г. Каплунов, О. А. Каплунов // Анналы пластической, реконструктивной и эстетической хирургии. – 2002. – № 2. – С. 23–27.

3. Сименач, Б. И. Дисплазия проксимального эпифиза большеберцовой кости / Б. И. Сименач, Г. М. Баев, В. А. Ручко // Ортопедия, травматология и протезирование. – 1981. – № 6. – С. 21–25.

4. Эстетическая и реконструктивная хирургия нижних конечностей / под ред. А. А. Артемьева. – М. : ГЭОТАР-Медиа, 2008. – 248 с.

Баринов Александр Сергеевич, кандидат медицинских наук, старший научный сотрудник лаборатории моделирования патологии отдела клинической и экспериментальной хирургии Волгоградского научного центра, ГБОУ ВПО «Волгоградский государственный медицинский университет» Минздрава России, Россия, 400131, г. Волгоград, пл. Павших Борцов, д. 1, тел.: 8-902-312-05-35, e-mail: acosm@mail.ru.

Воробьев Александр Александрович, доктор медицинских наук, профессор, заведующий кафедрой оперативной хирургии и топографической анатомии, ГБОУ ВПО «Волгоградский государственный медицинский университет» Минздрава России, Россия, 400131, г. Волгоград, пл. Павших Борцов, д. 1, тел.: (8442) 37-59-63, e-mail: cos@volgmed.ru.

Царьков Павел Сергеевич, аспирант кафедры оперативной хирургии и топографической анатомии, ГБОУ ВПО «Волгоградский государственный медицинский университет» Минздрава России, Россия, 400131, г. Волгоград, пл. Павших Борцов, д. 1, тел.: 8-927-514-05-98, e-mail: pablo.mail@mail.ru.

Зайцев Сергей Сергеевич, кандидат медицинских наук, младший научный сотрудник лаборатории моделирования патологии отдела клинической и экспериментальной хирургии Волгоградского научного центра, ГБОУ ВПО «Волгоградский государственный медицинский университет» Минздрава России, Россия, 400131, г. Волгоград, пл. Павших Борцов, д. 1, тел.: 8-960-883-49-41, e-mail: zaitsev_ss34@mail.ru.

УДК 618.33
© Л.А. Басова, С.Г. Коновалова, 2012

Л.А. Басова, С.Г. Коновалова

АНТРОПОМЕТРИЧЕСКИЕ ПАРАМЕТРЫ ПЛОДОВ И УМЕРШИХ НОВОРОЖДЕННЫХ В УСЛОВИЯХ ЕВРОПЕЙСКОГО СЕВЕРА

ГБОУ ВПО «Северный государственный медицинский университет»
Минздрава России, г. Архангельск

Исследована динамика изменений соматотипа и некоторых органометрических показателей плодов и умерших новорожденных в различные сроки гестации (20–41 недели). Выявлены выраженные отклонения темпов возрастных изменений соматометрических параметров плодов и умерших новорожденных, что указывает на гетерохронность процессов развития и становление соматических параметров в условиях Европейского Севера.

***Ключевые слова**: плод, умершие новорожденные, Европейский Север, масса, рост, диаметр головы, диаметр груди.*

L.A. Basova, S.G. Konovalova

THE ANTHROPOMETRIC PARAMETERS OF THE FETAL AND DEAD NEWBORNS IN THE NORTH EUROPEAN REGION

The dynamics of changes in somatotype and some organometric indicators of fetus and dead newborns in different periods of gestation (20–41 weeks) was studied. Significant deviations of the rate of age-related changes in the parameters somatometric dead fetuses and newborns were revealed, that indicated the heterochrony of development processes and formation of somatic parameters in the European North.

***Key words**: fetus dead newborns, the European North, weight, height, head diameter, the diameter of the chest.*

Введение. Особенности развития и формирования органов, систем и организма в целом определяются генетическими и средовыми факторами [2], что предопределило необходимость изучения соматического статуса плодов в условиях Европейского Севера как региона высокого риска экопатологии.

Цель: изучить изменения соматотипа плодов и умерших новорожденных в зависимости от стадий онтогенеза в условиях воздействия средовых факторов и риска развития перинатальной патологии. Для ее выполнения были поставлены задачи определения динамики соматометрических показателей, таких, как масса и длина тела, окружность головы и груди, а также коэффициентов соматометрических параметров весоростового – ВРК, голово-ростового – ГоРК и грудно-ростового – ГрРК.

Материал исследований: 197 аутопсий плодов и новорожденных. Материал был разделен на

две группы: I группа – плоды 20–27 недель гестации, что соответствует среднефетальному периоду (n – 78), II группа – плоды 28–40 недель гестации, что соответствует позднефетальному (перинатальному) периоду (n – 120). Причинами смерти плодов и новорожденных на первой неделе внеутробной жизни были отдельные состояния, возникающие в перинатальном периоде в 100 случаев, и врожденные аномалии развития в 15 эпизодах. При анализе антропометрических показателей не принимался во внимание пол, так как широкий диапазон данных обусловлен индивидуальной анатомической изменчивостью [3].

Статистическая обработка полученных данных проводилась при помощи компьютерного пакета прикладных программ SPSS, версия 13, с применением непараметрических методов. Учитывались средние значения (M), стандартные отклонения (SD). Достоверность различий сопоставляемых выборок определяли с помощью критерия Стьюдента (t).

Результаты исследования. Данные исследования системы «мать – плод» указывают, что средний возраст матерей на момент исследования составлял (M ± SD) 26,459 ± 5,934 лет (min 18; max 38), количество беременностей и родов 2,779 ± 2,138 (min 1; max 10) и 1,713 ± 1,201 (min 0; max 10), соответственно.

Изучение соматометрических показателей плодов указывает на положительную динамику. В период с 20 по 28 недели наблюдается увеличение массы плода в 4,11 раза, с 29 по 41 недели – в 2,71 раза.

При анализе динамики изменений массы тела в зависимости от срока гестации отмечается неравномерный характер прироста. Существенное достоверное ($p < 0,02$) увеличение массы тела в среднефетальный период отмечается с 20 по 21 недели (115 г), а затем на 23, 26, 28 неделях (199, 131, 317 г). Стабильные прибавки в массе приходятся на 21–22 недели (80 г), 23–24 и 24–25 недели (по 56 и 63 г соответственно). В перинатальном периоде значительный достоверный прирост массы ($p < 0,02$) приходится на 30 (max 555 г) и 36 (801 г) недели. На 34 и 35 неделях также происходит достоверное ($p < 0,01$) увеличение массы (317 и 279 г). С 36–40 недели происходит стабилизация прибавки массы, которая в среднем составляет 211 г. С 40 по 41 неделю происходит несущественное снижение массы (60 г), что, вероятно, объясняется предродовыми процессами, происходящими в организме матери и плода. По мнению, Л.П. Перепятко с соавторами (1991), наиболее благоприятными периодами для дифференцировки, или «скрытого развития» являются 22, 24, 26 недели гестации. В нашем случае к благоприятным периодам можно отнести 22, 24 и 25 недели, сюда же можно причислить 34 неделю и период с 36 по 41 недели позднефетального периода, когда происходит усиленная дифференцировка клеток и интенсивный рост тканей, приводящий к увеличению массы органов. Увеличение длины плода происходит параллельно сроку гестации и массе в 1,37 в среднефетальный и в 1,63 раза позднефетальный периоды. Для динамики ростовых показателей, так же как и для массы, выделяются периоды наиболее интенсивного увеличения длины тела, которые соответствуют 21 неделе, наблюдаемый прирост составил 3,9 см ($p < 0,02$), 24, 26, 28 и 34 неделям (достоверное увеличение в среднем составило 3,1 см). Недостоверные различия в росте отмечаются в среднефетальном периоде (22, 23, 25, 27 неделях гестации). В перинатальном периоде происходит стабильное увеличение длины тела с 36 по 41 неделю, которое в среднем составляло 0,84 см.

С увеличением срока гестации в целом сохраняется положительная динамика массо-ростовых параметров [1]. При этом наибольший процент отклонений от стандартов видовой нормы приходится на 35–36 неделю гестации и составляет для массы плода 82,652 ± 5,215 % ($p < 0,02$), и 84,903 ± 3,142 % ($p < 0,02$) для длины тела.

Параллельно сроку гестации происходит увеличение окружностей головы в 2,05 и 1,33 раза и окружностей груди в 1,89 и 1,16 раза. При этом значительное отклонение от общепринятых параметров для окружности головы и груди приходится на 20 неделю беременности и составляет 75,101 ± 3,881 % и 78,955 ± 2,541 % ($p < 0,02$).

Динамика весоростового коэффициента плодов и новорожденных в укрупненных группах указывает на преобладание массы над длиной тела на всех изучаемых сроках. При сравнении со среднеширотными нормами наиболее значительные отклонения приходятся на 21, 25, 32, 36, 38 и 40 недели (95,54 ± 14,817 %, 90,70 ± 13,383 %, 94,76 ± 12,938 %, 79,33 ± 14,19 %, 80,30 ± 12,8287 %, 86,35 ± 12,914 %) ($p < 0,02$), что указывает на более медленное нарастание массы тела по сравнению с длиной.

Голово-ростовой коэффициент наибольшие отклонения от среднеширотных показателей дает на 21, 23, 25, 28, 30 и 36 неделях гестации. При этом на 21 и 28 неделях нарастание окружности головы преобладает над ростовым 94,43 ± 17,654 % и 90,46 ± 15,186 % ($p < 0,02$), а на 23, 25, 30 и 36 неде-

лях более интенсивно увеличиваются параметры окружности головы 106,59 ± 15,024 %, 105,56 ± 11,106 %, 106,87 ± 8,191 % и 107,78 ± 13,549 %, соответственно ($p < 0,05$).

Грудно-ростовой коэффициент указывает на более интенсивный прирост диаметра груди по сравнению с длиной тела на 21, 25, 30 неделях беременности 95,21 ± 13,525 %, 94,23 ± 2,930 %, 96,57 ± 7,158 % ($p < 0,05$). На 23 и 27 неделях доминируют параметры длины тела над окружностью груди 123,24 ± 4,969 % и 128,90 ± 3,438 % ($p < 0,02$).

Заключение. Выраженные отклонения темпов возрастных изменений соматометрических параметров плодов и умерших новорожденных от стандартов видовой нормы и значительные колебания коэффициентов ростовых показателей от стандартов видовой нормы указывают на гетерохронность процессов развития в условиях Европейского Севера.

Список литературы

1. Кулида, Л. В. Характеристика типов соматического развития плодов 22–27 недель гестации / Л. В. Кулида // Ученые записки СПбГМУ. – 2011. – Т. XIII, № 2. – С. 77–78.
2. Нарциссов, Р. Н. Некоторые пути формирования интегративных взаимосвязей биоэнергетических процессов в хроносистеме «мать-плацента-новорожденный» / Р. Н. Нарциссов, М. Б. Колесникова, Б. А. Чиркова // Фармакология и физиология изолированных сосудов – Вып. 2. – Ижевск: Удм. гос. ун-т., 1992. – С. 56–65.
3. Перепятко, Л. П. Морфология плодов и новорожденных с экстремально низкой массой тела / Л. П. Перепятко, Л. В. Кулида, Е. В. Проценко; под ред. Е. Н. Бавыкина. – Иваново : ОАО «Издательство «Иваново». – 2005. – 384 с.

Басова Людмила Анатольевна, кандидат медицинских наук, доцент, заведующий кафедрой анатомии человека, ГБОУ ВПО «Северный государственный медицинский университет» Минздрава России, Россия, 163000, г. Архангельск, пр-т Троицкий, д. 51, тел.: 8-911-552-91-02, e-mail: ksgkip@rambler.ru.

Коновалова Светлана Германовна, кандидат биологических наук, доцент кафедры анатомии человека, ГБОУ ВПО «Северный государственный медицинский университет» Минздрава России, Россия, 163000, г. Архангельск, пр-т Троицкий, д. 51, тел.: (8182)28-57-91, E-mail: ksgkip@rambler.ru.

УДК 616.341:611-018.25:951.81

© А.А. Бахтин, Л.И. Наумова, 2012

А.А. Бахтин, Л.И. Наумова

МОРФОЛОГИЧЕСКАЯ ХАРАКТЕРИСТИКА СТЕНКИ ТОНКОЙ КИШКИ ПРИ ВОЗДЕЙСТВИИ СЕРОВОДОРОДСОДЕРЖАЩЕГО ГАЗА

ГБОУ ВПО «Астраханская государственная медицинская академия» Минздрава России

Изучены морфологические особенности стенки тонкой кишки при хроническом ингаляционном воздействии природным сероводородсодержащим газом в концентрации, не превышающей предельно допустимой. С помощью различных гистологических методик оценивалось состояние соединительнотканного каркаса, а также распределение эластических волокон. Показано, что наиболее значимыми проявлениями эксперимента явились прогрессирующая инфильтрация ворсинок и их полнокровие, увеличение числа бокаловидных клеток, атрофия мышечной оболочки и гиперплазия лимфоидного аппарата, дезорганизация эластических волокон.

Ключевые слова: *тонкая кишка, абиотические факторы внешней среды, эластические волокна, инфильтрация, соединительная ткань, сероводородсодержащий газ.*

A.A. Bakhtin, L.I. Naumova

THE MORFOLOGICAL CHARACTERISTIC OF THE WALL OF SMALL INTESTINE AFTER INFLUENCE OF HYDROGEN SULPHIDE GAS

The morphological features of the wall of small intestine were studied at modelling of inhalations hydrogen sulphide gas of maximum-permissible concentration. By means of various histologic techniques the condition of connec-

tive tissue skeleton was described including the distribution of elastic fibers. It was shown, that the most significant displays of experiment were progressing infiltration of fibers and their plethora increasing in number of goblet cages, atrophy of the muscular cover and hyperplasia of the lymphoid device, disorganisation of elastic fibres.

Key words: *small intestine, lifeless environmental factors, elastic fibers, infiltration, connective tissue, hydrogen sulphide gas.*

Введение. Ухудшение экологической ситуации в результате воздействия химических токсикантов является одним из факторов, определяющих изменение физиологических функций и процессов физиологической регенерации в человеческом организме и обусловливающих развитие широкого спектра заболеваний, в том числе тонкой кишки [2].

Эпителиальные клетки кишечника находятся в постоянном контакте с множеством чужеродных антигенов, поступающих с пищей к так называемым биологическим барьерам, основной задачей которых является поддержание гомеостаза организма. Необходимая для этого целостность эпителия обеспечивается интенсивными процессами клеточной регенерации. Так как кишечник постоянно подвергается воздействию различных биотических и абиотических неблагоприятных факторов, которые, в конечном итоге, приводят к гипоксии, в нем должны происходить, помимо деструктивных изменений, и изменения адаптивного характера, в том числе и изменения клеточного соотношения, что является необходимым для поддержания адекватного функционирования.

Уже в начальный период токсического воздействия изменяется состав и функции клеток слизистой оболочки тонкой кишки, что, вероятно, связано с изменением регуляторных связей в клеточном цикле [3]. Нарушения контроля над соотношением пролиферации и клеточной гибели ведет к сдвигам гомеостаза, изменению гистоархитектоники и развитию целого ряда различных патологических состояний [4].

Цель: дать морфологическую характеристику стенке тонкой кишки при воздействии сероводородсодержащего газа.

Материалы и методы. Материалом исследования стали белые беспородные половозрелые крысы, самцы, массой 180–220 г. Протокол экспериментов был составлен в соответствии с правилами биоэтики и лабораторной практики. Все животные были распределены на 5 групп. Четыре экспериментальные группы подвергались воздействию природного газа в концентрации 3 мг/м^3 по сероводороду на протяжении 5 дней в неделю в течение 4 месяцев. Контролем служили крысы того же возраста, находившиеся в стандартных условиях вивария. В качестве непосредственного метода эвтаназии использовалась ингаляция смертельной дозы эфира для наркоза (этоксиэтан) [5]. После фиксации извлеченных органов 10 % нейтральным забуференным формалином были приготовлены парафиновые блоки. Обзорные гистологические препараты получали путем окраски срезов толщиной 5–10 мкм гематоксилином и эозином. Коллагеновые волокна выявляли окраской по Ван Гизон, эластические – с помощью окраски резорцин-фуксином по Вейгерту. Гликозоаминогликаны и сиаломуцин определяли реакцией с Шифф-йодной кислотой (ШИК-реакция) в сочетании с альциановым синим, общий белок выявляли прочным зеленым.

Результаты и их обсуждение. Через один месяц эксперимента отмечались морфологические изменения, которые характеризовались отеком слизистого и подслизистого слоев, а также соединительнотканной прослойки межмышечного слоя. В собственной пластинке слизистой оболочки и в подслизистом слое определялась умеренная клеточная инфильтрация преимущественно клетками лимфоцитарно-макрофагального ряда, а также увеличение числа эозинофилов, что может говорить о начале воспалительной реакции.

В работах многих авторов экспериментально доказано [1], что универсальной реакцией организма на действие неблагоприятных факторов окружающей среды является активация процессов свободнорадикального окисления, липопероксидации, результатом которых является высвобождение лизосомальных протеолитических ферментов, обладающих мощным деструктивным потенциалом. Результатом действия протеолитических ферментов можно объяснить увеличение ШИК-реакции волокнистых структур в стенке тонкой кишки. Отщепляющиеся от белков стромы гликозоаминогликаны в процессе протеолиза увеличивают свое содержание в соединительнотканных структурах и усиливают ее тинкториальные свойства. Явных процессов коллагенообразования в первый месяц эксперимента не наблюдалось, однако при окрашивании прочным зеленым отмечается снижение количества общего белка в стенке тонкой кишки, что также можно связать с действием протеолитических ферментов.

К концу второго месяца воздействия сероводородсодержащим газом в предельно допустимой

концентрации отмечалось усиление инфильтрации, происходило нарастание протеолитической активности уже на эластические волокна. Сиаломуцины, обнаруживаемые до этого только на поверхности энтероцитов и в секрете бокаловидных клеток, определялись уже и в собственной пластинки слизистой и подслизистой основе. Данный механизм можно рассматривать как усиление процесса адаптивного характера, так как сиаломуцины оказывают энтеропротективное действие и восстанавливают преэпителиальный барьер слизистой оболочки кишки. Кроме того, отмечалось нарастание эозинофильной инфильтрации. Отмечалось явное начало коллагенообразования с рыхлым расположением их волокон и большим количеством основного вещества. Причем процесс разрастания соединительной ткани имел четкую направленность от сосудов подслизистого слоя в сторону системы «крипта – ворсинка». В результате формирования жесткого соединительнотканного каркаса нарушается питание слизистой оболочки и снижение регенераторных свойств. Ввиду того, что основной процесс, происходящий в стенке тонкой кишки, был направлен на коллагенизацию, количество общего белка в структурах тонкой кишки продолжало снижаться.

Наиболее выраженные гистологические и гистохимические изменения стенки тонкой кишки приобретают в течение третьего месяца хронического воздействия природным газом. В результате повреждения эластического каркаса кишечной стенки наблюдалось истончение мышечного слоя, разобщение гладких миоцитов, отмечалось нарушение целостности ворсинок вследствие как отека, так и дезорганизации эластической ткани. Нарушенная барьерная функция эпителиальной выстилки способствует повышенному проникновению содержимого кишечника в толщу слизистой оболочки. Поступающие из просвета антигены усиливают миграцию лимфоидных клеток из собственной пластинки и подслизистой оболочки в эпителиальный слой и просвет кишечника. В брыжейке тонкой кишки, а также в подслизистой основе отмечались изменения, связанные с кровеносными сосудами – выбухание ядер эндотелиоцитов и расположение их группами. При окрашивании прочным зеленым кровеносных сосудов резко снижалась интенсивность и однородность их стенки, отмечалось периваскулярное отложение белка.

При окраске ШИК-реакцией, альциановым синим в четвертый срок эксперимента отмечалось дальнейшее отложение сиаломуцинов в собственной пластинке слизистой оболочки и подслизистой основе. Поскольку сиаломуцины по своей кислотности являются самыми кислыми из всех вырабатываемых в организме муцинов, они способствуют еще большему нарастанию ацидоза и гипоксии. В условиях нарастающей гипоксии и развивающегося хронического воспаления происходит усиленная пролиферация фибробластов. Следствием этого является разрастание фиброзной ткани. В результате наблюдалась нарастающая фуксинофилия собственной пластинки слизистой оболочки и подслизистой основы тонкой кишки, а также соединительнотканной перегородки мышечной оболочки. Мышечная пластинка слизистой оболочки носила фрагментированный характер и прерывалась участками соединительной ткани. Встречались также участки, где мышечная пластинка слизистой оболочки полностью замещалась соединительной тканью. Отложение коллагена в данных участках носило как гомогенный, так и пучковый характер.

Вследствие столь неблагоприятного фонового окружения энтероцитов происходит перераспределение дифференцировки камбиальных элементов тонкой кишки с увеличением бокаловидных экзокриноцитов, что было подтверждено данным исследованием. Помимо увеличения количества последних наблюдалась качественная трансформация их секрета. Если в контрольной группе секрет бокаловидных экзокриноцитов содержал в основном нейтральный муцин, с незначительным включением сиаломуцина, то уже через четыре месяца эксперимента в них преобладали сиаломуцины.

Заключение. При хроническом воздействии природного газа происходит изменение соединительнотканной стромы, выражающееся в интенсивном коллагенообразовании, дезорганизации эластической ткани, замещении гликозоаминогликанов на сиаломуцины. Кроме того, отмечается сдвиг дифференцировки камбиальных элементов тонкой кишки с увеличением количества бокаловидных экзокриноцитов.

Список литературы

1. Боев, В. М. Сернистые соединения природного газа и их действие на организм / В. М. Боев, Н. П. Сетко. – М. : Медицина, 2001. – 216 с.

2. Давлатова, Л. В. Защитные свойства желудочно-кишечного тракта животных / Л. В. Давлатова // Сельскохозяйственная биология. – 1974. – Т. 9, № 2. – С. 269–274.

3. Забродский, П. Ф. Иммунотропная активность химических веществ как возможная причина заболеваемости в экологически неблагополучных регионах. / П. Ф. Забродский, А. А. Кажекин, И. В.

Саватеев // Военно-медицинский журнал. – 1994. – № 6. – С. 28–34.
4. Заводиленко, К. В. Клеточное обновление в очагах кишечной метаплазии слизистой оболочки желудка при атрофии и эрозивно-язвенных поражениях (биопсийное исследование) : автореф. дис. ... канд. мед. наук / К. В. Заводиленко. – М., 2006. – 18 с.
5. Западнюк, И. П. Лабораторные животные / И. П. Западнюк, В. И. Западнюк, Е. А. Захария. – Киев : Вища школа, 1974. – 210 с.

Бахтин Артур Александрович, аспирант кафедры гистологии и эмбриологии, ГБОУ ВПО «Астраханская государственная медицинская академия» Минздрава России, Россия, 414000, г. Астрахань ул. Бакинская, д. 121, тел.: (8512) 78-33-78, e-mail: levinson-levinson@rambler.ru
Наумова Любовь Ивановна, доктор медицинских наук, профессор, заведующий кафедрой гистологии и эмбриологии, ГБОУ ВПО «Астраханская государственная медицинская академия» Минздрава России, Россия, 414000, г. Астрахань ул. Бакинская, д. 121, тел.: (8512) 52-41-43, e-mail: agma@astranet.ru.

УДК 616.314.08-002; 615.357; 616-003.9
© В.Н. Безносик, А.А. Стадников, 2012

В.Н. Безносик, А.А. Стадников

РЕГЕНЕРАТОРНЫЕ ПРОЦЕССЫ В ТКАНЯХ ПЕРИОДОНТА ПРИ ТРАВМАТИЧЕСКОМ ПЕРИОДОНТИТЕ В ЭКСПЕРИМЕНТЕ ПОД ВЛИЯНИЕМ СОВМЕСТНОГО ПРИМЕНЕНИЯ АНТИБИОТИКА И ОКСИТОЦИНА

ГБОУ ВПО «Оренбургская государственная медицинская академия» Минздрава России

С помощью обзорных гистологических, иммуноцитохимических, электронномикроскопических и морфометрических методик исследованы регенеративные процессы в тканях периодонта в условиях травматического периодонтита. Обсужден вопрос об оптимизирующем и корригирующем воздействии гипоталамического нанопептида окситоцина на репаративную регенерацию тканей периодонта.
Ключевые слова: *периодонтит, окситоцин, линкомицин, стафилококковая инфекция.*

V.N. Beznosik, A.A. Stadnikov

THE REGENERATIVE PROCESSES IN PERIODONTUM TISSUES AT THE TRAUMATIC PERIODONTITIS IN THE EXPERIMENT UNDER THE INFLUENCE OF JOINT APPLICATION OF THE ANTIBIOTIC AND OXYTOCIN

Using the survey of histologic, immunocytochemical, electron microscopy and morphometric techniques the regenerative processes in tissues of periodontum in the conditions of traumatic periodontitis were investigated. The question about optimizing and corrective influence of humoral hypothalamic nonapeptide oxytocin on reparative regeneration of periodontal tissue was discussed.
Key words: *periodontitis, oxytocin, lincomycin, staphylococcal infection.*

Введение. Общемедицинская и социальная значимость успешного лечения заболеваний периодонта до настоящего времени остается весьма актуальной. Периодонтит зачастую является причиной развития сложных воспалительных процессов: периостита челюстей, остеомиелита, флегмоны челюстно-лицевой области и др. [1, 3]. Нельзя не согласиться с L. Linkow (1989), который после многолетних наблюдений с сожалением отмечал: «До сих пор в мире продолжают удалять слишком много зубов, которые при хорошей стоматологии можно было бы спасти» [9]. Современные стандарты оказания медицинской помощи постоянно требуют от практикующих врачей-стоматологов развития и углубления теоретических знаний и умения, а от исследователей поиска новых методов и материалов для успешного лечения данного вида патологии зубодержащего аппарата [4].

Цель: установить морфофункциональные особенности периодонта в условиях травматического периодонтита моляров крыс и экспериментально-гистологически обосновать целесообразность применения окситоцина в лечении периодонтита.

Материалы и методы. В эксперименте на 36 белых беспородных крысах-самцах массой 230–250 г с помощью бора была создана модель травматического периодонтита в области моляров нижней челюсти крыс. При этом область раны инфицировали стафилококком S. aureus (штамм 209P) в дозе 3×10^9 микробных тел в 1 мл изотонического раствора хлорида натрия.

В первой группе (12 животных) в день операции и на 1, 3, 5 и 7 сутки после операции в дополнительно инфицированную область раны вводили линкомицин 30 % по 0,2 мл.

Во второй группе (12 животных) в манипуляциях, аналогичных первой группе, совместно с линкомицином вводили окситоцин в дозе 1 МЕ.

Контрольной группой служили 12 животных с экспериментальной моделью травматического периодонтита дополнительно инфицированной S. aureus без лечебной коррекции антибиотиком и окситоцином.

Вывод животных из опыта (по 3 особи в каждой группе) проводили на 3, 5, 10, 30 сутки.

С использованием методов световой и электронной микроскопии, цитохимии (оценка экспрессии генов p53 и Bcl-2) исследовали изъятые ткани нижней челюсти в области раны и прилегающих к ней участков с оценкой стадийного характера структурно-функциональных изменений в тканях периодонта.

Результаты и их обсуждение. В контрольной группе животных вследствие нарушения равновесия между микробными прокариотами и защитными силами организма в пользу микроорганизмов, инфекционный процесс вызвал выраженное распространение микробных агентов вглубь жизнеспособных тканей периодонта и альвеолярной кости [2]. В очаге воспаления репаративная регенерация клеточных и тканевых элементов периодонта была значительно ограничены в своих проявлениях.

Наблюдаемые нами признаки развития и прогрессирования патологического процесса имели тенденцию усугубляющего характера (по срокам наблюдения от 3 до 30 суток) и сопровождались соответствующими изменениями воспалительно-деструктивного характера, что привело к гибели периодонтальной связки к 10–30 суткам наблюдения с образованием глубокого пародонтального кармана.

При исследовании тканей периодонта от группы животных в варианте лечебной коррекции (инфицированная рана + линкомицин) отмечено, что характер морфологических изменений в моделируемых условиях незначительно отличался от контрольной группы, хотя был менее интенсивным.

Анализируя результаты светооптических и ультраструктурных исследований, полученных в сериях опытов с введением окситоцина, в сочетании с антибиотиком были отмечены существенные позитивные изменения в зубодержащем аппарате (табл. 1).

Таблица 1

Цитологические показатели тканей периодонта (микроскоп МБИ-15, окулярная вставка 25 мм, объектив × 90, окуляр × 10)

Показатели (в усл. полях зрения)	Сроки наблюдений			
	3 суток		5 суток	
	Контрольная серия	Серия с применением линкомицина и окситоцина	Контрольная серия	Серия с применением линкомицина и окситоцина
Число лейкоцитов	92,8 ± 6,1	87,6 ± 4,9	82,4 ± 3,7	78,8 ± 6,1
Деструкция лейкоцитов, %	98,7 ± 8,1	49,8 ± 3,6	71,6 ± 4,4	60,2 ± 3,1
Кариопикноз эндотелиоцитов, %	81,6 ± 4,2	38,4 ± 3,1	69,8 ± 6,1	41,8 ± 5,5
Число макрофагов	5,3 ± 1,1	8,3 ± 1,3	6,7 ± 0,7	12,2 ± 1,9

Введение окситоцина лимитировало тяжесть и осложнения воспалительного процесса. Окситоцин, вероятно, оказывает выраженное синергидное действие на антибиотики (в частности, линкомицин) и обладает антибиотическим действием, оказывая свое губительное воздействие на S. aureus, а также положительно влияет на фагоцитарную активность макрофагов [1, 5, 6, 7].

Введение окситоцина дополнительно к антибиотику оптимизирует фазы воспаления в условиях бактериальной инвазии и создает условия к мобилизации иммунокомпетентных клеток на «поле воспаления» [5, 6, 7, 10]. При этом происходит отграничение деструктивно-некротического процесса с активизацией макрофагальной и фибробластической стадий воспаления, а также отграничение некротических участков тканей периодонта с формированием соединительнотканной капсулы.

Экзогенное введение окситоцина в сочетании с антибиотиком, по данным оценки экспрессии

генов p53 и Bcl-2, оптимизировало соотношение проапоптических клеток и клеток, готовых к пролиферации, меняя их соотношение в сторону репаративных процессов (табл. 2).

Таблица 2

Уровень экспрессии синтеза протеинов p53 и Bcl-2 в экспериментальных условиях (в %). Стадия: 10 суток. Подсчет позитивных клеток в условных полях зрения микроскопа МБИ-15; (окулярная вставка 25 мм, объектив × 90, окуляр × 10)

Виды клеток	p53 (в условиях эксперимента)			Bcl-2 (в условиях эксперимента)		
	Контрольная серия	Инфицир. +А	Инфицир. +А+О	Контрольная серия	Инфицир. +А	Инфицир. +А+О
Фибробласты	6,7± 0,02	6,5±0,01	2,1 ± 0,01	2,9 ± 0,01	2,6 ± 0,07	4,9± 0,11
Макрофаги	5,3± 0,07	5,9± 0,06	1,1 ± 0,01	-	1,1 ± 0,01	3,7 ± 0,07

Примечание: А – антибиотик (линкомицин), О – окситоцин

Применение окситоцина в сочетании с антибиотиком существенным образом оптимизировало регенераторные процессы в периодонтальном пространстве [6, 7, 8]. Участки поврежденного периодонта замещались органотипичной и малодифференцированной соединительной тканью, содержащей гемокапилляры, малодифференцированные адвентициальные клетки, остеобласты, цементобласты, макрофаги, лаброциты. Они служили источником обновления клеток и матрикса периодонта. Одновременно с этим образовывалась типичная соединительная периодонтальная ткань. Воспалительный процесс в данной серии, начиная со стадии 3–5 суток, был менее выражен.

Заключение. Результаты исследования свидетельствуют о том, что окситоцин корригирует и оптимизирует репаративные процессы в периодонтальных тканях моляров крыс в условиях травматического периодонтита. Экспериментально-гистологически обоснована целесообразность использования окситоцина, в сочетании с антибиотиком (линкомицин) для лечения периодонтита и его гнойных осложнений.

Список литературы

1. Безносик, В. Н. Морфофункциональные особенности пульпы и дентиногенеза в условиях травматического периодонтита : автореф. дис. … канд. мед. наук / В. Н. Безносик. – Оренбург, 2010. – 25 с.
2. Бухарин, О. В. Механизмы выживания бактерий / О. В. Бухарин, А. Л. Гинцбург, Ю. М. Романова и др. – М. : Медицина, 2005. – 365 с.
3. Максимовский, Ю. М. Современный взгляд на оценку качества и результативность лечения хронического периодонтита / Ю. М. Максимовский, В. М. Гринин // Эндодонтия today. – 2004. – № 1–2. – С. 16–20.
4. Максимовский, Ю. М. Бактериологический аспект периодонта / Ю. М. Максимовский // Новое в стоматологии. – 2001. – № 6. – С. 8–14.
5. Стадников, А. А. Роль гипоталамических нейропептидов во взаимодействии про- и эукариот : структурно-функциональные аспекты / А. А. Стадников. – Екатеринбург : Российская академия наук. Уральское отделение, 2001. – 243 с.
6. Стадников, А. А. Гипоталамические нейропептиды как факторы модуляции взаимодействий про- и эукариот / А. А. Стадников, Н. Н. Шевлюк // Иммунология Урала. – 2006. – № 1 (5). – С. 176–179.
7. Стадников, Б. А. Клинико-экспериментальное обоснование применения нейропептидов и гиалуроновой кислоты в комплексном лечении осложнений острого панкреатита : автореф. дис. … д-ра мед. наук / Б. А. Стадников. – Оренбург, 2005. – 37 с.
8. Igbal, J. Postnatal neurogenesis of the hypothalamic paraventricular and supraoptik nuclei in the Brasial opossum brain / J. Igbal, J. K. Elmquist, L. R. Ross // Brain Res. – 1995. – Vol. 85, № 2. – P. 151–160.
9. Linkow, L. I. Titanium subperiosteal implants / L. J. Linkow // J. Oral. Implantol. – 1989. – № 15. – P. 29–33, 36–40.
10. Stadnikov, A. Hypotalamic nonapeptide-and monoaminergic controles of the reparative histogenesis / A. Stadnikov, E. Dedkov, L. Kovbyk // Soc. Neurosci. Abstr. – 1997. – Vol. 23, Pt. 2. – P. 1453.

Безносик Валентина Николаевна, кандидат медицинских наук, доцент кафедры стоматологии и челюстно-лицевой хирургии, ГБОУ ВПО «Оренбургская государственная медицинская академия» Минздрава России, Россия, 460000, г. Оренбург, ул. Советская, д. 6, тел.: 8-987-840-27-61, e-mail: bevani@rambler.ru.

Стадников Александр Абрамович, заслуженный деятель науки, доктор биологических наук, профессор, заведующий кафедрой гистологии, цитологии и эмбриологии, ГБОУ ВПО «Оренбургская государственная медицинская академия» Минздрава России, Россия, 460000, г. Оренбург, ул. Советская, д. 6, тел.: (3532) 77-22-75, тел. 8-912-352-60-28, e-mail: alexander.stadnikov@yandex.ru.

УДК 612.13-053.7:572
© Г.П. Белоусова, И.Г. Пашкова, С.А. Кудряшова, Т.А Колупаева, 2012

Г.П. Белоусова, И.Г. Пашкова, С.А. Кудряшова Т.А Колупаева

ИССЛЕДОВАНИЕ ЭКЗАМЕНАЦИОННОЙ ПЕРЕСТРОЙКИ КРОВООБРАЩЕНИЯ У СТУДЕНТОК С РАЗЛИЧНЫМ ТЕЛОСЛОЖЕНИЕМ

ФГБОУ ВПО «Петрозаводский государственный университет»

У студенток (n = 92) из Карелии и Мурманской области с дифференцированным соматотипом (атлеты и субатлеты) было проведено исследование осциллометрическим методом (модель UA-605, фирмы A/D, Япония) показателей центральной гемодинамики в условиях экзаменационного стресса. Установлено, что у студенток независимо от телосложения в условиях пред- и постэкзаменационного стресса, величина артериального давления и частота пульса существенно увеличивалась по сравнению с фоновыми значениями. Стойкая перестройка показателей центральной гемодинамики в определенной степени зависела от соматотипа, причем наиболее неблагоприятные сдвиги гемодинамических показателей отмечались у девушек с атлетическим соматотипом.
Ключевые слова: *соматотип, показатели центральной гемодинамики, экзаменационный стресс.*

G.P. Belousova, I.G. Pashkova, S.A. Kudryashova, T.A. Kolupaeva

THE RESEARCH OF EXAMINATION REORGANIZATION OF BLOOD CIRCULATION AMONG STUDENTS WITH THE VARIOUS CONSTITUTION

The research of indicators of central haemodynamics in the conditions of examination stress was performed for 92 healthy young students of medical faculty with different somatotype, living in Republic of Karelia and Murmansk area using oscillometric method (model UA-605, firm D/A, Japan). The arterial pressure and pulse rate essentially increased before and after examenation stress. Reorganization of indicators of central haemodynamics depended on the constitution. The changes of haemodynamics were revealed in girls of athletic somatotype.
Key words*: somatotype, indicators of central haemodynamics, examination stress.*

Введение. Проблема связи телосложения человека и способности организма к адаптации в различных климатических условиях, а также в профессиональной деятельности имеет большое медико-биологическое значение [3, 5]. Изучение морфотипа позволяет дать оценку физического статуса организма и выявить факторы риска развития различных заболеваний, в числе которых, ожирение, остеопороз, сердечно-сосудистые расстройства [1, 4, 6, 7]. Данные популяционных исследований, с изучением телосложения женщин из Карелии и Мурманской области, указывают на преобладание представительниц мегалосомного типа с наиболее высокими значениями габаритных размеров тела [6]. Учитывая, что физическое развитие, в значительной мере определяет величину АД, нам представлялся особенно важным вопрос, связанный с изучением влияния соматотипа на показатели кардиально-гемодинамического гомеостаза. В литературе мы не нашли данных, касающихся изучения связи телосложения с показателями системной гемодинамики в юношеском возрасте в условиях Русского Севера.

Цель: изучить в сравнении изменения гемодинамических показателей у студенток при экзаменационном стрессе в зависимости от соматотипа.

Методика исследования. Исследование проводили с разрешения этического комитета при Минздрава Республики Карелия и информированного согласия испытуемых. В работе приняли участие 92 студентки медицинского факультета в возрасте 18,5 ± 0,1 лет, проживающих постоянно в Республике Карелия и Мурманской области, без жалоб на состояние здоровья, с диагностированным соматотипом по схеме В.П. Чтецова [8], с использованием классификации И.Б. Галанта [2]. По данным соматотипирования были сформированы группы девушек: атлеты (n = 16), субатлеты (n = 15), а также общая груп-

па (n = 61), без учета телосложения. Осциллометрическим методом при помощи цифрового измерителя артериального давления (модель UA-605, фирмы A/D, Япония) у испытуемых проводили измерение величин систолического (САД) и диастолического (ДАД) артериального давления, а также частоты пульса (ЧП). Сначала осуществляли фоновое исследование показателей (которое проводили неоднократно на занятиях, а затем перед экзаменом и после него). Фоновые результаты каждого испытуемого были усреднены. Проведена статистическая обработка результатов с использованием программных продуктов Microsoft Office Excel и Биостат [2]. Репрезентативность выборок обеспечивалась случайным отбором испытуемых. Рассчитывали среднее арифметическое (M), стандартную ошибку средней (m), среднеквадратическое отклонение (SD). Выборки данных проверяли на нормальность распределения на основе критериев Колмогорова-Смирнова и Шапиро-Уилкса. Для определения статистической значимости различий признаков использовали непараметрический критерий Манна-Уитни с 95 % порогом вероятности ($p < 0,05$) [2].

Результаты исследования. Диагностика АД на основе стандартов нормы ВОЗ (1999) показала, что в фоновых условиях у студенток, как общей группы, так и с атлетическим, и субатлетическим телосложением, средние величины САД (< 130 мм рт. ст.) и ДАД (< 80 мм рт. ст.) соответствовали оптимальному уровню, а частота пульса, отражающая суммарный эффект регуляции работы сердца, характеризовалась нормокардией (табл.). Вместе с тем, у субатлетических девушек в фоновых условиях, по сравнению с девушками общей и атлетической групп, величины ДАД характеризовались более низкими значениями (табл.). Перед экзаменом величина ЧП во всех группах девушек по сравнению с фоновыми значениями характеризовалась выраженной тахикардией, что указывает на состояние психо-эмоционального стресса [1]. При этом у девушек общей группы и атлетов величины показателей САД, ДАД были существенно выше, чем в фоновых условиях. Перед экзаменом у атлетов по сравнению с фоном САД повышалось в большей степени, чем в других группах. У субатлетов по сравнению с фоном отмечались наиболее высокие показатели ДАД и ЧП (табл.). После сдачи экзамена у девушек всех групп сохранялась выраженная тахикардия, показатели САД, ДАД оставались также выше фоновых значений. У атлетов отмечалось более выраженное изменение показателей САД, ДАД и ЧП. В группе субатлетов восстановление величины САД и ДАД после экзамена происходило быстрее, чем в других группах (табл.).

Таблица

Сравнительная характеристика показателей центральной гемодинамики у девушек в зависимости от телосложения в условиях экзаменационного стресса

Показатели	Группа	Фон	Экзамен		Критерий Манна-Уитни
			Перед	После	
1	2	3	4	5	6
САД, мм рт. ст.	Общая (1)	114 ± 1,3	121 ± 1,9	124 ± 1,9	Фон: 1–2 p = 0,541 1–3 p = 0,738 2–3 p = 0,827 Перед: 1–2 p = 0,032 1–3 p = 0,978 2–3 p = 0,092 После: 1–2 p = 0,337 1–3 p = 0,755 2–3 p = 0,322
	Атлеты (2)	113 ± 1,2	129 ± 2,9	129 ± 3,71	
	Субатлеты (3)	115 ± 1,4	122 ± 3,9	122 ± 4,24	
ДАД, мм рт. ст.	Общая (1)	70 ± 1,0	77 ± 1,2	78 ± 1,7	Фон: 1–2 p = 0,627 1–3 p = 0,006 2–3 p = 0,005 Перед: 1–2 p = 0,12 1–3 p = 0,107 2–3 p = 0, 01 После: 1–2 p = 0,127 1–3 p = 0,020 2–3 p = 0,004
	Атлеты (2)	71 ± 1,2	81 ± 1,8	83 ± 3,0	
	Субатлеты (3)	68 ± 1,0	73 ±1,8	70 ± 2,5	

1	2	3	4	5	6
ЧП, уд./мин	Общая (1)	73 ± 1,6	94 ± 2,5	93 ± 3,1	Фон: 1–2 p = 0,366 1–3 p = 0,623 2–3 p = 0,44 Перед: 1–2 p = 0,283 1–3 p = 0,828 2–3 p = 0,0001 После: 1–2 p = 0,51 1–3 p = 0,581 2–3 p = 0,324
	Атлеты (2)	74 ± 1,7	100 ± 4,5	98 ± 4,4	
	Субатлеты (3)	72 ± 1,5	94 ± 7,2	89 ± 6,2	

Заключение. Проведенное исследование состояния системы кровообращения у девушек с дифференцированным соматотипом на основе главных показателей центральной гемодинамики выявило, что в условиях пред- и постэкзаменационного стресса у студенток, как общей группы, так и с атлетическим и субатлетическим телосложением, возрастают симпатические влияния на сердце, что проявляется в выраженной тахикардии (ЧП ≥ 90 уд./мин). Предэкзаменационный стресс у девушек-атлетов приводил к повышению САД в большей степени, чем у девушек общей группы и субатлетов. Характерным признаком у субатлетов перед экзаменом стало повышение уровня ДАД в меньшей степени, чем в других группах. После сдачи экзамена показатели гемодинамики у девушек всех групп оставались на уровне предэкзаменационного стресса, что может указывать о стойкой активации симпато-адреналовой системы. Вместе с тем, после экзамена в группе субатлетов наблюдалось более быстрое восстановление уровня ДАД, чем в других группах. Таким образом, было установлено, что у студенток в условиях пред- и постэкзаменационного стресса наблюдалось стойкое увеличение показателей центральной гемодинамики, которое в определенной степени зависело от телосложения, причем наиболее неблагоприятные сдвиги гемодинамических показателей отмечались у девушек-атлетов.

Список литературы

1. Белоусова, Г. П. Характеристика антропометрических особенностей и психологического благополучия на экзамене у студенток-алекситимиков в условиях Севера / Г. П. Белоусова, Т. А. Колупаева, С. А. Кудряшова, И. Г. Пашкова // Фундаментальные исследования. Приложение. – 2009. – № 7. – С. 13–15.
2. Галант, И. Б. Новая схема конституциональных типов женщин / И. Б. Галант // Казанский медицинский журнал. – 1927. – № 5. – С. 547–557.
3. Гланц, С. Медико-биологическая статистика : пер. с англ. / С. Гланц. – М. : Практика, 1998. – 459 с.
4. Негашева, М. А. Системный подход при изучении взаимосвязей соматических, дерматоглифических и психологических признаков в структуре общей конституции человека / М. А. Негашева // Морфология. – 2008. – Т. 133, № 1. – С. 73–77.
5. Николаев, В. Г. Онтогенетическая динамика индивидуально-типологических особенностей организма человека / В. Г. Николаев, В. В. Гребенникова, В. П. Ефремова и др. – Красноярск : Красноярская государственная медицинская академия, 2001. – 172 с.
6. Пашкова, И. Г. Сравнительный анализ возрастных изменений минеральной плотности костной ткани у женщин разных соматотипов / И. Г. Пашкова // Ученые записки СПбГУ им. акад. И. П. Павлова. – 2011. – Т. XVIII, № 2. – С. 109–111.
7. Пашкова, И. Г. Телосложение и компонентный состав тела юношей с учетом психологической характеристики личности в условиях Севера / И. Г. Пашкова, С. А. Кудряшова, Т. А. Колупаева, Г. П. Белоусова // Ученые записки СПбГМУ им. акад. И. П. Павлова. – 2011. – Т. XVIII, № 2. – С. 111–112.
8. Чтецов, В. П. Опыт объективной диагностики соматических типов на основе измерительных признаков у женщин / В. П. Чтецов, Н. Ю. Лутовина // Вопросы антропологии. – 1979. – Вып. 60. – С. 3–14.

Белоусова Галина Павловна, кандидат биологических наук, доцент кафедры физиологии человека и животных медицинского факультета, ФГБОУ ВПО «Петрозаводский государственный университет», Россия, 185910, Республика Карелия, г. Петрозаводск, пр. Ленина, д. 33, тел.: (8142) 78-15-41, e-mail: gerda51@mail.ru.

Пашкова Инга Геннадьевна, кандидат медицинских наук, доцент, заведующая кафедрой анатомии и гистологии медицинского факультета, ФГБОУ ВПО «Петрозаводский государственный университет», Россия, 185910, Республика Карелия, Петрозаводск, пр. Ленина, д. 33, тел.: (8142) 76-44-95, 89212206954, e-mail: pashk@onego.ru.

Кудряшова Светлана Александровна, кандидат медицинских наук, доцент кафедры анатомии и гистологии медицинского факультета, ФГБОУ ВПО «Петрозаводский государственный университет», Россия, 185910, Республика Карелия, Петрозаводск, пр. Ленина, д. 33, тел.: (8142) 76-44-95, e-mail: s_kudr@psu.karelia.ru.

Колупаева Татьяна Александровна, кандидат медицинских наук, доцент кафедры анатомии и гистологии медицинского факультета, ФГБОУ ВПО «Петрозаводский государственный университет», Россия, 185910, Республика Карелия, Петрозаводск, пр. Ленина, д. 33, тел.: (8142) 76-44-95, e-mail: kotaal@mail.ru.

УДК 611.813.1–055
© И.Н. Боголепова, П.А. Агапов, 2012

И.Н. Боголепова, П.А. Агапов

МЕЖПОЛУШАРНАЯ АСИММЕТРИЯ И ГЕНДЕРНЫЕ РАЗЛИЧИЯ ШИРИНЫ КОРЫ ПОЛЯ 7 ВЕРХНЕЙ ТЕМЕННОЙ ОБЛАСТИ МОЗГА ЧЕЛОВЕКА

ФГБУ «Научный центр неврологии» РАМН, г. Москва

Проведено морфометрическое исследование ширины коры поля 7 верхней теменной области мозга 6 мужчин и 6 женщин, умерших в возрасте от 20 до 50 лет. В результате измерения ширины коры и ширины отдельных слоев коры выявлена межполушарная асимметрия и гендерные различия ширины коры изученной области. При сравнении ширины коры поля 7 верхней теменной области мозга мужчин и женщин обнаружена бóльшая ширина коры этого цитоархитектонического поля правого полушария и тенденция к преобладанию значения ширины коры поля 7 левого полушария у женщин по сравнению с шириной коры поля 7 мозга мужчин.

Ключевые слова: *асимметрия, верхняя теменная область, поле 7, ширина коры, гендерные различия.*

I.N. Bogolepova, P.A. Agapov

THE HEMISPHERIC ASYMMETRY AND GENDER DIFFERENCES OF WIDTH OF THE CORTEX OF THE FIELD 7th TOP PARIETAL AREAS OF THE HUMAN BRAIN

We studied width of the cortical area of the 7th superior parietal cortex of 6 men and 6 women who died at the age range from 20 to 50. As the result of measuring the cortex width and the width of the individual cortex layers of area 7 we revealed hemispheric asymmetry and gender differences between the width of the cortical areas. Comparing the width of the cortex area 7th of superior parietal region of male and female brain, we found out that the cortex width of women was more than of men as well as the tendency of predominance of width of cortex layers area 7th of men.

Key words*: asymmetry, superior parietal region, area 7, width of the cortex, gender differences.*

Введение. Одними из первых доказательств асимметрии мозга человека стали клинические наблюдения латерализации речевых функций учеными Broca и Wernicke. Затем интерес исследователей вызвала связь ведущей руки с асимметрией мозга [6]. Приблизительно у 97 % правшей наблюдается левосторонняя латерализация процессов речи [11]. Такая специализация полушарий может выражаться в различиях размеров областей, площади профильного поля нейронов одного из полушарий, в отличиях строения цитоархитектонических слоев коры мозга [2]. Асимметрия мозга проявляется и на анатомическом уровне в вариациях строения разных областей мозга [3, 4].

Между полушариями мозга мужчин и женщин обнаружены анатомические различия. Мужчины и женщины отличаются в выполнении действий, связанных с зрительно-пространственными, вербальными и когнитивными задачами, также для них характерно разное развитие и протекание нервно-психических расстройств [4].

На основе вокселориентированной морфометрии во многих областях мозга человека найдены различия в объеме серого вещества левого и правого полушарий, обнаружено бóльшее содержание серого вещества в лобной области правого полушария по сравнению с левым. В других областях мозга авторы обнаруживают как левостороннюю, так и правостороннюю асимметрии, например, в затылочной области по объему серого вещества преобладает левое полушарие [12].

Цель: выявить межполушарные и гендерные различия ширины коры поля 7 верхней теменной области мозга человека, участвующей в познавательных задачах, требующих мысленной обработки двигательных образов, и визуальном контроле движений. Верхняя теменная область принимает участие в формировании эпизодической памяти [8], в процессах, связанных с восстановлением зрительных образов и вспоминанием слов [7] и в дедуктивном рассуждении [9]. Кроме того, верхняя теменная область участвует в непрерывном сборе поступающей информации о внешнем мире и сопоставлении себя с внешним миром во время покоя, входя состав «горячих точек мозга» (областей с постоянно высоким уровнем активности) [10].

Материалы и методы. Морфометрическое исследование ширины коры поля 7 верхней теменной области мозга человека проводили на сериях фронтальных парафиновых срезов левого и правого полушарий мозга толщиной 20 мкм, окрашенных крезилом фиолетовым по методу Ниссля. Исследованы 6 мужчин и 6 женщин, умерших в возрасте от 20 до 50 лет, не страдавших психическими и неврологическими заболеваниями, причина смерти которых была следствием какой-либо соматической патологии или несчастного случая.

Проведено 30 измерений ширины коры не менее чем на 5 препаратах каждого из полушарий мозга. Измеряемый участок коры во всех случаях располагался на вершине извилин в центре медиальной поверхности цитоархитектонического поля 7. Выбранный срез проходил продольно вертикальной оси извилины вдоль пучков радиальных волокон. Статистическая обработка данных выполнена в программе Statistica 8.0 методом дисперсионного факторного анализа (ANOVA), различия между группами определяли апостериорным тестом TykeyHSD, значимыми считались отличия при $p < 0,05$.

Результаты. При сравнении результатов, полученных при измерении ширины коры поля 7 левого и правого полушарий мозга мужчин и женщин, выявлена межполушарная асимметрия. Среднее значение ширины коры поля 7 в правом полушарии мозга женщин преобладало над аналогичным показателем левого полушария и составляло 2,654 ± 0,018 мм в правом полушарии и 2,55 ± 0,011 мм – в левом полушарии. При анализе ширины отдельных слоев коры поля 7 пять из шести слоев коры мозга женщин практически не проявляли межполушарных различий. Только слой III, значение которого, как и общей ширины коры правого полушария мозга женщин, превышало значение того же показателя в левом полушарии мозга женщин и составляло 1,000 ± 0,013 мм справа и 0,923 ± 0,011 мм – слева.

У мужчин общая ширина коры поля 7 правого полушария мозга равнялась 2,456 ± 0,016 мм, уступая показателю ширины коры поля 7 левого полушария мозга, составившему 2,500 ± 0,012 мм. При анализе ширины отдельных слоев достоверных межполушарных различий не обнаружено, можно отметить тенденцию к доминированию отдельных слоев левого полушария над правым.

При анализе гендерных различий ширины коры поля 7 верхней теменной области мозга человека, обнаружено достоверное преобладание ширины коры левого полушария мозга женщин над шириной коры поля 7 левого полушария мозга мужчин. Кроме того, межполовые различия проявляются и в ширине слоев III и V правого полушария мозга мужчин и женщин. В показателях ширины этих слоев поля 7 отмечается большая величина ширины коры поля 7 у женщин. Ширина слоя III поля 7 правого полушария мозга женщин составляет 1,000 ± 0,013 мм, а ширина коры того же поля правого полушария мужчин достигает 0,871 ± 0,009 мм. Ширина слоя V, равняющегося 0,390 ± 0,003 мм в правом полушарии женщин, также больше ширины коры поля 7 правого полушария мужчин, составляющей 0,341 ± 0,003 мм.

Несмотря на отсутствие достоверных отличий ширины коры левого полушария мозга мужчин и женщин (рис. 1 и таблица 1), можно сделать вывод о большей ширине коры поля 7 верхней теменной области женщин по сравнению с шириной коры поля 7 мозга мужчин. Самым ярким отличием мужского и женского мозга является разнонаправленная асимметрия полушарий – у женщин ширина коры поля 7 выше в правом полушарии по сравнению с левым, а у мужчин, наоборот, ширина коры поля 7 левого полушария больше ширины коры поля 7 правого полушария.

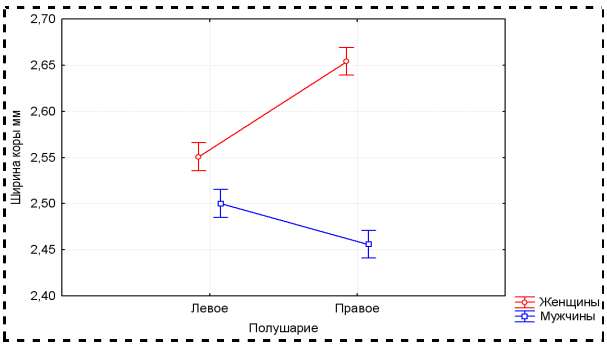

Рис. 1. Характеристика ширины коры медиальной поверхности поля 7 верхней теменной области в левом и правом полушариях мозга мужчин и женщин.
Планками погрешностей иллюстрируют стандартную ошибку (+/– standard errors), F(1, 716) = 24,213, p < 0,05

Таблица 1

Ширина коры и ширина отдельных слоев коры медиальной поверхности поля 7 верхней теменной области в левом и правом полушариях мозга мужчин и женщин, мм

Слой	Женщины		Мужчины	
	Левое полушарие	Правое полушарие	Левое полушарие	Правое полушарие
	Means Std.Err.	Means Std.Err.	Means Std.Err.	Means Std.Err.
I	0,199 ± 0,002	0,218 ± 0,002	0,203 ± 0,002	0,199 ± 0,002
II	0,100 ± 0,001	0,110 ± 0,002	0,113 ± 0,001	0,116 ± 0,001
III	0,923 ± 0,011*	1,000 ± 0,013*	0,889 ± 0,011	0,871 ± 0,009
IV	0,265 ± 0,003	0,270 ± 0,003	0,268 ± 0,002	0,262 ± 0,002
V	0,375 ± 0,004	0,390 ± 0,003	0,352 ± 0,003	0,341 ± 0,003
VI+VII	0,686 ± 0,006	0,664 ± 0,006	0,672 ± 0,007	0,663 ± 0,009
Общая ширина	2,550 ± 0,011*	2,654 ± 0,018*	2,500 ± 0,012*	2,456 ± 0,016*

*Примечание: * – статистически значимое отличие p < 0,05*

Выявленная тенденция различия ширины коры поля 7 верхней теменной области левого и правого полушария между мужчинами и женщинами обнаруживается в исследованиях других авторов. K. Amunts выявила такое же соотношение в объеме коры поля 18, отметив преобладание ширины коры поля 18 правого полушария мозга мужчин над левым и большую ширину коры того же цитоархитектонического поля мозга женщин по сравнению с мужчинами [5].

Данное соотношение цитоархитектонических характеристик мозга мужчин и женщин проявляется в значении профильного поля нейронов ядра Мейнерта, которое, так же, как и верхняя теменная область, участвует в процессах памяти. У женщин профильное поле нейронов больше в левом полушарии мозга по сравнению с правым, а у мужчин наблюдается диаметрально противоположенная картина [1].

Заключение. Преобладание ширины коры поля 7 правого полушария мозга женщин над шириной коры левого полушария мозга женщин и преобладание ширины коры поля 7 левого полушария мозга мужчин над правым полушарием мозга мужчин может быть связано с различием стратегий восприятия и обработки зрительной информации между мужчинами и женщинами, а также разным представлением себя в окружающем мире. Большая ширина коры верхней теменной области мозга женщин, по-видимому, связана с возможностью одновременного выполнения женщинами нескольких действий по сравнению с мужчинами, которые более глубоко анализируют, как правило, одну или две задачи.

Список литературы

1. Амунц, В. В. К вопросу об асимметрии структурной организации мозга у мужчин и женщин // Функциональная межполушарная асимметрия : хрестоматия / В. В. Амунц. – М. : Научный мир, 2004. – С. 214–218.

2. Боголепова, И. Н. Цитоархитектонические отличия полей коры мозга у мужчин и женщин / И. Н. Боголепова, Л. И. Малофеева // Морфология. – 2010. – № 3. – С. 7–10.

3. Кротенкова, М. В. Принципы структурной асимметрии речедвигательного центра мозга человека (цитоархитектоническое и МРТ исследование) / М. В. Кротенкова, Р. Н. Коновалов, И. Н. Боголепова // Актуальные вопросы функциональной межполушарной асимметрии и нейропластичности / под ред. С. Н. Илларионшкина, В. И. Кобрина, В. Ф. Фокина. – М. : Научный мир, 2008. – С. 43–48.

4. Червяков, А. В. Морфометрический и биохимический аспекты функциональной межполушарной асимметрии / А. В. Червяков, В. Ф. Фокин // Асимметрия. – 2007. – № 1. – С. 47–57.

5. Amunts, K. Gender–Specific Left–Right Asymmetries in Human Visual Cortex / K. Amunts, E. Armstrong, A. Malikovic // Neuroscience. – 2007. – Vol. 27, № 6. – P. 1356–1364.

6. Beaton, A. A. The relation of planum temporale asymmetry and morphology of the corpus callosum to handedness, gender, and dyslexia: a review of the evidence / A. A. Beaton // Brain Lang. – 1997. – Vol. 60, № 2. – P. 255–322.

7. Buckner, R. L. Functional anatomic studies of explicit and implicit memory retrieval tasks / R. L. Buckner, S. E. Petersen, J. G. Ojemann // J. Neurosci.– 1995. –Vol. 15. – P. 12–29.

8. Henson, R. N. Confidence in recognition memory for words : dissociating right prefrontal roles in episodic retrieval / R. N. Henson, M. D. Rugg, T. Shallice // J. Cogn. Neurosci. – 2000. – Vol. 12, № 6. – P. 913–923.

9. Knauff, M. Reasoning, models, and images: behavioral measures and cortical activity / M. Knauff, T. Fangmeier, C. C. Ruff // J. Cogn. Neurosci. – 2003. – Vol. 15. – P. 559–573.

10. McKiernan, K. A. A parametric manipulation of factors affecting task-induced deactivation in functional neuroimaging / K. A. McKiernan, J. N. Kaufman, J. Kucera-Thompson, J. R. Binder // J. Cogn. Neurosci. – 2003. – Vol. 15. – P. 394–408.

11. Toga, A. W. Mapping brain asymmetry / A. W. Toga, P. M. Thompson // Nat. Rev. Neurosci. – 2003. – Vol. 4, № 1. – P. 37–48.

12. Watkins, K. E. Structural asymmetries in the human brain : a voxel-based statistical analysis of 142 MRI scans / K. E. Watkins, T. Paus, J. P. Lerch et al. // Cerebral Cortex. – 2001. – Vol. 11, № 9. – P. 868–877.

Боголепова Ирина Николаевна, член-корреспондент РАМН, профессор, заведующая лаборатории анатомии и архитектоники мозга отдела исследования мозга, ФГБУ «Научный центр неврологии» РАМН, Россия, г. Москва, пер. Обуха, д. 5, тел.: (495) 917-94-84, e-mail: bogolepovaira@gmail.com.

Агапов Павел Алексеевич, ведущий программист лаборатории анатомии и архитектоники мозга отдела исследования мозга, ФГБУ «Научный центр неврологии» РАМН, Россия, г. Москва, пер. Обуха, д. 5, тел.: (495) 916-39-86, e-mail: pavelscn@yandex.ru.

УДК 611.018+619:616-097.3/470.55
© Д.А. Боков, Е.А. Дьяконова, Л.С. Антимонова, Л. Ю. Топурия, А. А. Стадников, 2012

Д.А. Боков[1], Е.А. Дьяконова[2], Л.С. Антимонова[2], Л.Ю. Топурия[2], А.А. Стадников[1]

СТРУКТУРНО-ФУНКЦИОНАЛЬНАЯ РЕОРГАНИЗАЦИЯ В СИСТЕМЕ СУМКА ФАБРИЦИУСА – СЕЛЕЗЕНКА – ЖЕЛЕЗА ГАРДЕРА ПРИ ОЦЕНКЕ ИММУНОРЕАКТИВНОСТИ ПТИЦ

[1]ГБОУ ВПО «Оренбургская государственная медицинская академия» Минздрава России
[2]ФГБОУ ВПО «Оренбургский государственный аграрный университет», г. Оренбург

В группе утят кросса Благоварский изучили с использованием клинико-диагностических и гистологических методов уровень параметров, определяющих иммунный гомеостаз организма, а также структурные основы складывания функциональных взаимоотношений в системе органов В-иммунитета: фабрициевой сумки – селезенки – железы Гардера, в аспекте оценки диапазона вариабельности динамики лимфоидной ткани. Было показано, что структурная регуляция пространственной организации лимфоидной ткани, уровня ее лабильности определена необходимым иммунореспондентным статусом железы Гардера, активным формированием иммуногенетических гистионов в ней на основе перестройки железистого эпителия и интерстиция, что зависит от конкретной динамики лимфопролиферации и дифференцировки в бурсе и селезенке.

Ключевые слова: *лимфоидная ткань, пространственная организация, адаптивно-вариабельностные свойства взаимоотношений, иммунопоэтические и иммуногенетические гистионы.*

D.A. Bokov, E.A. Dyakonova, L.S. Antimonova, L.Yu. Topuriya, A.A. Stadnikov

THE STRUCTURAL AND FUNCTIONAL REORGANIZATION IN THE SYSTEM OF BURSA FABRICII– SPLEEN – HARDER`S GLAND IN ESTIMATION OF IMMUNOREACTIVITY OF BIRDS

In the group of ducklings of cross-country Blagovarsky there were studied using of clinicodiagnostic and histologic methods the level of the parameters defining an immune homeostasis of an organism and structural bases of the folding of functional mutual relations in the system of B-immunity: bursa Fabricii – spleen – gland of Harder. Structural regulation of the spatial organization of lymphatic tissue, level of its lability was defined by necessary immunoresponsible status of gland of Harder, active formation of immunogenetic histiones in it on the basis of reorganization of glandular epithelium and interstitium that was defined by concrete dynamics of lymphoproliferation and differentiation in bursa Fabricii and spleen.

Key words: *lymphatic tissue, spatial organization, adaptive-variable properties of mutual relations, immunopoetic and immunogenetic histiones.*

Введение. Реализация специфичной защиты В-системой иммунитета птиц определена складыванием функциональных взаимоотношений между бурсой, селезенкой и железой Гардера как организующих динамику морфофункциональной перестройки лимфоидной ткани в связи с гистогенетическими процессами ее трансформации на пути от антигеннезависимого иммунопоэза до формирования ее эффекторных элементов [2, 3, 4]. К настоящему времени продемонстрирована необходимая роль железы Гардера птиц в поддержании системного иммунного гомеостаза организма [7, 8, 9, 11]. В приведенных литературных источниках показана ведущая роль плазмоцитов в формировании иммуногенетических гистионов в железе Гардера и их статус как основного клеточного элемента в таких функциональных регионах. Причем концентрация плазматических клеток в гардеровых железах у птиц является наивысшей по сравнению с любым другим органом [10]. Кроме того, отметим также сексуальную дифференциацию строения железистого эпителия [10]. Так, у самцов присутствует два типа эпителиоцитов, у самок – один тип. Железа Гардера находится под активным контролем половых желез и при кастрации самцов определяет феминный паттерн строения, а при овариэктомии – тотальную дегенерацию структур гардеровых желез у самок [10]. Реализация постоянства параметров иммунитета определена активностью соответствующих приспособительных механизмов реактивности, пластичности и компенсации [1]. Структурные возможности локальных тканевых перестроек в связи с адаптивным градиентом в динамике лимфоидной ткани на сегодняшний день изучены недостаточно [6]. Наибольший интерес представляет зависимость вариабельностного диапазона складывания гистионов в органах иммуногенеза от особенностей функциональной динамики в системе бурса – селезенка – железа Гардера при конкретных уровнях лимфопролиферативных процессов, динамики дифференцировки лимфоидных элементов, их миграции. Еще более значимым является рассмотрение обозначенной проблемы в связи с этапностью развития и инволюции бурсы, модулируемых различными факторами.

Цель: установить гистионный состав бурсы, селезенки, железы Гардера как интегрированно-зависимую структурную основу приспособительных возможностей трансформации лимфоидной ткани.

Материалы и методы. Объектами исследования явились сумка Фабрициуса, селезенка, железа Гардера, которые были забраны от 10 уток-самок кросса Благоварский из группы животных в 50 голов в возрасте 120 дней. Животные содержались в условиях домашнего хозяйства и получали обычный рацион с добавлением нутриентного фактора Гермивит. Дозировка кормовой добавки составляла величину 40 г/кг или 4 % объема корма. Данная пищевая добавка оптимизирует условия кормления и содержания, определяет эффективную нормализацию иммунофизиологического статуса животных [5]. Последний был подтвержден исследованием крови. Иммунологические показатели крови в пределах нормальных значений (клеточный состав и биохимия). В частности, определялись параметры: WBC и структура распределения лейкоцитов; альбумины; α-, β-, γ-глобулины; факторы неспецифической защиты: БАСК, β-лизин, лизоцим; показатели обмена: общий белок, ионы, холестерин, глюкоза, АЛаТ, АСаТ, щелочная фосфатаза и некоторые др. Кроме того, в конце эксперимента масса животных составляла 2,9 ± 0,05 кг (для N = 50) при низкой степени варьирования массы тела:

CV = 3,4 ± 1,4 %. Для гистологических исследований материал фиксировали в 10 %-м нейтральном формалине с последующей стандартной техникой изготовления микропрепаратов для обзорного светооптического анализа. Серийные срезы окрашивали гематоксилином Майера и эозином.

Результаты исследования. Органная динамика сумки Фабрициуса в исследованной группе животных демонстрирует заметные колебания объемно-весовых параметров бурсы, что выражается максимальным увеличением на 93 и 85 % по отношению к наименьшей верифицированной величине массы и индекса, соответственно. Микроскопический анализ вскрывает причины названного явления. В частности, установлено, что существенно варьирует количество лимфоидных фолликулов в складках слизистой оболочки сумки Фабрициуса. При этом фолликулы характеризуются неоднородностью строения, соответствующими особенностями функциональной динамики. Наибольший интерес представляют фолликулы, появление или увеличение доли которых среди обычных фолликулов определяет специфику пространственной динамики лимфоидной ткани и взаимоотношений в системе бурса – селезенка – железа Гардера. Каждый из таких фолликулов соответствует конкретному типу иммунопоэтического гистиона бурсы.

Первый тип – это лимфоидные фолликулы с отрицательной динамикой лимфопролиферации и дифференцировки. Данная гистофизиологическая характеристика определена запустеванием фолликула, элиминацией лимфоидных элементов. Названный процесс выразителен для обоих функциональных компартментов фолликула: его мозгового и коркового вещества. Медуллярная делимфотизация сопровождается эпителиостромальным замещением всего объема мозгового вещества. При этом происходит утрата эпителиальной стромой ретикулярной архитектоники: формируются протяженные извитые тяжи эпителиоцитов, образуется инфункциональный эпителиоидный субстрат. Кортикальная делимфотизация также сопряжена с повышением динамики стромы – с увеличением относительного объема собственно соединительной ткани, фиброзированием коркового вещества лимфоидного фолликула первого типа.

Второй тип фолликулов бурсы гистофизиологически характеризуется переключенностью функциональной динамики фолликула на дифференцировку лимфоцитов с относительным замедлением или блокадой пролиферации. Структурным критерием здесь является изменение соотношения мозгового и коркового вещества в сторону последнего, с его значительным преобладанием. При этом в кортексе интенсивно увеличивается сеть сосудов микроциркуляторного русла и количество клеточных элементов. Заметная редукция мозгового вещества сопровождается появлением значительной извилистости базальной мембраны. Кроме того, показано сильное утолщение неклеточного компонента базальной мембраны, его гиалинизация, что, очевидно, препятствует интрамедуллярному градиенту регуляторных факторов.

Гистофизиология третьего типа лимфоидных фолликулов бурсы определяет высокоинтенсивные процессы лимфопролиферации, что отождествляется с гиперплазией мозгового вещества. Данный морфогенетический процесс выражен формированием нескольких герминативных центров в одном фолликуле, окруженных либо общей базальной мембраной (начальный этап разрастания лимфоидной ткани), либо уже самостоятельными лимфопоэтическими структурами в пределах одного фолликула, таким образом, что кортико-медуллярное соотношение обусловлено значительным преобладанием объема мозгового вещества.

Важнейшим структурным фактором определения функционального градиента бурсы является конкретное процентное соотношение, величина долей фолликулов разных типов. Причем лимфоидные фолликулы третьего типа могут полностью отсутствовать во всех складках бурсы, либо появляться как индуцированные иммунопоэтические гистионы сумки Фабрициуса. Соответственно, накопление фолликулов первого, второго типов будет свидетельствовать о нарастании инволютивных процессов и формирования пула эффекторных элементов.

При оценке морфодинамики селезенки и железы Гардера показано, что в случае лимопролиферативной сумки Фабрициуса лимфоидная ткань селезенки перестраивается в направлении интенсификации бласттрансформации В-лимфоцитов, индуцируется В-система белой пульпы. Морфологическим эквивалентом обозначенного процесса является увеличение количества герминативных центров, их диаметра. В зонах размножения лимфоидных фолликулов сильно интенсифицируется деление лимфоцитов, визуализируется большое число незрелых клеточных элементов с крупными ядрами и высокодисперсным хроматином в них, сдвинутым в интервал больше единицы ядерно-цитоплазматическим отношением. Кроме того, в такой селезенке увеличивается площадь, занимаемая мантийной зоной вокруг эллипсоидов. При отсутствии в бурсе фолликулов третьего типа белая пульпа селезенки заметно инактивирована, занимает незначительный объем, специализация и формирова-

ние эффекторного пула В-лимфоцитов заметно депрессивны. Структуры лимфоидной ткани локализованы, преимущественно субкапсулярно, тогда как основной объем органа занимает красная пульпа.

При снижении лимфопролиферативных процессов и динамики дифференцировки лимфоидных элементов в бурсе и селезенке в железе Гардера формируются обширные скопления плазматических клеток. Причем плазмацитиндуцированные регионы железы Гардера представляют собой систему гистионов, отличных от собственно железистых областей в связи с заменой железистого эпителия на нежелезистый, то есть это регионы, которые активно перестраиваются при заселении их плазматическими клетками.

Лимфопролиферативная бурса коррелирует с низкоинтенсиным заселением стромы гардеровых желез плазмоцитами.

Закономерности топографического разобщения функциональных областей желез Гардера в результате активной перестройки, вероятно, определяют возможность тканевых элементов данного органа приспосабливаться к заселению лимфоцитами. Последнее обстоятельство, следовательно, обусловливает систему адекватных условий микроокружения для элементов лимфоидной ткани, функционирование органа как структуры с иммунноэффекторным статусом. При этом пространственная динамика лимфоидной ткани регулируется вариабельностно-интегрированным взаимодействием в системе: сумка Фабрициуса – селезенка – железа Гардера, когда конкретный иммуннопоэтический градиент в первичном органе В-иммунитета связан с характерным соотносительным складыванием модулируемой системы гистионов реактивно-зависимых органов-респондентов в реализации эффективного иммунного гомеостаза организма.

Заключение. Показанные выше свойства вариабельности взаимоотношений органов иммунной системы свидетельствуют об адаптивном потенциале В-системы, возможности определять необходимый диапазон реактивности в реализации специфичной защиты организма.

Список литературы

1. Аруин, Л. И. Структурные основы адаптации и компенсации нарушенных функций : рук-во / Л. И. Аруин, А. Г. Бабаева, В. Б. Гельфанд и др.; под ред. Д. С. Саркисова. – М. : Медицина, 1987. – 448 с.
2. Давтян, Т. К. Возникновение и факторы эволюции иммунной системы / Т. К. Давтян, Г. А. Геворкян, Д. А. Погосян // Успехи современной биологии. – 2007. – Т. 127, № 1. – С. 5–12.
3. Захарова, Л. А. Эволюция адаптивного иммунитета / Л. А. Захарова // Известия РАН. Серия биологическая. – 2009. – № 2. – С. 143–154.
4. Пестова, И. М. Морфофункциональная организация системы гемиммунопоэза в эволюции / И. М. Пестова, В. А. Четвертных // Архив анатомии, гистологии и эмбриологии. – 1990. – Т. 99, № 11. – С. 90–99.
5. Ряпосова, М. В. Гермивит в кормлении сельскохозяйственных животных и птицы. Рекомендации / М. В. Ряпосова, И. М. Донник, И. А. Шкуратова, И. А. Рубинский. – Екатеринбург: Уральское издательство. – 2010. – 49 с.
6. Сидорова, Е. В. В-1 лимфоциты. Происхождение, дифференцировка, функции / Е. В. Сидорова // Успехи современной биологии. – 2009. – Т. 129, № 1. – С. 27–38.
7. Burns, R. B. Histology of Harder's gland of the rockhopper penguin, Eudyptes crestatus / R. B. Burns // Zoological Journal of the Linnean Society. – 1978. – Vol. 64, № 2 – P. 129–133.
8. Burns, R. B. Plasma cells in the avian Harderian gland and the morphology of the gland in the rook / R. B. Burns // Canadian Journal of Zoology. – 1975. – Vol. 53, № 9. – P. 1258–1269.
9. Kowalski, W. J. The secretory immunological system of the fowl. VI. The effect of chemical bursectomy on immunoglobulin concentration in tears / W. J. Kowalski, M. Malkinson, G. A. Leslie, P. A. Small // Immunology. – 1978. – Vol. 34. – P. 663–667.
10. Payne, A. P. The harderian gland: a tercentennial review / A. P. Payne // Journal of Anatomy. – 1994. – Vol. 185. – P. 1–49.
11. Sundick, R. S. Chicken Harder's gland: Evidens for a relatively pure bursa-dependent lymphoid cell population / R. S. Sundick, B. Albini, G. Wick // Cellular immunology. – 1973. – Vol. 7, № 2. – P. 332–335.

Боков Дмитрий Александрович, научный сотрудник проблемной научно-исследовательской лаборатории морфогенеза и регенерации клеток и тканей, ГБОУ ВПО «Оренбургская государственная медицинская академия» Минздрава России, Россия, 460050, Оренбург, а/я 2529, тел.: 8-906-847-18-64, e-mail: cells-tissue.Bokov2012@yandex.ru.

Дьяконова Екатерина Анатольевна, аспирантка кафедры ветеринарно-санитарной экспертизы, ФГБОУ ВПО «Оренбургский аграрный университет», Россия, 460795, г. Оренбург, ул. Челюскинцев, д. 18, тел.: (3532) 77-52-30, e-mail: ogau@mail.esoo.ru.

Антимонова Людмила Сергеевна, студентка III курса факультета ветеринарной медицины и биотехнологий, ФГБОУ ВПО «Оренбургский аграрный университет», Россия, 460795, г. Оренбург, ул. Челюскинцев, д. 18, тел.: (3532) 77-52-30, e-mail: ogau@mail.esoo.ru.

Топурия Лариса Юрьевна, доктор биологических наук, профессор кафедры ветеринарно-санитарной экспертизы, ФГБОУ ВПО «Оренбургский аграрный университет», Россия, 460795, г. Оренбург, ул. Челюскинцев, д. 18, тел.: (3532) 77-52-30, e-mail: ogau@mail.esoo.ru.

Стадников Александр Абрамович, доктор биологических наук, профессор, заслуженный деятель науки РФ, заведующий проблемной научно-исследовательской лабораторией морфогенеза и регенерации клеток и тканей, ГБОУ ВПО «Оренбургская государственная медицинская академия» Минздрава России, Россия, 460000, г. Оренбург, ул. Советская, д. 6, тел.: (3532) 77-61-03, e-mail: orgma@esoo.ru.

УДК 611.01:612.01:572.02
© В.В. Болдырь, Е.Н. Крикун, 2012

В.В. Болдырь[1], Е.Н. Крикун[2]

ВЛИЯНИЕ ПОВЫШЕННОГО УРОВНЯ РАДИАЦИОННОЙ НАГРУЗКИ НА ИЗМЕНЧИВОСТЬ ОСНОВНЫХ МОРФОФУНКЦИОНАЛЬНЫХ ПОКАЗАТЕЛЕЙ НОВОРОЖДЕННЫХ ДЕТЕЙ

[1]НУЗ «Отделенческая больница на станции Белгород ОАО «РЖД»
[2]ФГАОУ ВПО «Белгородский государственный национальный исследовательский университет» Минобрнауки России

Изучена изменчивость морфофункциональных показателей новорожденных детей Белгородской области под влиянием повышенного уровня радиационной нагрузки за временной период с 1984 по 2007 гг. Выявлены ранние и отдаленные последствия радиационного фактора на морфофункциональные показатели новорожденных. Установлена степень влияния повышенного уровня радиационной нагрузки на зародышевый и плодный периоды развития ребенка. Проведен сравнительный анализ изучаемых характеристик в экологически благоприятных районах Белгородской области и в районах, пострадавших в результате аварии на Чернобыльской АЭС.

***Ключевые слова**: радиационная нагрузка, морфофункциональные показатели, новорожденные дети.*

V.V. Boldyr, E.N. Krikun

THE INFLUENCE OF THE RAISED LEVEL OF RADIATIVE LOAD ON VARIABILITY OF THE BASIC MORPHOFUNCTIONAL INDICATORS OF NEWBORNS

The work was devoted to morphofunctional indexes studying normal and under the influence of the increasing radiation burden level morphological indexes of newborns in Belgorod Region from 1984 to 2007. Earlier and long-term radiation factor consequences to morphofunctional indexes of newborns were discovered. The increasing radiation burden level rate influence upon embryonic and fetal periods of development was ascertained. The correlative analysis of studied characteristics in ecologically favourable districts in Belgorod Region and in the regions suffered as the result of Chernobyl catastrophe was held.

***Key words**: radiation burden, morphofunctional indexes, newborns.*

Введение. Избыточные дозы радиации оказывают неблагоприятное влияние на организм человека, наиболее чувствительны к данным воздействиям беременные женщины, новорожденные и дети. Особо уязвимыми оказались новорожденные, родившиеся в год аварии на Чернобыльской АЭС [2, 3]. Сущность действия ионизирующего излучения на эмбрион состоит в том, что в организме матери под влиянием облучения нарушаются обменные и ферментативные процессы, функции кроветворения,

кровообращения, проницаемости и др. В свою очередь, изменения внутренней среды материнского организма неблагоприятно воздействуют на рост и развитие плода [1, 4]. Уровень риска зависит от следующих факторов: возможности радионуклида проникать через плацентарный барьер и накапливаться в плоде, степени зрелости плода и его способности накапливать радионуклиды, мощности излучения, а также особенности распределения изотопов по органам и тканям [4]. Для корректной оценки величины изменений, обусловленных экологическим неблагополучием, необходимо учитывать региональные особенности изучаемых показателей и их временной тренд.

В этой связи, **целью** было изучение временной динамики основных морфофункциональных характеристик новорожденных детей, родившихся в районах Белгородской области, с различными уровнями радиационной нагрузки.

Материалы и методы. Основным местом проведения исследования явились районы восточной части Белгородской области, попавшие в зону радиоактивного заражения после аварии на Чернобыльской АЭС. Здесь образовались участки загрязнения радиоактивным цезием-137 с уровнем радиации 1–5 Ки/км².

Для проведения анализа основных морфофункциональных характеристик новорожденных детей из районов различных радиационных нагрузок все новорожденные мальчики и девочки были разделены на пять групп в соответствии с «Картой радиационного загрязнения Белгородской области»:

- 1 группа – новорожденные дети, родившиеся до аварии на ЧАЭС в районах Белгородской области, впоследствии пострадавших от ее радиоактивного заражения;
- 2 группа – новорожденные дети, родившиеся сразу после аварии на ЧАЭС в районах Белгородской области, впоследствии пострадавших от ее радиоактивного заражения (ранние последствия);
- 3 группа – новорожденные дети, родившиеся в период с 2003 по 2007 гг. в районах Белгородской области, впоследствии пострадавших от ее радиоактивного заражения (отдаленные последствия);
- 4 и 5 контрольные группы – новорожденные дети, родившиеся до и после аварии на ЧАЭС в районах Белгородской области, впоследствии не пострадавших от ее радиоактивного заражения.

Всего изучено 3 628 историй родов и развития новорожденных детей, среди которых зафиксировано 1 898 мальчиков и 1 730 девочек. Для выяснения связей отдельных признаков новорожденных детей со степенью радиационной нагрузки в районе рождения и проживания матери применяли дисперсионный статистический анализ с последующими множественными сравнениями по Шефе. С целью проведения сравнительного анализа по комплексу признаков новорожденных в группах наблюдений использовали многомерные методы статистического анализа данных. Достоверность различий по комплексу признаков проверяли при помощи многомерного дисперсионного анализа с вычислением λ - критерия Уилкса и найденной для него величины F-критерия.

Анализ статистических данных межгрупповой изменчивости исследуемых показателей у новорожденных мальчиков и девочек не выявил между ними существенных различий, поэтому в дальнейшем данная выборка рассматривалась нами как единое целое.

Результаты исследования. Результаты проведенных исследований новорожденных детей показали, что в группе ранних последствий аварии на ЧАЭС по сравнению с контролем наблюдается достоверное снижение показателей массы тела и признака Апгар новорожденных. Напротив, в группе отдаленных последствий аварии зафиксировано достоверное увеличение массы тела новорожденных с одновременным снижением их роста и всех охватных размеров. Среди гематологических показателей следует отметить наибольшие средние значения показателя гемоглобина крови в 1 группе новорожденных детей, родившихся до аварии на ЧАЭС. По уровню лейкоцитов крови новорожденные дети из 3 группы отдаленных последствий аварии на ЧАЭС имеют наибольшие средние значения по сравнению с контрольными группами.

Сравнительная характеристика влияния повышенного уровня радиационной нагрузки на эмбриональный и плодный периоды развития ребенка характеризуется определенной изменчивостью. Более значительное влияние оказывает повышенный уровень радиационной нагрузки на эмбриональный период развития новорожденных, приводящий к снижению их основных морфофункциональных показателей, за исключением массы тела и окружности живота. Сравнительный анализ изучаемых признаков новорожденных по группам наблюдений позволил установить достоверные межгрупповые различия. При проведении многомерного шкалирования расстояний Махаланобиса была получена величина стресса 0,010, которая оказалась меньше критического уровня. Наименее близки при этом оказались комплексы признаков новорожденных детей 1, 2, и 3 групп от таковых из 4 и 5 контрольных групп. Построенный график многомерного шкалирования (рис.), демонстрирующий близость групп наблюдений по комплексу признаков, наглядно отражает значения данных расстояний.

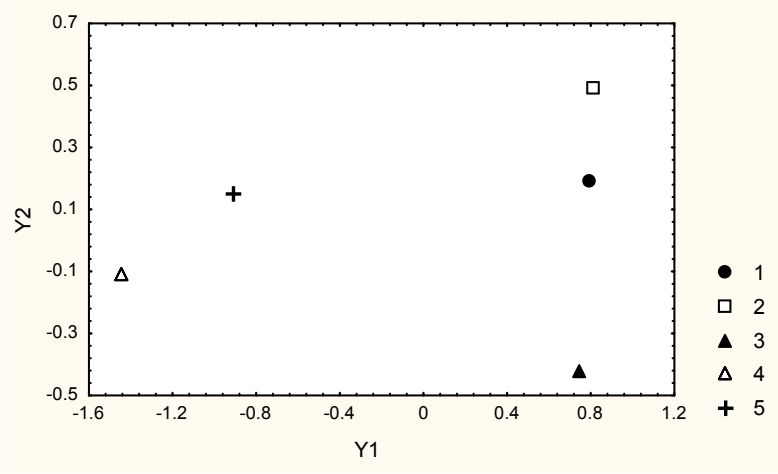

Рис. График многомерного шкалирования между группами новорожденных детей по комплексу признаков

Полученные результаты сравнительных исследований выявили достоверные различия в показателях физического развития новорожденных детей в зависимости от их года рождения и степени радиационной нагрузки в регионе проживания матери. Ранние последствия аварии оказывают более значительное воздействие на организм ребенка, что подтверждается антропометрическими и гематологическими данными. Дальнейшее изучение функции воспроизводства после радиационной аварии будет способствовать выработке научно-обоснованных профилактических мероприятий, оценке их эффективности и целесообразности.

Список литературы

1. Базыльчик, С. В. Особенности умственного развития детей, подвергшихся воздействию ионизирующей радиации внутриутробно и в младенческом возрасте в связи с аварией на ЧАЭС / С. В. Базыльчик // Экологическая антропология : ежегодник. – Минск : Белорус. акад. экол. антропологии, 1996. – С. 233–239.
2. Витько, В. И. Радиационная нагрузка на экосистему Белгорода / В. И. Витько, Г. Д. Коваленко, Н. А. Чеканов и др. // Региональные гигиенические проблемы и стратегия охраны здоровья населения. Науч. тр. федер. науч. центра гигиены им. Ф. Ф. Эрисмана. – Ст. Оскол, 2004. – Вып. 10. – С. 42–47.
3. Глазовский, Н. Ф. Экологическая безопасность Белгородской области: принцип и методы изучения / Н. Ф. Глазовский, Б. И. Кочуров, А. В. Антипова и др. // Проблемы региональной экологии. – 2005. – № 6. – С. 1–16.
4. Унжаков, С. В. Состояние репаративной системы ДНК у подвергшихся воздействию малых доз радиации в результате аварии на Чернобыльской АЭС здоровых детей и детей с задержкой психоречевого развития : автореф. дис. ... канд. мед. наук / С. В. Унжаков. – М., 1997. – 24 с.

Болдырь Владимир Викторович, главный врач НУЗ «Отделенческая больница на станции Белгород ОАО «РЖД», Россия, 308000, г. Белгород, просп. Славы, д. 9, тел.: (4722) 30-23-64, e-mail: gdbolpri@puzzle.ru.

Крикун Евгений Николаевич, доктор медицинских наук, профессор кафедры анатомии и гистологии человека, ФГАОУ ВПО «Белгородский государственный национальный исследовательский университет» Минобрнауки России, Россия, 308015, г. Белгород, ул. Победы, д. 85, тел.: (4722) 52-38-05, e-mail: krikun@bsu.edu.ru.

УДК 614.881:614.2(470)
© Н.И. Болотникова, А.Г. Сердюков, И.Ю. Болотников, 2012

Н.И. Болотникова[1], А.Г. Сердюков[1], И.Ю. Болотников[2]

ЭКСТРЕННАЯ ДОГОСПИТАЛЬНАЯ МЕДИЦИНСКАЯ ПОМОЩЬ ПОДРОСТКАМ 10–14 ЛЕТ

[1]ГБОУ ВПО «Астраханская государственная медицинская академия» Минзравсоцразвития России
[2]ГБУЗ «Территориальный центр медицины катастроф Астраханской области»

Проблема состояния здоровья подростков в новых экономических условиях является одной из самых актуальных в здравоохранении. Для получения результатов работы основным информационным источником являлась карта вызова скорой медицинской помощи, заполненная при всех выездах. Структура вызовов врачей бригад интенсивной терапии скорой медицинской помощи к заболевшим городским подросткам свидетельствовала о превалировании в ней патологии, спровоцированной так называемыми «управляемыми факторами».
***Ключевые слова**: подростки, состояние здоровья, внешние причины заболеваемости и смертности.*

N.I. Bolotnikova, A.G. Serdyukov, I.Yu. Bolotnikov

THE EMERGENCY PRE-ADMISSION MEDICAL AID TO 10-14 YEARS OLD ADOLESCENTS

The problem of the adolescent health status in current economic environment is one of the most urgent for public health. To obtain performance results, filled call cards of the accident services have been analyzed. Structure of the emergency critical care calls to sick urban adolescents showed predominance of the pathology caused by so called «controllable factors».
***Key words:** adolescents, health status, external causes of the morbidity and mortality.*

Введение. Проблема состояния здоровья подростков в новых экономических условиях является одной из самых актуальных в здравоохранении. Для улучшения состояния здоровья детей и подростков Министерством здравоохранения и социального развития РФ издан ряд приказов: № 154 от 05.05.1999 г. «О совершенствовании медицинской помощи детям подросткового возраста»; № 506/92 от 24.10.2003 г. об утверждении программы «О мерах по улучшению состояния здоровья детей Российской Федерации на 2004–2010 годы». В Государственном докладе РФ (2004) указано на ухудшение здоровья подростков за последние годы, о чем пишут многие авторы [1, 2, 3, 4, 5, 6].

Цель: проанализировать экстренную догоспитальную медицинскую помощь подросткам 10–14 лет.

Материалом исследования служили карты вызовов бригад интенсивной терапии к подросткам 10–14 лет г. Астрахани в 2008 г. (624 карты).

Ежедневно врачи бригад интенсивной терапии выполняли 1,7 ± 0,58 вызовов, причем к мальчикам выполнено 0,98 ± 0,36 вызовов, к девочкам – 0,72 ± 0,22 вызова (57,7 % вызовов к мальчикам, 42,3 % – к девочкам от числа всех вызовов).

Поводами вызовов, зарегистрированных в картах, которые были заполнены врачами СМП, стали: высокая температура (16,0 % от числа всех вызовов), боли в животе (8,3 %), травма головы (8,1 %), судороги (7,1 %), травма конечностей (7,0 %), отсутствие сознания (5,5 %), «плохо» (4,5 %), авария – ДТП (4,4 %), рвота (3,4 %), отравление лекарственными веществами (3,0 %); остальные мотивы – сыпь, жидкий стул, падение с высоты и прочие – зафиксированы в пределах от 2,3 до 0,1 %. Причем у мальчиков был достаточно высокий удельный вес травм головы (9,7 %, у девочек – 6,0 %), травм конечностей (88 %, у девочек – 4,8 %), отравлений алкоголем – (1,2 %, у девочек – 0,9 %). У девочек отмечен значительно выше удельный вес отравлений лекарственными веществами (4,4 %, у мальчиков – 1,9 %).

В структуре обращений за экстренной медицинской помощью подростков 10–14 лет на первом месте находились внешние причины заболеваемости и смертности (36,9 %), где превалировали повреждения с неопределенными намерениями (45,8 %); на втором оказались осложнения заболеваний (23,4 %), среди которых основными были осложнения ОРВИ (88,9 %); на третьем – болезни нервной системы (15,9 %), среди них главной стала эпилепсия (48,5 %); на четвертом – болезни пищевари-

тельной системы (9,6 %), где превалировали гастроэнтериты (58,3 %); на пятом – случаи, когда врачи бригад интенсивной терапии не ставили диагнозы; на шестом – случаи вызовов врачей этих бригад к практически здоровым подросткам (1,4 %); седьмое-восьмое место делили между собой болезни органов кровообращения и мочеполовой системы (по 1,3 %); на девятом были болезни кожи и подкожной клетчатки (1,1 %); десятое-одиннадцатое место разделили инфекции и психические расстройства (по 0,9 %).

Структура вызовов к мальчикам 10–14 лет была следующей : первые три места составили внешние причины заболеваемости (40,6 %), болезни органов дыхания (22,2 %), нервной системы (15,0 %); на четвертом месте – заболевания пищеварительной системы (6,9 %); на пятом – случаи, когда врачи бригад интенсивной терапии не ставили диагноза (5,3 %); на шестом – болезни кожи и подкожной клетчатки (1,9 %); на седьмом – случаи, когда врачи бригад интенсивной терапии выезжали к практически здоровым подросткам (1,4 %); на восьмом – заболевания органов кровообращения (1,1 %); на девятом-десятом – болезни мочеполовой системы и психические расстройства (по 0,8 %).

У девочек 10–14 лет структура вызовов бригад интенсивной терапии была следующей: первое место занимали внешние причины заболеваемости (31,5 %); второе – болезни органов дыхания (24,6 %); третье – заболевания нервной системы (17,0 %); четвертое – болезни органов пищеварения (13,2 %); пятое – случаи, когда диагноз не был поставлен (3,8 %); шестое – заболевания мочеполовой системы (1,9 %); седьмое-восьмое разделили случаи, когда врачи бригад интенсивной терапии выезжали к практически здоровым подросткам и инфекции (по 1,5 %); девятое – психические расстройства и расстройства поведения (1,1 %).

Заключение. Структура вызовов бригад интенсивной терапии к подросткам 10–14 лет сходна со структурой заболеваемости этого контингента подростков г. Астрахани. Выявлено, что в зависимости от возраста удельный вес случаев вызовов из-за внешних причин заболеваемости заметно увеличился, особенно у мальчиков-подростков.

Список литературы

1. Альбицкий, Ю. Ю. Смертность подростков в Российской Федерации / Ю. Ю. Альбицкий, А. Е. Иванова, А. Г. Ильин и др. // Российский педиатрический журнал. – 2009. – № 3. – С. 4–10.
2. Болотников, И. Ю. Экстренная помощь детям и подросткам при отравления / И. Ю. Болотников // III тысячелетние – новый мир : мат-лы Международного форума по проблемам науки, технике, образования (г. Москва, 4–7 декабря 2007 г.). – М. : Академия наук о Земле, 2007. – С. 158–159.
3. Герасименко, Н. С. Сверхсмертность населения – главная демографическая проблема России в контексте европейских тенденций / Н. С. Герасименко // Здравоохранения РФ. – 2009. – № 3. – С. 10–13.
4. Перепелкина, Н. Ю. Организация скорой и неотложной помощи детям г. Оренбурга / Н. Ю. Перепелкина, С. Б. Полоян, О. В. Удотова // Актуальные проблемы педиатрии : мат-лы X конгресса педиатров России (г. Москва, 6–9 февраля 2007 г.). – М. : ГОУ МГМА, 2006. – С. 764–765.
5. Сердюков, А. Г. О некоторых социально – гигиенические аспекты состояния здоровья подростков региона / А. Г. Сердюков, С. В. Супрун, О. И. Супрун // Астраханский медицинский журнал. – 2006. – № 2. – С. 40–48.
6. Терентьев, Л. А. Мониторинг состояния здоровья молодежи / Л. А. Терентьев // Здоровье и образование в XXI веке : научные труды VII междунар. науч.-практ. конф. (г. Москва, 23–26 ноября 2006 г.). – М. : Изд-во РУДН, 2006. – С. 506–507.

Болотникова Надежда Игоревна, ассистент кафедры общественного здоровья, экономики и управления здравоохранением, ГБОУ ВПО «Астраханская государственная медицинская академия» Минзравсоцразвития России, Россия, 414000, г. Астрахань, ул. Бакинская, д. 121, тел.: 8-927-569-11-95, e-mail: nbolotnikova@mail.ru.

Сердюков Анатолий Гаврилович, доктор медицинских наук, профессор, заведующий кафедрой общественного здоровья, экономики и управления здравоохранением, ГБОУ ВПО «Астраханская государственная медицинская академия» Минзравсоцразвития России, Россия, 414000, г. Астрахань, ул. Бакинская, д. 121, тел.: (8512) 52-41-43, e-mail: agma@astrnet.ru.

Болотников Игорь Юрьевич, доктор медицинских наук, директор ГБУЗ «Территориальный центр медицины катастроф Астраханской области», Россия, 414056, г. Астрахань, ул. Татищева, д. 16 В, тел.: (8512) 54-60-01, e-mail: medkatastr@mail.ru.

УДК 618.12-002-036.11-073.48
© Е.В. Бурова, С.П. Синчихин, О.Б. Мамиев, А.В. Буров, В.А. Иванников, 2012

Е.В. Бурова[2], С.П. Синчихин[1], О.Б. Мамиев[1], А.В. Буров[2], В.А. Иванников[2]

ПРИМЕНЕНИЕ СОНОГРАФИЧЕСКОГО ИССЛЕДОВАНИЯ ПРИ ОЦЕНКЕ КОМПЛЕКСНОЙ ПРОТИВОВОСПАЛИТЕЛЬНОЙ ТЕРАПИИ ОСТРОГО АДНЕКСИТА

[1]ГБОУ ВПО «Астраханская государственная медицинская академия» Минздрава России
[2]ГБУЗ АО «Городская клиническая больница № 3», г. Астрахань

Представлены данные об изменении сонографической картины придатков матки и кровотока в сосудах яичников в процессе комплексного лечения пациенток с острым аднекситом по данным ультразвукового и допплерометрического исследований. Отмечено положительное значение применения доступных для практического здравоохранения инструментальных методов исследования для оценки эффективности проводимой противовоспалительной терапии.
Ключевые слова: *острый аднексит, ультразвуковое исследование, допплерография.*

E.V. Burova, S.P. Sinchihin, O.B. Mamiev, A.V. Burov, V.A. Ivannikov

SONOGRAPHIC APPLICATION OF RESEARCH AT THE ASSESSMENT OF THE COMPLEX ANTIINFLAMMATORY THERAPIES OF THE ACUTE ADNEXITIS

The data on changes in sonographic pattern of the uterus and ovaries of blood flow in the vessels in the complex treatment of patients with acute adnexitis according to ultrasound and Doppler are presented. The positive value of available for practical public health instrumental methods for evaluating the effectiveness of current anti-inflammatory therapy was proved.
Key words: *acute adnexitis, ultrasound, Doppler.*

Введение. Воспалительные заболевания органов малого таза (ВЗОМТ) занимают не только лидирующее положение в структуре гинекологической заболеваемости, но и являются наиболее частой причиной нарушения репродуктивного здоровья и детородной функции женщин. За последние годы отмечается увеличение на 10–15 % числа острых воспалительных заболеваний половых органов у женщин, среди которых частота осложненных форм указанного патологического процесса в виде пиовара, пиосальпинкса и гнойных тубоовариальных образований увеличилась в три раза [3, 8, 12].

По данным ряда авторов инфекционно-воспалительные заболевания женских половых органов составляют 60–65 % среди амбулаторных и до 30 % среди стационарных больных [3, 5].

Некоторые ученые рассматривают воспалительные процессы половых органов как дебют большинства гинекологических заболеваний. Так, по мнению В.Н. Серова и соавторов (2011), хронический воспалительный процесс в половых органах ответственен за формирование такой патологии, как эндометриоз, миома матки, гиперпластические процессы, бесплодие различного генеза, неопластические заболевания шейки матки, а также функциональные расстройства, нарушающие нормальное течение беременности [8]. Даже после однократного эпизода воспалительного процесса частота бесплодия составляет 5–18 % [5].

Таким образом, изучение вопросов своевременной диагностики, эффективного лечения и предупреждения осложнений при воспалительных заболеваниях внутренних половых органов у женщин является важной не только медицинской, но и социальной проблемой [3, 5].

Цель: изучить изменения сонографической картины придатков матки и кровотока в сосудах яичников в процессе комплексного лечения пациенток с острым аднекситом.

Материалы и методы исследования. Под наблюдением находились пациентки, которые поступали по экстренным показаниям в гинекологическое отделение ГБУЗ АО «Городская клиническая больница № 3» г. Астрахани с диагнозом острого воспаления придатков матки.

Критериями включения были: наличие впервые возникшего острого воспалительного процесса придатков матки, не требующего оперативного лечения, согласие пациентки участвовать в исследовании.

Критериями исключения являлись: обострение хронического воспаления придатков матки, тяжелая соматическая патология, возраст пациентки старше 35 лет.

Методом случайной выборки пациентки были разделены на основную группу (110 чел.) и группу сравнения (120 чел.), сопоставимые по возрасту (средний возраст наблюдаемых составил 24,3 ± 0,8 лет), длительности заболевания, клиническим проявлениям воспалительного процесса. Все пациентки получали стандартный курс антибактериальной и дезинтоксикационной терапии. В лечении больных основной группы дополнительно использовали внутритканевой ионофорез, то есть гальванизацию передней брюшной стенки в период проведения внутривенной инфузионной терапии.

Всем пациенткам в день поступления, а также на 3, 7 и 10 дни лечения проводили ультразвуковое исследование органов малого таза и изучали кровоток в сосудах яичников.

Трансвагинальное эхографическое исследование органов малого таза с оценкой яичникового кровотока проводилось на аппарате экспертного класса GE VOLUSON 730 E (Корея) с использованием мультичастотного датчика с частотой 8–6–4 МГц в режиме сканирования двухмерной серой шкалы, цветового допплеровского картирования (ЦДК) и импульсного спектрального допплеровского режима. При ЦДК визуализировали цветовые локусы, соответствующие расположению сосудов, и оценивали особенности их васкуляризации. Для получения допплеровской кривой выбирали локусы, размер и окно цветового допплеровского картирования, которые строго соответствовали обследуемой зоне. Угол цветового картирования был менее 60°. Базовая линия устанавливалась по центру скоростной шкалы. Мощность выбирали максимальной, что снижало вероятность получения артефактов. Для подавления возникающих шумов использовали частотный фильтр.

Анализ кривой скорости кровотока (КСК) проводили на протяжении не менее двух последовательных сердечных циклов. Для количественной интерпретации спектральных кривых скоростей кровотока использовали максимальную систолическую скорость кровотока (V max), минимальную диастолическую скорость кровотока (V min), индекс резистентности (RI), пульсационный индекс (PI).

Результаты исследования. Проведение ультразвукового исследования у пациенток при поступлении их в стационар подтверждало клинические данные о наличии острого воспаления придатков матки. У некоторых пациенток визуализировалось расширение ампулы маточной трубы (15 % в основной группе и 14 % в группе сравнения), появление в ее просвете жидкостной структуры (23 % пациенток основной группы и 25 % группы сравнения), обнаружение внутри увеличенного яичника многочисленных фолликулярных полостей различных размеров (14 % в основной группе и 13 % в группе сравнения), наличие свободной жидкости в малом тазу (55 % и 54 % пациенток по группам, соответственно) ($p < 0,05$).

В процессе динамического наблюдения нами было отмечено более быстрое улучшение сонографической картины у пациенток основной группы. Так, у 63 % и 85 % пациенток, у которых в комплексном лечении использовался ионофорез, по данным ультразвукового исследования, выполненного на 3 и 7 сутки пребывания в стационаре, отмечалось уменьшение размеров придатков матки, четкость контуров, улучшение структуры в виде значительного уменьшения гипоэхогенности и количества мелкодисперсных эхонегативных включений, объема «свободной» жидкости в прямокишечно-маточном углублении. Следует отметить, что почти у половины (у 49 %) пациенток группы сравнения, получавших только медикаментозную терапию, по окончании курса лечения отмечено статистически достоверное сохранение сонографических признаков воспаления на фоне клинического выздоровления и нормализации лабораторных показателей ($p < 0,05$). Указанные данные инструментального обследования свидетельствуют о недостаточно стойкой ремиссии заболевания, что в дальнейшем может привести к хронизации процесса и возникновению рецидива, а также формированию синдрома хронических тазовых болей и гормональных нарушений.

Анализ данных допплерометрии (табл.) показал, что при остром воспалительном процессе в сосудах яичников происходит повышение скорости кровотока, а также повышение индексов сосудистого сопротивления.

В период наблюдения за больными мы отметили тенденцию к снижению периферического сопротивления в яичниковой артерии в процессе проводимой терапии (табл.). Более быстрые положительные изменения по данным допплерометрического исследования отмечались у пациенток основной группы, чем у больных группы сравнения. Следует отметить, что за счет снижения общего периферического сопротивления сосудов происходит улучшение микроциркуляции органов и тканей, что создает благоприятные условия для попадания лекарственного препарата в очаг воспаления. Отмечено, что показатели допплерометрии, характеризующие динамику течения воспалительного процесса

у больных с острым аднекситом коррелируют (r = 0,45 связь прямая, средняя) с показателями ультразвукового исследования и клиническими проявлениями.

Таблица

Допплерографические показатели интраовариального кровотока у пациенток с острым аднекситом (M ± m)

Группы	Основная группа (n=110)				Группа сравнения (n = 120)			
	Дни лечения				Дни лечения			
Показатели	1-й	3-й	7-й	10-й	1-й	3-й	7-й	10-й
V max (см/с)	55,1 ± 0,2	53,6 ± 0,3	41,2 ± 1,7*	34,2 ± 1,3*	55,7 ± 0,1	55,4 ± 0,3	52,3 ± 1,9*	41,3 ± 1,1*
V min (см/с)	21,6 ± 0,2	19,2 ± 0,2	15,6 ± 1,2**	15,1 ± 0,2*	20,6 ± 0,3	20,6 ± 0,2	18,6 ± 1,1**	18,6 ± 0,4*
RI	0,79 ± 0,02	0,75 ± 0,01	0,62 ± 0,03*	0,55 ± 0,02*	0,8 ± 0,03	0,76 ± 0,02	0,7 ± 0,03*	0,61 ± 0,02*
PI	1,2 ± 0,02	1,0 ± 0,02	0,7 ± 0,01**	0,6 ± 0,02*	1,3 ± 0,03	1,1 ± 0,02	1,0 ± 0,02**	0,9 ± 0,02*

*Примечание: * – p < 0,05; ** – p < 0,001*

Обсуждение. Результаты нашей работы совпадают с данными большинства исследователей о том, что ультразвуковое сканирование является доступным и информативным методом диагностики и динамического контроля терапии острых воспалительных заболеваний органов малого таза [2, 6, 7, 9]. По мнению В.И. Краснопольского (2008), проведение ультразвукового исследования с использованием секторного и трансвагинального датчиков в режиме двухмерной визуализации и в цветном допплеровском режиме по точности диагностической ценности приближается к компьютерной томографии [5].

Эхографическими признаками острого сальпингоофорита являются обнаружение внутри увеличенного яичника многочисленных фолликулярных кист (структуры овальной формы с высоким уровнем звукопроводимости) различного диаметра, разделенных тонкими гиперэхогенными перегородками, появление в просвете маточной трубы жидкостной структуры. Представленные результаты сонографии совпадают с данными других авторов [7, 9, 11].

Появление в расширенном просвете маточных труб зоны с высоким уровнем звукопроводимости (отражение от жидкости) типично для гидросальпинкса. Однако, согласно МКБ-10 гидросальпинкс классифицируется в рубрике «хроническое воспаление маточных труб». В то же время авторами описана морфологическая картина острого гидросальпинкса и доказано, что на ранних стадиях острого сальпингита возможно скопление экссудативной жидкости в замкнутой ампуле маточной трубы [10].

Мы согласны с мнением авторов о том, что интерпретация эхограмм затруднена, когда в малом тазу существует обширный спаечный процесс или если у пациентки имеется выраженный подкожно-жировой слой. Эти недостатки устраняются применением трансвагинальной эхографии. Определенные трудности представляет дифференциальная диагностика с поликистозными яичниками. Для оофорита нехарактерно наличие гиперэхогенной внутренней структуры и утолщение стромы. Данный ультразвуковой признак определяется при наличии поликистозных изменений яичников [2, 6, 11].

При проведении ультразвукового исследования пациенток с подозрением на острый аднексит следует также понимать, что наличие свободной жидкости в малом тазу может быть связано с ранним постовуляторным периодом. Поэтому следует оценивать не какой-либо изолированный признак, а общую сонографическую и клиническую картину заболевания. Аналогичного мнения придерживаются и другие авторы [7, 9].

В динамике лечения отмечается уменьшение диаметра маточных труб, размеров яичников, объема «свободной» жидкости в прямокишечно-маточном углублении. Указанные данные согласуются с исследованиями других авторов [2, 9, 12].

Допплерография позволяет оценить состояние сосудистой сети яичников, провести измерение параметров кровотока в этих сосудах, определить наличие зон гипо- или гиперваскуляризации с целью определения стадии инфекционно-воспалительного процесса [1, 4]. Признаком воспаления в придатках матки на ранних стадиях являются реакции сосудов в виде активации артериальной гемодинамики, что выражается в виде повышения максимальных и минимальных скоростей кровотока и отражает интенсивность кровенаполнения. Одновременно отмечается повышение индексов сосудистого сопротивления. Аналогичного мнения придерживаются и другие авторы [11].

Заключение. Таким образом, результаты проведенного нами исследования показали, что применение сонографии и допплерографии являются информативными методами в оценке эффективности проводимой комплексной терапии острого аднексита и прогнозировании течения заболевания.

Считаем обязательным проведение ультразвукового мониторинга и допплерографического исследования с целью оценки адекватности проводимых терапевтических мероприятий.

Список литературы

1. Абдуллаев, Р. Я. Допплерография в гинекологии: Учебное пособие / Р. Я. Абдуллаев, В. В. Грабаль, Т. П. Лысенко и др. – Харьков: Новое слово, 2009. – 104 с.
2. Гажонова, В. Е. Ультразвуковая диагностика в гинекологии / В. Е. Гажонова. – М.: Медпресс-информ, 2005. – С. 264–268.
3. Гинекология. Национальное руководство/ под ред. В. И. Кулакова, Г. М. Савельевой, И.Б. Манухина. – М.: ГЭОТАР-Медиа, 2011. – 1088 с.
4. Допплерография в гинекологии / Под ред. Б. И. Зыкина, М. В. Медведева 1-е изд. – М.: Российская ассоциация врачей ультразвуковой диагностики в перинатологии и гинекологии, Реальное Время, 2000. – 152 с.
5. Краснопольский, В. И. Репродуктивный прогноз у больных с гнойными ВЗОМТ: проблемы и решения / В. И. Краснопольский, С. Н. Буянова, Н. А. Щукина // Проблемы репродукции. – 2008. – Спец. вып. – С. 290–291.
6. Мерц, Э. Ультразвуковая диагностика в акушерстве и гинекологии : в 2 т. / Э. Мерц ; пер. с англ. ; под ред. А. И. Гуса. – М.: МЕДпресс-информ, 2011. – 720 с.
7. Ультразвуковая допплеровская диагностика в клинике / под. ред. Ю. М. Никитина, А. И. Труханова – Иваново: МИК, 2004. – 661 с.
8. Серов, В. Н. Воспалительные заболевания органов малого таза: диагностические критерии и принципы лечения / В. Н. Серов, Л. В. Дубницкая, В. Л. Тютюнник // Русский медицинский журнал. – 2011. –Т. 19, № 1. – С. 46–50.
9. Стрижаков, А. Н. Трансвагинальная эхография. Атлас / А. Н. Стрижаков, А. И. Давыдов, Л. Д. Белоцерковцева. – М.: Медицина, 2001. – 154 с.
10. Хачкурузов, С. Г. УЗИ в гинекологии. Симптоматика. Диагностические трудности и ошибки / С. Г. Хачкурузов. – СПб.: Элби, 2004. – 661 с.
11. Thompson, R. S., Trudinger B. J., Cook C. M. Doppler ultrasound waveform indices: A/B ratio, pulsatility index and pourcelot ratio / R. S. Thompson, B. J. Trudinger, C. M. Cook // Brit. J. Obstetr. Gynecol. – 2001. – Vol. 95, № 6. – P. 581–588.
12. Varras, M. Tubo-ovarian abscesses: spectrum of sonographic findings with surgical and pathological correlations / M. Varras, D. Polyzos, E. Perouli et al. // Clin. Exp. Obstet. Gynecol. – 2003. – Vol. 30, № 2–3. – P. 117–121.

Бурова Евгения Викторовна, врач гинекологического отделения ГБУЗ АО «Городская клиническая больница № 3», Россия, 414038, г. Астрахань, ул. Хибинская, д. 2, тел.: (8512) 58-76-64, e-mail: gkb3@mail.ru.

Синчихин Сергей Петрович, доктор медицинских наук, профессор, заведующий кафедрой акушерства и гинекологии, ГБОУ ВПО «Астраханская государственная медицинская академия» Минздрава России, Россия, 414000, г. Астрахань, ул. Бакинская, д. 121, тел.: (8512) 33-38-11, e-mail: Doc_sinchihin@rambler.ru.

Мамиев Олег Борисович, доктор медицинских наук, профессор кафедры акушерства и гинекологии, ГБОУ ВПО «Астраханская государственная медицинская академия» Минздрава России, Россия, 414000, г. Астрахань, ул. Бакинская, д. 121, тел.: (8512) 33-38-11, e-mail: agma@astrnet.ru.

Буров Александр Владимирович, заведующий гинекологическим отделением ГБУЗ АО «Городская клиническая больница № 3», Россия, 414038, г. Астрахань, ул. Хибинская, д. 2, тел.: (8512) 58-76-64, e-mail: gkb3@mail.ru.

Иванников Владимир Александрович, врач отделения функциональной диагностики ГБУЗ АО «Городская клиническая больница № 3», Россия, 414038, г. Астрахань, ул. Хибинская, д. 2, тел.: (8512) 58-76-64, e-mail: gkb3@mail.ru.

УДК 616.988:616.61-002.151-06-092:616.13/.16-018.74:577.121.7
© В.Ш. Вагапова, А.А. Байгильдина, 2012

В.Ш. Вагапова, А.А. Байгильдина

СТРУКТУРНО-МЕТАБОЛИЧЕСКИЕ ИЗМЕНЕНИЯ ЭНДОТЕЛИЯ ПРИ ОСЛОЖНЕННОМ ТЕЧЕНИИ ГЕМОРРАГИЧЕСКОЙ ЛИХОРАДКИ С ПОЧЕЧНЫМ СИНДРОМОМ

ГБОУ ВПО «Башкирский государственный медицинский университет»
Минздрава России, г. Уфа

Исследованы изменения стенки сосудов, прежде всего, эндотелия, при осложненном течении геморрагической лихорадки с почечным синдромом путем изучения их гистоструктуры и способности экспрессировать некоторые субстанции. Морфологические изменения имеются во всех слоях сосудистой стенки, причем сосуды почек, печени, желудка и миокарда подвергаются большей деструкции, чем сосуды головного мозга и легких. Концентрация в крови эндотелийпродуцируемых веществ чаще статистически значимо ниже, а молекулы адгезии сосудистого эндотелия – выше контроля. Повреждение эндотелия ведет к снижению синтеза субстанций, обеспечивающих нормальное течение эндотелийзависимых процессов, что является патогенетическим звеном развития осложнений болезни.

Ключевые слова: *эндотелий, гистоструктура, эндотелийпродуцируемые соединения, геморрагическая лихорадка с почечным синдромом.*

V.Sh. Vagapova, A.A. Baygildina

THE STRUCTURAL AND METABOLIC CHANGES IN ENDOTHELIUM IN COMPLICATED FORM OF HEMORRHAGIC FEVER WITH RENAL SYNDROME

To estimate the structural and functional state of the vessel wall, mainly endothelium, in complicated form of hemorrhagic fever with renal syndrome (HFRS) by studying their histostructure and ability to express some substances were researched. Morphological changes were found in all layers of the vascular wall and vessels of kidney, liver, stomach, myocardium and were severe damaged than lung and brain vessels. Endothelium produced substances blood level was predominantly statistically significant lower and sVCAM-1 level – higher than control. The extensive endothelium damage was the main reason of decreased expression of substances that supported the normal endothelium function. It had the pathogenic importance for development of HFRS complications.

Key words: *endothelium, histostructure, endothelium produced substances, hemorrhagic fever with renal syndrome.*

Введение. Эндотелий выстилает все регионы сосудистой системы и играет ключевую роль в регуляции тонуса сосудов, гемостаза, ангиогенеза, воспаления, макрофагальной активности и др. [1, 4]. Нарушение его структуры и функции вовлечены в патогенез многих болезней [2, 12, 13], в том числе и вирусной этиологии [6, 7, 8, 10, 11]. Однако изучение особенностей структурных изменений интимы сосудов различных органов и систем, инициированных вирусами, и сопоставление их со сдвигами в ее метаболической активности не было предметом специальных исследований.

Цель: оценить структурно-функциональное состояние стенки сосудов и, прежде всего, эндотелия при осложненном течении ГЛПС на основе изучения его гистоструктуры и способности экспрессировать эндотелин-1 (ЭТ-1), сосудистый эндотелиальный фактор роста (СЭФР), тканевой активатор плазминогена (ТАП), ингибитор тканевых активаторов плазминогена 1 типа (ИАП-1), VE-кадгерин, молекулу адгезии сосудистого эндотелия (VCAM-1). В качестве модели для изучения повреждения эндотелия вирусной этиологии выбрана геморрагическая лихорадка с почечным синдромом (ГЛПС), возбудителем которой является хантавирус серотипа Puumala.

Материалы и методы. Работа одобрена экспертным советом по биомедицинской этике по клиническим дисциплинам ГБОУ ВПО «Башкирский государственный медицинский университет» Минздрава РФ. Для гистологического исследования проанализировали аутопсийные ткани почек, печени, головного мозга, легких, желудка и миокарда от 11 человек с серологически подтвержденным диагнозом ГЛПС в возрасте 38–44 лет, умерших от ее осложнений. Взятие материала производили в течение 3 часов после наступления смерти. Срезы окрашивали по методу Маллори, по Ван-Гизон, гематоксилином и эозином. Микроскопические исследования проводили с использованием

лазерного сканирующего конфокального микроскопа LSM 5 PASCAL фирмы «Carl Zeiss» (Германия). В группу динамического исследования концентрации ЭТ-1, СЭФР, ТАП, ИАП-1, VE-кадгерина и VCAM-1 в крови вошли 62 пациента с серологически подтвержденным диагнозом ГЛПС в осложненной форме (55 мужчин и 7 женщин) в возрасте 22–55 лет. От каждого больного было получено информированное согласие. Критериями исключения из исследования явились: наличие в анамнезе гипертонической болезни, атеросклероза, болезней сердца и сосудов, сахарного диабета, злокачественных заболеваний, заболеваний печени и почек. Группу контроля составили 23 практически здоровых добровольца, сопоставимых по полу и возрасту. Концентрации в крови исследуемых веществ определяли методом ИФА с помощью коммерческих наборов зарубежных фирм-производителей. Результаты обработали с помощью стандартных статистических пакетов программ Statistica 7.0: определяли медиану, интерквартильный интервал (25 и 75-й процентили), минимальное и максимальное значения; достоверность межгрупповых различий средних величин оценивали по критерию U Манна-Уитни с поправкой Бонферрони. Критический уровень достоверности нулевой статистической гипотезы p принимали равным 0,05.

Результаты и их обсуждение. Морфологическое исследование выявило выраженные патологические изменения сосудов во всех исследуемых органах. Обращает на себя внимание стереотипность структурной реорганизации всех типов кровеносных сосудов: повышение проницаемости и ломкости сосудов, интенсивная десквамация эндотелия, очаги лимфоцитарно-макрофагальной инфильтрации, клеточная инфильтрация и отек периваскулярного пространства, многочисленные геморрагии. Наблюдаются определенные межорганные различия в степени повреждения эндотелия: в сосудах почек, печени, желудка и миокарда он повреждается сильнее, чем в сосудах легких и головного мозга, то есть эндотелий сосудов фильтрующих органов повреждается намного значительнее, чем интима сосудов барьерных органов.

Содержание ЭТ-1 в плазме крови исследуемой группы больных статистически значимо низкое во все периоды заболевания. Уровень СЭФР статистически значимо ниже контрольных значений только в периоды лихорадки и олигоанурии. Содержание антигена ТАП на всем протяжении ГЛПС остается статистически значимо низким. Уровень антигена ИАП-1 статистически значимо не отличается от контроля, за исключением периода лихорадки. Содержание VE-кадгерина статистически значимо низкое на всем протяжении ГЛПС. Концентрация VCAM-1 имеет волнообразную динамику со статистически значимыми подъемами и снижениями (табл.).

Таблица

Концентрация эндотелийпродуцируемых веществ в крови больных ГЛПС при тяжелой форме с осложнениями на фоне базисной терапии

Показатель	Контроль	Периоды болезни			
		лихорадка	олигоанурия	полиурия	восстановленный диурез
ЭТ-1, фмоль/мл	0,38 [0,29; 0,55]	0,15 [0,12; 0,17]*	0,07 [0,05; 0,16]*	0,12 [0,09; 0,19]*	0,09 [0,07; 0,17]*
СЭФР, пг/мл	67,0 [43,4; 77,4]	50,5 [30,2; 73,2]*	52,4 [36,0; 68,0]*	68,9 [49,2; 59,4]	64,2 [57,4; 75,2]
антиген ТАП, нг/мл	132,2 [129,7; 156,3]	58,9 [55,5; 144,7]*	24,7 [16,3; 33,0]*	35,5 [29,3; 39,0]*	64,9 [33,9; 96,4]*
антиген ИАП-1,нг/мл	220,8 [193,2; 263,3]	108,4 [75,5; 138,3]*	240,7 [172,1; 254,2]	228,8 [157,6; 260,7]	209,4 [164,6; 270,1]
VE-кадгерин, нг/мл	1,07 [1,025; 1,08]	0,75 [0,64; 0,86]*	0,66 [0,57; 0,8]*	0,52 [0,31; 0,61]*	0,34 [0,16; 0,36]*
VCAM-1, нг/мл	963,0 [915,5; 103,2]	2625,4 [1474,8; 824,7]*	158,9 [102,4; 175,5]*	1675,3 [1575,1; 1683,8]*	1020,2 [740,6; 1210,3]

*Примечание: * – $p < 0,05$*

Наличие в периваскулярном пространстве макрофагов, лимфоцитов и плазмоцитов ассоциируется с достаточной напряженностью иммунного ответа, подтверждением чего служит повышение продукции VCAM-1. Она экспрессируется только активированным эндотелием для привлечения из крови моноцитов. Этот процесс облегчается благодаря снижению продукции ЭТ-1, так как в низких концентрациях он стимулирует синтез и высвобождение факторов релаксации – NO и простациклина [5] и, таким образом, способствует вазодилатации, что является целесообразным с точки зрения создания наиболее благоприятных условий для экстравазации макрофагов. Отслоение поврежденных

ЭК, содержащих хантавирусы, является результатом снижения экспрессии VE-кадгерина, ведущего к ослаблению контактов между ними [3, 9]. Это отчасти препятствует их дальнейшему персистированию в слое ЭК и проникновению в клетки подлежащей ткани, но ведет к обнажению субэндотелия с экспонированием в просвет сосуда его тромбогенных субстанций и включению процесса свертывания крови по внутреннему пути. Статистически значимо низкая концентрация ИАП-1 в период лихорадки свидетельствует об еще адекватной работе системы фибринолиза на фоне нарастающей коагулопатии потребления. На фоне усиленной десквамации ЭК вполне был бы ожидаем такой метаболический ответ организма, как повышенная экспрессия стимуляторов регенерации эндотелия, в частности СЭФР, но его уровень в крови динамике не превышает контроль, следовательно, активность процессов восстановления эндотелия в острой фазе ГЛПС низка.

Заключение. Обнаруженные метаболические сдвиги направлены на обеспечение адекватного ответа макроорганизма на повреждающее действие хантавируса, однако значительное повреждение эндотелия является причиной снижения экспрессии ЭК субстанций, обеспечивающих нормальное течение эндотелийзависимых процессов. Это является патогенетическим звеном развития и прогрессирования осложнений ГЛПС, ухудшения тканевой перфузии с нарастанием ишемии внутренних органов и развитием полиорганной недостаточности.

Список литературы

1. Банин, В. В. Эндотелий как метаболически активная ткань (синтетические и регуляторные функции) / В. В. Банин, Г. А. Алимов // Морфология. – 1992. – Т. 102, № 2. – С. 10–32.
2. Бувальцев, В. И. Дисфункция эндотелия как новая концепция профилактики и лечения сердечно-сосудистых заболеваний / В. И. Бувальцев // Международный медицинский журнал. – 2001. – № 3. – С. 202–208.
3. Пальцев, М. А. Межклеточные взаимодействия / М. А. Пальцев, А. А. Иванов. – М. : Медицина, 1995. – 224 с.
4. Baumgartner-Parzer, S. M. The endothelium as a metabolic and endocrine organ: its relation with insulin resistance / S. M. Baumgartner-Parzer, W. K. Waldhausl // Exp. Clin. Endocrinol. Diabetes. – 2001. – Vol. 109 (suppl. 2). – P. 166–179.
5. Hirata, Y. Endothelin receptor subtype B mediates synthesis of nitric oxide by cultured bovine endothelial cells / Y. Hirata, T. Emori, K. Kanno et al. // Clin. Invest. – 1993. – Vol. 91, № 4. – P. 1367–1373.
6. Ho, D. D. Replication of human cytomegalovirus in endothelial cells / D. D. Ho, T. R. Rota, C. A. Andrews et al. // J. Infect. Dis. – 1984. – Vol. 150. – P. 956–957.
7. Kanerva, M. Pathogenesis of Puumala and other hantavirus infections / M. Kanerva, J. Mustonen, A. Vaheri // Rev. Med. Virol. – 1998. – Vol. 8, № 2. – P. 67–86.
8. Lunardi, C. Induction of endothelial cell damage by hCMV molecular mimicry / C. Lunardi, C. Bason, R. Corrocher, A. Puccetti // Trends Immunol. – 2005. – Vol. 26, № 1. – P. 19–24.
9. Perez-Moreno, M. Sticky business : orchestrating cellular signals at cadherens junctions / M. Perez-Moreno, C. Jamora, E. Fuchs // Cell. – 2003. – Vol. 112, № 4. – P. 535–548.
10. Peters, C. J. Role of the endothelium in viral hemorrhagic fevers / C. J. Peters, S. R. Zaki // Crit. Care Med. – 2002. – Vol. 30, № 5 (suppl.). – P. 268–273.
11. Valbuena, G. The endothelium as a target for infections / G. Valbuena, D. H. Walker // Annu. Rev. Pathol. – 2006. – Vol. 1, № 1. – P. 171–198.
12. Widlansky, M. E. The clinical implications of endothelial dysfunction / M. E. Widlansky, N. Gokce, J. F. Keaney et al. // J. Am. Coll. Cardiol. – 2003. – Vol. 42. – P. 1149–1160.
13. Yang, Z. Recent advances in understanding endothelial dysfunction in atherosclerosis / Z. Yang, X. F. Ming // Clin. Med. Res. – 2006. – Vol. 1. – P. 53–65.

Вагапова Василя Шарифьяновна, доктор медицинских наук, профессор, заведующая кафедрой анатомии человека, ГБОУ ВПО «Башкирский государственный медицинский университет» Минздрава России, 450000, Республика Башкортостан, г. Уфа, ул. Ленина, д. 3, тел.: (347) 272-58-81, e-mail: rectorat@bgmy.ru.

Байгильдина Асия Ахметовна, кандидат медицинских наук, доцент, доцент кафедры биологической химии, ГБОУ ВПО «Башкирский государственный медицинский университет» Минздрава России, 450000, Республика Башкортостан, г. Уфа, ул. Ленина, д. 3, тел.: (347) 272-58-81, e-mail: baigildinaasia@mail.ru.

УДК 611.831.7
© С.И. Волков, Д.В. Баженов, А.О. Богданов, 2012

С.И. Волков[1], Д.В. Баженов[1], А.О. Богданов[2]

ИНДИВИДУАЛЬНЫЕ РАЗЛИЧИЯ В ТОПОГРАФИИ ВЕТВЕЙ ЛИЦЕВОГО НЕРВА

[1]ГБОУ ВПО «Тверская государственная медицинская академия» Минздрава России
[2]ГБУЗ ТО «Городская клиническая больница № 1 им. В.В. Успенского», г. Тверь

На 50 фиксированных трупах взрослых людей проведено макро- и микро- препарирование околоушно-жевательной области. Исследование установило, что топография ветвей лицевого нерва имеет индивидуальные различия и коррелятивную связь с формой головы. Между ветвями лицевого нерва выявлены безопасные промежутки, где исключено повреждение ветвей лицевого нерва при выполнении предушных оперативных доступов к височно-нижнечелюстному суставу.

Ключевые слова: *околоушная слюнная железа, височно-нижнечелюстной сустав, лицевой нерв, оперативные доступы к суставу.*

S.I. Volkov, D.V. Bazhenov, A.O. Bogdanov

THE INDIVIDUAL DIFFERENCES IN THE TOPOGRAPHY OF THE FACIAL NERVE BRANCHES

In 50 fixed cadavers of adults macro-and micro-dissection of parotid-masticatory area was conducted. The study found that the topography of the branches of the facial nerve had individual differences and correlative connection with the shape of the head. Between the branches of the facial nerve safe spaces were identified where possible damage to the facial nerve branches during the performance of prootic surgical approaches to the temporo-mandibular joint could not be defined.

Key words: *parotid gland, temporomandibular joint, facial nerve, surgical access to the joint.*

Введение. Височно-нижнечелюстной сустав (ВНЧС) человека является объектом частых оперативных вмешательств при анкилозах, вывихах, артрозах, диспластических процессах, травматических повреждениях [3, 4, 6, 8, 10]. Для успешного выполнения операции на суставе необходимы точные знания в топографии кровеносных сосудов и нервов, находящихся в зоне оперативного вмешательства и прилежащих к операционной ране, для предупреждения нарушения кровообращения и иннервации в окружающих тканях.

При выполнении хирургических вмешательств из подчелюстных и зачелюстных оперативных доступов к ВНЧС необходимы знания в топографии краевой и шейной ветвей лицевого нерва, а при выполнении хирургических вмешательств из предушных оперативных доступов к суставу необходимы знания в топографии височной, скуловой и щечной ветвей лицевого нерва [5].

Одной из самых распространенных форм патологии нервной системы являются нетравматические поражения лицевого нерва, приводящие к невропатии нерва, которые трудно поддаются консервативному лечению. Основную роль при этом играют, во-первых, сосудистая недостаточность, во-вторых, отек, который приводит к компрессии лимфатических, венозных и артериальных сосудов и развитию клиники невропатии лицевого нерва. Поэтому при оперативных вмешательствах на ВНЧС и мыщелковом отростке нижней челюсти необходимо не только сохранять прилежащие ветви лицевого нерва, но и заботиться о сохранении их кровоснабжения, венозного и лимфатического оттока [7].

Цель: изучить индивидуальные различия в строении и топографии лицевого нерва, расположенного в толще околоушной слюнной железы по отношению к ориентирам головы в зависимости от ее формы, для обоснования малоинвазивного оперативного доступа к ВНЧС.

Материалы и методы. Топографо-анатомические исследования проводились на 50 бальзамированных трупах взрослых людей различного пола и возраста. Морфологический материал (50 трупов) был разделен на 3 группы препаратов в зависимости от черепного указателя: с длинной и узкой формой головы (долихоцефалы) – индекс менее 75 (48 препаратов); с промежуточной формой головы (мезоцефалы) – индекс от 75 до 79,9 (30 препаратов); с короткой и широкой формой головы (брахиоцефалы) – индекс равен 80 и более (22 препарата).

Топографо-анатомическое исследование околоушно-жевательной области лица проведено справа на 51 препарате, слева – на 49 препаратах.

Распределение трупного материала для топографо-анатомического исследования по полу было следующим: 61 мужчина и 39 женщин.

Перед проведением топографо-анатомического исследования в околоушно-жевательной области нами были выбраны ориентиры, используемые в практике операций на ВНЧС [1, 9]. Это позволило выявить наличие индивидуальных различий анатомических образований, находящихся в околоушно-жевательной области в зависимости от формы головы.

Полученные сведения после макро- и микро- препарирования с двух сторон, зарисовывания, фотографирования, морфометрии всех анатомических образований и рентгенографии заносились в протоколы.

Результаты и их обсуждение. Исследование установило, что в толще околоушной слюнной железе лицевой нерв делился на ветви. Место деления ствола лицевого нерва, расположенного по отношению к точке «трагион», было различным и зависело от формы головы. У долихоцефалов это расстояние составило 28,95 ± 0,36 мм, что на 2,22 мм ($p \leq 0,05$) больше, чем у мезоцефалов, у которых это расстояние равнялось 26,73 ± 9,38 мм, что на 3,5 мм ($p \leq 0,05$) больше, чем у брахицефалов, где это расстояние было равно 25,45 ± 0,50 мм. Это свидетельствовало о наличии коррелятивной связи между формой головы и расположением деления ствола лицевого нерва.

Лицевой нерв в толще околоушной слюнной железы образовывал нервное сплетение, которое наблюдалось в двух типах деления ствола – рассыпной и магистральный. Установлено, что у долихоцефалов в 36 случаях наблюдался магистральный тип деления ствола лицевого нерва и в 6 – рассыпной. У мезоцефалов чаще (19 наблюдений) встречался магистральный тип деления ствола лицевого нерва, реже (8 наблюдений) – рассыпной. У брахицефалов в 24 случаях встречался магистральный тип деления ствола лицевого нерва и реже в 7 эпизодах – рассыпной.

Кровоснабжение внечерепного отдела лицевого нерва осуществлялось от ветвей наружной сонной артерии: поверхностной височной, поперечной артерии лица, щечной и лицевой артериями. При магистральной форме строения лицевого нерва вместе с височными, скуловыми и щечными ветвями проходили и артериальные кровеносные сосуды, ход которых совпадал с ходом ветвей лицевого нерва (рис. 1). При сетевидной форме строения лицевого нерва, артерии сопровождающие ветви лицевого нерва образовывали анастомозы в толще околоушной слюнной железы и имели уже сетевидную форму.

В изучаемой зоне оперативного вмешательства на ВНЧС и мыщелковом отростке нижней челюсти ближе всего к этим анатомическим образованиям располагались височные ветви лицевого нерва, которые и явились объектом дальнейшего исследования.

Исследование установило, что височные ветви лицевого нерва выходили из толщи околоушной слюнной железы, из ее верхней поверхности и пересекали скуловую дугу снизу вверх и вентрально. Чаще всего (51 наблюдение) это пересечение скуловой дуги височными ветвями лицевого нерва соответствовало уровню передней поверхности суставного бугорка височной кости; в 38 случаях такое пересечение находилось на уровне вершины суставного бугорка и в 11 наблюдениях – его задней поверхности. Эти сведения необходимо учитывать при выполнении пункции ВНЧС, чтобы не повредить височные ветви лицевого нерва. Поэтому безопаснее всего пункцию ВНЧС проводить на уровне вершины суставного бугорка или по задней его поверхности.

Установлено, что височные ветви лицевого нерва располагались вентральнее от точки «трагион» по трагоорбитальной линии на расстоянии 22–33 мм. Чаще всего (48 наблюдений) это расстояние было равно 26–29 мм, реже (28 случаев) оно составило 30–32 мм, а в остальных случаях (24 препарата) височные ветви лицевого нерва находились от нее на расстоянии 22–25 мм (рис. 2).

Выявлено, что височные ветви лицевого нерва у долихоцефалов находились вентральнее от точки «трагион» на расстоянии 29,2 ± 0,35 мм, что на 2,2 мм ($p \leq 0,01$) больше, чем у мезоцефалов, расстояние у которых составило 27,0 ± 0,38 мм, что на 3,7 мм ($p \leq 0,001$) больше, чем у брахицефалов, расстояние у которых было равно 25,5 ± 0,50 мм. Эти сведения также характеризуют наличие коррелятивной связи между формой головы и расположением височных ветвей лицевого нерва по отношению к точке «трагион».

Исследование топографии височных ветвей лицевого нерва показало, что ветвь 1 порядка разделялась дальше на ветви 2 порядка (68 случаев) на уровне верхнего края скуловой дуги. В 32 наблюдениях это разделение на височные ветви 2 порядка происходило выше верхнего края скуловой дуги на 2–8 мм.

Установлено, что между ветвями лицевого нерва 1 порядка имеются свободные от ветвей промежутки (предушный и ушно-височный), которые могут быть использованы для хирургических вмешательств на ВНЧС. Оперативные доступы в этих участках исключают повреждение ветвей лицевого нерва и сопровождающих их артерий и тем самым исключают нарушения в кровоснабжении лицевого нерва [2].

Выводы

1. Проведенное морфологическое исследование показало, что прилежащие к ВНЧС височные ветви лицевого нерва имеют индивидуальные различия по отношению к наружным ориентирам головы и зависят от ее формы.

2. Использование безопасных промежутков, расположенных между ветвями лицевого нерва, исключает их повреждения во время операции на ВНЧС и сохраняет их кровоснабжение.

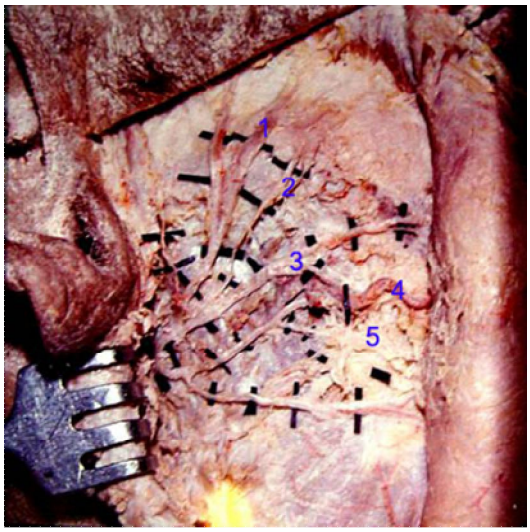

Рис. 1. Магистральный тип деления лицевого нерва. Макропрепарат после препарирования околоушно-жевательной области с последующей окраской стенок артерий красным цветом (Протокол исследования № 15, вид справа).
1 – височные ветви лицевого нерва; 2 – скуловые ветви лицевого нерва; 3 – щечные ветви лицевого нерва; 4 – поперечная артерия лица; 5 – околоушный проток слюнной железы

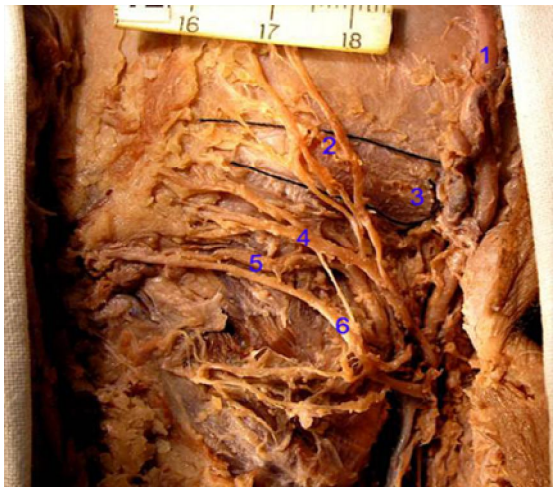

Рис. 2. Расположение ветвей лицевого нерва. Макропрепарат после препарирования околоушно-жевательной области. (Протокол исследования № 12, вид слева).
1 – поверхностные височные артерия и вена, ушно-височный нерв; 2 – височные ветви лицевого нерва; 3 – суставной бугорок; 4 – скуловые ветви лицевого нерва; 5 – поперечная артерия лица; 6 – щечные ветви лицевого нерва

Список литературы

1. Бурых, М. П. Система топографо-анатомических координат тела человека / М. П. Бурых. – Харьков : Харьковский государственный медицинский институт, 1991. – 35 с.
2. Волков, С. И. Пат. 2370225 Рос. Федерация, МПК A61B17/24 Способ обеспечения безопасного оперативного доступа к височно-нижнечелюстному суставу и мыщелковому отростку нижней челюсти / С. И. Волков; заявитель и патентообладатель ГОУ ВПО «Тверская государственная медицинская академия» Федерального агентства по здравоохранению и социальному развитию. – № 2007118804/14; заявл. 21.05.2007; опубл. 20.10.2009. Бюл. № 29.
3. Гершуни, Ю. Х. Хирургическое лечение переломов мыщелкового отростка нижней челюсти : автореф. дис. … канд. мед. наук / Ю. Х. Гершуни. – Киев, 1986. – 24 с.
4. Ильин, А. А. Хирургия внутренних нарушений височно-нижнечелюстного сустава : автореф. дис. … д-ра мед. наук / А. А. Ильин. – Омск, 1996. – 56 с.
5. Ламден, Д. К. Прикладное значение особенностей топографии краевой ветви нижней челюсти, шейной ветви лицевого нерва и лицевой артерии // Актуальные вопросы хирургии и клинической анатомии : сб. тр. / Д. К. Ламден, Т. А. Погребникова. – Пермь, 2005. – С. 306–308.
6. Матрос-Таранец, И. Н. Новые методы оперативного лечения переломов мыщелкового отростка нижней челюсти / И. Н. Матрос-Таранец, Д. К. Калиновский, С. Б. Алексеев, Д. А. Дадонкин // Травма. – 2000. – Т. 1, № 2. – С. 182–188.
7. Сорокин, Р. М. Диагностические возможности ультразвуковой доплерографии в оценке эффективности краниальной мануальной терапии при реабилитации больных невропатией лицевого нерва / Р. М. Сорокин, И. Д. Стулин, А. М. Василенко // II Международный конгресс по восстановительной медицине и реабилитации : мат-лы научной программы (Москва, 20–21 сентября 2005 г.). – Режим доступа : http: expodata.ru, свободный. – Заглавие с экрана. – Яз. рус. – Дата обращения: 10.05.2012.
8. Стародубцев, О. Е. Внутриушно-предушный оперативный доступ к височно-нижнечелюстному суставу / О. Е. Стародубцев, Ю. И. Селюкин // Заболевания височно-нижнечелюстного сустава. – М., 1989. – С. 59–62.
9. Сысолятин, С. П. Эндоскопические технологии в челюстно-лицевой хирургии / С. П. Сысолятин, П. Г. Сысолятин. – М. : Медицина, 2005. – 144 с.
10. Темерханов, Ф. Т. Клинико-экспериментальное обоснование применения хирургических методов в комплексном лечении заболеваний и травм височно-нижнечелюстного сустава : автореф. дис. … д-ра мед. наук / Ф. Т. Темерханов. – М., 1986. – 48 с.

Волков Сергей Иванович, доктор медицинских наук, профессор кафедры топографической анатомии и оперативной хирургии, ГБОУ ВПО «Тверская государственная медицинская академия» Минздрава России, Россия, 170100, Тверь, ул. Советская, д. 4, тел.: (4822) 35-32-22, 8-910-640-40-03, e-mail: volkov_si@mail.ru.

Баженов Дмитрий Васильевич, член-корреспондент РАМН, доктор медицинских наук, профессор, заведующий кафедрой анатомии человека, ГБОУ ВПО «Тверская государственная медицинская академия» Минздрава России, Россия, 170100, Тверь, ул. Советская, д. 4, тел.: (4822) 34-35-08, e-mail: bajenovd@mail.ru.

Богданов Андрей Олегович, врач отделения челюстно-лицевой хирургии, ГБУЗ ТО «Городская клиническая больница № 1 им. В.В. Успенского», Россия, 170006, г. Тверь, ул. С. Перовской, д. 4, тел.: 8-980-630-92-48, e-mail: tgb1_gv@tvcom.ru.

УДК 611-01: 611-018:611-018.1
© О.В. Волкова, К.В. Донская, И.Р. Соболев, Ю.О. Пешкова, Т.А. Тихонова, П.В. Сутягин, 2012

О.В. Волкова, К.В. Донская, И.Р. Соболев, Ю.О. Пешкова, Т.А. Тихонова, П.В. Сутягин

ЭЛЕКТРОННОМИКРОСКОПИЧЕСКОЕ ИССЛЕДОВАНИЕ ПЕРИАРТЕРИАЛЬНОЙ ОБЛАСТИ СИНУСНО-ПРЕДСЕРДНОГО УЗЛА СЕРДЦА КРЫСЫ

ГБОУ ВПО «Российский национальный исследовательский медицинский университет имени Н.И. Пирогова» Минздрава России, г. Москва

На 10 белых крысах линии Вистар проведено электронномикроскопическое исследование центральной области синусно-предсердного узла. Описана ультраструктурная организация стенки артерии синусно-предсердного узла, характер взаимоотношений в этой области между пейсмекерами, а также пейсмекерами, гладкими мышечными клетками стенки артерии, соединительнотканными клетками и нервными окончаниями. Функциональное значение этих взаимоотношений обсуждается.

Ключевые слова: *синусно-предсердный узел, артерия синусно-предсердного узла, пейсмекеры, электронномикроскопический анализ.*

O.V. Volkova, K.V. Donskaya, I.R. Sobolev, Yu.O. Peshkova, T.A. Tikhonova, P.V. Sutyagin

THE ELECTRONMICROSCOPIC STUDY OF PERIARTERIAL ZONE OF THE RAT SINO-ATRIAL NODE

In 10 white Wistar rats electronmicroscopic study of the central area of the sino-atrial node was conducted. We described ultrastructural organization of the sino-atrial node artery walls, the nature of relationships in this area between the pacemakers, as well as pacemakers, smooth muscle cells of artery walls, connective tissue cells and nerve endings. The functional significance of these relationship was discussed.

Key words: *sino-atrial node, sino-atrial node artery, pacemakers, electronmicroscopic analysis.*

Введение. У большинства видов млекопитающих синусно-предсердный узел организован вокруг артерии. В эксперименте воздействие на артерию синусно-предсердного узла импульсами искусственного пульсового давления приводило к увеличению частоты сердечных сокращений до уровня искусственного пульса. В случае отмены указанного воздействия сердечный ритм быстро возвращался к исходному уровню. Предварительное введение β-адреноблокаторов частично снимало эффект искусственной тахикардии, но не отменяло его полностью, что указывает на участие в этом эффекте как местного адренерического звена, так и непосредственного механического воздействия на клетки синусно-предсердного узла [2]. Снижение давления в артерии синусно-предсердного узла приводит к учащению синусно-предсердного ритма [3], а монотонная перфузия этой артерии обусловливает, напротив, брадикардию [2]. Таким образом, механические воздействия на синусно-предсердный узел результируются в изменении частоты генерации потенциалов действия истинными пейсмекерами. Участие в этом процессе нервного аппарата сердца также очевидно.

Цель: выявить морфологические субстраты реализации механических воздействий на электрическую активность пейсмекеров синусно-предсердного узла. В задачи исследования входило детальное изучение межклеточных взаимодействий и возможной роли межклеточного вещества в реализации регулирующего влияния механических импульсов на регуляцию сердечного ритма.

Материалы и методы. Эксперименты выполнены на 12 крысах линии Вистар массой тела 120–150 г. Наркотизированных эфиром животных через левый желудочек перфузировали 4 % раствором глутарового альдегида на буфере Миллонига, выделяли область синусно-предсердного узла, фиксировали погружением в указанный раствор и постфиксировали в 1 % OsO_4 на буфере Миллонига. Полученные образцы заливали в Эпон-812 или смесь Эпон-Аралдит по общепринятым методикам. Ультратонкие срезы изготавливали в плоскости, перпендикулярной длинной оси артерии синусно-предсердного узла, окрашивали уранилацетатом и цитратом свинца по Рейнольдсу и просматривали в электронном микроскопе.

Результаты и их обсуждение. Артерия синусно-предсердного узла сердца крыс по диаметру совсем невелика, и возможные механические воздействия (частота пульсовых волн, нижние и верхние границы артериального давления) без труда преодолевают сопротивление ее tunica media, организованной лишь только 2–3 слоями гладких мышечных клеток, вплетенных в подэндотелиальный и адвентициальный соединительнотканный коллагеновый каркас (рис. 1).

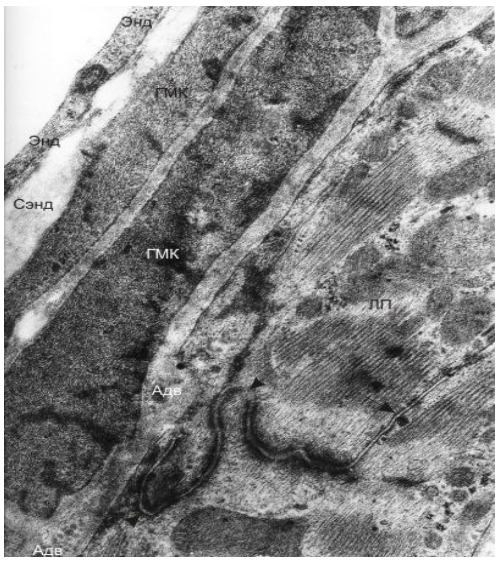

Рис. 1. Стенка артерии синусно-предсердного узла сердца крысы. В ее состав входят эндотелий (Энд), подэндотелиальный слой (Сэнд), два слоя гладкомышечных клеток (ГМК) и тонкая адвентициальная оболочка (Адв). В непосредственной близости от стенки располагаются латентные пейсмекерные клетки (ЛП), образующие типичный вставочный диск (тонкие черные стрелки)

Механические колебания, достигая пейсмекерных клеток, вызывают ритмическое возбуждение механосенситивных ионных каналов, располагающихся в сарколеммах истинных и латентных пейсмекеров [1], модулируя тем самым показатели их электрической активности и, как следствие, частоту сердечного ритма.

В центральной части синусно-предсердного узла гладкомышечная оболочка артерии принимает в механической регуляции сердечного ритма не только пассивное участие, как это наблюдается на периферии узла, но и активное, путем формирования контактов гладких мышечных клеток средней оболочки с истинными пейсмекерами. При этом кардиомиоциты образуют короткие выросты в направлении гладкомышечных клеток. В области соединений базальные мембраны контактирующих клеток сливаются (рис. 2).

Рис. 2. Соединение истинной клетки-водителя ритма (ИП) синусно-предсердного узла сердца крыс с гладкомышечной клеткой t. media стенки артерии синусно-предсердного узла. Конт – области контактов. Ф – фибробласт. БмНВ – безмиелиновое нервное волокно

Подобное соединение клеток центральной части синусно-предсердного узла и гладкомышечных клеток t. media артерии приводит к тому, что интенсивность и частота волн пульсового давления, повышение или понижение средних показателей артериального давления результируются в той или иной степени растяжения пейсмекеров, сопряженных через базальную мембрану с гладкомышечными элементами средней оболочки артерии, и в коррекции частоты следования потенциалов действия пейсмекеров, обусловленной не только механосенситивными ионными каналами, но и непосредственным электрогенным взаимодействием указанных клеточных типов.

Механическая модуляция электрической активности пейсмекерных клеток осуществляется на уровне не только межклеточных взаимодействий пейсмекерных и гладких мышечных клеток, но и вегетативных нервных дуг, которые ведут начало с механорецепторных структур, богато представленных в стенке артерии синусно-предсердного узла.

Выводы. Механическая модуляция деятельности пейсмекеров синусно-предсердного узла осуществляется как минимум на трех уровнях:

1. механосенситивных каналов пейсмекерных клеток;
2. межклеточного взаимодействия истинных пейсмекеров и гладких мышечных клеток средней оболочки артерии синусно-предсердного узла;
3. вегетативных нервных дуг.

Список литературы

1. Камкин, А. Г. Физиология и молекулярная биология мембран клеток : учеб. пос. для студ. высш. мед. учеб. зав. / А. Г. Камкин, И. С. Киселева. – М. : Издательский центр «Академия», 2008. – 592 с.
2. James, T. N. Structure and function of the sinus node, AV node and his bundle of the human heart : part II – function / T. N. James // Progress in Cardiovascular Diseases. – 2003. – Vol. 45, № 4. – P. 327–360.
3. Kobayashi, M. Sinus node responses to perfusion pressure changes, ischaemia and hypothermia in the isolated blood-perfused dog atrium / M. Kobayashi, D. Godin, R. Nadeau // Cardiovasc. Res. – 1985. – Vol. 19, № 1. – P. 20–26.

Волкова Ольга Васильевна, доктор медицинских наук, профессор, Академик РАМН, заведующая кафедрой гистологии и эмбриологии педиатрического факультета, ГБОУ ВПО «Российский национальный исследовательский медицинский университет имени Н.И. Пирогова» Минздрава России, Россия, 117997, г. Москва, ул. Островитянова, д. 1, тел.: (495) 434-41-92, e-mail: rsmu@rsmu.ru.

Донская Ксения Владимировна, аспирант кафедры гистологии и эмбриологии педиатрического факультета, ГБОУ ВПО «Российский национальный исследовательский медицинский университет имени Н.И. Пирогова» Минздрава России, Россия, 117997, г. Москва, ул. Островитянова, д. 1, тел.: (495) 434-41-92, e-mail: rsmu@rsmu.ru.

Соболев Илья Романович, студент IV курса медико-биологического факультета (отделение биохимия), ГБОУ ВПО «Российский национальный исследовательский медицинский университет имени Н.И. Пирогова» Минздрава России, Россия, 117997, г. Москва, ул. Островитянова, д. 1, тел.: (495) 434-41-92, e-mail: rsmu@rsmu.ru.

Пешкова Юлия Олеговна, студентка IV курса медико-биологического факультета (отделение биохимия), ГБОУ ВПО «Российский национальный исследовательский медицинский университет имени Н.И. Пирогова» Минздрава России, Россия, 117997, г. Москва, ул. Островитянова, д. 1, тел.: (495) 434-41-92 e-mail: rsmu@rsmu.ru.

Тихонова Татьяна Александровна, кандидат медицинских наук, доцент кафедры морфологии медико-биологического факультета, ГБОУ ВПО «Российский национальный исследовательский медицинский университет имени Н.И. Пирогова» Минздрава России, Россия, 117997, г. Москва, ул. Островитянова, д. 1, тел.: (495) 434-41-92, e-mail: tat-do@yandex.ru.

Сутягин Павел Валентинович, доктор биологических наук, профессор кафедры гистологии и эмбриологии педиатрического факультета, ГБОУ ВПО «Российский национальный исследовательский медицинский университет имени Н.И. Пирогова» Минздрава России, Россия, 117997, г. Москва, ул. Островитянова, д. 1, тел.: (495) 434-41-92, e-mail: rsmu@rsmu.ru.

УДК 616-001.4:572.7
© А.А. Воробьев, Р.В. Мяконький, 2012

А.А. Воробьев, Р.В. Мяконький

ОСОБЕННОСТИ МОРФОЛОГИИ УКУШЕННЫХ РАН

ГБОУ ВПО «Волгоградский государственный медицинский университет»
Минздрава России

Рассмотрены особенности морфологии укушенных ран. Проведен осмотр и анализ медицинской документации 256 пациентов с укушенными ранами различной локализации и степени тяжести, обратившихся в лечебные учреждения г. Волгограда в осенне-зимний период (с сентября 2011 г. по февраль 2012 г.). Возраст пострадавших составил от 2 до 78 лет. Дана анатомо-морфологическая классификация данного вида патологии.
Ключевые слова: *укушенная рана, морфология, классификация.*

A.A. Vorobyov, R.V. Myakonkiy

THE MORPHOLOGICAL FEATURES OF THE BITE WOUNDS

The peculiarities of morphology of bite wounds were studied. The study conducted the search and analysis of medical documentation of 256 patients with bitten by the stripes of different localization and degree of severity, referrals to medical institutions of the city Volgograd in the autumn-winter period, from September 2011 to February 2012. The age of the victims was ranged from 2 to 78 years old. The anatomic-morphological classification of this type of pathology was given.
Key words: *bite wound, morphology, classification.*

Введение. Нападение на человека домашних и бродячих животных сохраняет актуальность. В России ежегодно более миллиона человек при различных обстоятельствах получают укушенные раны, нанесенные животными [4].

Механические повреждения, наносимые зубами животных и человека, занимают одно из ведущих мест в структуре патологии, с которой вынуждены встречаться хирурги в повседневной практике [2, 3].

По данным официальной статистики, ежегодно в городах-миллионниках до 10 000 человек обращаются в медицинские учреждения по поводу укушенных ран. Микробный пейзаж представлен микрофлорой полости рта животных и человека, соотношение аэробов и анаэробов составляет 1 : 10, 1 : 100, соответственно. Зачастую течение укушенных ран сопровождается развитием острой инфекции, что заставляет искать новые методы лечения укушенных ран. В настоящий момент в доступной литературе мы не нашли морфологической классификации укушенных ран, которая могла бы существенно помогать в выборе тактики лечения данного вида повреждений.

Существующая зависимость между этиопатогенетическими особенностями укушенных ран определяет общность клинико-патологических синдромов и их особую морфологию [1].

Цель: изучить морфологические особенности укушенных ран, предложить анатомо-морфологическую классификацию данного вида повреждений.

Материалы и методы. Был проведен осмотр и анализ медицинской документации 256 пациентов с укушенными ранами различной локализации и степени тяжести, обратившихся в лечебные учреждения г. Волгограда в осенне-зимний период (с сентября 2011 г. по февраль 2012 г.). Возраст пострадавших составил от 2 до 78 лет.

Результаты и их обсуждение. В числе укушенных лиц мужчины составили 135 человек, женщины – 144 человек и дети – 7 человек. Основная масса повреждений была нанесена собаками – 149 случаев: неизвестными животными – 128, домашними – 21. Укусы кошками имели место в 107 наблюдениях: домашними – 72, неизвестными – 35 случаев.

Степень и тяжесть укушенных ран достаточно широко варьирует, занимая значительное место среди заболеваний, приводящих к временной или стойкой потере трудоспособности. Незначительные на первый взгляд повреждения нередко приводят к развитию гнойно-септических осложнений.

Полученные данные показывают, что основной локализацией укусов являются конечности: причем собаки чаще кусают за нижние конечности, при этом раны являются размозженными или

рваными главным образом за счет наличия у собак закругленных зубов (клыков) и сильных челюстей. Такое чрезмерное давление способно повредить глубокие структуры, такие, как фасции, нервы, сосуды, кости. Типичными для укусов собак являются следующие повреждения: рвано-ушибленные раны овальной, округлой, П-образной формы, по периметру которых имеют место ссадины и кровоподтеки. По степени тяжести нарушения, нанесенные зубами собак, квалифицируются в основном как тяжелые, с длительным расстройством здоровья. Риск развития инфекции при укусах собак после ирригации и удаления некротических тканей составляет 8–11 %.

Укусы кошек чаще поверхностные, локализуются на кисти и предплечье и, как правило, дополнительно сопровождаются оцарапыванием. Типичными для укусов и царапин кошек являются следующие повреждения: раны мелкие, колотые, точечные или линейные в форме прерывистой или сплошной линии с неровными краями, обильно инфицированные, вероятность занесения инфекции в глубокие ткани при этом составляет до 28–31 %. Эти повреждения связаны с наличием у кошек острых и тонких зубов и когтей. Кошачьи укусы и царапины, как правило, сопровождаются местными проявлениями целлюлита с потенциальной опасностью генерализации процесса – бактериемией, септицемией. Целлюлит представляет собой острое диффузное воспаление кожи и/или подкожной клетчатки с их уплотнением, гиперемией, лейкоцитарной инфильтрацией, отеком без клеточного некроза, что сопровождается болью и гипертермией тела, лимфангоитом и региональным лимфаденитом.

Наиболее частой локализацией укушенных ран у детей, наносимых собаками, является шея и лицо, в то время как кошки кусают и царапают кисть, стопу и лицо.

Анализ течения укушенных ран, нанесенных животными, выявил их некоторые морфологические особенности. Так, в течение первых 3 дней от момента нанесения укушенные раны характеризуются наличием большого количества микробных тел, медиаторов воспаления, фибрина и детрита. Морфологические признаки развивающихся осложнений раневого процесса начинают проявляться через 4–7 часов от момента получения укуса и даже в столь ранние сроки могут приводить к развитию гнойного процесса.

Сочетание микробной обсемененности укушенных ран с грубыми анатомическими повреждениями увеличивает риск развития гнойно-септических осложнений, что приводит к длительному течению раневого процесса и увеличивает риск развития сепсиса.

До 11,2 % ссадин и 9,8 % поверхностных ран, нанесенных зубами или когтями животных, неминуемо нагнаиваются. Высокий риск развития инфекционных осложнений возникает при укушенных ранах кисти и головы, нанесенных кошками, в этих случаях заживление раны через нагноение наблюдается в 63,4 и 46,6 % случаев, соответственно.

В 95,3 % случаев укусы кошек являлись множественными и глубокими, по типу прерывистой линии или точечные с глубоким и узким раневым каналом. Данное повреждение встречается у женщин в 74,8 % случаев. До 98,4 % раны, нанесенные кошками, при позднем обращении имеют гнойно-септические осложнения и признаки циллюлита. Укусы собак, как правило, являются рвано-ушибленными, глубокими с массивным первичным дефектом тканей. Чаще всего собаки кусают мужчин – 89,2 % случаев. Укусы собак в 56,2 % случаев локализуются на голени.

В виду наличия типичности укушенных ран представляется возможным классифицировать данный вид повреждений (табл.).

Таблица

Анатомо-морфологическая классификация укушенных ран

Классификационный признак	**Градация**
1	**2**
По этиологии:	• нанесенное человеком: с указанием механизма повреждения: укус, удар о зубы; • нанесенные животным: с указанием животного, породы, статуса (дикое, домашнее)
По характеру повреждения:	• одиночные; • множественные; • сочетанные

1	2
По локализации:	• головы; • шеи; • верхней конечности; • груди; • живота; • спины; • промежности; • промежности с повреждением половых органов; • нижней конечности
По глубине:	• поверхностные (эпифасциальные); • глубокие (субфасциальные); • глубокие, с повреждением жизненно важных структур: сосудов, нервов, органов; • глубокие, не совместимые с жизнью
По отношению к полостям:	• проникающие; • непроникающие
По наличию микрофлоры в ране и ее количества:	• первично контаминированные (микробно-загрязненные); • без нагноения; • с нагноением
По виду микрофлоры в ране:	• бактериальные; • вирусные; • грибковые; • комбинированные
По распространенности осложнений:	• местно осложненные: гнойные осложнения в пределах первичного повреждения; • генерализованные: бактериемия, септицемия, сепсис
По типу заживления:	• первичным натяжением (без нагноения); • вторичным натяжением (с обязательной фазой нагноения раны и развития грануляций); • под струпом

Заключение. Вследствие особой актуальности, общности клинико-патологических синдромов и особой морфологии, в настоящее время существует настоятельная необходимость системного подхода к решению проблемы укушенных ран. Для этого необходимо предусмотреть и провести целый комплекс управленческих, экономических и правовых мероприятий, а также разработать единую классификацию данного вида травм и эффективные стандарты ведения пациентов с укушенными ранами. Создание последних возможно исключительно с учетом морфологических особенностей течения укушенных ран.

Список литературы

1. Воробьев, А. А. Эпидемиология укушенных ран в Волгограде и Волгоградской области / А. А. Воробьев, А. А. Полянцев // Материалы XI съезда хирургов Российской Федерации (Волгоград, 25–27 мая 2011 г.). – Волгоград : Изд-во ВолгГМУ, 2011. – С. 588–589.

2. Воробьев, А. А. Четвероногие друзья и враги / А. А. Воробьев // Доктор Петров. – 2007. – № 3. – С. 14–16.

3. Звездина, М. Морфология укушенной раны / М. Звездина, Л. Зимина, И. Клюквин и др. // Врач. 2010. – № 11. – С. 13.

4. Яковлева, Л. М. Укушенные раны : особенности клинического течения и хирургической тактики : автореф. дис. ... канд. мед. наук / Л. М. Яковлева. – Саратов, 2005. – 23 с.

Воробьев Александр Александрович, доктор медицинских наук, профессор, заведующий кафедрой оперативной хирургии и топографической анатомии, президент Всероссийской ассоциации клинических анатомов, ГБОУ ВПО «Волгоградский государственный медицинский университет» Минздрава России, Россия, 400131, г. Волгоград, ул. Рокоссовского, д. 1 г, тел.: 8 (8442) 37-59-63, e-mail: cos@volgmed.ru.

Мяконький Роман Викторович, ассистент кафедры оперативной хирургии т топографической анатомии, ГБОУ ВПО «Волгоградский государственный медицинский университет» Минздрава России, Россия, 400131, г. Волгоград, ул. Рокоссовского, д. 1 г, тел.: 8 (8442) 37-59-87, e-mail: mrv_komissar@mail.ru.

УДК 616.149-008.341.1:616.351
© И.В. Гайворонский, Г.И. Ничипорук, А.С. Сотников, 2012

И.В. Гайворонский[1,2], Г.И. Ничипорук[1,2], А.С. Сотников[3]

УЛЬТРАСТРУКТУРНЫЕ ИЗМЕНЕНИЯ СТЕНКИ СОСУДОВ ГЕМОМИКРОЦИРКУЛЯТОРНОГО РУСЛА КИШЕЧНИКА ПРИ ПОРТАЛЬНОЙ ГИПЕРТЕНЗИИ

[1]ФГБВОУ ВПО «Военно-медицинская академия имени С.М. Кирова» Министерства обороны Российской Федерации, г. Санкт-Петербург
[2]ФГБОУ ВПО «Санкт-Петербургский государственный университет», медицинский факультет
[3]МБУЗ «Городская клиническая больница № 1», г. Белгород

В ранние сроки экспериментальной портальной гипертензии наиболее выраженные изменения ультраструктуры сосудов гемомикроциркуляторного русла возникают в тонкой кишке в стенке капилляров и посткапиллярных венул. Они приводят к нарушению проницаемости их стенок, изменениям формы эритроцитов и реологических свойств крови. С течением времени прослежена тенденция к нормализации выявленных преобразований, но полного восстановления структуры микрососудов не происходит.
***Ключевые слова**: тонкая кишка, прямая кишка, портальная гипертензия, гемомикроциркуляторное русло, ультраструктурные преобразования.*

I.V. Gayvoronskiy, G.I. Nichiporuk, A.S. Sotnikov

THE ULTRASTRUCTURAL CHANGES OF THE WALL OF VESSELS OF HEMOMICROCIRCULATORY STREAM OF INTESTINE AT PORTAL HYPERTENSION

In early terms of experimental portal hypertension the most expressed changes of ultrastructure of the vessels of hemomicricirculatory stream appear in the small intestine in the wall of capillaries and post-capillary venulas. They lead to violation of vascular permeability, changes of erythrocyte form and reological properties of blood. Eventually the tendency to normalization of the revealed transformation is tracked, but the complete recovery of the structure of microvessels doesn't occur.
***Key words**: small intestine, rectum, portal hypertension, hemomicrocirculatory stream, ultrastructural transformations.*

Введение. Портальная гипертензия (ПГ) является частым спутником ряда хронических заболеваний печени, а также окклюзионных поражений воротной вены (ВВ) [3, 4, 6]. По данным ряда авторов, при ПГ в круг патологических расстройств вовлекается сосудистое русло всех органов, отток крови от которых осуществляется в бассейн ВВ [1, 5]. Среди органов желудочно-кишечного тракта в наибольшей степени страдает тощая кишка, отток крови от которой возможен лишь в систему ВВ [1]. Прямая кишка при ПГ находится в несколько иных гемодинамических условиях ввиду наличия предсуществующих портокавальных анастомозов, что и послужило основной причиной выбора данного органа в качестве одного из объектов исследования. В развитии функциональных расстройств при ПГ большая роль принадлежит структурным преобразованиям капилляров и других звеньев гемомикроциркуляторного русла (ГМЦР) [2], поэтому для уточнения ряда вопросов патогенеза ПГ возникла необходимость проведения электронно-микроскопического исследования указанных микрососудов тощей и прямой кишок при данном состоянии.

Цель: изучение изменений стенок сосудов гемомикроциркуляторного русла кишечника при портальной гипертензии.

Материалы и методы исследования. Экспериментальные исследования выполнены на материале от 24 беспородных собак, которым моделировали ПГ путем стенозирования ВВ на две трети ее просвета. Шесть интактных животных служили в качестве контроля. В большинстве случаев у одного

и того же животного путем операционной биопсии иссекали кусочки стенки тощей и прямой кишок размером 1,5 мм^2 на 1, 3, 5, 7 сутки, а также спустя 2,5 и 6 месяцев после операции. Материал фиксировали 1 % раствором четырехокиси осмия по прописи Колфильда и 2,5 % раствором глутаральдегида на 0,1 М фосфатном буфере с последующей дофиксацией осмием. Морфометрический анализ производили на электронных микрофотографиях при конечном увеличении в 10 000 раз с использованием тестовой сетки с величиной квадрата 0,5 см. Статистическая обработка полученных данных выполнена с применением пакета Statistica 6.0.

Результаты исследования и их обсуждение. Изменения ГМЦР в оболочках стенки кишки, возникающие при экспериментальной ПГ, характеризуются, прежде всего, резким расширением венул, посткапиллярных венул и капилляров, которые в ранние сроки наиболее выражены в тощей кишке. Кроме явлений венозного застоя, обусловленных подпеченочным блоком, следует отметить и нарушение притока крови в микроциркуляторное русло, что связано с выраженным сужением просвета прекапиллярных артериол. Указанные изменения существенно сказываются на гемодинамике и отражаются на интенсивности обменных процессов в тканях органа.

При изучении ультраструктуры сосудов ГМЦР установлено, что наиболее выраженные изменения происходят в микрососудах подслизистой основы и собственной пластинки слизистой оболочки. Именно в них наблюдается нарушение проницаемости стенок капилляров, посткапиллярных венул, сопровождающееся диапедезными кровоизлияниями и плазморрагиями.

В связи с сильным расширением просвета капилляров резко суживается неклеточный компонент их базального слоя, местами он размыт или исчезает совсем. Эндотелиоциты на электронограммах имеют уплощенный вид, отмечается уплотнение матрикса их цитоплазмы, что проявляется ее гиперосмией. В них уменьшается количество микропиноцитозных везикул, и значительно увеличивается количество вакуолей. Ядра эндотелиоцитов подвергаются значительным изменениям. Форма их становится неправильной, со значительными углублениями и выпуклостями по краям и локальными расширениями межмембранных пространств кариолеммы. В большинстве ядер отмечается краевая конденсация хроматина. В связи с уплощением цитоплазмы органеллы располагаются в области перикариона и практически исчезают из мест ее истончения.

У отдельных эндотелиоцитов появляются множественные фенестры, что способствует усилению проницаемости стенки кровеносных капилляров в условиях венозного застоя. Наряду с фенестрацией существенно возрастает и трансцеллюлярный транспорт с помощью пиноцитозно-вакуолярных структур. В первые 3 суток при портальной гипертензии количество пиноцитозных пузырьков на 1 мкм^2 в эндотелиоцитах кровеносных капилляров по сравнению с контролем увеличивается в 1,5–2 раза, при этом формируются трансэндотелиальные каналы, образующиеся соединениями пиноцитозных пузырьков и вакуолей в цепочки.

Установлено, что в связи с интерстициальным отеком при стенозе ВВ в перицитах происходят такие же изменения, как и в эндотелиальных клетках: цитоплазма становится электронноплотной, в ядре отмечается краевая конденсация хроматина, в нем появляются участки просветлений. Матрикс митохондрий также просветлен, наблюдается частичное исчезновение крист и нарушение их архитектоники. Можно полагать, что возникновение интерстициального отека связано с активацией не только трансэндотелиального, но и межклеточного транспорта: в первые 7 суток после стеноза ВВ обнаружены открытые межклеточные соединения, преимущественно в местах простых межклеточных контактов.

Выход жидкой части крови из просвета сосудов сказывается на состоянии форменных элементов: изменяется форма эритроцитов, находящихся в просветах капилляров и посткапиллярных венул. Если у интактных животных они имеют форму двояковогнутого круга с ровными краями, то в условиях эксперимента они приобретают чаще неправильную округлую форму с неровными краями – становятся эхиноцитами. Нередко отмечается прилипание мембран форменных элементов крови к люминальной поверхности эндотелиоцитов, что приводит к изменению реологических свойств крови.

Ультраструктурные изменения возникают и в прекапиллярных артериолах, являющихся основным регуляторным звеном гемодинамики на уровне ГМЦР. На 5 сутки после создания стеноза воротной вены у большинства прекапиллярных артериол в области прекапиллярных сфинктеров наблюдается резкое сужение просвета, которое распространяется на всю ее миоцитную часть. В просвете сосудов содержится лишь плазма крови. Между эндотелиоцитами и миоцитами в стенке артериолы всегда просматривается различной толщины базальный слой. Определяется неравномерность контуров плазмалеммы эндотелиоцитов со стороны как аблюминальной, так и люминальной поверхностей. Особенно многочисленные инвагинации и выпячивания в виде цитоплазматических складок видны

со стороны просвета сосуда, отчетливо просматриваются цитоплазматические отростки в области сложных межклеточных соединений.

В большинстве случаев создается впечатление гофрированности нуклеолеммы. Хроматин в нуклеоплазме распределен равномерно. Цитоплазма околоядерной зоны электронноплотная, содержит одиночные рибосомы. Пиноцитозные пузырьки образуют сложные ассоциации. Митохондрии имеют различные размеры и форму. У некоторых из них матрикс просветлен, мембраны становятся одноконтурными. Миоциты четко повторяют контуры эндотелиоцитов. Цитоплазма миоцитов слегка просветлена. Судя по состоянию органелл, можно сделать заключение, что миоциты находятся в активизированном состоянии. Данный факт подтверждают и выявленные нами у прекапиллярных артериол множественные миоэндотелиальные контакты.

Через 2,5 месяца после операции выраженность указанных преобразований существенно уменьшается, особенно в оболочках стенки прямой кишки. Это связано с формированием окольного кровотока и значительным уменьшением гемодинамической нагрузки.

Спустя 6 месяцев после операции в стенке тощей кишки в капиллярах выявлены эндотелиоциты с однородной цитоплазмой. Цитолемма имеет ровные контуры, образуя незначительное количество выбуханий и инвагинаций. Базальная мембрана в виде электронноплотной вуали располагается практически равномерно по всему периметру. Митохондрии имеют просветленный матрикс. В подслизистой основе они составляют достаточно гетерогенную популяцию. Часть из них имеет причудливую форму в виде «восьмерки». Кристы у таких органелл утрачены, но сохранена двуконтурная структура их мембраны. Канальцы эндоплазматической сети и комплекса Гольджи расширены. Ядра эндотелиоцитов имеют инвагинации и выбухания, хроматин в них расположен равномерно, виде мелких зерен. Кариолемма сохраняет неровные контуры, межмембранное пространство в некоторых участках неравномерно расширено. Рибосомы образуют полисомы различной формы. Пиноцитозные пузырьки также образуют цепочечные ассоциации, которые менее значительны по сравнению с предыдущими сроками. Перициты имеют различные форму и размеры, содержат электронноплотную цитоплазму. Указанные преобразования наиболее выражены в подслизистой оболочке тощей кишки. В оболочках прямой кишки, особенно в области нижнего отдела ампулы и анальной части, ультраструктура сосудов ГМЦР практически не отличается от таковой у интактных животных.

Заключение. В ранние сроки после создания стеноза воротной вены наблюдаются структурные преобразования практически всех звеньев ГМЦР кишечника. Они связаны с существенными реактивными компенсаторно-приспособительными изменениями эндотелиоцитов стенки микрососудов. Данные изменения наиболее выражены в тощей кишке и приводят к нарушению проницаемости стенок капилляров, которое сопровождается возникновением плазморрагий, диапедезных кровоизлияний, изменением формы эритроцитов и реологических свойств крови. С течением времени отмечается положительная динамика ультраструктурных преобразований с тенденцией к их нормализации, но полного восстановления строения стенки микрососудов не происходит.

Список литературы

1. Гайворонский, И. В. Морфофункциональные изменения органов портального бассейна при острой окклюзии воротной вены / И. В. Гайворонский, В. А. Лазаренко, Д. А. Суров и др. // Человек и его здоровье. – 2010. – № 3. – С. 20–25.
2. Козлов, В. И. Гистофизиология капилляров / В. И. Козлов, Е. П. Мельман, Е. М. Нейко, Б. В. Шутка. – СПб. : Наука, 1994. – 230 с.
3. Пациора, М. Д. Хирургия портальной гипертензии / М. Д. Пациора. – Ташкент : Медицина, 1984. – 319 с.
4. Чалый, А. Н. Левосторонняя портальная гипертензия : патогенез и лечение / А. Н. Чалый, П. Н. Зубарев, Б. Н. Котив // Вестн. хирургии. –1997. – Т. 156, № 6. – С. 65–69.
5. Beppu, T. Etiology and classification of portal hypertension / T. Beppu // Nippon Rinho. – 1990. – Vol. 48, № 4. – P. 659–667.
6. Takahashi, S. Combined resection of the portal vein for pancreatic cancer : preoperative diagnosis of invasion by portogaraphy and prognosis / S. Takahashi // Hepatogastroenterology. – 2000. – Vol. 47, № 32. – P. 545–549.

Гайворонский Иван Васильевич, доктор медицинских наук, профессор, начальник кафедры нормальной анатомии, ФГБВОУ ВПО «Военно-медицинская академия имени С.М. Кирова» Министерства обороны Российской Федерации, заведующий кафедрой морфологии медицинского факультета ФГБОУ ВПО «Санкт-Петербургский государственный университет», Россия, 194044, г. Санкт-Петербург, ул. Академика Лебедева, д. 6, тел.: (812) 542-20-91, 199106, г. Санкт-Петербург, 21-я линия д. 8а, тел.: (812) 326-03-26, e-mail: spbmf@mail.ru.

Ничипорук Геннадий Иванович, кандидат медицинских наук, доцент кафедры нормальной анатомии, ФГБВОУ ВПО «Военно-медицинская академия имени С.М. Кирова» Министерства обороны Российской Федерации, доцент кафедры морфологии медицинского факультета ФГБОУ ВПО «Санкт-Петербургский государственный университет», Россия, 194044, г. Санкт-Петербург, ул. Академика Лебедева, 6, тел.: (812) 542-20-91, 199106, г. Санкт-Петербург, 21-я линия д. 8а, тел.: (812) 326 03 26, e-mail: spbmf@mail.ru.

Сотников Александр Семенович, кандидат медицинских наук, Заслуженный врач Российской Федерации, главный врач МБУЗ «Городская клиническая больница № 1», Россия, 308000, г. Белгород, Белгородский проспект, д. 99, тел.:(4722) 26-09-53, e-mail: gorbolnica1@bel.ru.

УДК 616-08-039.71:616-002:616.311.2:615.831.7:615.837
© Я.Н. Гарус, Р.М. Антошкиева, 2012

Я.Н. Гарус[1], Р.М. Антошкиева[1,2]

МИКРОВИБРОАКУСТИЧЕСКОЕ ВОЗДЕЙСТВИЕ В ЛЕЧЕНИИ И ПРОФИЛАКТИКЕ ЗАБОЛЕВАНИЙ ПАРОДОНТА

[1]ГБОУ ВПО «Ставропольская государственная медицинская академия» Минздрава России
[2]ГУ «Республиканская поликлиника», Республика Ингушетия, г. Назрань

Предложен новый способ лечения заболеваний пародонта, который, помимо антибактериальной и противовоспалительной терапии, дополнен виброакустическим и инфракрасным воздействием аппарата «Витафон-2».

Ключевые слова: *виброакустическое и инфракрасное воздействие, «Витафон-2».*

Ya.N. Garus, R.M. Antoshkieva

MICROVIBROACUSTIC INFLUENCE IN TREATMENT AND PERIODONTAL DISEASE PREVENTION

The new method for treatment of periodontal disease which may be used in combination with antibacterial and anti-inflammatory therapy added by vibroacustic and infrared apparatus «Vitafon-2» is proposed.

Key words: *vibroacustic and infrared effect, «Vitafon-2».*

Введение. Заболевания пародонта представляют собой одну из наиболее актуальных проблем стоматологии, имеющих социальную значимость, что обусловлено высокой распространенностью и впоследствии тяжелыми деструктивными изменениями в тканях пародонта, приводящих к потере зубов. Как правило, процесс начинается с воспаления десны – гингивита, который, по данным исследований последних лет, у лиц 14–29 лет диагностируется в 30–60 % случаев. Кроме того, отмечена тенденция к росту частоты воспалительных заболеваний пародонта (ВЗП) именно у лиц молодого возраста. В связи с этим профилактике ВЗП необходимо уделять особое внимание.

Как известно, этиопатогенетический фактор развития ВЗП – микробная инвазия и развитие повреждения клеток тканей токсинами. Наблюдается массированная гибель клеток, что сопровождается активацией процессов перекисного окисления липидов: накоплением агрессивных форм кислорода, которые повреждают мембранные клетки. Не отрицая микробного фактора, вопросы этиопатогенеза заболеваний пародонта необходимо рассматривать с точки зрения спровоцированной ею суммарной ответной реакции организма: аутоиммунных патологических процессов, обменных и гормональных изменений, нарушений взаимодействия биологических субстанций, которые приводят к нарушению окислительных процессов, повышению проницаемости биологических мембран, нарушению микроциркуляции в сосудах пародонта [2].

Традиционные методы лечения воспалительных заболеваний пародонта, направленные на устранение микробного фактора, не всегда достаточно эффективны. После лечения ВЗП через некоторое время обостряются вновь, значит, течение болезни лишь приостановили. В силу этих причин оправданным является комплексная терапия, позволяющая воздействовать на различные звенья патологического процесса в десне и предупредить развитие деструктивных изменений в костных структурах пародонта.

Процессы катаболизма и анаболизма в организме происходят лишь при контактном взаимодействии биологических субстанций, благодаря пульсовой активности сердца и сосудисто-мышечной активности, являясь необходимым условием для большинства биологических и особенно иммунологических реакций, так как механические микроколебания облегчают прохождение биокомпонентов через различные мембраны, эндотелиальные щели, усиливая транспорт веществ из капилляров в интерстиции и обратно в венозные и лимфатические капилляры. При воспалительных процессах снижается интенсивность кровенаполнения тканей, тогда энергии собственных микровибраций оказывается недостаточно, что ведет к хронизации патологического процесса и снижению эффекта лекарственной терапии [6].

В последние годы обнаруживается большой интерес к лечебному использованию микровибраций звуковой частоты. Установлено, что микровибрации звукового диапазона снижают сосудистое сопротивление движения крови, причем для каждого диаметра сосудов существует своя оптимальная частота. Микровибрация усиливает венозный отток и лимфоток, что ведет к улучшению кровотока и трофических процессов в биологических тканях.

Понимание физического свойства и физиологического действия микровибраций звукового диапазона послужило основанием для разработки аппарата «Витафон-2» (Россия) и использования данного физического фактора в комплексном лечении воспалительных заболеваний.

Аппарат предназначен для профилактики и лечения заболеваний, связанных с нарушением капиллярного кровотока и лимфотока. Он создает микровибрацию с непрерывно меняющейся звуковой частотой, оказывающей противовоспалительное, обезболивающее, трофическое и регенеративное действие. Импульсное действие «Витафон-2» способствует увеличению капиллярного кровотока, лимфотока, активации физиологических и биохимических процессов в тканях, оказывая противовоспалительный эффект [1, 4, 5, 8].

В качестве коррекции свободно-радикального окисления и антиоксидантной защиты в комплексном лечении воспалительных заболеваний пародонта патогенетически обосновано применение антиоксидантов, которые ингибируют процессы свободно-радикального окисления и являются противовоспалительными, противогипоксическими, антитоксическими средствами.

В комплекс лечебных воздействий при лечении хронического генерализованного катарального гингивита (ХГКГ) включен отечественный препарат мексидол на основе янтарной кислоты, который оказывает многофакторное действие на воспалительный процесс: ингибирует свободно-радикальное окисление липидов мембран, связывая перекисные радикалы липидов, улучшает энергетический обмен клетки, активирует функции митохондрий, повышает активность антиоксидантных ферментов, снимает отек, восстанавливает микроциркуляцию крови, регулирует обмен веществ, улучшает местный иммунитет [3, 7].

В лечебный комплекс введен препарат гиалудент № 3 («Омега-Дент») с витаминами B_2, B_6, C, P, E на основе гиалуроновой кислоты, которая во всех органах человека является важнейшим компонентом основного вещества соединительной ткани.

Гиалуроновая кислота определяет барьерную и защитную функции соединительной ткани и выступает в качестве средства переноса других лечебных препаратов в ткани, а также контролирует их высвобождение. Местно с гиалуроновой кислотой витамины оказывают более эффективное восстанавливающее действие.

В качестве антисептика для воздействия на патогенные микроорганизмы в лечебный комплекс включен препарат октенисепт, оказывающий антисептическое, противогрибковое и противовирусное действие.

Цель: повысить эффективность комплексной терапии ХГКГ с использованием микровибраций звуковой частоты и инфракрасного воздействия с целью профилактики развития пародонтита.

Одной из задач исследования являлось определение эффективности применения микровиброакустической терапии аппарата «Витафон-2» с инфракрасным воздействием и без него в сочетании с антиоксидантом мексидол и препаратами гиалудент № 3 и октенисепт при лечении различных форм хронического генерализованного катарального гингивита по данным стоматологических проявлений,

индексных, рентгенологических и реографических исследований. Оценивалась эффективность данного способа лечения ХГКГ в отдаленные сроки наблюдений: 6, 12, 24 месяца с целью профилактики развития пародонтита.

Материалы и методы исследования. В основу работы положено клиническое обследование 598 учащихся медицинского колледжа г. Назрань, 1460 учащихся политехнического колледжа г. Назрань, больных, обратившихся в Республиканскую поликлинику г. Назрань.

Отобрано 180 больных с ХГКГ различной степени тяжести, выполнено их комплексное клиническое обследование и осуществлен полный курс пародонтологического лечения. В зависимости от тяжести течения ХГКГ и методов лечения пациенты были разделены на 3 группы. В каждой из них проведены идентичные комплексы лечебных воздействий: только антисептическое, антисептическое и противовоспалительное, микровибро-акустическое и инфракрасное воздействие в сочетании с антисептическим и противовоспалительным.

Результаты и их обсуждение. Непосредственные результаты лечения ХГКГ различной степени тяжести показали, что при применении микровиброакустического воздействия ликвидация воспалительного процесса в десне наблюдалась в 2 раза быстрее, чем в контрольной и группе сравнения, с полной нормализацией кровообращения в десне, тогда как в группах сравнения, по данным реопародонтографии, наблюдались остаточные явления нарушения кровообращения.

В отдаленные сроки наблюдений (через 6 месяцев) стабилизация воспалительного процесса в основной группе с микровиброакустическим воздействием установлена практически в 100 % случаев, тогда как рецидив заболевания в контрольной произошел в 80 % случаев, в группе сравнения у 50 % пациентов.

Спустя 12 месяцев в контрольной группе рецидив зарегистрирован в 90 % случаев, в группе сравнения – в 50 %.

Наблюдения спустя 24 месяца после лечения позволили сделать **выводы**:

1. Для предупреждения развития пародонтита необходимо проводить комплексное лечение гингивита уже при легкой степени, воздействуя на различные звенья патологического процесса в десне с применением микровиброакустического и инфракрасного воздействия для нормализации кровообращения в десне на ранних стадиях заболевания.

2. Больных с легкой степенью гингивита необходимо брать на диспансерный учет и мониторить их состояние в течение 2 лет для предупреждения развития пародонтита.

Список литературы

1. Васильев, А. Э. Влияние виброакустического прибора «Витафон» на церебральную гемодинамику / А. Э. Васильев, А. Ю. Коваленко, Д. Н. Ковлев, Ф Н. Рябук // Виброакустика в медицине : мат-лы I Всероссийской научно-практической конференции (г. Санкт-Петербург, 8–9 июня 2000 г.). – СПб. : Вита-Нова, 2000. – С. 28–29.
2. Грудянов, А. И. Методы профилактики заболеваний пародонта и их обоснование / А. И. Грудянов // Стоматология. – 1995. – № 3. – С. 21–24.
3. Гаража, Н. Н. Эффективность антиоксидантного препарата мексидол в комплексном лечении воспалительных заболеваний пародонта / Н. Н. Гаража, Я. Н. Гарус // Стоматология. – 2006 – № 6. – С. 19–21.
4. Гарус, Я. Н. Применение микровиброакустического и инфракрасного воздействия аппарата «Витафон-2» в комплексном лечении хронического генерализованного катарального гингивита / Я. Н. Гарус, Р. М. Антошкиева // Кубанский научный медицинский вестник. – 2011. – № 4. – С. 45–48.
5. Гарус, Я. Н. Комплексное лечение хронического генерализованного катарального гингивита средней тяжести с применением антисептика октенисепт, виброакустической и антиоксидантной терапии / Я. Н. Гарус, Р. М. Антошкиева // Медицинский вестник Северного Кавказа. – 2011. – № 4 (24). – С. 93–94.
6. Терехина, Н. А. Свободно-радикальное окисление и антиоксидантная система / Н. А. Терехина, Ю. А. Петрович. – Пермь, 2005 – 69 с.
7. Петрович, Ю. А. Применение препарата «Мексидол» в стоматологической практике : учеб.-метод. пос. для врачей / Ю. А. Петрович, Т. В. Сухова, Т. И. Лемецкая, Э. М. Кузьмина – М. : Московский государственный медико-стоматологический университет, 2005. – 345 с.
8. Федоров, В. В. Витафон. Лечение и профилактика заболеваний / В. В. Федоров. – СПб. : Вита-Нова, 2002. – 256 с.

Гарус Яна Николаевна, доктор медицинских наук, профессор кафедры пропедевтики стоматологических заболеваний, ГБОУ ВПО «Ставропольская государственная медицинская академия» Минздрава России, Россия, 355017, г. Ставрополь, ул. Мира, д. 310, тел.: (8652) 35-61-85, e-mail: postmaster@stgma.ru.

Антошкиева Роза Макшариповна, врач-стоматолог ГУ «Республиканская поликлиника», г. Назрань, соискатель кафедры пропедевтики стоматологических заболеваний, ГБОУ ВПО «Ставропольская государственная медицинская академия» Минздрава России, Республика Ингушетия, 386100, г. Назрань, ул. Муталиева, д. 11, тел.: 8(928) 094-96-94, e-mail: antroza@inbox.ru.

УДК 611.133.33
© Ю.А. Гладилин, 2012

Ю.А. Гладилин

ИЗМЕНЕНИЯ С ВОЗРАСТОМ НАРУЖНОГО ДИАМЕТРА ПЕРЕДНИХ МОЗГОВЫХ АРТЕРИЙ

ГБОУ ВПО «Саратовский государственный университет им. В.И. Разумовского» Минздрава России

На основании изучения наружного диаметра передних мозговых артерий 179 мужчин и 106 женщин юношеского, зрелого, пожилого и старческого возраста определено, что он увеличивается от младших возрастных периодов к старшим. Выявлены половые различия наружного диаметра передних мозговых артерий, их особенности на правой и левой сторонах.

***Ключевые слова**: передние мозговые артерии, наружный диаметр артерий, прирос наружного диаметра, половые различия.*

Yu.A. Gladilin

THE AGE – RELATED CHANGES OF EXTERNAL DIAMETER OF ANTERIOR CEREBRAL ARTERIES

The study of external diameter of anterior cerebral arteries of 179 men and 106 women of young age, adulthood, advanced age and old age discovered that it grew with age. The sexual differences of the external diameter of anterior cerebral arteries were discovered, as well as their peculiarities on the right and the left side.

***Key words**: anterior cerebral arteries, external diameter of the arteries, sexual differences, the growth of the external diameter.*

Введение. Наружный диаметр передних мозговых артерий (ПМА) освещен в литературе недостаточно полно. В литературе приводятся данные о том, что он варьирует у мужчин и женщин в пределах 0,9–1,5 мм [10] или 0,5–5,0 мм [2]. Имеются указания о наружном диаметре правой или левой передней мозговой артерии без указания возраста исследованных субъектов [5, 9].

При современных операциях на мозге требуются точные данные о наружном диаметре ПМА [3, 4], они необходимы и для количественной оценки коллатерального кровообращения в головном мозге. Большинство исследователей считают, что с возрастом диаметр мозговых артерий увеличивается, однако есть противоположное мнение [8, 10].

Цель: изучить возрастные изменения наружного диаметра передних мозговых артерий мужчин и женщин.

Материалы и методы исследования. Наружный диаметр правых и левых ПМА изучен нами в середине прекоммуникационных их частей на 179 свежих препаратах головного мозга мужчин и 106 женщин. Измерение диаметра производилось на срезах нативных препаратов артерий, помещенных в чашку Петри с физиологическим раствором сразу после их извлечения из трупа с помощью микроскопа МБС-2 (Россия). Так как на срезах поперечник артерий имел эллипсоидную форму, то измеряли два взаимно перпендикулярных размера артерии, из них определяли срединную величину, как рекомендуется в литературе [2].

Для возрастной группировки материала использована периодизация, рекомендованная 7 Всесоюзной научной конференцией по проблемам возрастной морфологии, физиологии и биохимии (Москва, 1965) и широко используемая в медицинской морфометрии [1]. Для определения более точных данных второй период второго зрелого возраста был разделен нами на первый и второй период с границей 45 лет. Прирост наружного диаметра средних мозговых артерий с возрастом устанавливали по показателю, представляющему собой частное от деления величины его у более старшей возрастной группы, на величину такого же параметра артерии в младшей возрастной группе, выраженному в процентах.

Полученные данные обрабатывали вариационно-статистическим методами на IBM PC/AT Pentium, используя программы Statgraphic и QuttroPro. Все совокупности вариант подвергали предварительной обработке на присутствие «выскакивающих вариант» по формуле [7]:

T = (V-M)/S = Ts,

где: T – критерии выпада;

V – выделяющееся значение признака;

M, s – средняя и сигма для группы, включающей артефакт;

Ts – стандартное значение критерия выпада.

Нормальность распределение оценивали по величине асимметрии (As) и эксцессы (Ex) и показателей их достоверности (Tas и Tex), принимая нормальное распределение, если Tas и Tex были < 3 [6].

Результаты исследования и их обсуждение. Наружный диаметр ПМА без учета стороны, возраста и пола взрослых субъектов в среднем равен 2,28 ± 0,03 мм (n = 285, A = 0,4–0,5 мм, σ = 0,44, Cv = 19,6 %). Он имеет в разной степени выраженные билатеральные различия, половой диморфизм и возрастные изменения.

У мужчин наружный диаметр ПМА в среднем равен 2,25 ± 0,03 мм (n = 160, A = 0,74–3,56 мм, σ = 0,44, Cv = 19,6 %), у женщин 2,18 ± 0,05 мм (n = 74, A = 0,81–3,15 мм, σ = 0,44, Cv = 19,44 %). У мужчин артерии с малым наружным диаметром (< M-σ) менее 1,81 мм составляют 20,2 %, со средним диаметром (M ± σ), который укладывается в диапазон от 1,82 до 2,69 мм, 64,4 %, с большим диаметром (> M + σ) более 2,70 мм 15,4 %. У женщин ПМА с малым наружным диаметром (< M-σ) менее 1,74 мм составляют 13,1 %, со средним диаметром (M ± σ), который укладывается в диапазон от 1,75 до 2,63 мм, 74,2 %, с большим диаметром (> M + σ) более 2,64 мм 12,7 %. Наружный диаметр ПМА мужчин и женщин приведен в таблице.

Таблица

Наружный диаметр ПМА и его изменчивость у мужчин и женщин различного возраста (мм)

Возрастные периоды	Пол	Сторона	Вариационно-статистические показатели					Частота встречаемости вариантов, %		
			n	A	M + т	σ	Cv, %	Малый <M - σ	Средний M ± σ	Большой >M + σ
1	2	3	4	5	6	7	8	9	10	11
Юношеский	М	п	24	1,81–3,06	2,24 ± 0,07	0,34	15,3	25,0	62,5	12,5
		л	22	0,68–2,75	2,18 ± 0,09	0,43	19,7	13,6	77,3	9,1
	Ж	п	9	1,62–2,56	1,97 ± 0,10	0,29	14,5	22,2	66,7	11,1
		л	7	1,75–2,37	2,04 ± 0,08	0,20	10,0	14,3	71,4	14,3
1-й зрелый	М	п	35	0,81–3,00	2,10 ± 0,08	0,45	21,5	14,3	77,1	8,6
		л	34	1,37–3,31	2,30 ± 0,08	0,49	21,3	11,8	70,6	17,6
	Ж	п	15	1,12–2,62	2,08 ± 0,09	0,37	17,6	13,3	80,0	6,7
		л	14	1,50–2,50	2,07 ± 0,07	0,26	12,6	14,3	71,4	14,3
1-й период 2-го зрелого	М	п	27	1,37–3,00	2,22 ± 0,08	0,42	19,0	18,5	70,4	И Л
		л	31	1,50–3,00	2,27 ± 0,07	0,39	17,2	22,6	64,5	12,9
	Ж	п	7	1,37–2,56	2,10 ± 0,14	0,38	17,9	14,3	71,4	14,3
		л	8	1,75–2,37	2,12 ± 0,08	0,22	10,5	12,5	62,5	25,0
2-й период 2-го зрелого	М	п	62	1,20–3,56	2,29 ± 0,06	0,44	19,4	14,5	69,4	16,1
		л	60	1,50–3,56	2,33 ± 0,06	0,43	18,4	16,7	70,0	13,3
	Ж	п	14	1,00–2,75	2,19 ± 0,11	0,42	19,3	7,1	85,7	7,1
		л	11	2,18–3,12	2,39 ± 0,08	0,28	11,7	0,0	90,9	9,1

1	2	3	4	5	6	7	8	9	10	11
Пожилой	М	п	21	1,37–3,00	2,04 ± 0,10	0,44	21,4	19,0	57,1	23,8
		л	22	1,50–3,00	2,38 ± 0,09	0,43	17,9	13,6	72,7	13,6
	Ж	п	34	0,75–3,18	2,14 ± 0,09	0,52	24,3	23,5	70,6	5,9
		л	31	0,87–3,06	2,31 ± 0,10	0,53	23,0	16,1	71,0	12,9
Старческий	М	п	10	2,37–3,13	2,78 ± 0,09	0,27	9,8	30,0	50,0	20,0
		л	10	2,00–3,00	2,45 ± 0,10	0,31	12,6	20,0	70,0	10,0
	Ж	п	27	1,93–3,06	2,41 ± 0,06	0,31	12,7	18,5	59,3	22,2
		л	29	1,92–3,1	2,01 ± 0,04	0,33	12,4	17,7	61,7	20,6

С возрастом у мужчин наружный диаметр ПМА имеет тенденцию к увеличению. Статистически достоверно отличаются наружные диаметры ПМА независимо от стороны у мужчин юношеского, первого периода зрелого возраста, первого и второго периодов второго зрелого возраста и пожилого возраста от его величины в старческом возрасте ($p < 0,01–0,05$). С возрастом у женщин он также увеличивается.

У мужчин наружный диаметр правой ПМА в среднем составляет 2,81 ± 0,08 мм. Среди них встречаются артерии с малым наружным диаметром (менее 2,42 мм) в 20,2 %, с большим (более 3,20 мм) – в 13,68 % наблюдений. У левой ПМА он составляет 2,32 ± 0,08 мм. Среди них встречаются артерии с малым наружным диаметром (менее 1,95 мм) в 16,6 %, с большим (более 2,48 мм) – в 12,6 % наблюдений.

У женщин наружный диаметр правой ПМА составляет 2,15 ± 0,09 мм. Артерии с малым диаметром (менее 1,76 мм) составляют у женщин 16,7 %, со средним наружным диаметром 72,2 %, с большим (более 2,53 мм) 11,1 %. Ее диаметр увеличивается с возрастом, особенно от юношеского до первого зрелого и от первого периода второго зрелого до второго периода второго зрелого возраста. В юношеском, первом зрелом, втором зрелом и пожилом возрасте он достоверно отличается от такового у женщин старческого возраста ($p < 0,01$).

Наружный диаметр левой ПМА составляет у женщин 2,23 ± 0,08 мм. Артерии с малым диаметром (менее 1,93 мм) составляют у женщин 13,1 %, со средним диаметром 71,3 %, с большим (более 2,53 мм) 15,6 %. Он увеличивается с возрастом, особенно от первого периода второго зрелого до второго периода второго зрелого возраста и отличается в юношеском и зрелом возрастах от старческого ($p< 0,05$), а также у женщин первого и второго периодов второго зрелого возраста ($p < 0,05$).

Наружный диаметр ПМА у мужчин в большинстве возрастных периодов больше, чем у женщин, но лишь в отдельных периодах разница достигает 14 %. У левых ПМА разница наружного диаметра между мужчинами и женщинами несколько больше, чем у правых в зрелом возрасте, в пожилом и старческом возрасте она, наоборот, больше у левых ПМА. С возрастом наружный диаметр ПМА у женщин увеличивается более равномерно, чем у мужчин, в старческом возрасте он увеличивается больше, чем в других возрастных периодах, особенно справа, причем у мужчин он увеличивается больше, чем у женщин. Резкие различия наружного диаметра правой и левой ПМА (в 2 раза и более) отмечены нами в 4 % исследованных препаратов. Коэффициент диссимметрии, представляющий собой отношение наружного диаметра правой ПМА к наружному диаметру левой у мужчин и женщин, незначительно отклоняется от единицы, что говорит о небольшом преобладании наружного диаметра ПМА на одной из сторон. Коэффициент направленности диссимметрии наружного диаметра ПМА имеет отрицательное значение, что указывает на левостороннего направленность диссимметрии, но только у женщин эта направленность статические достоверна ($p < 0,05$).

Выводы:

1. наружный диаметр ПМА имеет половые отличия, у мужчин он больше, чем у женщин;
2. наружный диаметр ПМА с возрастом увеличивается у мужчин и женщин;
3. увеличение наружного диаметра отличается у правой и левой ПМА.

Список литературы

1. Автандилов, Г. Г. Медицинская морфометрия / Г. Г. Автандилов. – М. : Медицина, 1990. – 384 с.
2. Кованов, В. В. Хирургическая анатомия артерий человека / В. В. Кованов, Т. Н. Аникина. – М. : Медицина, 1974. – 359 с.

3. Коновалов, А. Н. Атлас нейрохирургической анатомии / А. Н. Коновалов, С. М. Блинков, М. В. Пуцилло. – М. : Медицина, 1980. – 336 с.
4. Коновалов, А. Н. Использование навигационной системы Stealth STATION для удаления опухолей головного мозга / А. Н. Коновалов, А. Г. Меликян, Ю. В. Кушев // Вопросы нейрохирургии им. Н.Н. Бурденко. – 2001. – № 2. – С. 2–6.
5. Куприянов, В. В. Нервный аппарат кровеносных сосудов головного мозга / В. В. Куприянов, В. П. Жица. – Кишинев : Штинница, 1975. – 224 с.
6. Лакин, Г.Ф. Биометрия. Учебное пособие / Г.Ф. Лакин. – М. : Высшая школа, 1990. – 352 с.
7. Плохинский, Н. А. Биометрические методы / Н. А. Плохинский. – Москва : Издательство Московского университета, 1975. – 168 с.
8. Busby, D. The effect of age on the elasticity of the major brain arteries / D. Busby, C. Barton // Canad. J. Physiol., Pharmacol. – 1965. – Vol. 43, № 2. – P. 185–202.
9. Savcovic, A. Varjaciie pars anterior circular anteriosus cerebri (willisii) / A. Savcovic, J. Mustedaragic, F. Brkic, A. Militinovic // Fol. Anat. Jugoslav. – 1988. – Vol. 18, № 1. – P. 61–68.
10. Walcker, F. Einige nene Wege zur Worbestimmung des moglichen Komplikationen nach der Unterbindung A. carotis communis (resp. int.) / F. Walcker // Arch. Klin. Chir. – 1924. – Bd. 130, H. № 4. – S. 736–756.

Гладилин Юрий Александрович, доктор медицинских наук, профессор кафедры анатомии человека, ГБОУ ВПО «Саратовский государственный медицинский университет им. В. И. Разумовского» Минздрава России, Россия, 410012, г. Саратов, ул. Большая Казачья, д. 112, тел.: (8452) 66-97-47, e-mail: meduniv@sgmu.ru.

УДК 611.813.14:616.13-004.6-053.9
© Е.В. Горелик, А.В. Смирнов, А.И. Краюшкин, Н.В. Григорьева, М.Н. Марютин, 2012

Е.В. Горелик, А.В. Смирнов, А.И. Краюшкин, Н.В. Григорьева, М.Н. Марютин

МОРФОЛОГИЯ ГИППОКАМПА В РАЗЛИЧНЫХ СОМАТОТИПАХ У ЛИЦ МУЖСКОГО ПОЛА ВТОРОГО ПЕРИОДА ЗРЕЛОГО ВОЗРАСТА

ГБОУ ВПО «Волгоградский государственный медицинский университет» Минздрава России

Проведено морфометрическое изучение правого и левого гиппокампов у лиц мужского пола в различных соматотипах. Гиппокамп у лиц пикнического соматотипа по сравнению с нормостеническим меньше по длине и больше по ширине. У лиц астенического типа телосложения гиппокамп уже и длиннее, чем у лиц нормостенического типа телосложения. Установлена морфологическая межполушарная ассиметрия и соматотипологический диморфизм среди морфометрических параметров гиппокампа.
Ключевые слова: *соматотип, гиппокамп, второй период зрелого возраста.*

E.V. Gorelik, A.V. Smirnov, A.I. Krayushkin, N.V. Grigoryeva, M.N. Maryutin

THE MORPHOLOGY OF THE HIPPOCAMPUS IN DIFFERENT SOMATOTYPES IN MALES OF THE SECOND PERIOD OF MATURE AGE

The aim was to determine somatotype of men in the second period of mature age. Morphometric study of right and left hippocampus in men in different somatotype were conducted. The hippocampus in persons pyknic somatotype was compared with normostenic less in length and more in width. Individuals of asthenic body type and the hippocampus was longer than that of normostenic body type. The morphological interhemispheric asymmetry and somatotypes dimorphism of morphometric parameters of the hippocampus were established.
Key words: *somatotype, hippocampus, second period of mature age.*

Введение. Возрастные изменения, происходящие в головном мозге, во многом определяют изменения организма в целом [1]. Именно старение ЦНС обусловливает сдвиги в поведенческих неэмоциональных реакциях, нарушение памяти, снижение умственной и физической работоспособности,

двигательной активности, изменения психики, сенсорных функций, регуляции внутренней среды организма и многое другое [7]. Одной из структур головного мозга, играющих важную роль в реализации когнитивных функций, является гиппокамп [4]. Гиппокамп имеет отношение к механизмам эмоций и памяти, образованию временных связей и регулированию висцеральной активности, формированию мотиваций, он является одной из структур корково-подкорковой интегрирующей системы [7]. Вопросы, касающиеся морфологии гиппокампа с позиций комплексной оценки антропометрических параметров, а также возрастные изменения гиппокампа и его взаимоотношения с другими отделами центральной нервной системы в процессе старения организма в целом остаются малоизученными.

Цель: изучить морфологию гиппокампа у лиц мужского пола второго периода зрелого возраста с учетом антропометрических параметров.

Материалы и методы исследования. Для исследования был взят аутопсийный материал (n = 21) лиц мужского пола второго периода зрелого возраста. Нами проводилась соматометрия по стандартным антропометрическим методикам [2]. Соматотип определяли вычислением «индекса соматотипа» (ИС) по формуле W.L. Rees, H.J. Eysenck [8]. Препарирование боковых желудочков головного мозга и выделение гиппокампа осуществляли по методике Комароми Ласло [5]. Морфометрия гиппокампа включала в себя определение: поперечных размеров в области ножки, средней части и пальцев гиппокампа, а также измерение его длины в соответствии с продольной осью. Результаты обрабатывали методами параметрической и непараметрической статистики. Использовали встроенный пакет статистического анализа Microsoft Office Excel 2002 и программный пакет Statistica 6.0.

Результаты исследования и их обсуждение. Был проведен анализ антропометрических данных, установлено, что у мужчин второго периода зрелого возраста пикнический тип телосложения со значением «индекса соматотипа» ИС = 82,92 ± 0,6 составил 54,5 %. Нормостенический тип телосложения со значением ИС = 98,16 ± 0,3 в 36,4 % случаев и астенический тип телосложения при ИС = 106,98 ± 0,2 в 9,1 % случаев. Пикнический соматотип у лиц мужского пола второго периода зрелого возраста встречался чаще других соматотипов и составил больше половины (54,5 %) от других наблюдений.

Количественное исследование макроморфоструктуры гиппокампа выявило достоверные различия по ряду показателей, которые представлены в таблице.

Таблица

Макроморфометрические параметры гиппокампа мужчин второго периода зрелого возраста (M ± m, см)

Параметры гиппокампа		Тип телосложения		
		Пикнический	Нормостенический	Астенический
Длина	л	4,41 ± 0,1 ♦	5,57 ± 0,01 ♦ #	4,34 ± 0,2 #
	п	4,9 ± 0,1	4,93 ± 0,1	4,76 ± 0,3
Ширина ножки	л	1,34 ± 0,02 ♦ *	0,89 ± 0,05 ♦ #	0,99 ± 0,01 # *
	п	1,57 ± 0,05 ♦ *	0,92 ± 0,07 ♦	0,88 ± 0,02 *
Ширина средней части	л	1,04 ± 0,02 ♦ *	0,82 ± 0,04 ♦	0,87 ± 0,04 *
	п	1,11 ± 0,03 ♦ *	0,96 ± 0,04 ♦ #	0,67 ± 0,01 # *
Ширина в области пальцев	л	0,95 ± 0,03 ♦	1,23 ± 0,01 ♦	0,77 ± 0,001
	п	0,91 ± 0,03 ♦	1,47 ± 0,05 ♦ #	0,52 ± 0,01 #
Объем гиппокампа	л	4,41 ± 0,3 ♦ *	5,8 ± 0,25 ♦ #	2,64 ± 0,03 # *
	п	6,13 ± 0,2 ♦ *	4,67 ± 0,3 ♦ #	1,85 ± 0,12 # *

*Примечание: ♦ – $p < 0,01$ – пикнический и нормостенический соматотипы, # – $p < 0,01$ – нормостенический и астенический соматотипы, * – $p < 0,01$ – пикнический и астенический соматотипы, л – левый гиппокамп; п – правый гиппокамп*

Результаты исследования показали, что достоверно значимые различия выявлены в каждой группе изучаемого соматотипа. Так, у лиц пикнического типа телосложения длина гиппокампа на 1,19 ± 0,1 см меньше, чем у лиц с нормостеническим типом телосложения. Ширина гиппокампа в области ножки, средней части и пальцев достоверно больше на 1,1 ± 0,05 см; 0,37 ± 0,03 см; 0,84 ± 0,01 см, соответственно у лиц с пикническим соматотипом, чем с нормостеническим. Объем гиппокампа также проявил достоверные различия между пикническим и нормостеническим типами телосложения. Достоверно значимыми между нормостеническим и астеническим типами телосложения проявили себя такие параметры, как длина и ширина ножки гиппокампа слева. Ширина гиппокампа в средней части и области пальцев значимо больше были справа. Объем гиппокампа в выбранных соматотипах был достоверен как слева, так и справа. Достоверные различия в макроморфоструктуре гиппо-

кампа между лицами с пикническим и астеническим типами телосложении были в ширине ножки и средней части гиппокампа и объеме гиппокампа как слева, так и справа. Полученные морфологические данные свидетельствуют о межполушарной ассиметрии и саматотипологическом диморфизме, что согласовывается с рядом других исследований [3, 6], изучающих параметры гиппокампа в других возрастных группах.

Заключение. Полученные морфометрические данные свидетельствуют о соматотипологическом диморфизме гиппокампа у лиц мужского пола второго периода зрелого возраста. Объем гиппокампа как справа, так и слева имеет прямую зависимость от типа телосложения.

Список литературы

1. Арушанян, Э. Б. Гиппокамп и нарушения познавательной деятельности / Э. Б. Арушанян, Э. В. Бейер // Журнал неврологии и психиатрии. – 2007. – Т. 107, № 7. – С. 72–77.
2. Бунак, В. В. Физическое развитие и соматические типы в период роста / В. В. Бунак // Труды IV науч. конф. по возрастной морфологии, физиологии и биохимии. – М.: АПН РСФСР, 1960. – С. 27–42.
3. Горелик, Е. В. Особенности строения гиппокампа лиц женского пола пожилого и старческого возрастов при церебральном атеросклерозе с учетом соматотипа / Е. В. Горелик, А. В. Смирнов, А. И. Краюшкин и др. // Вестник Волгоградского государственного медицинского университета. – 2009. – № 4 (32). – С. 61–63.
4. Дунаев, В. В. Коррекция экспериментальных нарушений когнитивных функций антиоксидантами / В. В. Дунаев, С. И. Коваленко // Biomedical and biosocial anthropology. – 2004. – № 3. – С. 113–115.
5. Комароми Ласло. Вскрытие головного мозга. Путеводитель по топографической анатомии и по технике проведения вскрытия / Ласло Комароми. – Будапешт: Изд. Ак. наук Венгрии, 1961. – 123 с.
6. Смирнов, А. В. Морфологическая характеристика гиппокампа лиц мужского пола пожилого возраста при церебральном атеросклерозе с учетом соматотипа / А. В. Смирнов, Е. В. Горелик, Д. Ю. Гуров // Вестник новых медицинских технологий. – 2010. – № 2. – С. 110–112.
7. Bast, T. Hyppocampal modulation of sensomotor processes / T. Bast, J. Feldon // Prog. Neurobiol. – 2003. – Vol. 70. – P. 319–345.
8. Rees L. //A factorial study of some morphological aspects of human constitution / L. Rees, H. J. Eysenck // J. Mental. Sci. – 1945. – Vol. 91, № 383. – P. 8–21.

Горелик Елена Владимировна, кандидат медицинских наук, докторант кафедры патологической анатомии, ГБОУ ВПО «Волгоградский государственный медицинский университет» Минздрава России, Россия, 400131, г. Волгоград, пл. Павших Борцов, д. 1, тел.: (8442) 37-58-65, e-mail: gorelikvolgmu@rambler.ru.

Смирнов Алексей Владимирович, доктор медицинских наук, профессор, заведующий кафедрой патологической анатомии, ГБОУ ВПО «Волгоградский государственный медицинский университет» Минздрава России, Россия, 400131, г. Волгоград, пл. Павших Борцов, д. 1, тел.: (8442) 37-58-65, e-mail: alexey-smirnov@rambler.ru.

Краюшкин Александр Иванович, доктор медицинских наук, профессор, заведующий кафедрой анатомии человека, ГБОУ ВПО «Волгоградский государственный медицинский университет» Минздрава России, Россия, 400131, г. Волгоград, пл. Павших Борцов, д. 1, тел.: (8442) 37-58-79, e-mail: lenashi72@mail.ru.

Григорьева Наталья Владимировна, доктор медицинских наук, профессор кафедры патологической анатомии, ГБОУ ВПО «Волгоградский государственный медицинский университет» Минздрава России, Россия, 400131, г. Волгоград, пл. Павших Борцов, д. 1, тел.: (8442) 37-58-65, e-mail: ngrigorievavsmu@gmail.com.

Марютин Михаил Николаевич, кандидат медицинских наук, ассистент кафедры анатомии человека, ГБОУ ВПО «Волгоградский государственный медицинский университет» Минздрава России, Россия, 400131, г. Волгоград, пл. Павших Борцов, д. 1, тел.: (8442) 37-58-79, e-mail: mnmar@mail.ru.

УДК 629.782.519.711
© Г.Н. Горшунова, В.В. Валиуллин, 2012

Г.Н. Горшунова, В.В. Валиуллин

ИММУНОГИСТОХИМИЧЕСКАЯ ХАРАКТЕРИСТИКА КОЖИ БОЛЬНЫХ ДИАБЕТОМ

ГБОУ ВПО «Казанский государственный медицинский университет» Минздрава России

Исследованы 105 образцов ткани кожи нижних конечностей 35 больных, перенесших ампутацию нижних конечностей по поводу диабетической гангрены. Изучено соотношение процессов апоптоза и пролиферации в коже больных диабетом. Установлено, что в коже отмечается снижение уровня пролиферации. При этом наблюдается утолщение базальных мембран сосудов, пролиферация эндотелиальных клеток, следствием чего является утолщение стенок сосудов.
Ключевые слова: *ангиопатия, пролиферация, апоптоз, регенерация.*

G.N. Gorshunova, V.V. Valiullin

THE IMMUNOHISTOCHEMICAL CHARACTERISTICS OF DIABETES PATIENT SKIN

The material studied in the present work included 105 skin samples taken from the region of lower limb of 35 patients after amputation of lower limbs concerning diabetic gangrene. The study was focused on the elucidation of the relationship between apoptotic and proliferative process in the skin of patients by diabetes. The analysed facts revealed that the decline of proliferation level of skin cells was marked. However, the basal membrane of vessels was incrassated, the proliferation of endothelial cells and bulge of walls of vessels.
Key words: *angiopathia, apoptosis, proliferation, regeneration.*

Введение. Проблема репаративной регенерации органов и тканей остается одной из самых значимых и недостаточно изученных в медицине и биологии. В рамках этой проблемы актуальными являются вопросы регенераторной способности кожи при различных сосудистых нарушениях. Такая актуальность обусловлена, в первую очередь, непосредственными запросами клиники, где приходится сталкиваться с последствиями разнообразных сосудистых нарушений. Диабетические ангиопатии – грозное заболевание и в далеко зашедших случаях их результатом может быть гибель различных тканей и органов. В случае вынужденных операций (ампутаций) у таких больных впоследствии возникают проблемы с заживлением ран, что связано с разнообразными нарушениями процессов регенерации в поврежденных тканях, в том числе и коже. Непонятно, какие клеточные типы эпидермиса и дермы наиболее чувствительны к сосудистым нарушениям при диабете, вместе с тем эти данные крайне необходимы для успешного лечения таких хирургических больных. Одной из причин недостаточной изученности нарушения функционирования различных клеток кожи при диабете является отсутствие высокоинформативных морфологических подходов для изучения клеток в условиях нарушенной трофики. Появление методов иммуногистохимии с использованием антител к различным маркерам клеток позволяет обнаружить любые изменения их фенотипа. Вот почему в последние годы наметился определенный прогресс в исследовании разнообразных клеток эпидермиса и дермы при различных патологиях.

Цель: изучить соотношение процессов апоптоза, пролиферации, целостности сосудов с использованием антител к коллагену IV типа в коже больных сахарным диабетом II типа (СД II).

Материалы и методы исследования. Клинико-морфологическое исследование проведено у 35 пациентов, перенесших ампутацию нижних конечностей по поводу диабетической гангрены нижних конечностей за период с мая по декабрь 2011 г. в Городской клинической больнице № 15 г. Казани.

Больные поступали в отделение с клинической картиной распространенной диабетической гангрены стопы или голени, что и являлось критерием отбора пациентов. Возраст пациентов с диабетической гангреной составил от 42 до 83 лет, в среднем – 68,7 года. В исследовании приняли участие 22 женщины и 13 мужчин. Из них диабетическая гангрена стопы была диагностирована у 27 пациентов, голени – у 6 пациентов. В качестве контролей изучали биоптаты кожи нижних конечностей 3 здоровых лиц (1 женщина и 2 мужчин), средний возраст которых составил 39,3 года. Образцы ткани от здоровых контролей получены в момент операций (ампутаций) по поводу травмы. Всего изучено 114 образцов ткани кожи нижних конечностей: 105 биоптатов от 35 пациентов с диабетической гангреной и 9 био-

птатов от 3 здоровых контролей.

Исследование выполнено на материале, забор которого проводился во время ампутаций нижних конечностей по поводу диабетической гангрены.

Полученные образцы размером 5 мм фиксировали в 4 % нейтральном забуференном формалине. Морфологическое исследование проводили на серийных срезах, окрашенных гематоксилином и эозином, по Ван Гизону и Пикро Маллори [4], методом иммуногистохимии по общепринятой методике [2]. Демаскировку антигенов осуществляли при кипячении в цитратном буфере. В качестве первичных антител использовали поликлональные антитела к маркерам пролиферации клеток PCNA (Santa Cruz); антиапоптоза-Bcl-2 (Santa Cruz); антитела к коллагену IV типа (Sanbio).

Результаты. Проведено исследование образцов кожи больных сахарным диабетом II типа. При исследовании образцов ткани ампутированной конечности во всех случаях имелось скопление серозного экссудата в межклеточных пространствах шиповатого слоя, приводящее к их расширению. В зоне непосредственного прилегания к области некротически измененной части конечности обнаруживаются разрывы межклеточных связей с образованием полостей, вследствие чего кератиноциты приобретают звездчатый вид. На этих препаратах наблюдается утолщение базальных мембран сосудов, пролиферация эндотелиальных клеток и, как следствие, утолщение интимы артериол (рис. А, Б). Пролиферацию различных клеток эпидермиса выявляли по наличию PCNA. При СДII в коже отмечается снижение уровня пролиферации эпителиоцитов по сравнению с контролем. Кроме того, в этих клетках уменьшен уровень экспрессии bcl-2.

При длительном течении заболевания и существенного развития ангиопатии в поврежденных тканях происходит частичная регенерация эпителия с сохраненной, но значительно сниженной способностью к пролиферации по сравнению с кожей здоровых людей.

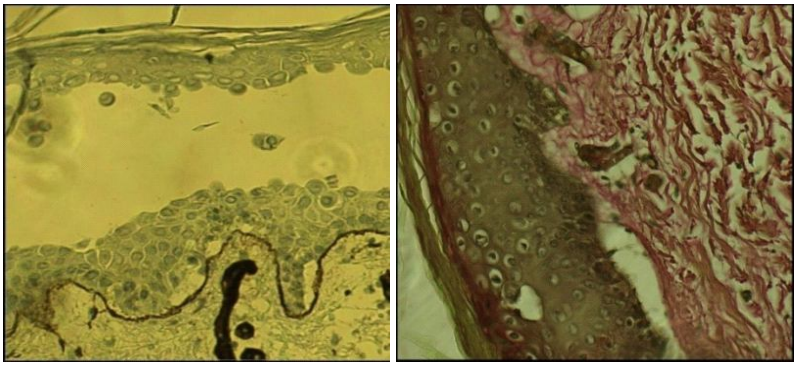

А Б

Рис. Экспрессия коллагена IV типа при СД. Гистологическая картина кожи больных СД, увелич. × 200. А – утолщение и уплотнение (гиалиноз) базальной мембраны капилляров, буллезные изменения; Б – межклеточный отек (спонгиоз) эпидермиса, окраска по Ван Гизону

Обсуждение. Несмотря на бурное развитие современной регенераторной медицины, ампутация нижних конечностей по поводу диабетической гангрены остается одной из самых распространенных операций в общехирургических стационарах [5]. Это обусловлено отсутствием надежных тестов для определения функционального состояния различных органов и тканей в клинике. Так, определение проходимости магистральных и периферических артерий у таких больных повсеместно проводится с помощью ультразвуковой доплерографии с учетом индекса регионарного давления, данных рентгеновской и лазерной доплеровской флуометрии [3]. Оценить жизнеспособность тканей на разных уровнях и прогнозировать заживление раны после ампутации можно, определяя парциальное напряжение кислорода и принимая во внимание результаты термографии, радиоизотопной сцинтиграфии, пункционной биопсии тканей с гистологическим исследованием [1]. Однако ни один из предложенных методов не позволяет достоверно судить о жизнеспособности тканей и прогнозировать заживление операционной раны на выбранном уровне. Вот почему исследование клеточных основ нарушений функционирования кожи в условиях диабетической ангиопатии может позволить разработать методы коррекции деструктивных процессов в коже больных диабетом.

Поскольку прекращение нормального функционирования клеток кожи при диабете во многом есть следствие нарушения репаративной регенерации, то изучение патогенетических звеньев измене-

ния гомеостаза эпидермиса, вовлеченного в патологический процесс, безусловно, будет способствовать пониманию механизмов развития заболевания. Известно, что диабетическая микроангиопатия сопровождается плазморрагическим повреждением базальной мембраны микроциркуляторного русла с соответствующей реакцией эндотелия и перицитов, что приводит к склерозу и гиалинозу сосудистой стенки. Морфологические проявления диабетической микроангиопатии, несмотря на формальное сходство с таковыми при воспалении, в действительности никакого отношения к воспалению не имеют.

Заключение. В коже больных диабетом отмечается снижение уровня пролиферации эпителиоцитов, при этом наблюдается пролиферация эндотелиальных клеток утолщение базальных мембран сосудов, утолщение интимы артериол. Полученные данные могут служить основой для дальнейших исследований изменений, происходящих в коже при диабетической болезни. Помимо набора клинического материала для более достоверного подтверждения полученных данных предстоит более детально изучить активность клеточной дифференцировки, неоангиогенеза, оценить степень васкуляризации в коже с применением маркера CD 31.

Список литературы

1. Буров, Ю. А. Применение лазерной допплеровской флоуметрии для выявления необратимости ишемии нижних конечностей. / Методология флоуметрии / Ю. А. Буров, Е. Г. Микульская, А. Н. Москаленко. – Саратов : Изд-во СГМУ, 1999. – С. 29–41.
2. Киясов, А. П. Современные технологии морфологических исследований : метод. пос. для студентов, аспирантов и врачей-патологов / А. П. Киясов. – Казань : Изд-во КГМУ, 2001. – 38 с.
3. Клиническая ангиология : рук-во для врачей / под ред. А. В. Покровского. – М. : Медицина, 2004. – Т. 1. – 808 с.
4. Лилли, Р. Патогистологическая техника и практическая гистохимия : пер. с англ. / Р. Лилли. – М. : Мир, 1969. – 646 с.
5. Harker, J. Wound healing complication associated with lower limb amputation / J. Harker. – Режим доступа : http://www.worldwidewounds.com/2006/september/Harker/Wound-Healing-Complications-Limb-Amputations.html, свободный. – Заглавие с экрана. – Яз. англ. – Дата обращения : 10.04.2012.

Горшунова Галина Николаевна, аспирант кафедры гистологии, цитологии и эмбриологии, ГБОУ ВПО «Казанский государственный медицинский университет» Минздрава России, 420066, Республика Татарстан, г. Казань, ул. Бутлерова, д. 49, тел.: 8-917-228-80-63, e-mail: galakzn@mail.ru.

Валиуллин Виктор Владимирович, доктор биологических наук, профессор кафедры гистологии, цитологии и эмбриологии, ГБОУ ВПО «Казанский государственный медицинский университет» Минздрава России, 420012, Республика Татарстан, г. Казань, ул. Бутлерова, д. 49, тел.: 8-987-297-93-40, e-mail: valvv@kzn.ru.

УДК 616.91:616.5-005

© О.В. Грачиева, Д.Н. Рассказов, Г.А. Харченко, Р.А. Садретдинов, 2012

О.В. Грачиева, Д.Н. Рассказов, Г.А. Харченко, Р.А. Садретдинов

РОЛЬ МЕТОДА ЛАЗЕРНОЙ ДОППЛЕРОВСКОЙ ФЛОУМЕТРИИ В ОЦЕНКЕ ПЕРИФЕРИЧЕСКОЙ МИКРОЦИРКУЛЯЦИИ У ДЕТЕЙ, БОЛЬНЫХ ЭНТЕРОВИРУСНОЙ ИНФЕКЦИЕЙ

ГБОУ ВПО «Астраханская государственная медицинская академия» Минздрава России

Представлены результаты обследования 43 детей, больных энтеровирусной инфекцией, методом лазерной допплеровской флоуметрии. В патогенезе инфекционного васкулита, обусловленного энтеровирусной инфекцией, одну из важнейших составляющих составляет эндотелиальная дисфункция. По данным лазерной допплеровской флоуметрии определены нарушения микроциркуляции в коже в группе больных. Показатели лазерной допплеровской флоуметрии могут быть использованы для ранней диагностики, прогноза, профилактики осложнений, а также для оценки эффективности проводимой терапии больных энтеровирусной инфекцией.

Ключевые слова: *энтеровирусная инфекция, лазерная допплеровская флоуметрия, васкулит, микроциркуляция.*

O.V. Grachieva, D.N. Rasskazov, G.A. Harchenko, R.A. Sadretdinov

THE ROLE OF METHOD OF THE LASER DOPPLER FLOWMETRY IN ESTIMATION OF SKIN MICROCIRCULATION IN CHILDREN ILL WITH ENTEROVIRUS INFECTION

The results of examination of 43 children with assess laser Doppler flowmetry is presented. In pathogenesis of infection vasculitis condition of enterovirus infection to be one of the the most important component led to dysfunction of endothelium. The laser Doppler flowmetry revealed the disorders in skin microcirculation of patients. The factors of laser Doppler flowmetry can be used for early diagnostics, forecast, preventive maintenance of the complications, as well as for estimation of efficiency in conductive therapy for patients with enterovirus infection.

Key words: *enterovirus infection, laser Doppler flowmetry, vasculitis, microcirculation.*

Введение. Поражение сосудов при инфекционной патологии не является новой проблемой, поскольку отличительной особенностью генерализованных инфекций является нарушение системы гемостаза [2]. Однако уточнение характера сосудистых нарушений и определение их роли в органной патологии при различных инфекционных заболеваниях является малоизученной, но очень актуальной задачей [3]. Вследствие этого происходит активация иммунных реакций, которые направлены как на элиминацию микроорганизма, так и на деструкцию клеток организма хозяина [1]. По данным R. Askalan с соавторами (2001), инфекции являются мощным триггером воспалительного ответа. Сыпь при инфекционных заболеваниях имеет зачастую схожую клиническую картину, что значительно осложняет постановку диагноза, и это требует более тщательного и детального проведения дифференциальной диагностики [4].

Цель: оценить микроциркуляторные нарушения у больных энтеровирусной инфекцией детей с помощь лазерной допплеровской флоуметрии (ЛДФ).

Материалы и методы. Обследованы 43 больных энтеровирусной инфекцией в возрасте от 2 до 15 лет, находившихся на стационарном лечении в Астраханской областной инфекционной клинической больнице им. А.М. Ничоги в сезоны 2009–2011 гг. Группу контроля составили 40 клинически здоровых детей без хронических кожных или соматических заболеваний в анамнезе.

Результаты и их обсуждение. При анализе базального кровотока у больных ЭВИ наиболее выраженные изменения выявлены в области правой голени, где у больных по сравнению с контрольной группой отмечались более высокие показатели величин базальной перфузии. Так, значение величины микроциркуляции (М) у больных составило 4,55 ± 0,21 против 3,51 ± 0,39 пф. ед. контрольной группы ($p < 0,05$). В точке на коже кисти и в точке на коже предплечья отмечалась тенденция к более низким показателям величины М 3,64 ± 0,89 и 2,44 ± 0,17 пф. ед. против 4,13 ± 0,34 и 3,04 ± 0,30 пф. ед. контрольной группы, соответственно.

Средние значения уровня кожной перфузии у пациентов с ЭВИ имели тенденцию к увеличению в связи с тяжестью течения заболевания. Наиболее высокие показатели величины М зарегистрированы у больных с тяжелым течением. Так, в точке на коже голени величина М достоверно была выше 4,88 ± 0,37 по отношению к показателю контрольной группы 3,51 ± 0,39 пф. ед. Наиболее высокий показатель СКО достоверно зарегистрирован в точке на коже голени в подгруппе с тяжелым течением – 0,79 ± 0,10 против 0,43 ± 0,10 пф. ед. контрольной группы ($p < 0,01$).

Выводы. Оценка микроциркуляторных нарушений у детей, больных ЭВИ, наиболее информативна в области нижней трети голени и на коже предплечья. Наблюдалось усиление активных механизмов регуляции микрососудистого русла и значимое подавление пассивных механизмов. Можно высказать предположение о том, что изменения микроциркуляции более выражены в сосудах кожи конечностей, преимущественно мелких артерий, вен и капилляров. Формируется обширное и более раннее поражение сосудов кожи, причем очаги воспаления связаны преимущественно с мелкими кровеносными сосудами. Характер кожных проявлений разнообразен и зависит от длительности заболевания, распространенности и тяжести поражения сосудов.

Список литературы

1. Крупаткин, А. И. Лазерная доплеровская флоуметрия микроциркуляции крови / А. И. Крупаткин, В. В. Сидоров. – М. : Медицина, 2005. – 125 с.
2. Малеев, В. В. Система гомеостаза и состояние эндотелия при инфекционной патологии / В. В. Малеев, А. М. Полякова, О. С. Астрина и др. // Инфекционные болезни. – 2009. – Т. 7, № 1. – С. 11–15.
3. Сорокина, М. Н. Вирусные энцефалиты и менингиты у детей: руководство для врачей / М. Н. Сорокина, Н. В. Скрипченко. – М. : Медицина, 2004. – 416 с.
4. Askalan, R. Chickenpox and stroke in childhood: a study of frequency and causation / R. Askalan, S. Laughlin, S. Mayank et al. // Stroke. –2001. – Vol. 32. – P. 1257–1262.

Грачиева Ольга Валерьевна, аспирант кафедры дерматовенерологии, ГБОУ ВПО «Астраханская государственная медицинская академия» Минздрава России, 414000, г. Астрахань, ул. Бакинская, д. 121, тел.: 8-906-458-26-73, e-mail: olgadybal78@mail.ru.

Рассказов Дмитрий Николаевич, кандидат медицинских наук, ассистент кафедры дерматовенерологии, ГБОУ ВПО «Астраханская государственная медицинская академия» Минздрава России, 414000, г. Астрахань, ул. Бакинская, д. 121, тел.: (8512) 52-41-43, e-mail: agma@astranet.ru.

Харченко Геннадий Андреевич, доктор медицинских наук, профессор, заведующий кафедрой детских инфекций, ГБОУ ВПО «Астраханская государственная медицинская академия» Минздрава России, 414000, г. Астрахань, ул. Бакинская, д. 121, тел.: (8512) 52-41-43, e-mail: agma@astranet.ru.

Садретдинов Ренат Ажимахмудович, кандидат медицинских наук, ассистент кафедры дерматовенерологии, ГБОУ ВПО «Астраханская государственная медицинская академия» Минздрава России, 414000, г. Астрахань, ул. Бакинская, д. 121, тел.: (8512) 52-41-43, e-mail: agma@astranet.ru.

УДК 616.91:616.5-005
© О.В. Грачиева, Г.А. Харченко, Д.Н. Рассказов, Р.А. Садретдинов, 2012

О.В. Грачиева, Г.А. Харченко, Д.Н. Рассказов, Р.А. Садретдинов

АМПЛИТУДНО-ЧАСТОТНЫЙ АНАЛИЗ ПОКАЗАТЕЛЕЙ МЕТОДА ЛАЗЕРНОЙ ДОППЛЕРОВСКОЙ ФЛОУМЕТРИИ В ОЦЕНКЕ ПЕРИФЕРИЧЕСКОЙ МИКРОЦИРКУЛЯЦИИ У ДЕТЕЙ, БОЛЬНЫХ АСТРАХАНСКОЙ РИККЕТСИОЗНОЙ ЛИХОРАДКОЙ И ЭНТЕРОВИРУСНОЙ ИНФЕКЦИЕЙ

ГБОУ ВПО «Астраханская государственная медицинская академия» Минздрава России

Представлены результаты обследования 43 детей, больных энтеровирусной инфекцией, 34 детей, больных Астраханской риккетсиозной лихорадкой, и 40 здоровых детей методом лазерной доплеровской флоуметрии. По данным ЛДФ-тестирования проведен амплитудно-частотный анализ показателей периферической микроциркуляции при инфекционных заболеваниях. Выявлены ранние изменения в микроциркуляторном русле у больных по типу микроангиопатий сосудов.

Ключевые слова: *дети, Астраханская риккетсиозная лихорадка, энтеровирусная инфекция, лазерная допплеровская флоуметрия, микроциркуляция*

O.V. Grachieva, G.A. Harchenko, D.N. Rasskazov, R.A. Sadretdinov

THE AMPLITUDE-FREQUENCY ANALYSIS OF FACTORS OF THE LASER DOPPLER FLOWMETRY IN ASSESSING PERIPHERAL MICROCIRCULATION OF THE ASTRAKHANIAN RICKETTSIAL FEVER AND ENTEROVIRUS INFECTION OF THE PATIENTS

The results of examination 43 sick children of the Astrakhanian rickettsial fever, 34 sick children of enterovirus infection and 40 sound children with assess by laser Doppler flowmetry is presented. The study by LDF-test revealed the amplitude-frequency analysis aspects of the peripheral microcirculation in infectios diseases. There were special

changes in patients with the microangiopathy of vessels.

Key words: *children, Astrakhanian rickettsial fever, enterovirus infection, laser Doppler flowmetry, microcirculation.*

Введение. В Астраханской области отмечаются ежегодные подъемы заболеваемости вирусными менингитами и менингоэнцефалитами в летне-осенний период, которые не только являются жизнеугрожающими состояниями, но и определяют дальнейшее развитие ребенка [1].

Поскольку в патогенезе инфекционного васкулита одну из важнейших составляющих играет эндотелиальная дисфункция, важным является использование инструментальных методов, позволяющих прямо или косвенно оценить эндотелиальные расстройства. Обладая высокой чувствительностью к изменениям микрогемодинамической ситуации в сосудистом русле [3], метод лазерной доплеровской флоуметрии (ЛДФ) имеет неоспоримое преимущество перед другими методиками исследования микроциркуляции оценивать состояние функционирования механизмов управления кровотоком.

Цель: оценить соотношение механизмов активной и пассивной модуляции тканевого кровотока с помощью амплитудно-частотного анализа ЛДФ-граммы.

Материалы и методы. Обследованы больные энтеровирусной инфекцией (ЭИ) (43 ребенка) и больные Астраханской риккетсиозной лихорадкой (АРЛ) (34 ребенка) в возрасте от 2 до 15 лет. Дети находились на стационарном лечении в Астраханской областной инфекционной клинической больнице им. А.М. Ничоги в период 2009–2011 гг. Группу контроля составили 40 клинически здоровых детей без хронических кожных или соматических заболеваний в анамнезе. Состояние периферического кровотока оценивалось в четырех точках на поверхности кожи с помощью аппарата «ЛАКК-01» (НПП «ЛАЗМА», г. Москва).

Проведен анализ колебаний перфузии, которые зарегистрированы в ЛДФ-грамме у детей, больных ЭИ и АРЛ. Ритмическая структура флаксмоций есть результат интегральной суперпозиции различных прямых (эндотелиальных, нейрогенных, миогенных) и опосредованных влияний на состояние микроциркуляторного русла (МЦР) [2].

Результаты и их обсуждение. У пациентов были выявлены существенные изменения в амплитудно-частотном спектре ЛДФ-граммы. Значительное снижение амплитуды миогенных (AmaxM) и нейрогенных (AmaxH) колебаний свидетельствовало о подавлении механизма активной модуляции тканевого кровотока. Угнетение активных регуляторных систем (чаще всего при условии сохранения компенсаторных способностей) сопровождалось возрастанием роли пассивной модуляции, что способствует разгрузке венулярного звена микроциркуляторной системы. Именно в этой связи следует рассматривать общую тенденцию к возрастанию вклада респираторных и кардиочастотных ритмических составляющих в общий уровень флаксмоций. При этом в обоих кожных локусах у обеих групп больных максимальная величина дыхательных колебаний (AmaxД) превышала таковую в группе здоровых ($p < 0,05$). Так, значения данного параметра составили в точке на коже голени 0,19 ± 0,04 пф. ед. и 0,17 ± 0,04 пф. ед. у больных двух групп ЭИ и АРЛ, соответственно, против 0,07 ± 0,01 пф. ед. в контроле. На коже правого предплечья в точке 1 максимальная величина дыхательных колебаний у больных ЭИ и АРЛ первой и второй группы составила 0,25 + 0,05 пф. ед. и 0,23 ± 0,04 пф. ед., соответственно, против 0,16 ± 0,02 пф. ед. в группе контроля.

Выводы. Анализ ритмических составляющих флаксмоций является важным этапом диагностики в оценке микроциркуляторных нарушений в свете патофизиологических сдвигов. Амплитудно-частотный анализ ЛДФ-граммы позволяет более полно и точно оценить соотношение механизмов активной и пассивной модуляции тканевого кровотока и имевшиеся нарушения в функционировании МЦР у детей больных ЭИ и АРЛ, чем это можно было сделать при визуальной оценке зарегистрированной допплерограммы, подчас только он позволял выявлять значимые у них изменения в регуляции кровотока.

Список литературы

1. Кимирилова, О. Г. Вирусные менингиты у детей в Астраханской области / О. Г. Кимирилова, Г. А. Харченко // Астраханский медицинский журнал. – 2010. – Т. 5, № 4. – С. 45–49.

2. Козлов, В. И. Лазерная допплеровская флоуметрия и анализ коллективных процессов в системе микроциркуляции / В. И. Козлов, Л. В. Корси, В. Г Соколов // Физиология человека. – 1998. – Т. 24, № 6. – С. 112–121.

3. Крупаткин, А. И. Лазерная доплеровская флоуметрия микроциркуляции крови / А. И. Крупаткин, В. В. Сидоров. – М. : Медицина, 2005. – 125 с.

Грачиева Ольга Валерьевна, аспирант кафедры дерматовенерологии, ГБОУ ВПО «Астраханская государственная медицинская академия» Минздрава России, 414000, г. Астрахань, ул. Бакинская, д. 121, тел.: 8-906-458-26-73, e-mail: olgadybal78@mail.ru.

Харченко Геннадий Андреевич, доктор медицинских наук, профессор, заведующий кафедрой детских инфекций, ГБОУ ВПО «Астраханская государственная медицинская академия» Минздрава России, 414000, г. Астрахань, ул. Бакинская, д. 121, тел.: (8512) 52-41-43, e-mail: agma@astranet.ru.

Рассказов Дмитрий Николаевич, кандидат медицинских наук, ассистент кафедры дерматовенерологии, ГБОУ ВПО «Астраханская государственная медицинская академия» Минздрава России, 414000, г. Астрахань, ул. Бакинская, д. 121, тел.: (8512) 52-41-43, e-mail: agma@astranet.ru.

Садретдинов Ренат Ажимахмудович, кандидат медицинских наук, ассистент кафедры дерматовенерологии, ГБОУ ВПО «Астраханская государственная медицинская академия» Минздрава России, 414000, г. Астрахань, ул. Бакинская, д. 121, тел.: (8512) 52-41-43, e-mail: agma@astranet.ru.

УДК 616.718.4-089
© С.В. Грунин, Д.А. Маланин, А.И. Краюшкин, И.А. Сучилин, 2012

С.В. Грунин[1], Д.А. Маланин[1], А.И. Краюшкин[1], И.А. Сучилин[2]

МЕТОДИКА РЕНТГЕНОАНАТОМИЧЕСКОЙ ОЦЕНКИ СТРОЕНИЯ ПЯТОЧНЫХ КОСТЕЙ

[1]ГБОУ ВПО «Волгоградский государственный медицинский университет» Минздрава России
[2]ГБУ «Волгоградский медицинский научный центр»

Проведено исследование 37 рентгенологических снимков пяточных костей в боковых проекциях и 14 рентгенологических снимков пяточных костей в аксиальной проекции, на которых производились построение и измерение углов. Для выявления закономерностей и классификации пяток по каждому из шести параметров было принято решение – вариационный ряд значений каждого параметра разбить на три равномерных интервала длиной $h = (x_{max} - x_{min}) / 3$. В результате были получены частоты n_i появления значений параметров в пределах выбранных интервалов. При анализе полученных результатов было выявлено, что по всем шести признакам пяточные кости можно разделить на три группы.

***Ключевые слова**: пяточная кость, анатомия, рентгенологическое измерение.*

S.V. Grunin, D.A. Malanin, A.I. Krayushkin, I.A. Suchilin

THE METHODICS OF ROENTGENOANATOMICAL VALUE OF THE STRUCTURE OF HEEL BONES

There was the study of 37 X-ray images of bones in the heel lateral projections, and 14 X-ray images of bones in the calcaneal axial projection, which made the construction and measurement of angles. In order to identify patterns and classification of five for each of the six parameters it was decided to statistics of the values of the parameter to divide into three intervals of uniform length $h = (x_{max} - x_{min}) / 3$. As a result, the frequency of occurrence n_i were obtained by parameter values within the selected intervals. The significant results were revealed in the analyses.

***Key words:** heel bone, anatomy, roentgenological measure.*

Введение. Изучение особенностей анатомического строения пяточной кости было описано в литературе различными авторами [2, 3, 4, 7, 8]. Анатомия пяточной кости сложна, поэтому ее сложные природные особенности строения чаще всего определяют с помощью построения геометрических моделей, на которых выполняется отображение углов. Так, угол Fowler-Philip [3] больше, чем 75° считается диагностическим критерием увеличения бугра пяточной кости. Также описаны углы, которые характеризуют анатомическую особенность строения пяточного бугра, угла инклинации, общего угла пяточной кости и другие параметры [2, 5, 6, 7, 8, 9].

Цель: выявить анатомические особенности строения пяточных костей на исследуемых рентгено-

граммах.

Материалом для исследования послужили результаты рентгенологических измерений пяточных костей. Всего произведено измерение 37 рентгенограмм пяточных костей в боковой проекции и 14 рентгенограмм в аксиальной проекции у пациентов мужского и женского пола в возрасте от 20 до 50 лет с переломами дистального отдела костей голени или с повреждением связочного аппарата.

Техника данного исследования заключалась в следующем: рентгенограммы были сканированы, оцифрованы, внесены в базу данных компьютера. С помощью программы Microsoft Visual C 2010 Express произведено построение и измерение углов, а также осуществлено сравнение отношения параметров ширины к высоте в аксиальной проекции, после чего проведена их сравнительная характеристика (рис.).

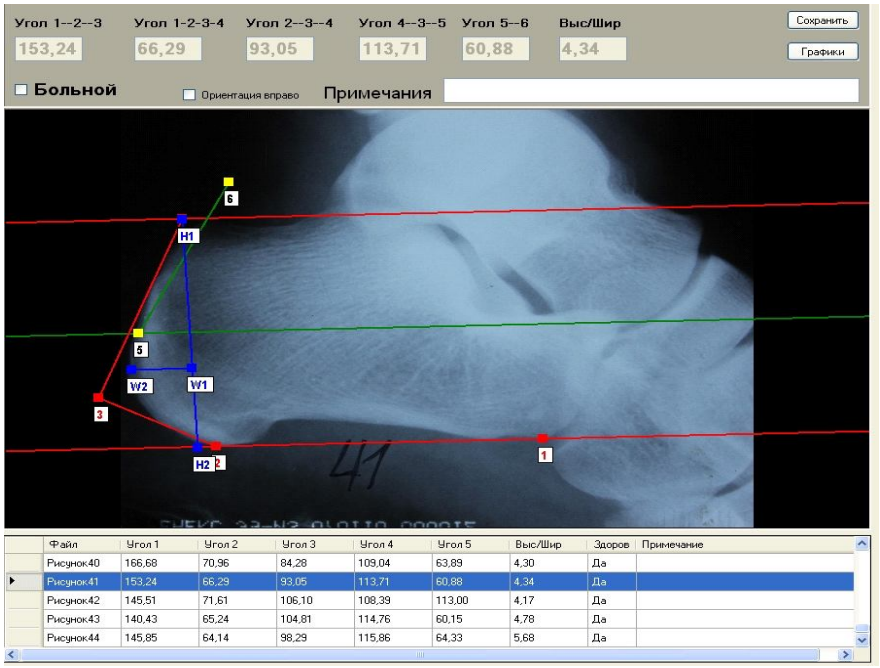

Рис. 1. Окно рабочей программы

Было проанализировано 37 здоровых пяточных костей по 5 параметрам: четырем углам и специально введенного инвариантного параметра H/W – отношения условной высоты к радиусу пяточного выступа. Измерения в аксиальной проекции включали в себя соотношение величины высоты к ширине.

Результаты исследования и их обсуждение. Полученные в результате измерений значения каждого параметра представляли собой выборочную совокупность эмпирических данных, для анализа которых оказались применимы статистические методы [1].

На первом этапе обработки экспериментальных данных по каждому из параметров была произведена идентичная обработка результатов измерений: построена эмпирическая функция распределения $F_{37}(x)$, определен размах каждой выборки $(x_{max} - x_{min})$, составлен статистический ряд и построена гистограмма $F_{37}(x)$.

Для выявления закономерностей и классификации пяточных костей по каждому из пяти параметров было принято решение – вариационный ряд значений каждого параметра разбить на три равномерных интервала длиной $h = (x_{max} - x_{min}) / 3$. В результате были получены частоты n_i появления значений параметров пяточной кости в пределах выбранных интервалов.

Полученные значения частоты были проанализированы на предмет неравномерности распределения по трем отрезкам для того, чтобы в дальнейшем провести классификацию пяточных костей по условным группам. Ряд гистограмм показал ярко выраженное неравномерное распределение, что могло являться важным критерием оценки формы пяточной кости. Другие же гистограммы показали практически равномерное распределение его значений по всем трем группам, что позволило сделать предварительное заключение об относительности данного критерия.

Изучение полученных гистограмм позволил сделать заключение о том, что классификация пяточных костей только по какому-то одному параметру не является достоверной, поэтому следует проводить классификацию по всей совокупности исходных данных, что возможно реализовать с помощью современных методов: кластеризации, дискриминантного анализа и др.

Несомненными преимуществами измерений с помощью ЭВМ рентгенологических снимков пяточных костей в боковой проекции, является следующее: техническая простота метода, высокая информативность и возможность выявления изменений на ранней стадии. Данный метод практически не имеет противопоказаний и допускает повторное исследование без риска ухудшения состояния пациента.

Вывод. Метод исследования позволяет произвести измерения основных параметров пяточной кости, накопление, систематизацию и классификацию полученных результатов измерений, а также формализовать процесс экспертного анализа оценок.

Список литературы

1. Козлов, М. В. Введение в математическую статистику / М. В. Козлов, А. В. Прохоров. – М. : Изд-во МГУ, 1987. – 264 с.
2. Chauveaux, D. A new radiologic measurement for the diagnosis of Haglund's deformity / D. Chauveaux, P. Liet, J. C. Le Huec, D. Midy // Surg. Radiol. Anat. – 1991. – Vol. 13. – P. 39–44.
3. Fowler, A. Abnormality of the calcaneus as a cause of painful heel. Its diagnosis and operative treatmen / A. Fowler, J. F. Philip // British J. Surg. – 1945. – Vol. 32. – P. 494–498.
4. McGarvey, W. C. Insertional Achilles tendinosis : surgical treatment through a central tendon splitting approach / W. C. McGarvey, R. C. Palumbo, D. E. Baxter, B. D. Leibman // Foot Ankle Int. – 2002. – Vol. 23. – P. 19–25.
5. Robinson, P. Soft tissue and osseous impingement syndromes of the ankle : role of imaging in diagnosis and management / P. Robinson, L. M. White // Radiographics. – 2002. – Vol. 22. – P. 1457–1471.
6. Schneider, W. Haglund’s syndrome : disappointing results following surgery – a clinical and radiographic analysis / W. Schneider, W. Niechus, K. Knahr // Foot Ankle Int. – 2000. – Vol. 21. – P. 26–30.
7. Sella, E. J. Haglund's syndrome / E. J. Sella, D. S. Caminear, E. A. McLarney // J. Foot Ankle Surg. – 1998. – Vol. 37. – P. 110–114.
8. Steffensen, J. C. Bursitis retrocalcanea achilli / J. C. Steffensen, A. Evensen // Acta Orthop. Scandinavica. – 1958. – Vol. 27. – P. 229–236.
9. Watson, A. D. Comparison of results of retrocalcaneal decompression for retrocalcaneal bursitis and insertional achilles tendinosis with calcific spur / A. D. Watson, R. B. Anderson, W. H. Davis // Foot Ankle Int. – 2000. – Vol. 21 – P. 638–642.

Грунин Сергей Викторович, ассистент кафедры травматологии, ортопедии и ВПХ с курсом травматологии и ортопедии, ФУВ ГБОУ ВПО «Волгоградский государственный медицинский университет» Минздрава России, Россия, 400131, г. Волгоград, пл. Павших Борцов, д. 1, тел.: (8442) 38-50-05, e-mail: post@volgmed.ru.

Маланин Дмитрий Александрович, доктор медицинских наук, профессор, заведующий кафедрой травматологии, ортопедии и ВПХ с курсом травматологии и ортопедии, ФУВ ГБОУ ВПО «Волгоградский государственный медицинский университет» Минздрава России, ГБУ «Волгоградский медицинский научный центр», Россия, 400131, г. Волгоград, пл. Павших Борцов, д. 1, тел.: (8442) 38-50-05, e-mail: post@volgmed.ru.

Краюшкин Александр Иванович, доктор медицинских наук, профессор, заведующий кафедрой анатомии человека, ГБОУ ВПО «Волгоградский государственный медицинский университет» Минздрава России, Россия, 400131, г. Волгоград, пл. Павших Борцов, д. 1, тел.: (8442) 38-50-05, e-mail: post@volgmed.ru.

Сучилин Илья Алексеевич, ассистент кафедры травматологии, ортопедии и ВПХ с курсом травматологии и ортопедии ФУВ ГБОУ ВПО «Волгоградский государственный медицинский университет» Минздрава России, ГБУ «Волгоградский медицинский научный центр», Россия, 400131, г. Волгоград, пл. Павших Борцов, д. 1, тел.: 8-8442-72-91-09, e-mail: omnio@mail.ru.

УДК 611.16 + 612.1 + 612.66
© О.А. Гурова, 2012

О.А. Гурова

СОПРЯЖЕННОСТЬ ИЗМЕНЕНИЙ КОНЪЮНКТИВАЛЬНОЙ МИКРОЦИРКУЛЯЦИИ И МОЗГОВОЙ ГЕМОДИНАМИКИ В ОНТОГЕНЕЗЕ У ДЕТЕЙ И ПОДРОСТКОВ

ФГБОУ ВПО «Российский университет дружбы народов», г. Москва

У детей и подростков 7–17 лет изучались изменения микроциркуляции крови в конъюнктиве глазного яблока и мозговой гемодинамики при антиортостатическом воздействии. С возрастом сокращается время наступления компенсаторных реакций микрососудов на воздействие. По мере морфофункционального созревания сопряженность реакций мозговых и конъюнктивальных микрососудов растет, что выражается в увеличении числа однонаправленных ответов со стороны этих сосудов.

Ключевые слова: *микроциркуляция крови, конъюнктива глазного яблока, мозговая гемодинамика, антиортостаз.*

O.A. Gurova

THE CONJUGACY OF CHANGES IN CONJUNCTIVAL MICROCIRCULATION AND CEREBRAL HEMODYNAMICS DURING ONTOGENESIS IN CHILDREN AND ADOLESCENTS

The changes in microcirculation in the bulbar conjunctiva and cerebral hemodynamics in antiorthostatic effects were studied in boys of 7–17 years old. The speed of compensatory reactions of microvessels increased with age. The conjugation of reactions of cerebral and conjunctival microvessels increased as the morpho-functional maturation of the microcirculation. The number of similar reactions of vessels of the conjunctiva and the brain was increased in adolescents.

Key words: *blood microcirculation, bulbar conjunctiva, cerebral hemodynamics, antiortostasis.*

Введение. Состояние микроциркуляции крови в конъюнктиве глазного яблока имеет системный характер, однако при изменениях мозгового кровообращения в результате патологии или локального воздействия отражает, по-видимому, его особенности [1, 4, 9], что обусловлено наличием общих источников кровоснабжения головного мозга и конъюнктивы [7]. Возрастной аспект этой проблемы изучен недостаточно.

С целью исследования сопряженности изменений конъюнктивальной микроциркуляции и мозговой гемодинамики при локальных физических воздействиях в области головы, а также ее динамики в процессе развития организма обследованы 240 мальчиков в возрасте от 7 до 17 лет (с погодовым интервалом) в условиях антиортостатического воздействия.

Методы исследования. Состояние микрососудов конъюнктивы изучали методом биомикроскопии с помощью фотощелевой лампы «Karl Zeiss» (Германия) и специально оборудованного микроскопа МБС-2 (Россия). Производили балльную оценку микроциркуляции и морфометрический анализ полученного изображения [4]. Мозговую гемодинамику изучали методом фокусированной импедансной плетизмографии (РЭГ) в бифронтальном и бимастоидальном отведениях с помощью реоплетизмографа РПГ-203 (Россия). Антиортостатическое воздействие (с углом наклона головного конца 15°) длительностью 10 мин задавали с помощью специального поворотного стола.

Результаты исследования. После перевода испытуемых в антиортостатическое положение в течение 1–3 минут увеличивается кровенаполнение всех звеньев микроциркуляторного русла конъюнктивы, усиливается капиллярный кровоток и нарастают явления застоя крови в посткапиллярно-венулярном звене русла. Дальнейшие компенсаторно-приспособительные изменения характеризуются нарастающей констрикцией прекапилляров и мелких артериол, в результате чего происходит ослабление капиллярного кровотока, закрытие части капилляров, увеличение степени агрегации эритроцитов в посткапиллярах и венулах.

С возрастом сокращается время наступления констрикции артериол конъюнктивы в процессе воздействия. У мальчиков 7 лет констрикторная реакция мелких артериол на второй минуте воздействия наблюдается в 17 % случаев, а у подростков 14–17 лет – в 60 % наблюдений. Появление наибо-

лее быстрых компенсаторных реакций приурочено к моменту формирования дефинитивной композиции микрососудистого русла конъюнктивы – окончанию периода полового созревания [2].

Направленность реакций крупных артериол конъюнктивы зависит от исходного состояния их тонуса. У испытуемых, реагирующих на антиортостаз констрикцией крупных артериол (от 52 до 75 % случаев в разном возрасте), исходный диаметр этих сосудов в покое составляет 23,8 ± 0,3 мкм, что достоверно ($p < 0,001$) больше, чем у тех, кто реагирует дилатацией артериол – 20,9 ± 0,48 мкм. Посткапилляры и венулы конъюнктивы при антиортостазе остаются расширенными до конца воздействия, что облегчает отток крови из капилляров за счет снижения посткапиллярного сопротивления.

Изменения в микроциркуляторном русле конъюнктивы при антиортостатическом воздействии достаточно точно отражают состояние мозгового кровотока. По данным РЭГ, у детей и подростков 7–17 лет при антиортостазе происходит уменьшение объемного мозгового кровотока, что характерно для состояний, связанных с увеличением внутричерепного давления [6]. Однако степень изменений и скорость наступления компенсаторно-приспособительных реакций мозговых сосудов зависят от возраста испытуемых. У мальчиков 7 лет уменьшение объемного мозгового кровотока при антиортостатическом воздействии незначительно: менее 3,5 % в бифронтальном отведении и 10 % в бимастоидальном. В 11 лет уменьшение этого показателя составляет 26 и 19 %, соответственно. У юношей 17 лет наблюдается достоверное снижение объемного мозгового кровотока на 27 % в бассейне внутренних сонных артерий и на 33 % в бассейне позвоночных артерий уже на шестой минуте воздействия.

Исследование показало, что большое значение в сдвигах объемного мозгового кровотока при антиортостазе имеет состояние периферического сопротивления в области мелких мозговых сосудов. Реакция мелких артериальных сосудов головного мозга, состояние тонуса которых характеризуется дикротическим индексом РЭГ, в ответ на антиортостатическое воздействие может осуществляться по констрикторному или дилататорному типу, так же как и реакция артериол конъюнктивы. Выявлена зависимость реакции артериол головного мозга от исходного состояния их тонуса. Испытуемые, реагирующие в процессе воздействия увеличением периферического сопротивления, имеют в состоянии покоя более низкий тонус сосудов. У испытуемых 7–10 лет эта зависимость выражена слабее, чем у 11–17-летних.

Различная направленность реакций артериол головного мозга на антиортостатическое воздействие служит важным признаком возрастных преобразований. Среди 7–10-летних детей 54–65 % реагируют на антиортостаз уменьшением периферического сопротивления и демонстрируют дилататорную реакцию сосудов мозга. Среди подростков и юношей 11–17 лет большинство (64–76 %) реагируют повышением тонуса артериол, у них наблюдается констрикторная реакция сосудов на воздействие.

Сравнение направленности реакций крупных артериол конъюнктивы и артериол головного мозга, состояние тонуса которых характеризуется дикротическим индексом РЭГ, показало, что частота встречаемости однонаправленных реакций этих сосудов увеличивается с возрастом. В 7–10 лет число однонаправленных (констрикторных и дилататорных) реакций указанных сосудов составляет 48–53 %, а в 11–17 лет – 65–81 %. Таким образом, по мере морфофункционального созревания системы микроциркуляции сопряженность реакций мозговых и конъюнктивальных микрососудов растет, что выражается в увеличении числа однонаправленных ответов со стороны этих сосудов.

Обсуждение результатов. Повышение сопротивления мозговых сосудов при антиортостазе закономерно и происходит в результате вено-вазомоторной реакции при раздражении барорецепторов венозных синусов. Рост сосудистого сопротивления, в первую очередь, наблюдается на путях притока крови к мозгу [6]. Уменьшение сопротивления в области мозговых микрососудов у мальчиков 7–10 лет может быть связано с недостаточной зрелостью механизмов их регуляции [8], а также представлять собой активный ответ сосудов мозга на системную прессорную реакцию на антиортостаз, приводящую к ограничению притока крови в мозг.

Увеличение в процессе постнатального развития числа констрикторных реакций конъюнктивальных и мозговых микрососудов, по-видимому, связано с усилением в онтогенезе роли сосудосуживающих влияний, а также совершенствованием структур сосудистой стенки, ответственных за реализацию этих влияний. К 12–14 годам сосуды в основном заканчивают свое развитие [2, 3, 5]. В предпубертатный и пубертатный периоды происходит усиление влияния нейрогуморальных факторов регуляции кровообращения, роль которых в регулировании тонуса мозговых сосудов весьма существенна [6, 8]. Изменение реактивности микрососудов конъюнктивы и головного мозга на антиортостатическое воздействие происходит в сторону увеличения с возрастом адекватности и скорости их реагирования.

Заключение. Формирование механизмов регуляции сосудистого тонуса по дефинитивному типу приводит к тому, что в условиях затруднения венозного оттока при антиортостатическом воздействии растет сопряженность реагирования артериол головного мозга и конъюнктивы. С окончанием периода полового созревания состояние микрососудов конъюнктивы глазного яблока при локальных воздействиях в области головы достаточно точно отражает состояние сосудов бассейна внутренней сонной артерии.

Список литературы

1. Бунин, А. Я. Микроциркуляция глаза / А. Я. Бунин, Л. А. Кацнельсон, А. А. Яковлев. – М. : Медицина, 1984. – 175 с.
2. Гурова, О. А. Морфофункциональная перестройка микрососудов конъюнктивы глазного яблока у человека на отдельных этапах постнатального периода онтогенеза / О. А. Гурова // Архив анатомии, гистологии и эмбриологии. – 1986. – Т. 89, № 2. – С. 77–83.
3. Козлов, В. И. Гистофизиология кпилляров / В. И. Козлов, Е. П. Мельман, Е. М. Нейко. – СПб. : Наука, 1994. – 234 с.
4. Козлов, В. И. Компьютерная TV-микроскопия сосудов конъюнктивы глазного яблока в оценке состояния микроциркуляции крови : пос. для врачей / В. И. Козлов, Г. А. Азизов, О. А. Гурова. – М. : Изд-во РУДН, 2004. – 29 с.
5. Мотавкин, П. А. Гистофизиология сосудистых механизмов мозгового кровообращения / П. А. Мотавкин, В. М. Черток. – М. : Медицина, 1983. – 198 с.
6. Мчедлишвили, Г. И. Механизмы регулирования мозгового кровообращения / Г. И. Мчедлишвили // Успехи физиологических наук. – 1980. – Т. 11, № 4. – С. 3–17.
7. Орлов, В. М. Источники кровоснабжения конъюнктивы глазного яблока человека / В. М. Орлов // Архив анатомии, гистологии и эмбриологии. – 1979. – Т. 76, № 11. – С. 21–26.
8. Шарапов, А. Н. Особенности функционального состояния миокарда и мозгового кровообращения детей 7–10 лет с разными вариантами автономной нервной регуляции сердечного ритма / А. Н. Шарапов, В. Н. Безобразова, С. Б. Догадкина // Физиология человека. – 2009. – Т. 35, № 6. – С. 76–84.
9. Elliott, F. A. The microcirculation of the brain, retina and bulbar conjunctiva / F. A. Elliott // The microcirculation in clinical medicine. – Boston : Academic Press, 1973. – P. 289–306.

Гурова Ольга Александровна, кандидат биологических наук, старший научный сотрудник, доцент кафедры анатомии человека, ФГБОУ ВПО «Российский университет дружбы народов», Россия, 117198, г. Москва, ул. Миклухо-Маклая, д. 8, тел.: (495) 434 50 55, e-mail: oagur@list.ru.

УДК 611. 341:61142

© Т.С. Гусейнов, С.Т. Гусейнова, А.Э. Эседова, 2012

Т.С. Гусейнов, С.Т. Гусейнова, А.Э. Эседова

МОРФОЛОГИЯ ВОРСИНОК, КРИПТ И ЛИМФОИДНЫХ УЗЕЛКОВ ПРИ ДЕГИДРАТАЦИИ И КОРРЕКЦИИ ФИЗИОЛОГИЧЕСКИМ РАСТВОРОМ

ГБОУ ВПО «Дагестанская государственная медицинская академия» Минздрава России, г. Махачкала

На белых крысах линии «Vistar» при дегидратации с последующей коррекцией физиологическим раствором установлено, что заметные морфологические изменения наступают в ворсинках, млечных синусах, криптах и лимфоидных узелках тонкой кишки. При сравнении локальных особенностей при дегидратации и введении физраствора наиболее заметные морфологические и морфометрические изменения заметны в подвздошной кишке.

***Ключевые слова**: крипты, ворсинки, тонкая кишка, белые крысы, дегидратация, физиологический раствор.*

T.S. Guseynov, S.T. Guseynova, A.E. Esedova

THE MORPHOLOGY OF VILLI, CRYPTS AND LYMPHOID NODULES OF THE SMALL INTESTINE IN DEHYDRATION AND CORRECTION BY PHYSIOLOGICAL SOLUTION

In white rats during dehydration, correction by solution showed that visible morphological changes occured in the villi, lung sinuses, crypts and lymphoid nodules of the small intestine. Comparing the local features during the dehydration and the introduction of the solution, the most conspicuous morphological and morphometric changes were seen in the ileum.

Key words: *crypts, villi, the small intestine, white rats, dehydration, physiological solution.*

Введение. Детальное и углубленное изучение макро- и микроскопической анатомии тонкой кишки, цитологических особенностей ворсинок и крипт, конструкции соединительной ткани, лимфоидных узелков и лимфатического русла при дегидратации на современном уровне позволит научно обоснованно вести коррекцию обезвоживания и иммунологических нарушений и рационально использовать физиологический раствор, перфторан и другие заменители крови.

Цель: выявить структурные изменения в ворсинках и криптах тонкой кишки при дегидратации и коррекции физиологическим раствором и перфтораном.

Материалы и методы исследования. Материалом для исследования послужили 40 половозрелых белых крыс линии «Vistar», массой 180–200 г. Опыты проводили по 4 сериям: 1-я группа – контрольные (интактные) крысы – 10 экземпляров; 2-я группа – крысы при дегидратации 3 дня – 10 экземпляров; 3-я группа – крысы при дегидратации 6 дней – 10 экземпляров; 4-я группа – крысы при внутривенном введении физиологического раствора по 10 экземпляров после 3, 6 дней дегидратации. Дегидратацию животных производили путем кормления их сухим овсом без доступа к воде в течение 3–6–10 суток. Такая модель широко применяется в эксперименте. Объектом для исследования служили ворсинки и крипты тонкой кишки. Проведено макро- и микроскопическое препарирование, а также морфометрия ворсинок и крипт тонкой кишки. Окраска гистологических препаратов, полученных на препаратах с инъецированными лимфатическими капиллярами, посткапиллярами и сосудами проведена по Ван Гизон, гематоксилин-эозином, азурII – эозином, пучков коллагеновых волокон – по Маллори, эластических волокон – фуксином по Вейгерту, ретикулярных волокон – по Футу, окраска по Романовскому-Гимзе, Курнику, азотнокислым серебром по В.В. Куприянову. Приготовление гистологических препаратов лимфоидных узелков было проведено по Т.С. Гусейнову, Р.М. Рагимову, З.Н. Бутаеву [4]. Изучение цитоконструкций клеток и соединительной ткани осуществлено общепринятым методом счета с использованием микроскопа МБС-9 (Россия) с окулярным микрометром и сеткой А.А. Глаголева в модификации С.Б. Стефанова (1974).

При анализе данных, полученных на интактных, дегидратационных и экспериментальных (введение физиологического раствора) белых крысах с учетом морфометрических показателей отмечен ряд особенностей в строении стенок и структур тонкой кишки. Эти особенности выражаются в том, что наиболее активные в функциональном отношении структуры, как при дегидратации, так и при введении физиологического раствора, реагируют в первую очередь. Длина ворсинок укорачивается на 7–10 % при 3-суточной дегидратации и введении физиологического раствора. Плотность ворсинок на 1 см^2 не меняется после введения физиологического раствора по сравнению с дегидратацией. Высота млечных синусов при инъекции физиологического раствора увеличивается на 9–11 %. По сравнению с 3-суточной дегидратацией при введении физиологического раствора достоверно ($p \leq 0,05$) увеличиваются морфометрические показатели ворсинок, млечных синусов, толщина слизистой оболочки и подслизистой основы. Другие структуры стенок тонкой кишки (мышечная и серозная оболочки), складки, крипты меняются незначительно, и те изменения, видимые на препаратах, недостоверны ($p \geq 0,05$).

При сравнении локальных особенностей при дегидратации и введении физиологческого раствора морфологические изменения наиболее заметны в подвздошной кишке по сравнению с двенадцатиперстной и тощей кишкой. Это, в первую очередь, отражается на показателях морфометрии ворсинок, млечных синусов, кишечных желез, клеток крипт и ворсинок, слизистой оболочки, подслизистой основы и лимфоидных образований. При введении физиологического раствора через 3 суток дегидратации нормализуется длина одиночных лимфоидных узелков, количество узелков с центром размножения, расстояние от кишечных эпителиоцитовдо короны узелков, диаметр периузелковых гемокапилляров. При дегидратации и коррекции физиологическим раствором заметные изменения

наступают в клеточном составе в собственной пластинке слизистой оболочки, одиночных и групповых лимфоидных узелков.

В ворсинках при введении физиологического раствора и дегидратации не выявляются большие лимфоциты по сравнению с интактными животными. Частота средных лимфоцитов на препаратах увеличивается при использовании физиологического раствора в ворсинках на 70 %.

Использование физиологического раствора вызывает увеличение процентного содержания следующих клеток в криптах и ворсинках: средние и малые лимфоциты, незрелые плазмоциты, макрофаги, фибробласты. Плотность клеток определялась на 1 мм². Деструктивно измененные клетки уменьшаются.

На фоне 6-суточного обезвоживания организма у белых крыс и последующего введения физиологического раствора меняется строение стенок тонкой кишки. По сравнению с 3-суточной дегидратацией при 6-суточной дегидратации уменьшаются важнейшие показатели длины, ширины, плотности ворсинок и их млечных синусов.

Морфометрический анализ показывает, что при введении физиологического раствора улучшаются некоторые параметры структур стенок тонкой кишки у белых крыс. Если при дегидратации высота и ширина ворсинок уменьшаются в 1,2–1,4 раза, при введении физиологического раствора отставание составляет 9–10 %. Высота млечных синусов, ворсинок при введении физиологического раствора составляет 10 % от экспериментальных, а от интактных животных эти различия составляют 10–15 %. Меньше всего страдают серозная и мышечная оболочки. Больше всех структур реагирует слизистая оболочка и подслизистая основа, на 15–20 % уменьшается их толщина по сравнению с нормальными условиями.

Из лимфоидных образований при дегидратации страдают одиночные лимфоидные узелки с центром размножения. Они уменьшаются в 3 раза, введение физиологического раствора не улучшает их соотношений. Лимфоидные узелки без центра размножения уменьшаются на 28–30 %. Расстояние между лимфоидными узелками и лимфатическими и кровеносными капиллярами увеличивается на 20–25 %, диаметр лимфатических капилляров уменьшается на 12–20 %.

По сравнению с 3-суточной дегидратацией и коррекцией физиологическим раствором при 6-суточной дегидратации резко меняются и уменьшаются морфометрические показатели почти в 2–3 раза.

Коррекция физиологического раствора при 6-суточной дегидратации слабо выражена по сравнению с 3-суточным обезвоживанием и введением физиологического раствора. Из цитологических особенностей структур стенок тонкой кишки при 6-суточной дегидратации и введении физиологического раствора следует отметить, что физиологический раствор улучшает содержание больших лимфоцитов в собственной пластинке тощей кишки – уменьшает на 15 %, а в подвздошной кишке – на 55–56 %. Снижается содержание больших лимфоцитов при дегидратации и при введении физиологического раствора на 46 %. Реакция клеток на дегидратацию и введение физиологического раствора имеет локальный характер. Введение физиологического раствора улучшает содержание больших лимфоцитов по сравнению с дегидратацией в собственной пластинке двенадцатиперстной кишки на 9 %, в подвздошной кишке на 9,2–9,5 %, а в тощей кишке происходит их снижение на 11–12 %, то есть имеются локальные особенности по ходу тонкой кишки.

В отношении средних лимфоцитов собственной пластинки слизистой оболочки тонкой кишки отмечается, что в двенадцатиперстной кишке при шестисуточной дегидратации содержание их снижается на 8,2 %, а при введении физиологического раствора – на 7,8 %. Введение физиологического раствора увеличивает содержание средних лимфоцитов в собственной пластинке двенадцатиперстной кишки, в то время как в тощей и подвздошной кишке эти показатели остаются прежними. Количество малых лимфоцитов в собственной пластинке слизистой оболочки в отделах тонкой кишки различно в зависимости от дегидратации и введения физиологического раствора. Так, при дегидратации в собственной пластинке на 20 % уменьшается содержание малых лимфоцитов, а при введении физиологического раствора повышается процент малых лимфоцитов на 9–11 %, по сравнению с шестисуточной дегидратацией. В слизистой оболочке тощей и подвздошной кишки в собственной пластинке наблюдается увеличение числа малых лимфоцитов при введении физиологического раствора по сравнению с дегидратированными крысами. На 6-й день дегидратации бластные клетки исчезают и не восстанавливаются ни в одной части тонкой кишки. Аналогичная картина встречается при анализе числа митотически делящихся клеток. Митоз клеток исчезает на 6 день дегидратации и не восстанавливается после введения физраствора.

Представленные нами сведения о морфологии млечных синусов, ворсинок и крипт [1] совпадают с данными Н.Р. Карелиной, В.В. Камышовой (1988) [2] и не совпадают с результатами исследо-

вания И.Д. Кирпатовского, А.И. Лысенко, Э.Д. Смирновой (1988) [3].

Выводы.

1. Чем длительнее сроки дегидратации, тем больше выражены деструктивные изменения в структурах стенок тонкой кишки.
2. Внутривенное введение физиологического раствора способствует улучшению морфологических показателей на 3 день дегидратации и слабо помогает на 6 день дегидратации.

Список литературы

1. Гусейнов, Т. С. Взаимосвязь лимфологии и гидрологии / Т. С. Гусейнов. – Махачкала : Издат. дом «Наука плюс», 2010. – 78 с.
2. Карелина, Н. Р. Транспортные свойства кровеносных капилляров ворсинок тонкой кишки крыс в раннем постнатальном онтогенезе / Н. Р. Карелина, В. В. Камышова // Тезисы II Всероссийского съезда анатомов гистологов эмбриологов (г. Москва, 14–19 декабря 1988 г.). – М., 1988. – С. 163.
3. Кирпатовский, И. Д. Взаимосвязь кровеносного и лимфатического русел тонкой кишки – возможно ли существование лимфо-венозных анастомозов / И. Д. Кирпатовский, А. И. Лысенко, Э. Д. Смирнова // Тезисы II Всероссийского съезда анатомов гистологов эмбриологов (г. Москва, 14–19 декабря 1988 г.) – М., 1988. – С. 55.
4. Рагимов Р. М. Пат. 1597667 Рос. Федерация, МПК^6 G01N33/48, A61B10/00 Способ приготовления гистологических препаратов лимфоузлов / Р. М. Рагимов, Т. С. Гусейнов, З. Н. Бутаев; заявитель и патентообладатель Дагестанский научно-исследовательский ветеринарный институт. – № 4370487; заявл. 13.11.1987; опубл. 07.10.1990.

Гусейнов Тагир Сайдуллахович, доктор медицинских наук, профессор, заведующий кафедрой анатомии человека, ГБОУ ВПО «Дагестанская государственная медицинская академия» Минздрава России, Россия, г. Махачкала, пл. им. В.И. Ленина, д. 1, тел.: 8-928-555-90-00, e-mail: tagirguseinov@mail.ru.

Гусейнова Сабина Тагировна, кандидат медицинских наук, ассистент кафедры анатомии человека, ГБОУ ВПО «Дагестанская государственная медицинская академия» Минздрава России, Россия, 367000, г. Махачкала, пл. Ленина, д. 1, тел.: (8722) 67-49-03, e-mail: dgma@list.ru.

Эседова Анжела Эседовна, кандидат медицинских наук, ассистент кафедры анатомии человека, ГБОУ ВПО «Дагестанская государственная медицинская академия» Минздрава России, Россия, 367000, г. Махачкала, пл. Ленина, д. 1, тел.: (8722) 67-49-03, e-mail: dgma@list.ru.

УДК 618.14-006.6-07

© А.А. Должиков, Т.С. Мухина, Е.В. Жернаков, И.А. Файнова, Л.А. Савостина, 2012

А.А. Должиков[1,2], Т.С. Мухина[1,2], Е.В. Жернаков[1], И.А. Файнова[1], Л.А. Савостина[1]

ВЗАИМОСВЯЗИ КЛИНИКО-МОРФОЛОГИЧЕСКИХ И ИММУНОФЕНОТИПИЧЕСКИХ ОСОБЕННОСТЕЙ РАКА ЭНДОМЕТРИЯ*

[1]ФГАОУ ВПО «Белгородский государственный национальный исследовательский университет» Минобрнауки России

[2]ОГУЗ Особого типа «Белгородское патологоанатомическое бюро»

Изучены клинико-морфологические особенности рака эндометрия в различных возрастных группах. Установлено, что морфологические характеристики и иммунофенотип, особенно уровень рецепторов прогестерона рака эндометрия связаны с возрастом и агрессивностью опухолевого роста.

***Ключевые слова**: рак эндометрия, морфология, иммуногистохимия.*

---

* Работа поддержана Грантом в рамках Федеральной целевой программы «Научные и научно-педагогические кадры инновационной России на 2009–2013 годы»; госконтракт № 02.740.11.0712 от 05.04.2010.

A.A. Dolzhikov, T.S. Mukhina, E.V. Zhernakov, I.A. Fainova, L.A. Savostina

THE INTERRELATIONS OF CLINICO-MORPHOLOGICAL AND IMMUNOHISTOCHEMICAL PECULIARITIES OF ENDOMETRIAL CARCINOMA

The clinico-morphological peculiarities of endometrial carcinoma in different age groups were investigated. It was established that morphological characteristics and immunophenotype, especially expression of progesterone receptors, of endometrial carcinoma are correlated with age and aggressiveness of tumor growth.

***Key words**: endometrial carcinoma, morphology, immunohistochemistry.*

Введение. Рак эндометрия (РЭ) находится на втором месте, исключая немеланомные новообразования кожи, после карцином молочной железы в структуре заболеваемости женщин злокачественными опухолями, частота его имеет тенденцию к увеличению. РЭ относится к категории гормонально-зависимых опухолей и является биологически гетерогенным. Поэтому в патогенезе заболевания, выделении его вариантов и определении прогностических критериев наибольшее значение уделяется генетическим и иммунофенотипическим факторам, характеризующим чувствительность к женским половым стероидам. Среди нескольких десятков прогностических факторов наибольшее значение, как показывает большинство исследований, имеют рецепторный статус и маркеры пролиферации и апоптоза [1, 2, 3, 4, 5, 6, 7]. Показано также существенное значение общеметаболических процессов, связанных с половыми стероидами. Анализ значимости иммунофенотипических характеристик РЭ, имеющих значение для тактики лечения и прогноза заболевания, является актуальным, что определило **цель** данного исследования.

Материал и методы. Исследование проведено на операционном материале 143 случаев РЭ. Кроме стандартного патогистологического исследования, во всех случаях проведено иммуногистохимическое определение экспрессии рецепторов эстрогенов (ER) и прогестерона (PgR) по стандартному протоколу с высокотемпературной демаскировкой антигенов. Использованы моноклональные антитела к ER (клон SP1; CtllMarque) и PgR (клон SP2; CellMarque) в рекомендованных рабочих разведениях. Для выявления продукта реакции использована полимерная система детекции HistoFine (Япония) с хромогеном диаминобензидином. Для количественной оценки рецепторного статуса проводили полуколичественную оценку интенсивности реакции (нет, слабая, умеренная, интенсивная) и относительного количества иммунореактивных клеток (ядер): нет, до 30 %, до 50 %, более 50 %. Полученные качественные показатели выражали в виде коэффициентов и определяли средний коэффициент экспрессии (КЭ), включающий в себя учет количества всех клеток с разной интенсивностью реакции. Статистическую обработку выполняли с использованием статистического пакета Statistica 6.0.

Результаты исследования. В общей исследованной выборке возраст пациенток варьировал от 37 до 82 лет (средняя 59,2 ± 9,5 лет). Почти половина пациенток (47,5 человек) были в возрасте от 51 до 60 лет, в возрастной группе до 40 лет зафиксировано только 3 случая (2,1 %). По степени дифференцировки опухоли распределились следующим образом: G1 – 15 (10,5 %), G2 – 114 (79,7 %), G3 – 14 (9,8 %). В 57 (39,9 %) наблюдениях обнаружены карциномы с ростом в пределах эндометрия, без обнаруженной инвазии в миометрий, в 86 (60,1 %) эпизодах выявлена инвазия до половины толщины миометрия. При анализе связи с возрастом выявлены некоторые особенности в группе от 37 до 50 лет и в других возрастных группах. В более молодом возрасте инвазивный РЭ диагностирован в 44,0 % случаев, в возрастной группе 51–60 лет – в 61,8 %, хотя по результатам непараметрического статистического анализа отличие оказалось недостоверным. В возрастной группе старше 61 года инвазивный РЭ составил 60,0 %. Степень дифференцировки также показала связь с возрастом. В возрастной группе 37–50 лет не было случаев с градацией G3, наибольшее их число (9 из 14 – 64,3 %) пришлось на возрастную категорию старше 61 года. По рецепторному статусу наблюдения распределились следующим образом: 82,5 % – ER+PgR+; 4,2 % – ER+PgR-,2,8 % – ER-PgR+; 10,5 % – ER-PgR-. В данных наблюдениях частота рецептор-позитивных случаев выше, чем в других исследованиях [1, 3]. Это связано с тем, что только единичные случаи были представлены неэндометриоидными (серозными папиллярными или смешанными) карциномами, в большинстве случаев наблюдался эндометриоидный рак, для которого характерен рецепторный позитив. Между экспрессией ER и PgR, как и в других исследованиях, выявлена достоверная сильная корреляционная зависимость (коэффициент Спирмена 0,651, $p < 0,05$; коэффицент гамма 0,76, $p < 0,05$). В целом частота экспрессии рецепторов эстрогенов и прогестерона не отличались. В первой возрастной группе (37–50 лет) средний коэффициент

экспрессии (КЭ) ER не отличался от других групп. КЭ PgR был выше, чем в других возрастных группах (2,40 против 1,97 и 1,76), и это отличие достоверно (χ^2 с поправкой Иейтса 4,169; p = 0,041) в сравнении с третьей возрастной группой (старше 60 лет), что отличается от данных других авторов [3]. При градации G1 все карциномы были рецептор-позитивными, при G2 как ER+, так и PgR+ РЭ составили 89,5 % наблюдений, при G3 ER+ статус наблюдался в 50,0 %, PgR+ статус только в 35,7 %. Большая связь PgR статуса с клинико-морфологическими параметрами опухолей выявлена и при корреляционном анализе. Со снижением степени дифференцировки достоверно уровень экспрессии PgR (коэффициент гамма 0,70; $p < 0,05$), для ER корреляция также была достоверной, но менее выраженной (0,47). Достоверные, но слабые корреляционные связи обнаружены между PgR статусом, возрастом и инвазивным ростом. Но в целом с возрастом (-0,15) и при инвазивном росте (0,30) частота рецепторного позитива снижается. Для ER статистически значимых зависимостей не выявлено.

Заключение. Полученные результаты свидетельствуют о наличии значимых связей рецепторного статуса РЭ с основными клинико-морфологическими характеристиками. В возрасте до 50 лет чаще наблюдается PgR – позитивный статус, при этом ниже градация опухолей и частота инвазивного роста. Отличий в уровне экспрессии ER в разных возрастных группах не выявлено. Результаты анализа и данные литературы [2, 4, 6, 7] свидетельствуют о том, что нельзя связывать рецепторный статус РЭ в пери- и постменопаузе только с естественными гормональными сдвигами в этих возрастных периодах. Большее значение имеют внегонадный синтез стероидов и их предшественников и активность систем ароматизации андростероидов. Соответственно этому с развитием и биологическими особенностями карцином ассоциирован комплекс другой стероид-ассоциированной патологии, прежде всего, нарушения жирового обмена. Более чувствителен по степени связи с другими клинико-морфологическими параметрами уровень экспрессии рецепторов прогестерона, чем эстрогенов. При патоморфологическом исследовании и иммунофенотипическом анализе, безусловно, необходимой для определения дальнейшего прогноза является верификация патогенетических типов РЭ: I тип преимущественно рецептор-позитивных эндометриоидных карцином, II тип неэндометриоидных (серозные папиллярные, светлоклеточные) карцином, являющихся, как правило, рецептор-негативными и отличающихся большей агрессивностью и худшим прогнозом.

Список литературы

1. Байназарова, А. А. Рецепторный статус карциномы эндометрия и его влияние на результаты лечения больных / А. А. Байназарова, Ж. К. Искакова // Вопросы онкологии. – 2006. – Т. 52, № 6. – С. 654–658.
2. Бочкарева, Н. В. Прогностическая значимость определения половых гормонов, их рецепторов и ферментов синтеза и метаболизма эстрогенов у больных раком эндометрия / Н. В. Бочкарева, И. В. Кондакова, Л. А. Коломиец и др. // Вопросы онкологии. – 2007. – Т. 53, № 3. – С. 315–320.
3. Пожарисский, К. М. Иммуногистохимический профиль эндометриоидной аденокарциномы тела матки : ER, PR, HER-2, Ki-67 и их прогностическое значение / К. М. Пожарисский, Е. А. Самсонова, В. П. Тен и др. // Архив патологии. – 2005. – Т. 67, № 2. – С. 13–17.
4. Разоренова, Т. С. Математический анализ прогностической значимости клинико-морфологических и иммуногистохимических факторов при эндометриоидной аденокарциноме тела матки / Т. С. Разоренова, Е. А. Самсонова, К. М. Пожарисский и др. // Вопросы онкологии. – 2007. – Т. 53, № 6. – С. 682–689.
5. Gard, K. p53 overexpression in morphologically ambiquous endometrial carcinomas correlates with adverse clinical outcomes / K. Gard, Jr. M. M. Leitao, C. A. Wynveen et al. // Mod. Pathol. – 2010. – Vol. 23. – P. 80–92.
6. Kounelis, S. Immunohistochemical profile of endometrial adenocarcinoma : a study of 61 cases and review of the literature / S. Kounelis, N. Kapranos, E. Kouri et al. // Mod. Pathol. – 2000. – Vol. 13, № 4. – P. 379–388.
7. Sivridis, E. The pathogenesis of endometrial carcinomas at menopause : facts and figures / E. Sivridis, A. Giatromanolaki // J. Clin. Pathol. – 2011. – Vol. 64. – P. 553–560.

Должиков Александр Анатольевич, доктор медицинских наук, профессор, заведующий кафедрой анатомии и гистологии человека, руководитель научно-образовательного центра прикладной иммуноморфологии и цитогенетики, ФГАОУ ВПО «Белгородский государственный национальный исследовательский университет» Минобрнауки России, заведующий отделением онкоморфологии ОГУЗ Особого типа «Белгородское патолого-анатомическое бюро», Россия, 308015, г. Белгород, ул. Победы, д. 85, тел.: (4722) 34-73-67, e-mail: ihcdaa@mail.ru.

Мухина Татьяна Сергеевна, кандидат медицинских наук, старший преподаватель кафедры анатомии и гистологии человека, ФГАОУ ВПО «Белгородский государственный национальный исследовательский университет» Минобрнауки России, заведующая иммуногистохимической лабораторией ОГУЗ Особого типа «Белгородское патологоанатомическое бюро», Россия, 308015, г. Белгород, ул. Победы, д. 85, тел.: (4722) 30-12-11, e-mail: info@bsu.edu.ru.

Жернаков Евгений Владиславович, аспирант кафедры акушерства и гинекологии, ФГАОУ ВПО «Белгородский государственный национальный исследовательский университет» Минобрнауки России, Россия, 308015, г. Белгород, ул. Победы, д. 85, тел.: (4722) 30-12-11, e-mail: info@bsu.edu.ru.

Файнова Ирина Александровна, студентка медицинского факультета, ФГАОУ ВПО «Белгородский государственный национальный исследовательский университет» Минобрнауки России, Россия, 308015, г. Белгород, ул. Победы, д. 85, тел.: (4722) 30-12-11, e-mail: info@bsu.edu.ru.

Савостина Людмила Александровна, студентка медицинского факультета, ФГАОУ ВПО «Белгородский государственный национальный исследовательский университет» Минобрнауки России, Россия, 308015, г. Белгород, ул. Победы, д. 85, тел.: (4722) 30-12-11, e-mail: info@bsu.edu.ru.

УДК 618.146-006.6-07
© В.Н. Дмитриев, А.А. Должиков, Н.И. Жернакова, И.И. Зыбенко,
О.С. Кокорина, Е.В. Жернаков, А.П. Кривчикова, 2012

В.Н. Дмитриев[1,2], А.А. Должиков[1,3], Н.И. Жернакова[1], И.И. Зыбенко[1], О.С. Кокорина[1], Е.В. Жернаков[1], А.П. Кривчикова[1]

РОЛЬ ОПРЕДЕЛЕНИЯ ЭКСПРЕССИИ БЕЛКА p16^{INK4a} И МАРКЕРА ПРОЛИФЕРАЦИИ Ki-67 ПРИ ЦЕРВИКАЛЬНЫХ ИНТРАЭПИТЕЛИАЛЬНЫХ НЕОПЛАЗИЯХ И РАКЕ ШЕЙКИ МАТКИ*

[1]ФГАОУ ВПО «Белгородский государственный национальный исследовательский университет» Минобрнауки России
[2]ОГБУЗ «Белгородский онкологический диспансер»
[3]ОГУЗ Особого типа «Белгородское патологоанатомическое бюро»

На материале 166 случаев цервикальных интраэпителиальных неоплазий и плоскоклеточных карцином шейки матки показана диагностическая значимость иммуногистохимического исследования белка p16^{INK4a} и маркера пролиферации Ki-67.

Ключевые слова: *шейка матки, цервикальная интраэпителиальная неоплазия, рак, p16^{INK4a}, Ki-67.*

V.N. Dmitriev, A.A. Dolzhikov, N.I. Zhernakova, I.I. Zibenko, O.S. Kokorina, E.V. Zhernakov, A.P. Krivchikova

THE ROLE OF DETECTION OF PROTEIN p16^{INK4a} AND MARKER OF PROLIFERATION Ki-67 IN CERVICAL INTRAEPITHELIAL NEOPLASIA AND CERVICAL CANCER

The material of 166 cases of cervical intraepithelial neoplasia and squamous cell carcinoma of the cervix uteri, the diagnostic significance of immunohistochemical detection of p16^{INK4a} and Ki-67 expression were demonstrated.

Key words: *cervix uteri, cervical intraepithelial neoplasia, cancer, p16^{INK4a}, Ki-67.*

Введение. Рак шейки матки занимает одно из лидирующих мест в структуре онкологической заболеваемости у женщин [3, 4, 10]. Серьезным достижением в выяснении природы данного заболевания и предшествующих ему диспластических изменений эпителия шейки матки явилось доказательство этиологической роли вирусов папилломы человека (ВПЧ), что в настоящее время определяет диагностические подход и особенно разработку скрининговых технологий [3, 5, 6, 7, 8, 9].

---

* Исследование поддержано госконтрактом в рамках программы «Развитие научного потенциала высшей школы». Регистрационный номер: 629632011.

Одним из надежных маркеров наличия активной ВПЧ-инфекции в эпителии шейки матки является определение экспрессии белка $p16^{INK4a}$, который в норме является ингибитором циклин-зависимых киназ в течение клеточного цикла и блокирует переход клеток из G1 в S стадию клеточного цикла. При ВПЧ-инфекции происходит нарушение регуляторных путей активности белка с развитием его гиперэкспресии. В отечественной литературе исследования, посвященные диагностическому значению определения экспрессии белка $p16^{INK4a}$, немногочисленны [1, 2, 5], проблема создания современных эффективных скрининговых методов находится на начальном этапе разработки. Другим важным маркером при диагностике ВПЧ ассоциированных изменений шейки матки является маркер пролиферативной активности – белок Ki-67, определение которого является стандартной процедурой в сочетании с выявлением экспрессии $p16^{INK4a}$.

Цель: проанализировать накопленный опыт по диагностике предраковых изменений и рака шейки матки с использованием современных принципов описания цервикальных изменений и иммуногистохимических методов.

Материалом исследования послужили 166 случаев цервикальных интраэпителиальных неоплазий шейки матки (CIN) различной степени, неинвазивных и инвазивных карцином, диагностированных по результатам гистологического исследования в течение 2011 и начала 2012 года в отделении онкоморфологии Белгородского областного патологоанатомического бюро. Иммуногистохимическое исследование выполнено по стандартным протоколам с использованием моноклональных антител с белку Ki-67 (клон SP-6) и $p16^{INK4a}$ (наборы CinTec Histology). Статистическую обработку выполняли с применением статистического пакета Statistica 6.0.

Результаты исследования. Из 166 случаев в 10 (6,0 %) эпизодах диагностирована CIN I, в 59 (35,5 %) наблюдениях CIN II, в 66 (39,8 %) случаях CIN III (включая 48 эпизодов тяжелой дисплазии по старой терминологии и 18 случаев карциномы in situ), в 31 (18,7 %) случае диагностирован инвазивный плоскоклеточный рак. На возрастную группу от 20 до 30 лет из общего числа инвазивных карцином пришлось 2 наблюдения, в возрастной группе от 31 до 40 лет – 8 эпизодов, 41–50 лет – 10 наблюдений, после 50 лет – 11 случаев. Клинические диагнозы в данной группе только в 1 случае были представлены «эрозией шейки матки», в остальных имелись подозрения или клинически диагностированный рак. Иной оказалась ситуация в группе CIN III. В 26 случаях из 66 (39,4 %) клинически диагностированы «эрозии шейки матки» без подозрения на рак. Из них большинство (19 из 26) составили наблюдения в возрасте от 31 года до 50 лет. После 50 лет диагноз «эрозия» является редкостью. Данная особенность в определенной степени связана с расположением зоны трансформации, являющейся мишенью канцерогенного действия ВПЧ и сдвигающейся в сторону цервикального канала с возрастом, становясь более сложной для осмотра при кольпоскопии. Частота патоморфологической диагностики инвазивного рака была прямо пропорциональна степени клинического подозрения на злокачественный рост в ряду клинических заключений: эрозия-дисплазия-подозрение на рак-рак шейки матки. В группах CIN различной степени корреляций с клиническими заключениями не было. В частности, 28 патоморфологических заключений CIN III без указания на рак in siu пришлись на клиническую группу «эрозий», тогда как на группу с клиническим диагнозом рака шейки матки только 4 эпизодов. Такая же картина наблюдалась и при карциномах in situ. В целом коэффициент ранговой корреляции Спирмена клинических и патологоанатомических диагнозов оказался равным 0,45 с достоверной значимостью ($p < 0,05$). Частота рака шейки матки по клиническим, патоморфологическим и иммуногистохимическим заключениям коррелировала в слабой степени (0,33; 0,37 и 0,31, соответственно), но связь была достоверной ($p < 0,05$). Патоморфологические и иммуногистохимические заключения коррелировали в высокой степени (0,75; $p < 0,05$). Однако имелись и существенные расхождения между первичными гистологическими и последующими иммуногистохимическими диагнозами, построенными на учете морфологической картины, характера экспрессии $p16^{INK4a}$ и пролиферации по экспрессии Ki-67. В 5 (3,0 %) случаях по результатам иммуногистохимических исследований диагнозы принципиально (на 2 и более градации) изменены за счет установления иной степени CIN, снятия диагнозов рака шейки матки, так и установления диагноза рака. Расхождения диагнозов в диапазоне одной градации (CNI I – CIN II; CIN II – CIN III, и наоборот) наблюдались существенно чаще (9,0 % случаев). В 2 из указанных 5 случаев диагноз инвазивного рака был изменен на CIN III, в одном из карциномы in situ на CIN II, в одном – наоборот. Наиболее серьезным явилось изменение диагноза инвазивного рака на CIN I в материале после конизации, что было обусловлено неверной оценкой постбиопсийных регенераторных изменений эпителия.

Заключение. Использование дополнительного иммуногистохимического исследования при

первичных патогистологических диагнозах от CIN II до более выраженных степеней поражения шейки матки является оправданным и может являться обязательным методом, последовательно выполняемым после стандартного гистологического исследования. Необходимость дополнения стандартных методов морфологической диагностики иммуногистохимическими убедительно продемонстрирована при анализе диагностической информативности цитологических исследований шейки матки [5].

Список литературы

1. Волгарева, Г. М. Экспрессия белкового маркера $p16^{INK4a}$ в раке шейки матки / Г. М. Волгарева, Л. Э. Завалишина, Г. А. Франк и др. // Архив патологии. – 2002. – Т. 64, № 1. – С. 22–24.
2. Волгарева, Г. М. Гиперэкспрессия клеточного белка $p16^{INK4A}$ в эпителиальных злокачественных опухолях, индуцированных вирусами папиллом человека / Г. М. Волгарева, Л. Э. Завалишина, Ю. Ю. Андреева и др. // Архив патологии. – 2008. – Т. 70, № 5. – С. 57–61.
3. Имянитов, Е. Н. Молекулярная онкология: клинические аспекты / Е. Н. Имянитов, К. П. Хансон. – СПб. : Издательский дом СПБМАПО, 2007. – 211 с.
4. Кузнецова, М. Е. Экспрессия Ki-67 как показатель эффективности лучевой терапии и исхода плоскоклеточного местнораспространенного рака шейки матки (иммуногистохимическое исследование) / М. Е. Кузнецова, К. М. Пожарисский, В. Л. Винокуров и др. // Вопросы онкологии. – 2007. – Т. 53, № 2. – С. 175–180.
5. Раскин, Г. А. Эффективность использования жидкостной цитологии в сочетании с иммуноцитохимическим исследованием $p16^{INK4a}$ в сравнении с традиционной цитологией и ПЦР-анализом ВПЧ высокого онкогенного риска в диагностике дисплазий и рака шейки матки / Г. А. Раскин, С. В. Петров, Р. В. Орлова и др. // Вопросы онкологии. – 2009. – Т. 55, № 2. – С. 192–200.
6. Cuschieri, K. S. Multiple high risk HPV infections are common in cervical neoplasia and young women in a cervical screening population / K. S. Cuschieri, H. A. Cubie, M. W. Whitley et al. // J. Clin. Pathol. – 2004. – Vol. 57. – P. 68–72.
7. Cuschieri, K. S. Human papillomavirus mRNA and p16 detections as biomarkers for the improved diagnosis of cervical neoplasia / K. S. Cuschieri, N. Wentzensen // Cancer Epidemiol. Biomarkers Prev. – 2008. – Vol. 17(10). – P. 2536–2545.
8. Jin, X. W. New cervical cancer screening strategy : combined Pap and HPV testing / X. W. Jin, K. Zanotti, B. Yen-Liberman // Cleveland Clinical J. of Medicine. – 2005. – Vol. 72, № 2. – P. 141–148.
9. Naucler, P. Efficacy of HPV DNA testing with cytology triage and/or repeat HPV DNA testing in primary cervical cancer screening / P. Naucler, W. Ryd, S. Tornberg et al. // J. Natl. Cancer. Inst. – 2009. – Vol. 101. – P. 88–99.
10. Sherman, M. E. Baseline cytology, human papillomavirus testing, and risk for cervical neoplasia; a 10-year cohort analysis / M. E. Sherman, A. T. Lorinoz, D. R. Scott et al. // J. of Natl. Cancer Inst. – 2003. – Vol. 95, № 1. – P. 46–52.

Дмитриев Вадим Николаевич, кандидат медицинских наук, ассистент кафедры акушерства и гинекологии, ФГАОУ ВПО «Белгородский государственный национальный исследовательский университет» Минобрнауки России, врач гинекологического отделения ОГБУЗ «Белгородский онкологический диспансер», Россия, 308015, г. Белгород, ул. Победы, д. 85, тел.: (4722) 34-73-67, e-mail: Info@bsu.edu.ru.

Должиков Александр Анатольевич, доктор медицинских наук, профессор, заведующий кафедрой анатомии и гистологии человека, руководитель научно-образовательного центра прикладной иммуноморфологии и цитогенетики, ФГАОУ ВПО «Белгородский государственный национальный исследовательский университет» Минобрнауки России, заведующий отделением онкоморфологии ОГУЗ Особого типа «Белгородское патологоанатомическое бюро», Россия, 308015, г. Белгород, ул. Победы, д. 85, тел.: (4722) 34-73-67, e-mail: ihcdaa@mail.ru.

Жернакова Нина Ивановна, доктор медицинских наук, профессор, декан медицинского факультета, ФГАОУ ВПО «Белгородский государственный национальный исследовательский университет» Минобрнауки России, Россия, 308015, г. Белгород, ул. Победы, д. 85, тел.: (4722) 34-73-67, e-mail: Info@bsu.edu.ru.

Зыбенко Инна Ивановна, кандидат медицинских наук, заведующий гинекологическим отделением областного онкологического диспансера, доцент кафедры акушерства и гинекологии, ФГАОУ ВПО «Белгородский государственный национальный исследовательский университет» Минобрнауки России, Россия, 308015, г. Белгород, ул. Победы, д. 85, тел.: (4722) 34-73-67, e-mail: Info@bsu.edu.ru.

Кокорина Ольга Сергеевна, студентка медицинского факультета, ФГАОУ ВПО «Белгородский государственный национальный исследовательский университет» Минобрнауки России, Россия, 308015, г. Белгород, ул. Победы, д. 85, тел.: (4722) 34-73-67, e-mail: Info@bsu.edu.ru.

Жернаков Евгений Владиславович, аспирант кафедры акушерства и гинекологии, ФГАОУ ВПО «Белгородский государственный национальный исследовательский университет» Минобрнауки России, Россия, 308015, г. Белгород, ул. Победы, д. 85, тел.: (4722) 34-73-67, e-mail: Info@bsu.edu.ru.

Кривчикова Арина Петровна, студентка медицинского факультета, ФГАОУ ВПО «Белгородский государственный национальный исследовательский университет» Минобрнауки России, Россия, 308015, г. Белгород, ул. Победы, д. 85, тел.: (4722) 34-73-67, e-mail: Info@bsu.edu.ru.

УДК 616.314.17:616.1-005.4
© А.Ф. Елисеева, Г.Б. Шторина, В.А. Цинзерлинг, 2012

А.Ф. Елисеева, Г.Б. Шторина, В.А. Цинзерлинг

КАРТИНА МОРФОЛОГИЧЕСКИХ ИЗМЕНЕНИЙ ПАРОДОНТА НА ФОНЕ ИШЕМИЧЕСКОЙ БОЛЕЗНИ СЕРДЦА И БЕЗ НЕЕ

ГБОУ ВПО «Северо-Западный государственный медицинский университет им. И.И. Мечникова» Минздрава России, г. Санкт-Петербург

Для пациентов с воспалительным процессом в тканях пародонта характерно наличие сочетанной патологии. Заболевания сердечно-сосудистой системы, в частности, ишемическая болезнь сердца, занимают одно из первых мест среди сопутствующей патологии. В работе представлены результаты исследования, полученные на основании клинического, морфологического и молекулярно-микробиологического исследования 95 человек: 50 пациентов с хроническим генерализованным пародонтитом на фоне ишемической болезни сердца и 45 пациентов с хроническим генерализованным пародонтитом без патологии сердечно-сосудистой системы. Продемонстрировано более тяжелое течение хронического генерализованного пародонтита на фоне ишемической болезни сердца.

Ключевые слова: *хронический пародонтит, клинико-рентгенологические признаки, кардиоваскулярные заболевания, ишемическая болезнь сердца.*

A.F. Eliseeva, G.B. Shtorina, V.A. Zinzerling

THE MANIFESTATION OF MORPHOLOGICAL CHANGES OF PERIODONTUM ON THE BACKGROUND OF HEART ISCHEMIA AND WITHOUT IT

The occurrence of associated pathology is typical for patients with periodontum tissue pathology. Cardiovascular diseases and heart ischemia in particular, are among the leaders of associated pathologies. The results of survey which were acquired in clinical, morphic and molecular microbiological study of 95 persons, 50 patients with chronic generalized periodontitis on the background of heart ischemia and 45 patients with chronic generalized periodontitis without any cardiovascular pathology are presented. The more severe clinical course of chronic generalized periodontitis on the heart ischemia background was demonstrated.

Key words: *chronic periodontitis, clinical and radiologic features, cardiovascular diseases, heart ischemia.*

Введение. В последние годы опубликовано значительное количество результатов исследований о взаимосвязи характера и степени поражения пародонта у больных с сопутствующими соматическими заболеваниями. Хронический генерализованный пародонтит (ХГП) является важной проблемой современной стоматологии, так как сопровождается выраженными морфо-функциональными изменениями зубочелюстной системы и характеризуется сложной этиологией метаболических нарушений. Распространенность заболеваний пародонта в мире составляет 98 % [6, 7, 10, 12, 13]. По данным ведущих стоматологов, в Российской Федерации значительный процент заболеваний пародонта встречается в наиболее стабильном возрасте: 35–44 года – от 69 до 98 % [1, 2, 3, 5, 9, 10, 11]. На сегодняшний день ишемическая болезнь сердца (ИБС) является одним из самых распространенных заболеваний во всем мире. Среди сердечно-сосудистых заболеваний ИБС является наиболее значимой, поскольку становится главной причиной смертности и инвалидности у пациентов после 45 лет [5, 8].

Ишемическая болезнь сердца – это болезнь, объединяющая стенокардию, инфаркт миокарда и атеросклеротический кардиосклероз. ИБС – атеросклероз коронарных артерий, приводящий к их сужению и, как следствие, к недостаточности кровоснабжения сердечной мышцы. ХГП в настоящее время рассматривают как хроническое деструктивное воспалительное заболевание пародонтальных тканей, которое является реакцией на длительное присутствие инфекции, преимущественно анаэробной грамотрицательной микрофлоры. Грамнегативные анаэробы и их вирулентные факторы вызывают хроническое перманентное воспалительное заболевание с выраженным иммунным компонентом, в значительной степени определяемым индивидуальными и генетическими факторами. Это воспалительно-деструктивный процесс, захватывающий все ткани пародонта и приводящий, в конечном итоге, к резорбции костной ткани [2, 4, 7]. То есть большинство авторов ведущую роль в этиологии воспалительных заболеваний пародонта отводят бактериальной колонизации.

Благодаря успехам медицинских фундаментальных наук стало ясно, что механизм формирования локального патологического процесса в большинстве случаев включает нарушение функции целого ряда органов и систем [5]. Предложена этиологическая модель влияния очагов одонтогенной инфекции на развитие и отягощение патологии сердечно-сосудистой системы, где главным патогенетическим механизмом является воспаление, вызывающее нарушение функции эндотелия сосудов. Проблема патологии пародонта у больных, страдающих сердечно сосудистыми заболеваниями и их взаимное влияние, остается актуальной.

Цель: изучить взаимное влияние хронического генерализованного пародонтита и сердечно-сосудистой патологии.

Материалами исследования являются результаты обследования 50 пациентов с хроническим генерализованным пародонтитом на фоне ИБС: стенокардия напряжения II–IV функционального класса (по Канадской классификации), осложненной ХСН II–IV ФК (хроническая сердечная недостаточность, II–IV функциональный класс) NYHA (основная группа) и 45 человек с патологией пародонта без заболеваний сердечно-сосудистой системы (ССС) (контрольная группа).

Клиническое обследование стоматологического статуса заключалось в опросе пациентов, оценке определения глубины зубодесневых карманов, степени подвижности зубов, индекса кровоточивости, индекса нуждаемости в лечении пародонта CPITN (ВОЗ, 1982), проведении ортопантомографии.

Для морфологического анализа тканей пародонта проводили забор биоптатов десны в ходе хирургического пародонтологического лечения у больных контрольной и основной группы. Биопсийный материал сосудов сердца был получен в ходе операций аорто-коронарного шунтирования у пациентов основной группы. Детекция пародонтопатогенов осуществлялась методом полимеразной цепной реакции (ПЦР) в «реальном времени» (Real – Time). Была проведена прямая иммунофлюоресценция, а также морфометрия, гистобактериоскопия.

Результаты. Средний возраст пациентов с ХГП на фоне ИБС составил 53 года, а в группе с ХГП без патологии ССС – 49 года. В группе с сочетанной патологией превалировали мужчины в 78 %, в контрольной группе в 77 % случаев преобладали женщины. Легкая степень ХГП выявлена в 20 (45 %) наблюдениях у лиц контрольной группы, а в основной она не встречалась вообще. Средняя степень тяжести ХГП определена в 21 (47 %) случае контрольной группы и в 30 (59 %) – в основной. Всего лишь у 3 (8 %) больных контрольной группы определялся ХГП тяжелой степени, однако в основной группе с заболеваниями ССС она встречалась в 19 (38 %) наблюдениях.

При исследовании биопсийного материала пародонта у больных с ИБС определялись следующие изменения: на фоне ишемической болезни сердца отмечалась существенная атрофия эпителиального пласта, возникновение «зон плешивости» при визуализации сосудов микроциркуляторного русла, повышение трансэпидермальной потери влаги. Воспалительный инфильтрат выражен, метаболическая активность большинства клеток инфильтратов усилена, клеточные элементы расположены как в пределах эпителиального слоя, так и в собственной пластинке слизистой оболочки десны в виде диффузной инфильтрации, единичные элементы располагаются интраэпителиально, обнаружен выраженный акантоз. Отмечена значительная инфильтрация лейкоцитами (полиморфноклеточными с доминированием нейтрофильных). В межклеточном веществе соединительной ткани выявляются признаки деполимеризации белково-полисахаридных комплексов. Коллагеновые волокна отечные, гомогенного вида. Количество фибробластов остается небольшим, в них мало митозов, замедлена дифференцировка в зрелые формы. Увеличивается количество микрокровоизлияний и некрозов. На фоне сердечно-сосудистых заболеваний у людей изменяются такие морфологические показатели эпителия, как снижение рядности эпителиального пласта многослойного плоского эпителия и митотической активности его базального слоя, сопровождаясь характерным разряжением каркаса собственной

пластинки слизистой оболочки и подслизистого слоя. Морфологические изменения в коронарных сосудах аналогичны, но микроскопически менее информативны в связи с особенностью структуры и проявляются, как правило, утолщением, васкулитом, отеком, инфильтрацией тучными клетками и моноцитами, нервные элементы подвергаются дистрофическим изменениям. В контрольной группе в биоптатах пародонта клетки воспалительного инфильтрата расположены исключительно в собственной пластинке слизистой оболочки десны с тенденцией к переваскулярной локализации, акантоз слабовыражен.

Воспалительный инфильтрат в большинстве случаев умеренный, его состав исключительно мононуклеарный с доминированием лимфоцитов и макрофагов. Активная альтерация клеточных и волокнистых соединительнотканевых структур, в связи с чем в отечной межуточной ткани резко увеличивается количество клеточных фрагментов. Это ведет к «заболачиванию» переваскулярной среды обмена и увеличению дистанции диффузии кислорода к клеткам, чем еще больше ухудшает трофику тканей пародонта. В некоторых участках происходит нарушение связей между базальной мембраной и герминативными клетками эпителия с образованием разных размеров пространств, выполненных отечной жидкостью. При морфологическом исследовании в обеих группах обнаружен широкий микробный спектр. Данные подтверждены диагностикой ПЦР. В микробных ассоциациях пародонтальных карманов доминируют представители отнесенные ВОЗ к специфическим возбудителям пародонтальной инфекции: Porphyromonas gingivalis, Treponema denticole, Tannerella forcythensis.

Заключение. Структурно-функциональные изменения в тканях пародонта по мере прогрессирования патологии ССС имеют более выраженную воспалительную направленность и активное течение. Известно, что в качестве клинических критериев тяжести поражения пародонта используют такие характеристики, как степень резорбции альвеолярной кости и глубина пародонтального кармана. Но эти параметры не учитывают текущую активность воспаления в тканях десны, хотя она тесно связана с локальными патологическими реакциями, протекающими в тканях пародонта. Морфологическое исследование дает возможность посмотреть проявление воспаления. Анализ полученных данных свидетельствует о том, что гистологическая картина в 14 % случаев расходится с клинической. Это связано с отставанием клинических проявлений в ротовой полости от изменений в тканях на микроскопическом уровне. Результаты морфологического и ПЦР исследования показывают, что в большинстве случаев воспалительные проявления вызваны сочетанием нескольких пародонтопатогенов, в комбинации с Chlamydia trachomatis, ДНК и РНК вирусами. Была определена роль смешанной инфекции в этиологии ХГП. У всех пациентов с сочетанной патологией ССС имеется средняя или тяжелая степень поражения тканей пародонта. При этом ишемическая болезнь сердца ассоциируются с наиболее выраженным повреждением тканей пародонта, что проявляется в большем числе наблюдений тяжелой степени хронического генерализованного пародонтита.

Список литературы

1. Алимский, А. В. Особенности распространения заболеваний пародонта среди лиц пожилого и преклонного возраста / А. В. Алимский // Стоматология для всех. – 2000. – № 2. – С. 46–49.
2. Артюшевич, А. С. Заболевания пародонта / А. С. Артюшевич. – М. : Медицинская литература, 2006. – 328 с.
3. Барер, Г. М. Болезни пародонта: клиника, диагностика и лечение / Г. М. Барер, Т. И. Немецкая. – М. : Изд-во ВУМЦ, 1996. – 84 с.
4. Боровский, Е. В. Терапевтическая стоматология / Е. В. Боровский, В. С. Иванов, Ю. М. Максимовский. – М. : Медицина, 1998. – 736 с.
5. Горбачева, И. А. Единство системных патогенетических механизмов при заболеваниях внутренних органов, ассоциированных с генерализованным пародонтитом / И. А. Горбачева, А. И. Кирсанов, Л. Ю. Орехова // Стоматология. – 2004. – Т. 83, № 3. – С. 6–11.
6. Курякина, Н. В. Заболевания пародонта / Н. В. Курякина. – М. : Медицинская книга, 2007. – 292 с.
7. Колесов, А. А. Роль травматических факторов в этиологии и патогенезе пародонтита / А. А. Колесов, Х. А. Каламкаров, Н. М. Чупрынина // Стоматология. – 1973. – № 6. – С. 70–75.
8. Нагорнев, В. А. Новые представления в механизме развития атеросклероза / В. А. Нагорнев // Российские медицинские вести. – 2000. – № 1. – С. 48–52.
9. Николаев, А. И. Практическая терапевтическая стоматология / А. И. Николаев, Л. М. Цепов. – М. : МЕДпресс-информ, 2003. – 560 с.

10. Цимбалистов, А. В. Комплексное лечение генерализованного пародонтита тяжелой степени с применением депульпирования зубов / А. В. Цимбалистов, Э. Д. Сурдина, Г. Б. Шторина, Е. Д. Жидких. – СПб. : СпецЛит, 2008. – 120 с.

11. Rose, L. Periodontal Medicine / L. Rose, R. J. Genco, D. Cohen, B. Mealey. – London : Decker Inc., 2000. – 294 p.

12. Franceschi, F. Helicobacter pylori infection and ischaemic heart disease : an overview of the general literature / F. Franceschi, D. Leo, L. Fini et al. // Dig. Liver. Dis. 2005. – Vol. 37, № 5. – P. 301–308.

13. Desvarieux, M. Gender differences in the relationship between periodontal disease, tooth loss, and atherosclerosis / M. Desvarieux, C. Schwahn, H. Volzke et al. // Stroke. – 2004. – Vol. 35, № 9. – P. 2029–2035.

Елисеева Анна Федоровна, аспирант кафедры ортопедической стоматологии ГБОУ ВПО «Северо-Западный государственный медицинский университет им. И.И. Мечникова» Минздрава России, Россия, 193015, г. Санкт-Петербург, ул. Кирочная, д. 41, тел.: (812) 597-74-92, e-mail: zagadkaanna@mail.ru.

Шторина Галина Борисовна, кандидат медицинских наук, доцент кафедры ортопедической стоматологии ГБОУ ВПО «Северо-Западный государственный медицинский университет им. И.И. Мечникова» Минздрава России, Россия, 193015, г. Санкт-Петербург, ул. Кирочная, д. 41, тел.: (812) 597-74-92, e-mail: zagadkaanna@mail.ru.

Цинзерлинг Всеволод Александрович, доктор медицинских наук, профессор, заведующий паталогоанотомической лабораторией ГБОУ ВПО «Северо-Западный государственный медицинский университет им. И.И. Мечникова» Минздрава России, Россия, 193015, г. Санкт-Петербург, ул. Кирочная, д. 41, тел.: (812) 597-74-92, e-mail: zagadkaanna@mail.ru.

УДК 614.7:616.8(574.13)
© А.П. Ермагамбетова, 2012

А.П. Ермагамбетова

ВЛИЯНИЕ ЭКОЛОГИЧЕСКОГО НЕБЛАГОПОЛУЧИЯ НА СОСТОЯНИЕ НЕРВНОЙ СИСТЕМЫ НАСЕЛЕНИЯ, ПРОЖИВАЮЩЕГО В РЕГИОНЕ НЕФТЕГАЗОВЫХ МЕСТОРОЖДЕНИЙ АКТЮБИНСКОЙ ОБЛАСТИ

РГКП «Западно-Казахстанский государственный медицинский университет им. Марата Оспанова» Министерства здравоохранения Республики Казахстан, г. Актобе

Приведены результаты исследования состояния нервной системы у населения, проживающего в условиях экологического неблагополучия в регионе нефтегазовых месторождений Актюбинской области Республики Казахстан. Результаты исследования свидетельствуют о том, что хроническое воздействие комплекса ксенобиотиков, концентрация которых не превышала предельно допустимые нормы для каждого в отдельности, существенно влияет на состояние нервной системы с развитием синдромов поражения, выраженность и прогрессирование которых зависели от длительности проживания в зоне экологического неблагополучия.

Ключевые слова: *нейротоксикозы, экологическое неблагополучие, нефтегазовые месторождения, нервная система.*

A.P. Ermagambetova

THE INFLUENCE OF ECOLOGICAL TROUBLE ON THE NERVOUS SYSTEM OF THE POPULATION IN THE REGION OF OIL AND GAS FIELDS AKTOBE REGION

The results of study of the nervous system of the population living in ecologically unfavourable region of oil and gas fields of Aktobe region of Kazakhstan are given. The findings suggested that chronic exposure to xenobiotics complex, which concentration did not exceed the maximum allowable rate for each individual, a significant effect on the nervous system syndromes with the development of lesions, the severity and progression were dependent on the duration of their being in the area of ecological trouble.

Key words: *neurotoxicosis, ecological trouble, oil and gas fields, the nervous system.*

Введение. Неблагоприятные антропогенные и техногенные воздействия существенно влияют на состояние здоровья населения и повышают риск развития заболеваний. Поражение нервной системы обусловлено хорошей растворимостью нейротоксических веществ в жирах и липидах нервной ткани; их способностью проникать через гематоэнцефалический, гематоликворный, ликвороэнцефалический барьеры; избирательной и преимущественной тропностью к определенным структурам мозга. Большинство ксенобиотиков поступают в организм человека главным образом через органы дыхания. Даже находясь в атмосферном воздухе в концентрации, не вызывающей токсический эффект, они оказывают хроническое воздействие с формированием дезадаптации организма [1, 7].

Развитие нефтегазового сектора промышленности приводит к массивному поступлению в окружающую среду вредных химических веществ. В результате воздействия экотоксикантов на организм человека происходит рост общей заболеваемости среди населения, проживающего вблизи нефтегазовых месторождений. Эта проблема является чрезвычайно важной не только в медицинском, но и в социальном плане [4].

Цель: изучить неврологические проявления при воздействии экологически неблагоприятных факторов у населения, проживающего на территории нефтегазовых месторождений Актюбинской области Республики Казахстан.

Материал и методы исследования. Были обследованы 125 человек, проживающих в поселках Шубарши и Кенкияк Темирского района Актюбинской области Республики Казахстан. В данном регионе находятся Кенкиякское месторождения нефти и газа и Нефтегазовое добывающее управление «Кенкиякнефть». В зависимости от возраста и длительности проживания в зоне экологического неблагополучия все исследованные были разделены на четыре группы: 1 группа – 14 человек (20–29 лет), 2 группа – 43 человека (30–39 лет), 3 группа – 57 человек (40–49 лет) и 4 группа – 11 человек (50–59 лет).

По данным Актюбинского областного центра санитарно-эпидемиологической экспертизы, в состав атмосферного воздуха в данном регионе входят сероводород, диоксид азота, диоксид серы, окись углерода, которые являются составными компонентами природного газа. По данным Производственного экологического мониторинга, в зоне воздействия объектов НГДУ «Кенкиякнефть» за 2003–2007 гг. в атмосферном воздухе поселков Шубарши и Кенкияк концентрация сероводорода превышала предельно допустимую в среднем в 41,4 раза. Повышения ПДК диоксида серы, оксида азота, диоксида азота не отмечалось [8, 9].

Неврологический статус больных исследовался по общепринятой схеме. Состояние вегетативного статуса включало в себя исследование вегетативного тонуса, вегетативной реактивности и вегетативного обеспечения деятельности по методикам А.М. Вейна. Исследование мнестических функций с изучением процесса заучивания проводилось по методике А.Р. Лурия [2, 3, 5, 6].

Результаты исследований и их обсуждение. При объективном неврологическом исследовании лиц, проживающих в регионе нефтегазовых месторождений, были выявлены синдромы поражения нервной системы, выраженность которых возрастала от первой до четвертой групп исследованных и зависела от длительности проживания в зоне экологического неблагополучия: астено-невротический (35,7–63,6 %), очаговой микросимптоматики, пирамидной недостаточности (16,3–27,3 %), вестибуло-атактический (25,6–36,4 %), полиневритический (18,6–27,3 %).

Во всех группах обследованных на первый план выступали астено-невротические расстройства, характеризовавшиеся головной болью, повышенной утомляемостью, снижением работоспособности, нарушением сна, апатией, вялостью, общей слабостью. Синдром очаговой микросимптоматики проявлялся наличием объективной неврологической симптоматики в виде асимметрии носо-губных складок, недостаточности функций глазодвигательных нервов.

Синдромы пирамидной недостаточности, вестибуло-атактический и полиневритический были выявлены во второй, третьей, четвертой группах исследованных лиц. Пирамидная недостаточность проявлялась анизорефлексией с оживлением глубоких рефлексов, тенденцией к повышению мышечного тонуса в конечностях по пирамидному типу. Однако четких двигательных нарушений в виде парезов, параличей в наших наблюдениях не наблюдалось. Вестибуло-атактический синдром выражался головокружением, ощущения «шума в голове» и объективно характеризовался горизонтальным нистагмом в крайних отведениях, координаторными нарушениями, интенционным дрожанием, мимопопаданием, дисметрией и негрубой атаксией. Полиневритический синдром, по-видимому, был обусловлен, прежде всего, вегетативно-трофическими нарушениями («мраморный цвет» и сухость

кожи, ломкость ногтей), проявлялся нарушениями чувствительности по полиневритическому типу («перчатки», «носки»).

Во всех группах исследованных вегетативные нарушения выявили наличие следующих признаков: изменение окраски и состояния кожных покровов в виде «сосудистого ожерелья» и «мраморной» окраски; выраженная сухость кожи, ломкость ногтей и волос; выпадение волос; изменение дермографизма; гипергидроз; метеозависимость; наличие гипервентиляционного синдрома; дисфункция желудочно-кишечного тракта. Исследование вегетативной реактивности и вегетативного обепечения деятельности не выявили преобладания симпатико- либо парасимпатикотонии ни в одной из групп. Выраженность синдрома вегетативной дисфункции нарастала от 20 до 59 лет и также зависела от возраста исследованных лиц и длительности проживания в условиях экологического неблагополучия. Степень выраженности вегетативных расстройств отражает уровень нарушения адаптивной, приспособительной деятельности, обеспечиваемой головным мозгом и особенно лимбико-ретикулярным комплексом. Развитие вегетативно-сосудисто-трофического синдрома, проявляющегося преимущественно на конечностях, является результатом вовлечения в патологический процесс вегетативных волокон смешанных периферических нервов, сплетений, корешков и вегетативных нейронов боковых рогов спинного мозга.

Мнестические нарушения были выявлены во второй (16,3 %), третьей (24,6 %) и четвертой (45,4 %) группах исследованных. При этом отмечалось снижение краткосрочной памяти с прогрессированием по мере длительности проживания населения в условиях экологического неблагополучия, свидетельствовавшее о заинтересованности корковых структур мозга диффузного характера.

Заключение. Длительное токсическое воздействие комплекса экотоксикантов, концентрация которых не превышает предельно допустимые нормы для каждого в отдельности, существенно влияет на состояние нервной системы населения, проживающего в регионе нефтегазовой промышленности, и выражаются диффузным органическим поражением преимущественно центральных ее звеньев.

Список литературы

1. Боев, В. М. Сернистые соединения природного газа и их действие на организм / В. М. Боев, Н. П. Сетко. – М. : Медицина, 2001. – 215 с.
2. Вегетативные расстройства : клиника, диагностика, лечение / под ред. А. М. Вейна. – М. : ООО «Медицинское информационное агентство», 2003. – 752 с.
3. Вейн, А. М. Заболевания вегетативной нервной системы / А. М. Вейн, Т. Г. Вознесенская, В. Л. Голубев и др. – М. : Медицина. 1991. – 624 с.
4. Изтлеуов, М. К. Экология и здоровье / М. К. Изтлеуов, Е. М. Изтлеуов // Медицинский журнал Западного Казахстана. – 2006. – № 2. – С. 8–15.
5. Лурия, А. Р. Высшие корковые функции человека и их нарушения при локальных поражениях мозга / А. Р. Лурия. – М. : Академический проект, 2000. – 505 с.
6. Лурия, А. Р. Лекции по общей психологии / А. Р. Лурия. – СПб. : Питер, 2006. – 320 с.
7. Омирбаева, С. М. Риск развития экологически обусловленных заболеваний (обзор литературы) / С. М. Омирбаева // Медицина труда и промышленная экология. – 2004. – № 11. – С. 28–32.
8. Производственный экологический мониторинг в зоне воздействия объектов НГДУ «Кенкияк-нефть», 2003–2007 гг.
9. Регистрационный журнал Актюбинского областного центра санитарно-эпидемиологической экспертизы за 2005–2008 гг.

Ермагамбетова Айгуль Пазылбековна, кандидат медицинских наук, доцент кафедры неврологии, психиатрии и наркологии, РГКП «Западно-Казахстанский государственный медицинский университет им. Марата Оспанова» Министерства здравоохранения Республики Казахстан, Республика Казахстан, 030019, г. Актобе, ул. Маресьева, д. 68, тел.: (7132) 56-71-16, e-mail: aiguler72@mail.ru.

УДК 611.716.4
© Е.Ю. Ефимова, А.И. Краюшкин, Ю.В. Ефимов, И.А. Максютин, 2012

Е.Ю. Ефимова, А.И. Краюшкин, Ю.В. Ефимов, И.А. Максютин

ОСНОВНЫЕ МОРФОМЕТРИЧЕСКИЕ ПОКАЗАТЕЛИ ЗУБОЧЕЛЮСТНЫХ СЕГМЕНТОВ РЕЗЦОВ НИЖНЕЙ ЧЕЛЮСТИ ПРИ ФИЗИОЛОГИЧЕСКОЙ ОККЛЮЗИИ ПОСТОЯННЫХ ЗУБОВ

ГБОУ ВПО «Волгоградский государственный медицинский университет»
Минздрава России, г. Волгоград

Проанализированы морфометрические показатели компактной пластинки и высоты резцов у зубочелюстных сегментов нижней челюсти. Выявлена зависимость вертикальных и горизонтальных параметров зубочелюстных сегментов резцов от размеров зубов.
Ключевые слова: *нижняя челюсть, зубочелюстные сегменты, резцы, компактная пластинка.*

E.Yu. Efimova, A.I. Krayushkin, Yu.V. Efimov, I.A. Maxyutin

THE MAIN MORPHOMETRICAL INDEXES OF INCISORS DENTO-ALVEOLAR SEGMENTS OF LOWER JAW AT PHYSIOLOGICAL OCCLUSION OF THE PERMANENT TEETH

The morphometrical indexes of compact plate and dento-alveolar segments height of lower jaw were analyzed. We exposed the dependence of vertical and horizontal parameters of incisor dento-alveolar segments from teeth size.
Key words: *lower jaw, dento-alveolar segments, incisors, compact plate.*

Введение. Морфометрические показатели зубочелюстных сегментов имеют значение для диагностики аномалий и деформаций челюстно-лицевой области, при определении тактики лечения с использованием внутрикостных имплантатов, выборе методов гениопластики. Ранее нами были представлены данные о морфометрических параметрах костной ткани по сегментам различных зубов [1, 2].

Цель: определить взаимосвязь размеров резцов с параметрами костной ткани альвеолярной части и тела нижней челюсти на нативных препаратах нижней челюсти людей с физиологической окклюзией постоянных зубов.

Материалом для исследования зубочелюстных сегментов послужили 12 паспортизированных препаратов нижней челюсти, принадлежавших лицам зрелого возраста (21–55 лет), взятые из архива областного бюро судебно-медицинской экспертизы г. Волгограда, в соответствии с рекомендациями, выработанными на научной конференции по возрастной морфологии, физиологии и биохимии АПН СССР в г. Москве (1965) и одобренной на аналогичной конференции в г. Одессе (1975). Приготовление препаратов и морфометрические измерения проводили по нашей методике [3]. Размеры зубов определяли на препаратах, извлеченных из сегментов.

Результаты исследования нативных препаратов зубов показали, что высотные размеры постоянных резцов нижней челюсти практически не имели признаков полового диморфизма по данному показателю и различия были не достоверны (табл.).

Таблица

Результаты измерения высоты резцов нижней челюсти

Параметры зуба	Медиальные резцы		Латеральные резцы	
	Мужчины	Женщины	Мужчины	Женщины
Высота зуба	23,16 ± 0,30	22,06 ± 0,37	24,73 ± 0,50	25,08 ± 0,49
Высота коронки	8,86 ± 0,12	8,78 ± 0,12	8,81 ± 0,16	9,78 ± 0,24
Высота корня зуба	14,30 ± 0,25	13,28 ± 0,28	15,92 ± 0,37	15,29 ± 0,37

Толщина компактной пластинки зубочелюстного сегмента медиального резца с язычной стороны была больше, чем с вестибулярной и составляла 0,21 ± 0,021 мм и 0,14 ± 0,022 мм, соответственно ($p < 0,05$). Толщина компактной пластинки зубочелюстного сегмента латерального резца с язычной сто-

роны также была больше, чем с вестибулярной и составляла 0,19 ± 0,024 мм и 0,12 ± 0,026 мм, соответственно ($p < 0,05$).

От середины корня зуба к его верхушке альвеолярная часть с вестибулярной стороны сегмента имела выраженный изгиб и переходила в тело и подбородочный выступ. С язычной стороны сегмента переход от альвеолярной части в тело нижней челюсти был плавным у всех резцовых сегментов.

В апикальной части корня толщина компактной пластинки с вестибулярной стороны у медиальных резцов составляла 0,21 ± 0,022 мм, у латеральных резцов – 0,22 ± 0,024 мм. С язычной стороны сегмента медиального резца толщина компактной кости была 0,29 ± 0,027 мм, у латеральных резцов составляла 0,28 ± 0,023 мм. Между компактными пластинками альвеолы и альвеолярной части нижней челюсти располагалась губчатая кость. Обращает на себя внимание тот факт, что толщина кости в области апикальной трети корня альвеолярной части зубочелюстного сегмента с язычной стороны была толще, чем с вестибулярной, что, вероятно, и определяет устойчивость к жевательным нагрузкам как в вертикальном, так и в горизонтальном направлениях.

Высота альвеолярной части зубочелюстных сегментов медиальных резцов в среднем составляла 13,82 ± 0,83 мм и соответствовала размерам корней зубов, высота тела нижней челюсти в среднем составляла 19,53 ± 1,47 мм. Высота альвеолярной части зубочелюстных сегментов латеральных резцов в среднем составляла 15,69 ± 0,87 мм, высота тела нижней челюсти в среднем составляла 17,39 ± 1,78 мм.

Ширина вестибулярной части сегмента в наиболее широком месте, как правило, в 2 раза превышала ширину язычной части сегмента, и их величина в среднем составляла 12,59 ± 0,72 мм и 6,19 ± 0,35 мм, соответственно, как у сегментов медиальных, так и латеральных резцов.

Заключение. Результаты исследования нативных препаратов показали определенную зависимость вертикальных и горизонтальных параметров зубочелюстных сегментов резцов от размеров зубов. Данные могут быть использованы в клинике ортодонтии для диагностики зубоальвеолярных и гнатических форм аномалий в вертикальном направлении и для определения тактики хирургического лечения при выполнении гениопластики в вертикальном, либо горизонтальном направлениях, а также при внутрикостной дентальной имплантации в переднем отделе нижней челюсти при выборе направления установки имплантата.

Список литературы

1. Ефимов, Ю. В. Теоретические аспекты внутрикостного введения лекарственных препаратов в нижнюю челюсть / Ю. В. Ефимов, Х. Х. Мухаев, С. Н. Мишура и др. // Стоматология. – 2007. – № 6. – С. 18–19.
2. Ефимова, Е. Ю. Морфометрический анализ некоторых показателей строения нижней челюсти / Е. Ю. Ефимова, С. Н. Мишура, И. А. Максютин // Вестник Российского государственного медицинского университета : мат-лы I Международной (X Всероссийской) Пироговской студенческой научной конференции (г. Москва, 16–17 марта 2006 г.). – 2006. – № 2. – С. 126.
3. Ефимова, Е. Ю. Морфометрические характеристики зубочелюстных сегментов нижней челюсти при физиологической окклюзии постоянных зубов / Е. Ю. Ефимова, Д. С. Дмитриенко, Т. С. Чижикова и др. // Стоматология. – 2009. – № 6. – С. 9–11.

Ефимова Евгения Юрьевна, кандидат медицинских наук, доцент кафедры анатомии человека, ГБОУ ВПО «Волгоградский государственный медицинский университет» Минздрава России, Россия, 400131, г. Волгоград, пл. Павших Борцов, д. 1, тел.: (8442) 37-59-14, e-mail: evgenia_ey@mail.ru.

Краюшкин Александр Иванович, доктор медицинских наук, профессор, заведующий кафедрой анатомии человека, ГБОУ ВПО «Волгоградский государственный медицинский университет» Минздрава России, Россия, 400131, г. Волгоград, пл. Павших Борцов, д. 1, тел.: (8442) 37-59-14, e-mail: post@volgmed.ru.

Ефимов Юрий Владимирович, доктор медицинских наук, доцент кафедры хирургической стоматологии и челюстно-лицевой хирургии, ГБОУ ВПО «Волгоградский государственный медицинский университет» Минздрава России, Россия, 400131, г. Волгоград, пл. Павших Борцов, д. 1, тел.: (8442) 37-62-65, e-mail: post@volgmed.ru.

Максютин Илья Андреевич, кандидат медицинских наук, ассистент кафедры хирургической стоматологии и челюстно-лицевой хирургии, ГБОУ ВПО «Волгоградский государственный медицинский университет» Минздрава России, Россия, 400131, г. Волгоград, пл. Павших Борцов, д. 1, тел.: (8442) 37-62-65, e-mail: post@volgmed.ru.

УДК 616.713-089-06-084
© С.П. Иванов, Д.Г. Мустафин, А.С. Иванов, 2012

С.П. Иванов[1], Д.Г. Мустафин[1], А.С. Иванов[2]

ОСЛОЖНЕНИЯ СТЕРНОТОМИИ И ИХ ПРОФИЛАКТИКА ПРИ ТОРАКАЛЬНЫХ ОПЕРАЦИЯХ

[1]ГБОУ ВПО «Астраханская государственная медицинская академия» Минздрава России
[2]ГБУЗ АО «Александро-Мариинская областная клиническая больница», г. Астрахань

Проанализирован опыт использования различных видов стернотомий для лечения генерализованной миастении, опухолей средостения, загрудинного зоба, коррекции врожденных и приобретенных пороков сердца в условиях хирургического торакального отделения ГБУЗ АО «Александро-Мариинская областная клиническая больница». Анализ основан на выполнении более 200 операций. Надежный и тщательный гемостаз при стернотомии, использование инертных фиксирующих материалов (стальная проволока, сплавы титана) являются залогом успешного заживления фрагментов грудины и предотвращают развитие стерномедиастинита и свищевой формы ее остеомиелита.
Ключевые слова: *стернотомия, опухоли средостения, пороки сердца, стерномедиастенит.*

S.P. Ivanov, D.G.Mustafin, A.S. Ivanov

THE COMPLICATIONS OF STERNOTOMY AND THEIR PROFILAXIS IN THORACIC OPERATIONS

There was analyzed the experience of usage of different types of sternotomy for treatment of generalized myasthenia gravis, mediastinal tumors, retrosternal goiter, correction of congenital and acquired heart defects in thoracic surgery department of SBEHP AR «AM Regional Hospital.» The analysis was based on the performance of more than 200 operations. Reliable and thorough hemostasis during sternotomy, usage of inert fixing materials (steel wire, titanium alloys) were the key to the successful healing of the fragments of the sternum and prevention of the development of sternomediastenitis and fistulous forms of osteomyelitis.
Key words: *sternotomy, mediastinal tumor, heart disease, sternomediastenitis.*

Введение. Стернотоми́я (от др.-греч. στέρνον – грудина,грудь и τομή – разрез, рассечение) – хирургическая операция, заключающаяся в рассечении грудины; выполняется для обеспечения доступа к органам и патологическим образованиям переднего средостения: сердцу, отходящим от него крупным кровеносным сосудам и др. Входит в число торакальных доступов в торакальной хирургии, предусматривающих проникновение к органам грудной клетки через грудную стенку (в отличие от внеторакальных и комбинированных доступов) [3].

Полная продольная срединная стернотомия с удалением мечевидного отростка впервые произведена в 1897 г. Milton у больного с медиастинальным туберкулезом.

Воспалительные заболевания грудины в торакальной хирургии – это чаще всего осложнения трансторакального вмешательства на органах грудной полости посредством стернотомии. Первое место среди них занимает послеоперационный передний стерномедиастинит (СМ), который является осложнением операций на сердце, в частности, аортокоронарного шунтирования (АКШ), и других органов средостения. Уровень данного осложнения в мире достигает 0,7–20,5 %, а летальность – 40 %. В основе развития послеоперационного СМ лежит ишемический остеонекроз грудины с формированием секвестров, который не всегда ограничивается телом грудины. Посттравматические, гематогенные и идиопатические остеомиелиты грудины, ребер встречаются в последние годы реже. Остаются актуальными «синдром нестабильности грудины», свищевая форма остеомиелита грудины после стернотомии [1, 2]. Таким образом, проблема не решена и остается актуальной на сегодняшний день.

Цель: проанализировать причины развития некоторых осложнений стернотомии и предложить на основе анализа условия их профилактики.

Материалы и методы. Все вышеперечисленные разновидности стернотомии применяются в клинической практике хирургического торакального отделения ГБУЗ АО «Александро-Мариинская областная клиническая больница». За более чем 45-летнюю практику отделения данные оперативные доступы использовались в основном для хирургического лечения генерализованной миастении, уда-

ления опухолей средостения и загрудинного зоба. Полная или частичная стернотомия использовалась в более чем 100 наблюдениях.

С 1989 г. внедрение в клиническую практику отделения операций в условиях искусственного кровообращения (ИК) дополнило клинический опыт полной продольной стернотомии еще 120 наблюдениями, причем в 5 случаях выполнялась повторная стернотомия, а в 1 наблюдении стернотомия была 3 по счету операцией.

Из данного доступа выполнено протезирование митрального клапана 53 пациентам, протезирование митрального и аортального клапанов в 9 наблюдениях, протезирование митрального клапана и аннулопластика трикуспидального клапана у 3 больных, протезирование аортального клапана у 10 человек, аннулопластика митрального клапана у одной пациентки, коррекция врожденных пороков сердца (межпредсердный и межжелудочковый дефекты, стеноз клапана легочной артерии) у 22 больных, удаление доброкачественных опухолей сердца (миксомы) у 10 человек, повторные операции в условиях искусственного кровообращения у 3 пациентов, субтотальная перикардэктомия при констриктивном перикардите у 4 человек.

Результаты и их обсуждение. К сожалению, не удалось избежать развития некоторых осложнений, сопровождающих данный оперативный доступ. Развитие переднего гнойного медиастинита потребовало повторных рестернотомий, проточно-аспирационного дренирования переднего средостения и полости перикарда у 4 больных (3,33 % стернотомий). Данный вид осложнения развился у пациентов, оперированных в условиях искусственного кровообращения, когда для гемостаза после распила грудины использовался воск. В ближайшем послеоперационном периоде у данных больных отмечалось повышенное отделение крови по дренажам с формированием загрудинных гематом и сгустков, что требовало рестернотомии в ближайшие часы после операции. Внедрение в практику ультрафиолетового облучения аутокрови с профилактической и лечебной целью по собственной оригинальной методике привело к излечению данных больных. После включения в протокол ИК методики забора аутокрови до основного этапа операции и реинфузии ее после окончания искусственного кровообращения, отказа от использования воска, применения для фиксации фрагментов грудины стальных проволочных швов, данного вида осложнений мы не наблюдали. Анализ показал значительное снижение объемов послеоперационной кровопотери по дренажам. Данный феномен мы объясняем надежным биологическим гемостазом собственными факторами гемокоагуляции после реинфузии аутокрови, а также применением гемостатических сеток «Сурджигель» для остановки кровотечения после распила грудины. Случаев гнойного медиастинита, остеомиелита грудины после удаления тимом, загрудинного зоба из стернотомного доступа без применения ИК не наблюдалось.

Свищевая форма остеомиелита грудины после операций с ИК наблюдалась в 10 случаях (8,33 %) в сроки от 1 до 3 месяцев после операции и достаточно быстро ликвидировалась после удаления лавсановых лигатур, используемых для фиксации фрагментов грудины на фоне адекватной, целенаправленной антибиотикотерапии. Внедрение стальных проволочных швов свело на нет данный вид осложнения. С профилактической целью в протокол послеоперационного ведения данной категории больных введено ультрафиолетовое облучение аутокрови.

Заключение. Именно надежный и тщательный гемостаз при стернотомии, использование инертных фиксирующих материалов (стальная проволока, скобы из сплавов титана), проведение с профилактической целью ультрафиолетового облучения аутокрови являются залогом успешного заживления фрагментов грудины и предотвращают развитие стерномедиастинита и свищевой формы остеомиелита.

Список литературы

1. Кирдей, Е. Г. Иммунный статус больных с различными формами остеомиелитов / Е. Г. Кирдей, А. П. Барабаш, Д. Г. Данилов и др. // Сибирский медицинский журнал. – 1997. – № 1–2. – С. 19–21.

2. Кулагин, Н. А. Применение УФО-аутокрови для профилактики и лечения гнойно-септических осложнений в сердечно-сосудистой хирургии : методические рекомендации / Н. А. Кулагин, С. В. Ковалев, С. П. Иванов. – Саранск, Изд-во МЗ Мордовской АССР, 1986. – 13 с.

3. Оперативная хирургия / под ред. И. Литтмана. – Будапешт : Изд-во Академии наук Венгрии, 1982. – 1175 с.

Иванов Сергей Петрович, доктор медицинских наук, доцент кафедры факультетской хирургии с курсом постдипломного образования, ГБОУ ВПО «Астраханская государственная медицинская академия» Минздрава России, Россия, 414000, г. Астрахань, ул. Бакинская, 121, тел. (8512) 52-41-43, e-mail: astcardio@mail.ru.

Мустафин Дамер Гибатович, доктор медицинских наук, профессор кафедры факультетской хирургии с курсом постдипломного образования, ГБОУ ВПО «Астраханская государственная медицинская академия» Минздрава России, Россия, 414000, г. Астрахань, ул. Бакинская, 121, тел. (8512) 52-41-43, e-mail: agma@astranet.ru.

Иванов Александр Сергеевич, врач, торакальный хирург хирургического торакального отделения ГБУЗ АО «Александро-Мариинская областная клиническая больница», Россия, 414056, г. Астрахань, ул. Татищева, д. 2, тел.: (8512) 25-32-61, e-mail: lazer@astranet.ru.

УДК 611.31:616.995.122.21:616.22-008:87
© Л.А. Иванова, А.Н. Уляков, А.О. Плотников, И.В. Иванов, Т.Х. Тимохина, С.В. Куликова, М.И. Беляева, А.О. Ступников, Е.Д. Хадиева, В.Г. Бычков, 2012

Л.А. Иванова[1,2], А.Н. Уляков[1,2], А.О. Плотников[3,4], И.В. Иванов[1,2], Т.Х. Тимохина[1], С.В. Куликова[1], М.И. Беляева[5], А.О. Ступников[1], Е.Д. Хадиева[6,7], В.Г. Бычков[1]

МИКРОБИОЦЕНОЗ РОТОВОЙ ПОЛОСТИ У БОЛЬНЫХ СУПЕРИНВАЗИОННЫМ ОПИСТОРХОЗОМ

[1]ГБОУ ВПО «Тюменская государственная медицинская академия» Минздрава России
[2]ЗАО «Стоматологическая поликлиника № 3», г. Тюмень
[3]ГБОУ ВПО «Оренбургская государственная медицинская академия» Минздрава России
[4]Институт клеточного и внутриклеточного симбиоза Уральского отделения РАН
[5]ФБГУЗ «Центр гигиены и эпидемиологии» Роспотребнадзора по Тюменской области
[6]ГБОУ ВПО «Ханты-Мансийская государственная медицинская академия» Минздрава России
[7]Бюджетное учреждение Ханты-Мансийского автономного округа – Югры «Окружная клиническая больница», г. Ханты-Мансийск

В ротовой полости больных суперинвазионным описторхозом (СО) выявлена многочленная ассоциация микроорганизмов, представленная резидентной микрофлорой, Helicobacter pylori и симбионтами личинок описторхисов и марит. На фоне иммунодефицита при СО оппортунистические микроорганизмы, в т.ч. симбионты, могут индуцировать патологию зубов и мягких тканей ротовой полости.
Ключевые слова: *ротовая полость, микрофлора, описторхоз.*

L.A. Ivanova, A.N. Ulyakov, A.O. Plotnikov, I.V. Ivanov, T.H. Timokhina, S.V. Kulikova, M.I. Belyaeva, A.O. Stupnikov, E.D. Khadieva, V.G. Bychkov

THE MICROBIOCENOSIS OF ORAL CAVITY OF PATIENTS WITH SUPERINVASIVE OPISTHORCHIASIS

The numerous associations of microorganisms presented by resident microflora, Helicobacter pylori and symbiotes of larvas opisthorchis and digenea, were found in the oral cavity of patients with superinvasive opisthorchiasis (SO). On the background of immunodeficiency with SO, opportunistic microorganisms, including symbiotes, can induce pathologies of teeth and soft tissues of the oral cavity.
Key words: *oral cavity, microflora, opisthorchiasis.*

Введение. Профессиональная деятельность стоматологов сопряжена с проблемой выявления этиологии и патогенеза болезней полости рта, при этом отмечается различный уровень патологии ротовой полости населения и зависит от влияния абиотических и биотических факторов регионов нашей страны [1, 7, 8, 15, 16]. Установлено, что на поражение зубов и пародонта влияет состояние внутренних органов, прежде всего, желудочно-кишечного тракта [9, 19]. Особую роль в развитии стоматологических заболеваний играют болезни желудка и двенадцатиперстной кишки [21], причем этиологические факторы поражений оральных отделов пищеварительной трубки являются нередко идентичными [9, 17, 18].

На территории Тюменской области (Среднее Приобье) расположен гиперэндемичный очаг описторхоза, системного заболевания с преимущественным поражением печени, поджелудочной железы, желудка и кишечника [11]. Особенностью болезни в данном регионе является ее суперинвазионная форма, характеризующаяся многочисленными повторными заражениями, что проявляется более выраженными структурно-функциональными нарушениями [5, 14, 20]. У пациентов с суперинвазионным описторхозом наблюдается нарушение резидентной микрофлоры кишечника, а инвазированные лица относятся к группе иммунокомпрометированных больных [5, 10, 11, 13].

Цель: выявить микрофлору ротовой полости у больных суперинвазионным описторхозом (СО) и неинвазированных лиц, проживающих в гиперэндемичном очаге (Среднее Приобье).

Материал и методы исследования. Проведено комплексное исследование микробиоценоза полости рта (зубного налета, пародонта, слизи и слюны) у 89 больных СО и 52 лиц без инвазии. Возраст обследованных составил 42–60 лет (52,43 ± 4,13). Для выявления микроорганизмов применяли микробиологические, биохимические, гистологические, цитологические, иммуногистохимические и молекулярно-генетические методы [12]. Микрофлору в личинках описторхисов и маритах высевали по методу Дригальского на среду Эндо. Гемолитическую активность симбионтов учитывали на кровяном агаре, фосфолипазную и лецитиназную активность – на желточном агаре. Антилизоцимную активность бактерий выявляли по методу О.В. Бухарина с соавторами (2002) [2, 3, 4]. Величину антилизоцимной активности микроорганизмов выражали в мкг/мл. Количественный учет осуществлялся по наибольшей концентрации лизоцима, которая инактивировалась микроорганизмами.

Идентификацию до вида выделенных штаммов микроорганизмов проводили на основании морфологических, тинкториальных, культуральных и биохимических свойств с использованием тест-систем фирмы Lachema (Чехия): «ENTEROtest 24» и «NEFERMtest». В качестве руководства по идентификации бактерий использовали «Определитель бактерий Берджи» и «Определитель нетривиальных патогенных грамотрицательных бактерий». Молекулярно-генетические исследования проводили при помощи ПЦР: вирусы выявляли путем выделения ДНК из биоматериала, ДНК-экспресс метод проведен по инструкции фирмы-производителя «ДНК-технология» (Россия). Эпидермальный фактор роста (EGFR) определяли у 30 больных СО методом ИФА (ELISA).

Результаты и обсуждение. Качественные и количественные характеристики микробного обсеменения ротовой полости неинвазированных лиц Среднего Приобья не отличаются от таковых у населения других регионов [9, 17, 18]. В составе микробиоценоза полости рта у больных СО повторяются резидентные штаммы неинвазированных лиц, однако таксономическая характеристика и плотность обсеменения существенно отличаются. У больных СО в зубном налете, слизи и на поверхности пародонта преобладают стрептококки в том числе Streptococcus mutans, S. faecalis sangius, причем плотность S. mutans и Lactobacillus у инвазированных описторхисами составила более 10^5 колоний в 1 мл слюны, а у лиц, свободных от инвазии, число колоний в 1 мл слюны этих бактерий менее 10^5, в группе инвазированных с гингивитами преобладают виды Actinomyces, в том числе A. naeslundii и другая микрофлора. В слизистом содержимом ротовой полости выявлена группа герпес-вирусов: ВПГ-1, ВПГ-2 и цитомегаловирус.

Изучение биоптатов (34) слизистой желудка больных СО (окраска гематоксилином и эозином) и десны (окраска гематоксилином и эозином, по Романовскому-Гимзе) выявило наличие Helicobacter pylori у всех пациентов с хеликобактериозом, диагностированным неинвазивным уреазным тестом.

Бактериологическое исследование метацеркариев описторхисов (личинки) и марит (половозрелые описторхисы) показало наличие в них 30 штаммов бактерий, относящихся к 9 подвидам, 8 видам и 7 родам, общая численность их составила 37,6 млн КОЕ/мл. Особое внимание уделялось биологическим свойствам микроорганизмов, которые могут иметь значение для выживания в ассоциации с эукариотическим макроорганизмом [3].

Наибольшая антилизоцимная активность (мкг/мл) отмечалась у симбионтов личинок: Alcaligenes xylosooxydans ssp. xylosooxydans (6), Alcaligenes xylosooxydans ssp. denititrificans (8), Escherichia coli (2), K. pneumonia (2), P. aeruginosa (2) и др. В содержимом ротовой полости выявили 23 штамма бактерий из 30, содержащихся в метацеркариях и описторхисах, причем преобладали виды бактерий, обладающие высокой антилизоцимной активностью (Alcaligenes xylosooxydans ssp. xylosooxydans, Alcaligenes xylosooxydans ssp. denititrificans, Acinetobacter calcoaceticus var lwoffi, Escherichia coli, S. maltophilia, K. pneumonia, P. aeruginosa).

Микробиоценоз ротовой полости у больных суперинвазионным описторхозом характеризуется родовым многообразием, например, можно отметить преобладание кариесогенных микроорганизмов рода Streptococcus, прежде всего, S. mutans, Staphylococcus, лактобациллы, а также герпес-вирусы,

Helicobacter pylori и симбионты метацеркариев O. felineus, причем у всех обследованных пациентов отмечены только многочленные ассоциации с обильным (48,3 %) или умеренным (51,7 %) ростом микроорганизмов.

Ранее показано, что у больных описторхозом наблюдается иммунодефицитное состояние по гуморальному и клеточному типам [10], поэтому в иммунокомпроментированном организме оппортунистическая микрофлора может быть патогенной и высоко вирулентной, особенно это относится к симбионтам [22, 23, 24].

Предыдущие исследования [6, 19] показали, что у пациентов с длительностью описторхозной инвазии более 10 лет и достоверно чаще (в 88,3 % случаев) выявляется Helicobacter pylori, что сопряжено с тяжелым течением поражений желудка и двенадцатиперстной кишки. Современное мультиплексное изучение системного влияния Helicobacter pylori позволило установить причастность этих бактерий к стоматологической патологии [17].

Заключение. Микробиоценоз полости рта больных суперинвазионным описторхозом представлен резидентной микрофлорой, Helicobacter pylori и симбионтами метацеркариев описторхисов. На фоне системного иммунодефицита хозяина (человек) микроорганизмы могут преобретать вирулентные свойства и послужить этиологическим фактором в развитии патологии зубов и мягких тканей ротовой полости.

Список литературы

1. Барер, Г. М. Состояние микробиоценоза слизистой оболочки полости рта при хроническом рецидивирующем афтозном стоматите / Г. М. Барер // Cathedra. – 2008. – Т. 6, № 4. – С. 24–27.
2. Бухарин, О. В. Биология патогенных кокков / О. В. Бухарин, Б. Я. Усвяцов, О. Л. Карташова. – М. : Медицина, 2002. – 283 с.
3. Бухарин, О. В. Механизмы выживания бактерий / О. В. Бухарин, А. Л. Гинзбург, Ю. М. Романова, Г. И. Эль-Регистан. – М. : Медицина, 2005. – 366 с.
4. Бухарин, О. В. Проблемы персистенции в инфектологии / О. В. Бухарин // Журнал микробиологии, эпидемиологии и иммунологии. – 2006. – № 4. – С. 4–8.
5. Бычков, В. Г. Морфогенез преобразований внутренних органов при суперинвазионном описторхозе / В. Г. Бычков, О. Г. Соловьева, Е. Д. Хадиева и др. // Морфология. Эскулап. – 2011. – Т. 40, № 5. – С. 22–27.
6. Ворох, М. П. Особенности диагностики и терапии язвенной болезни с локализацией язвы в луковице двенадцатиперстной кишки, ассоциированной с Helicobacter pylori и описторхозом : дис. … канд. мед. наук / М. П. Ворох. – М., 2005. – 116 с.
7. Данилов, Е. О. Изучение стоматологической заболеваемости детского населения Санкт-Петербурга по данным эпидемиологического обследования / Е. О. Данилов, Р. Н. Жапаков // Стоматология детского возраста и профилактика. – 2008. – Т. 7, № 4 (27). – С. 3–5.
8. Ефимович, О. И. Клинико-лабораторное обоснование терапии дисбактериоза слизистой оболочки полости рта : дис. … канд. мед. наук / О. И. Ефимович. – М., 2002. – 159 с.
9. Захаров, А. А. Анализ микрофлоры ротовой полости обследованных людей с различными заболеваниями / А. А. Захаров, Н. А. Ильина // Успехи современного естествознания. – 2007. – № 12. – С. 353–355.
10. Кашуба, Э. А. Инфекционные болезни: национальное руководство / Э. А. Кашуба, Т. Г. Дроздова; под ред. Н. Д. Ющука, Ю. А. Венгерова. – М. : ГОЭТАР – Медиа, 2009. – 1056 с.
11. Крылов, Г. Г. Суперинвазионный описторхоз : пато- и морфогенез осложненных форм и микст-патологии : автореф. дис. … д-ра мед. наук / Г. Г. Крылов. – М., 2005. – 45 с.
12. Кудрявцева, Л. В. Helicobacter pylori – инфекция : современные аспекты диагностики и терапии : пос. для врачей / Л. В. Кудрявцева, П. Л. Щербаков, И. О. Иваников, В. М. Говорун. – М., 2004. – 41 с.
13. Кузнецова, Л. К. Клинико-морфологические особенности гастро-дуоденальных изъязвлений у больных описторхозом : автореф. дис. … канд. мед. наук / Л. К. Кузнецова. – СПб., 1998. – 22 с.
14. Куликова, С. В. Структурно-функциональные изменения сердца и антропометрических показателей у больных суперинвазионным описторхозом : автореф. дис. … канд. мед. наук / С. В. Куликова. – Тюмень, 2011. – 23 с.
15. Мажаренко В. А. Стоматология как профессия : опыт социологического анализа : автореф. дис. … д-ра мед. наук / В. А. Мажаренко. – Волгоград, 2012. – 47 с.

16. Мосеева, М. В. Helicobacter pylori в развитии кариеса зубов / М. В. Мосеева, Е. В. Белова, Я. М. Вахрушев // Экспериментальная и клиническая гастроэнтерология. – 2010. – № 2. – С. 19–21.

17. Мосеева, М. В. Обоснование патогенетических методов профилактики кариеса и воспалительных заболеваний парадонта у пациентов с язвенной болезнью, гастритами и дуоденитами : автореф. дис. … д-ра мед. наук / М. В. Мосеева. – Казань, 2011. – 39 с.

18. Николаев, Д. И. Практическая терапевтическая стоматология / Д. И. Николаев, Л. М. Цепов. – М. : МЕДпресс-информ, 2008. – 960 с.

19. Сердюков, А. Е. Клинико-функциональная и морфологическая характеристика форм гастродуоденальной патологии у больных описторхозом и их связь с Helicobacter pylori : автореф. дис. … канд. мед. наук / А. Е. Сердюков. – Новосибирск, 1999. – 19 с.

20. Соловьева, О. Г. Клинико-патогенетические особенности заболеваний легких при суперинвазионном описторхозе у населения Среднего Приобья : автореф. дис. … д-ра мед. наук / О. Г. Соловьева. – Тюмень, 2011. – 43 с.

21. Хитров, В. Ю. Состояние полости рта при эрозивно-язвенных поражениях гастродуоденальной зоны и его коррекция / В. Ю. Хитров, М. В. Мосеева, Е. В. Белова. – Ижевск : Удмуртия, 2010. – 126 с.

22. Glupczynski, Y. In vitro susceptibility of Alcaligenes denitrificans subsp. Xyloxidans to 24 antimicrobial agents / Y. Glupczynski, W. Hansen, J. Freney, E. Yourassowsky // Antimicrobial Chemothep. – 1988. – Vol. 32 (2). – P. 276–278.

23. Hinnant, K. L. Cytomegalovirus infection of the alimentary tract: a clinicopathological correlation / K. L. Hinnant, H. Z. Rotterdam, E. T. Bell, M. L. Tapper // Am. J. Gastroenterol. – 1986. – Vol. 81. – P. 944–946.

24. Meade, M. J. Soil bacteria Pseudomonas putida and Alcaligenes xylooxidans susp. denitrificans inactivate tridosan in liquid and solid substrates / M. J. Meade, R. L. Wadell, T. M. Callahan // Microbiol. Letters, 2001. – Vol. 204 (1). – P. 45–48.

Иванова Любовь Александровна, кандидат медицинских наук, доцент, заслуженный врач РФ, заведующая кафедрой стоматологии, ФПК и ППС ГБОУ ВПО «Тюменская государственная медицинская академия» Минздрава России, главный врач ЗАО «Стоматологическая поликлиника № 3», г. Тюмень, Россия, 625007, г. Тюмень, ул. Широтная, д. 29, корп. 1, тел. (3452) 26-86-61, e-mail: gsp31@yandex.ru.

Уляков Андрей Николаевич, врач-стоматолог ЗАО «Стоматологическая поликлиника № 3», г. Тюмень, заочный аспирант, ГБОУ ВПО «Тюменская государственная медицинская академия» Минздрава России, Россия, 625007, г. Тюмень, ул. Широтная, д. 29, корп. 1, тел. 8 (3452) 26-86-61, e-mail: gsp31@yandex.ru.

Плотников Андрей Олегович, кандидат медицинских наук, доцент кафедры микробиологии, вирусологии, иммунологии, ГБОУ ВПО «Оренбургская государственная медицинская академия» Минздрава России, старший научный сотрудник, Институт клеточного и внутриклеточного симбиоза Уральского отделения РАН, Россия, 460000, г. Оренбург, ул. Советская, д. 6, тел. (3532) 77-54-14, e-mail: orgma@esoo.ru.

Иванов Иван Васильевич, врач-стоматолог ЗАО «Стоматологическая поликлиника № 3», г. Тюмень, заочный аспирант, ГБОУ ВПО «Тюменская государственная медицинская академия» Минздрава России, Россия, 625007, г. Тюмень, ул. Широтная, д. 29, корп. 1, тел. (3452) 26-86-61, e-mail: gsp31@yandex.ru.

Тимохина Татьяна Харитоновна, доктор медицинских наук, доцент, заведующая кафедрой микробиологии, ГБОУ ВПО «Тюменская государственная медицинская академия» Минздрава России, Россия, 625023, г. Тюмень, ул. Одесская, д. 54, тел.: (3452) 20-04-77, e-mail: pro-rector@tyumsma.ru.

Куликова Светлана Витальевна, кандидат медицинских наук, старший преподаватель кафедры патологической анатомии, ГБОУ ВПО «Тюменская государственная медицинская академия» Минздрава России, Россия, 625023, г. Тюмень, ул. Одесская, д. 54, тел.: (3452) 20-05-34, e-mail: kulikova@tyumsma.ru.

Беляева Маргарита Ивановна, кандидат биологических наук, старший научный сотрудник, заведующий лабораторией, ФБГУЗ «Центр гигиены и эпидемиологии» Роспотребнадзора по Тюменской области, Россия, 625000, г. Тюмень, ул. Холодильная, д. 57, тел.: (3452) 56-79-90, e-mail: belyaeva_mi@mail.ru.

Ступников Антон Олегович, ассистент кафедры патологической анатомии, ГБОУ ВПО «Тюменская государственная медицинская академия» Минздрава России, Россия, 625023, г. Тюмень, ул. Одесская, д. 54, тел.: (3452) 20-05-34, e-mail: kulikova@tyumsma.ru.

Хадиева Елена Дмитриевна, кандидат медицинских наук, ассистент кафедры патологической анатомии, ГБОУ ВПО «Ханты-Мансийская государственная медицинская академия» Минздрава России, заведующая патологоанатомическим отделением Бюджетного учреждения Ханты-Мансийского автономного округа – Югры «Окружная клиническая больница», Россия, 628012, г. Ханты-Мансийск, ул. Калинина, д. 40, тел.: (3467) 39-03-35, e-mail: hadieva ed@okb hmao.ru.

Бычков Виталий Григорьевич, доктор медицинских наук, профессор, Заслуженный деятель науки РФ, заведующий кафедрой патологической анатомии, ГБОУ ВПО «Тюменская государственная медицинская академия» Минздрава России, Россия, 625023, г. Тюмень, ул. Одесская, д. 54, тел.: (3452) 20-05-34, e-mail: kulikova@tyumsma.ru.

УДК 579.25:616.921.8
© Г.А. Ивашинникова, О.Ю. Борисова, А.В. Алешкин, А.С. Пименова, 2012

Г.А. Ивашинникова, О.Ю. Борисова, А.В. Алешкин, А.С. Пименова

УСКОРЕННЫЙ МОЛЕКУЛЯРНО-ГЕНЕТИЧЕСКИЙ МЕТОД ТИПИРОВАНИЯ ШТАММОВ BORDETELLA PERTUSSIS ПО СТРУКТУРЕ ПРОМОТОРА PTXP КОКЛЮШНОГО ТОКСИНА

ФБУН «Московский научно-исследовательский институт эпидемиологии и микробиологии им. Г.Н. Габричевского» Роспотребнадзора

Разработан новый ускоренный молекулярно-генетический способ типирования штаммов Bordetella pertussis по структуре промотора коклюшного токсина (ptxP). Метод основан на полимеразной цепной реакции с анализом длин рестрикционных фрагментов амплифицированных продуктов (ПЦР-ПДРФ), который позволяет получить характерный рестрикционный профиль и дает возможность дифференцировать штаммы с особенностями структуры промотора ptxP и, как следствие, с увеличенной продукцией коклюшного токсина.
Ключевые слова: *Bordetella pertussis, рестрикционный анализ, промотор коклюшного токсина.*

G.A. Ivashinnikova, O.Yu. Borisova, A.V. Aleshkin, A.S. Pimenova

THE EXELERATED METHOD OF MOLECULAR GENOTYPING OF BORDETELLA PERTUSSIS STRAINS USING THE STRUCTURE OF PTXP PERTUSSIS TOXIN PROMOTER

The new exelerated method of molecular genotyping was developed for studying the structure of pertussis toxin promoter (ptxP). The method was based on restriction fragment length polymorphism of amplified fragments (PCR-RFLP), allowed to study the specific restriction profiles of the B. pertussis strains and gave the ability to differentiate the strains with structural particularities of promotor ptxPand as a result with increased pertussis toxin production.
Key words: *Bordetella pertussis, restrictive analysis, pertussis toxin promoter.*

Введение. Молекулярно-генетический мониторинг штаммов Bordetella pertussis, проводимый во многих странах мира и в России, показал, что штаммы B. pertussis подвержены генетической вариабельности, затрагивающей гены, которые кодируют основные факторы патогенности возбудителя. Было установлено, что штаммы с новыми «невакцинными» аллелями этих генов постепенно вытесняют штаммы со старыми «вакцинными» аллелями генов [1, 2, 3, 4, 5]. Недавние многочисленные исследования доказали важность происходящих в областях генома изменений, регулирующих экспрессию генов основных факторов патогенности, в частности, в промоторе коклюшного токсина (ptxP) [3, 4, 5]. В настоящее время единственным методом для определения генетической структуры ptxP является прямое секвенирование с последующим анализом нуклеотидной последовательности. Однако данный метод является длительным, трудоемким, дорогостоящим и не может быть использован для ускоренного слежения за циркулирующими штаммами при проведении микробиологического и молекулярно-генетического мониторинга в системе эпидемиологического надзора за коклюшной инфекцией.

Цель: разработать ускоренный молекулярно-генетический метод типирования штаммов B. pertussis по структуре ptxP.

Материалы и методы исследования. Изучено 258 штаммов B. pertussis, выделенных от больных коклюшем в Российской Федерации в 2000–2012 гг., а также 84 штамма B. pertussis, выделенные в 1948–1999 гг. (из коллекции ФБУН МНИИЭМ им. Г.Н. Габричевского). Микробиологическое исследование штаммов B. pertussis проводили согласно инструкции (1983 г.). Постановку ПЦР осуществляли

согласно опубликованному протоколу [4]. Анализ нуклеотидных последовательностей после секвенирования проводили с использованием программ BLAST [6] и баз данных EMBL/GenBank [7, 8].

Результаты исследования и их обсуждение. В процессе изучения генетической структуры ptxP у штаммов B. pertussis методом секвенирования выявлены три варианта последовательности нуклеотидов, которые полностью совпадали с данными EMBL/GeneBank и соответствовали трем аллелям промотора ptxP. Так, для ptxP1 и ptxP3 аллелей в положении (-167) характерным является нуклеотид C, в то время как для ptxP2 аллеля – нуклеотид T. Во втором положении – (-65) для аллелей ptxP1 и ptxP2 характерным является нуклеотид G, а для третьего варианта – нуклеотид A. Показано [4], что новый «невакцинный» ptxP3 аллель промотора имеет значимые мутационные изменения, затрагивающие функциональную область, отвечающую за связывание с BvgA димером, что приводит к усилению прочности связи, оказывающей влияние на экспрессию оперона ptx и, как следствие, увеличению продукции коклюшного токсина (КТ) [4, 5].

Нами разработан ускоренный молекулярно-генетический метод типирования штаммов B. pertussis по структуре промотора ptxP коклюшного токсина на основании ПЦР-ПДРФ анализа, который позволяет получить характерный рестрикционный профиль, связанный с генотипом штамма. Метод включает в себя выделение ДНК штаммов B. pertussis, постановку полимеразной цепной реакции с использованием специфичных праймеров PF и PR, последовательную обработку эндонуклеазами KpnI и MluI с проведением электрофореза в агарозном геле для разделения рестрицированных фрагментов ампликонов и дальнейшей визуализацией результатов в ультрафиолетовом спектре. Выбор эндонуклеаз обусловлен тем, что последовательность нуклеотидов в положениях 313-318 ptxP1 и ptxP2 аллелей промотора коклюшного токсина создают сайт рестрикции для эндонуклеазы KpnI (5'-GGTACC-3'), а нуклеотидная последовательность ptxP2 аллеля промотора в положениях 206-211 – для эндонуклеазы MluI (5'- ACGCGT-3'). Дифференциация штаммов, несущих ptxP3 аллель промотора, от штаммов, несущих ptxP2 и ptxP1 аллели, основана на отсутствии сайтов рестрикции для эндонуклеаз MluI и KpnI в нуклеотидной структуре ptxP3 аллеля. В свою очередь, отсутствие сайтов рестрикции для эндонуклеазы MluI в нуклеотидной структуре ptxP1 аллеля создает возможность дифференциации штаммов, несущих ptxP1 аллель промотора, от штаммов, несущих ptxP2 аллель. Нуклеотидная структура ptxP2 аллеля промотора в положениях 313-318 и 206-211 создает сайты рестрикции для эндонуклеаз KpnI и MluI, соответственно. После обработки ампликонов промотора ptxP эндонуклеазой рестрикции KpnI и постановки электрофореза выявляли два варианта рестрикционного профиля. Для одной группы штаммов был характерен рестрикционный профиль с наличием двух специфических светящихся фрагментов размером 315 и 217 п.н. (тип KpnI-1), что соответствовало размеру специфических светящихся фрагментов ДНК контрольных штаммов B. pertussis, несущих ptxP1 и PtxP2 аллели промотора КТ, для второй группы штаммов – наличие одного специфического светящегося фрагмента размером 532 п.н. (тип KpnI-2), что соответствовало размеру фрагмента ДНК контрольного штамма B. pertussis, несущего ptxP3 аллель. Следовательно, после рестрикции с эндонуклеазой KpnI можно дифференцировать штаммы, несущие ptxP1 и ptxP2 аллели, от штаммов, несущих ptxP3 аллель промотора.

Для точной дифференциации штаммов, несущих ptxP1 и ptxP2 аллели промотора, проводили обработку ампликонов эндонуклеазой рестрикции MluI. После проведения электрофореза и визуализации результатов рестрикции выявили две группы штаммов, имеющих разный набор специфических светящихся фрагментов (рис.). Для первой группы характерным было наличие двух специфических светящихся фрагментов размером 321 и 211 пар нуклеотидов (тип MluI-1), что соответствовало профилю контрольного образца ДНК штамма B. pertussis, несущего ptxP2 аллель промотора. Для второй группы штаммов характерным было наличие одного специфического светящегося фрагмента размером 532 пар нуклеотидов (тип MluI-2), что соответствовало профилю контрольных образцов ДНК штаммов, несущих ptxP1 и ptxP3 аллели промотора. Следовательно, после рестрикции с эндонуклеазой MluI можно дифференцировать между собой штаммы, несущие ptxP1 и ptxP2 аллели промотора коклюшного токсина. С использованием разработанного метода молекулярно-генетического типирования изучена генетическая структура ptxP 342 штаммов B. pertussis. При сопоставлении данных, полученных в разработанном методе и при прямом секвенировании фрагментов ptxP, оказалось, что для 57 (24,6 %) штаммов характерным был рестрикционный профиль типов KpnI-1 и MluI-2 и данные штаммы при секвенировании несли ptxP1 аллель промотора. 24 (10,3 %) штамма характеризовались рестрикционным профилем KpnI-1 и MluI-1 и имели ptxP2 аллель, и 151 (65,1 %) штамм характеризовался рестрикционным профилем KpnI-2 и MluI-2 и несли ptxP3 аллель промотора.

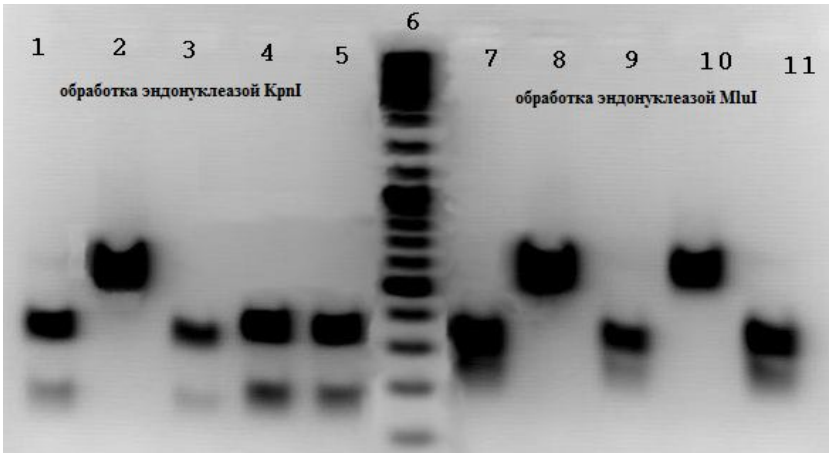

Рис. Рестрикционный профиль участка промотора ptxP исследуемых штаммов B. pertussis (1–5, 7–11 – исследуемые пробы ДНК; 6 – маркер молекулярных весов, DNA ladder Mix)

Заключение. Разработанный метод мониторинга штаммов B. pertussis по структуре ptxP промотора на основе ПЦР-ПДРФ анализа дает возможность дифференцировать штаммы с особенностями структуры промотора ptxP и является инструментом при мониторинге штаммов возбудителя коклюша, позволяющим проводить наблюдение за циркулирующей популяцией B. pertussis, выявлять высоковирулентные штаммы и следить за их распространением.

Список литературы

1. Борисова, О. Ю. Молекулярно-генетический метод ускоренного выявления штаммов Bordetella pertussis, обладающих различными ptx генами / О. Ю. Борисова, С. Ю. Комбарова, Н. Т. Гадуа, И. К. Мазурова // Журнал микробиологии, эпидемиологии и иммунобиологии. – 2008. – № 5. – С. 80–83.

2. Мазурова, И. К. Динамика изменчивости основных генов патогенности штаммов B. pertussis, выделенных от больных коклюшем в Москве (1948–2005 гг.) / И. К. Мазурова, О. Ю. Борисова, С. Ю. Комбарова // Молекулярная медицина. – 2008. – № 1. – С. 40–45.

3. Lam, C. Selection and emergence of pertussis toxin promoter ptxP3 allele in the evolution of Bordetella pertussis / C. Lam, S. Octavia, Z. Bahrame // Infect. Genetic Evolution. – 2012. – Vol. 12. – P. 492–495.

4. Mooi, F. R. Bordetella pertussis strains with increased toxin production associated with pertussis resurgence / F. R. Mooi, I. H. van Loo, M. van Gent // Emerg. Infect. Dis. – 2009. – Vol. 15, № 8. – P. 1206–1213.

5. Nygren, M. Polymorphism in the pertussis toxin promoter region affecting the DNA-based diagnosis of Bordetella infection / M. Nygren, E. Reizenstein, M. Ronaghi // J. Clin. Microbiology. – 2000. – Vol. 38. – P. 55–60.

6. BLAST. – Режим доступа : http://blast.ncbi.nlm.nih.gov/Blast.cgi, свободный. – Яз. англ. – Дата обращения: 28.09.2012.

7. EMBL. – Режим доступа : http://www.embl.org/, свободный. – Яз. англ. – Дата обращения: 28.09.2012.

8. GenBank. – Режим доступа : http://www.ncbi.nlm.nih.gov/genbank, свободный. – Яз. англ. – Дата обращения: 28.09.2012.

Ивашинникова Галина Антоновна, младший научный сотрудник лаборатории диагностики дифтерийной инфекции, ФБУН «Московский научно-исследовательский институт эпидемиологии и микробиологии им. Г.Н. Габричевского» Роспотребнадзора, Россия, 125212, г. Москва, ул. Адмирала Макарова, д. 10, тел.: (495) 459-21-46, e-mail: Ivashinnikova@gmail.com.

Борисова Ольга Юрьевна, доктор медицинских наук, главный научный сотрудник лаборатории диагностики дифтерийной инфекции, ФБУН «Московский научно-исследовательский институт эпидемиологии и микробиологии им. Г.Н. Габричевского» Роспотребнадзора, Россия, 125212, г. Москва, ул. Адмирала Макарова, д. 10, тел.: (495) 459-21-46, e-mail: olgborisova@mail.ru.

Алешкин Андрей Владимирович, доктор биологических наук, заведующий лабораторией микробиологии и биотехнологии бактериофагов, ФБУН «Московский научно-исследовательский институт эпидемиологии и микробиологии им. Г.Н. Габричевского» Роспотребнадзора, Россия, 125212, г. Москва, ул. Адмирала Макарова, д. 10, тел.: (495) 452-07-88, e-mail: ava@gabri.ru.

Пименова Алена Сергеевна, младший научный сотрудник лаборатории диагностики дифтерийной инфекции, ФБУН «Московский научно-исследовательский институт эпидемиологии и микробиологии им. Г.Н. Габричевского» Роспотребнадзора, Россия, 125212, г. Москва, ул. Адмирала Макарова, д. 10, тел.: (495) 459-21-46, e-mail: alenaa_85@mail.ru.

УДК 615.451.234.243.3.25:546.76
© М.К. Изтлеуов, Е.М. Изтлеуов, И.В. Исмаилова, 2012

М.К. Изтлеуов, Е.М. Изтлеуов, И.В. Исмаилова

ВЛИЯНИЕ ОБЛЕПИХОВОГО МАСЛА И ЛИПОЕВОЙ КИСЛОТЫ НА МОРФОФУНКЦИОНАЛЬНЫЕ ПОКАЗАТЕЛИ РЕПРОДУКТИВНОЙ СИСТЕМЫ КРЫС САМЦОВ ПРИ ХРОМ-ИНДУЦИРОВАННОМ МИКРОЭЛЕМЕНТОЗЕ

РГКП «Западно-Казахстанский государственный медицинский университет им. Марата Оспанова» Министерства здравоохранения Республики Казахстан, г. Актобе

Изучены гонадопротекторные свойства облепихового масла (перорально 2,5 мл/кг) и липоевой кислоты (внутримышечно в дозе 25 мл/кг) при применении в отдельности и в сочетании в условиях избыточного поступления шестивалентного хрома (в дозе 130 мкг/кг внутрибрюшинно в период сперматогенеза). Применение исследуемых средств в условиях экзогенного дисбаланса хрома замедляет развитие патологических процессов в тканях гонад и способствует нормализации показателей репродуктивной функции самцов. Комбинированное применение потенцирует гонадопротекторные эффекты.
Ключевые слова: *микроэлементоз, шестивалентный хром, сперматогенез, облепиховое масло, липоевая кислота.*

M.K. Iztleuov, E.M. Iztleuov, I.V. Ismailova

THE INFLUENCE OF THE SEA-BUCKTHORN BERRIES OIL AND LIPOIC ACID ON MORFO-FUNTIONAL INDICATORS OF REPRODUCTIVE SYSTEM OF RAT-MALES IN CROMIUM-INDUCTION MICROELEMENTOSIS

The gonadoprotectorly properties of sea-buckthorn berries oil (per os 2,5 ml/kg) and lipoic acid (intramuscularly in a dose of 25 ml/kg) at application separately and in a combination, in the conditions of superfluous intake of six-valency chrome (130 mkg/kg intraperitoneumly period of spermatogenesis) were studied. The application of studied means in the conditions of an ekzogenny imbalance of chrome slowed the development of pathological processes in fabrics of gonads and promoted normalization of indicators of reproductive function in males. The combined application exponentiated gonadoprotected effects.
Key words: *microelementosis, six-valency chrome, spermatogenesis, sea-buckthorn berries oil, lipoic acid.*

Введение. Соединения шестивалентного хрома относятся к опасным загрязнителям производственной и окружающей среды, обладающим мутагенными, канцерогенными свойствами [6, 7], и входят в перечень потенциально опасных химических веществ по действию на репродуктивную функцию человека [2, 3].

Установлено, что основной токсический эффект шестивалентного хрома в организме обусловлен окислительным стрессом с образованием активных форм кислорода, повреждающих клеточные белки, липиды и ДНК [5, 8]. Активация ПОЛ вызывает негативные последствия для клетки, необратимо нарушая структуры липидов биологических мембран, и является одним из механизмов гонадотоксичности Cr^{+6} и хром-индуцированного мутагенеза [1].

Важная роль перекисного окисления липидов в нарушении целостности биомембран и развития цитолитического синдрома – основание для применения антиоксидантных веществ в качестве гонадопротекторных и антимутагенных средств, среди которых наиболее перспективным представляется комбинация облепихового масла и липоевой кислоты, с учетом значения тиоловых соединений в механизмах инактивации и выведения соединений Cr^{+6} из организма [4].

Цель: исследовать гонадопротекторные свойства облепихового масла и липоевой кислоты при

хром-индуцированном микроэлементозе.

Материалы и методы исследования. Эксперименты проводились на половозрелых крысах-самцах линии Вистар массой тела 180–220 г в соответствии с этическими нормами и рекомендациями по гуманизации работы с лабораторными животными, отраженными в «Европейской конвенции по защите позвоночных животных, используемых для экспериментальных и других целей» (Страсбург, 1985). После предварительного карантина на протяжении 10 дней крыс разделяли на опытные и контрольные группы методом рандомизации.

Модель экзогенного дисбаланса хрома или хром-индуцированного микроэлементоза (ХИМЭ) создавали путем ежедневного внутрибрюшинного введения раствора бихромата калия на протяжении сперматогенного цикла (60 дней) в дозах при перерасчете на чистый хром – 130 мкг/кг (10 ДСД – допустимые суточные дозы: воздух – вода – пища) массы тела (1 опытная группа). Часть животных одновременно с Cr^{+6} в течение 60 дней получали дополнительно per os облепиховое масло (ОМ) в дозе 2,5 мл/кг (2 опытная группа) и липоевую кислоту (ЛК) в суточной дозе 25 мг/кг внутримышечно (3 опытная группа) и в сочетании ЛК с ОМ в тех же дозах, что и предыдущие группы (4 опытная группа). Выбор доз, способа введения и длительность эксперимента обоснован выполненными ранее исследованиями [1].

Животным контрольной группы вводили внутрибрюшинно / внутримышечно физиологический раствор и per os подсолнечное масло в тех же объемах, что подопытным животным. С истечением 60 дней животных всех групп, включая контрольную, выводили из эксперимента путем декапитации под легким эфирным наркозом.

У крыс исследовали суспензию из хвостовой части эпидидимиса для изучения функциональной активности сперматозоидов (подвижные, неподвижные формы, концентрация). В мазках эякулята, окрашенных по Романовскому-Гимзе определяли патологические формы, а также незрелые клетки сперматогенеза (сперматоциты, сперматид и сперматозоидов с цитоплазматическими фрагментами) и вычисляли их суммарное процентное содержание. В мазках из гомогената семенников изучали количество нормальных сперматогониев, канальцев со слущенным эпителием.

Статистическую обработку данных эксперимента проводили с использованием биостатистической программы «SAS». Различия считали достоверными при $p \leq 0,05$.

Результаты исследования. Анализ полученных результатов показал, что при исследовании эпидидимальных сперматозоидов в условиях ХИМЭ отмечается снижение концентрации сперматозоидов на 30 %, их подвижных форм на 28 %, незрелых половых клеток (НПК) на 49 % на фоне повышения количества неподвижных (НПФ) и патологических форм (с маленькой, большой или удвоенной головкой, с удвоенными или отсутствующими хвостами) на 187 и 117 %, соответственно. В мазках из гомогенатов семенников зафиксировано уменьшение количества нормальных сперматогониев на 20 %, повышение количества канальцев со слущенным эпителиев с ($2,0 \pm 0,75$ до $6,97 \pm 1,1$), $p \leq 0,05$.

В совокупности полученные результаты эксперимента в условиях ХИМЭ отражают прямое токсическое и мутагенное действие металла на гонады самцов и/или опосредованное – путем известной для этих соединений способности образовывать активные метаболиты кислорода в тканях при взаимодействии с клеточными мембранами.

Последствия экзогенного дисбаланса хрома при профилактическом (в течение 60 дней) поступлении в организм ОМ и ЛК приобрели определенные изменения. При применении ОМ и ЛК в отдельности отмечается снижение уровня НПФ сперматозоидов на 51 и 32 %, соответственно, патологических форм – на 22 и 13 % на фоне увеличения количества НПК – на 30 и 21 % в сравнении с данными группы ХИМЭ. Концентрация сперматозоидов на 20 % повышается только при введении ОМ. В условиях сочетанного применения ОМ и ЛК наблюдается нормализация всех изучаемых показателей, включая и количество половых клеток, морфофизиологических характеристик сперматозоидов и морфология семенников.

Заключение. Полученные результаты исследования свидетельствуют о том, что поступление облепихового масла и липоевой кислоты в отдельности, особенно в сочетанном применении в течение периода сперматогенеза одновременно с Cr^{+6}, замедляют развитие патологических процессов в тканях гонад и способствуют в комбинации нормализации показателей репродуктивной функции крыс самцов в условиях хромового микроэлементоза.

Список литературы

1. Изтлеуов, Е. М. Патогенез и экспериментальная терапия хром-индуцированного мутагенеза / Е. М. Изтлеуов // Вопросы морфологии и клиники. – 2006. – № 8. – С. 211–221.

2. Мамбеталин, Е. С. Действие соединений хрома на мочеполовую систему / Е. С. Мамбеталин, А. М. Дощанова, О. М. Курмангалиев, С. Е. Мамбеталин. – Алматы : Санат, 2000. – 240 с.

3. Перечень веществ, продуктов, производственных процессов, бытовых и природных факторов, канцерогенных для человека. Федеральные санитарные правила, нормы и гигиенические нормативы. ГН 1.1.725-98. – Режим доступа: http://gostbank.metaltorg.ru/gn/1, свободный. – Заглавие с экрана. – Яз. рус. – Дата обращения: 12.06.2012.

4. Скальная, М. Г. Химические элементы – микронутриенты как резерв восстановления здоровья жителей России / М. Г. Скальная, Р. М. Дубовой, А. В. Скальный. – Оренбург : РИК ГОУ ОГУ, 2004. – 239 с.

5. Goulart, M. Lipoperoxidation products and antioxidants in chromium exposed workers / M. Goulart, M. C. Batoreu, A. S. Rodrigues et al. // Mutagenesis. – 2005. – Vol. 20. – P. 311–315.

6. Dana Devi, K. In vivo genotoxic effect of potassium dichromate in mice leukocytes using comet assay / K. Dana Devi, R. Rozati, B. Saleha Banu et al. // Food. Chem. Toxicol. – 2001. – Vol. 39. – P. 859–865.

7. Dayan, A. D. Mechanisms of chromium toxicity, carcinogenicity and allergenicity / A. D. Dayan, A. J. Paine // Hum. and exp. Toxicol. – 2001. – № 9. – P. 439–451.

8. O`Brien, T. J. Complexities of chromium carcinogenesis : role of cellular response, repair and recovery mechanism / T. J. O`Brien, S. Ceryak, S. R. Patierno // Mutat. Res. – 2003. – Vol. 533. – P. 3–36.

Изтлеуов Марат Капенович, доктор медицинских наук, профессор, заведующий кафедрой естественнонаучных дисциплин, РГКП «Западно-Казахстанский государственный медицинский университет им. Марата Оспанова» Министерства здравоохранения Республики Казахстан, Республика Казахстан, 030000, г. Актобе, ул. Маресьева, д. 68, тел.: (7132) 56-34-25, e-mail: mailto:zkgmu@yandex.ru.

Изтлеуов Ерболат Маратович, кандидат медицинских наук, доцент кафедры акушерства и гинекологии, РГКП «Западно-Казахстанский государственный медицинский университет им. Марата Оспанова» Министерства здравоохранения Республики Казахстан, Республика Казахстан, 030000, г. Актобе, ул. Маресьева, д. 68, тел.: (7132) 55-20-15, e-mail: ermar80@mail.ru.

Исмаилова Ирина Владимировна, кандидат медицинских наук, ассистент кафедры акушерства и гинекологии, РГКП «Западно-Казахстанский государственный медицинский университет им. Марата Оспанова» Министерства здравоохранения Республики Казахстан, Республика Казахстан, 030000, г. Актобе, ул. Маресьева, д. 68, тел.: (7132) 56-34-25, e-mail: mailto:zkgmu@yandex.ru.

УДК 616.831-005
© А.А. Калаев, А.А. Молдавская, В.В. Петров, 2012

А.А. Калаев[1], А.А. Молдавская[2], В.В. Петров[1]

АНАТОМИЧЕСКИЕ ИССЛЕДОВАНИЯ ТВЕРДОЙ ОБОЛОЧКИ ГОЛОВНОГО МОЗГА И ЕЕ СОСУДИСТОЙ СИСТЕМЫ У ЧЕЛОВЕКА ПРИ ТЯЖЕЛОЙ ЧЕРЕПНО-МОЗГОВОЙ ТРАВМЕ, НЕ ОТЯГОЩЕННОЙ АЛКОГОЛЬНЫМ АНАМНЕЗОМ И В УСЛОВИЯХ АЛКОГОЛЬНОЙ ИНТОКСИКАЦИИ

[1]ГБУЗ АО «Городская клиническая больница № 3 им. С.М. Кирова», г. Астрахань
[2]ГБОУ ВПО «Астраханская государственная медицинская академия» Минздрава России

Изучены все компоненты твердой мозговой оболочки человека и ее сосудистая система при черепно-мозговой травме: все слои твердой мозговой оболочки, сосуды артериального и венозного типа, характер ветвления, их состояние. Патологические процессы в виде гиалиноза и фиброза слоев сосудистой стенки под воздействием алкоголя обусловливают бифуркационно-гемодинамическую недостаточность, вызывающую выпячивание сосудистой стенки. В данном случае можно говорить об алкогольно-зависимой бифуркационно-гемодинамической недостаточности.

Ключевые слова: *твердая мозговая оболочка, алкогольная интоксикация, оболочечные кровотечения.*

A.A. Kalaev, A.A. Moldavskaya, V.V. Petrov

THE ANATOMIC RESEARCH OF THE DURA THE MATER ENCEPHALI AND ITS VASCULAR SYSTEM IN PERSON WITH SEVERE CRANIOCEREBRAL TRAUMA NOT HARDENED BY THE ALCOHOLIC ANAMNESIS AND IN THE CONDITIONS OF THE ALCOHOLIC INTOXICATION

All components of dura mater encephali of the person and its vascular system were investigated in case of cranio-cereberal trauma: all layers of dura mater encephali; vessels of arterial and venous type; character of branching, their condition. Pathological processes in type of gialinosis and fibrosis of layers of the vascular wall under the influence of alcohol lead bifurcation – hemodynamic insufficiency causing expansion of the vascular wall. In this case it is possible to speak about alkoghol-depending bifurcation – hemodynamic insufficiency.

Key words: *dura mater encephali, alcoholic intoxication, membraneous bleedings.*

Введение. Одним из основных факторов, предрасполагающих к возникновению оболочечных кровотечений травматического генеза, являются различные изменения в сосудистом русле твердой мозговой оболочки (ТМО). Из обзора литературы известно, что патология сосудистой стенки как причина оболочечных кровотечений может быть представлена различными патологическими состояниями и заболеваниями, которые имеют либо локальный, либо распространенный характер. Данные вопросы наиболее полно изучены в аспекте оболочечных геморрагий на фоне артериальной гипертензии и/или в возрастном аспекте [1, 2, 3, 4, 5]. При травматических оболочечных кровотечениях этот вопрос является актуальным, а данная нозологическая единица на фоне алкогольной интоксикации остается практически неизученным вопросом, что потребовало детального изучения.

Цель: изучить компоненты ТМО и ее сосудистой системы при черепно-мозговой травме (ЧМТ): все слои ТМО, сосуды артериального и венозного типа, характер ветвления, их состояние.

Материалы и методы исследования. Материалом для исследования послужил аутопсийный и биопсийный материал (фрагменты ТМО), взятые у пациентов с оболочечными кровотечениями. Методы – гистологические, морфометрия, статистические.

Результаты исследования и их обсуждение. При изучении мест ветвления артерий ТМО обнаруживаются локальные расширения сосудистой стенки, которые всегда располагаются именно в местах ветвления сосудов как артериального, так и венозного типа.

Патологические процессы в виде гиалиноза и фиброза слоев сосудистой стенки под воздействием алкоголя обусловливают бифуркационно-гемодинамическую недостаточность, вызывающую выпячивание сосудистой стенки. В данном случае можно говорить об алкогольно-зависимой бифуркационно-гемодинамической недостаточности (АБГН).

Патологические изменения были выявлены во всех слоях сосудистой стенки. Наиболее постоянным феноменом явились дефекты эндотелия. Выявлено изменение формы и ориентации эндотелиоцитов, тотальное и/или частичное слущивание.

Выраженность указанных изменений коррелировала с тяжестью ЧМТ. При легких травмах данные изменения носили незначительный характер и не были выражены. При тяжелых формах ЧМТ агрегаты форменных элементов определялась при микроскопии достаточно четко.

Эндотелиоциты в 80 % случаев имели вертикальную ориентацию по отношению к внутренней эластической мембране. Обнажение субэндотелиального слоя было обусловлено нарушением межклеточных связей и связей с базальной мембраной, как следствие, отмечалась полная или частичная десквамация эндотелия. В обнаженной интиме во всех случаях отмечались лейкоцитарная инфильтрация, появление отдельных фагоцитов, сформированное пристеночное тромбообразование, сладж-феномен, тотальный тромбоз и диапедез эритроцитов в периваскулярное пространство. При травматических рецидивных оболочечных кровотечениях у пациентов с тяжелой ЧМТ и с не отягощенным алкогольным анамнезом патоморфологические изменения были значительно более выраженными, при микроскопии проявлялись четко прослеживаемыми явлениями окклюзии микроциркуляторного русла агрегатами и агглютинатами форменных элементов крови. Данный феномен можно расценить как «предтромботическую готовность» микроциркуляторного русла.

В подавляющем числе наблюдений (более 73 %) на фоне описанных выше нарушений визуализировались диапедезные периваскулярные кровоизлияния. Массивные геморрагии в ТМО нередко сочетались с участками формирования микроэрозий и даже зон некрозов (37,1 % наблюдений). Причиной формирования микроэрозий и зон некротических изменений при рецидивах оболочечных ге-

моррагий у пациентов с тяжелой ЧМТ являются выраженные микроциркуляторные нарушения в микрососудистом русле ТМО, обусловленные длительным воздействием алкоголя.

Выявлено образование продольных складок стенки сосуда, выступающих в его просвет и суживающих его на половину, в результате чего он приобретал звездчатый вид. Данный феномен обусловлен изменениями в мышечном слое и резкой извитостью внутренней эластической мембраны (разволокнению, утолщению, увеличению извитости).

На поперечных срезах складчатость среднего слоя сосудистой стенки имеет форму овальных бухт, определяющих извитость внутреннего контура сосуда. Мышечные клетки в складках имели нарушенную ориентацию. Пучки миоцитов в области дна бухт резко растянуты и плотно прилегают друг к другу. В отдельных складках определяются дистрофические и некротические изменения. В мышечной оболочке имеет место диффузный отек – расслоение межмышечных пространств. В отдельных складках, в мышечном слое определяется образование волокон коллагена.

Обнаруженные структурные нарушения характеризуют мозаичность повреждений ТМО и ее сосудистой системы при оболочечных кровотечениях травматического генеза у пациентов с тяжелой ЧМТ и не отягощенным алкогольным анамнезом.

Морфологическим субстратом развития рецидивов оболочечных кровотечений травматического генеза у пациентов с тяжелой черепно-мозговой травмой, отягощенной алкогольным анамнезом, являются: увеличение плотности сосудистой сети ТМО, ее расширение и геморрагическое пропитывание, обусловленное значительными изменениями микрососудов; наличие зон с запустевшими микрососудами – зоны «ишемии»; наличие вено-венулярных, артериоло-венулярных и артериоло-артериональных анастомозов; выраженная извитость и различный диаметр просвета анастомозов на протяжении.

Сосуды имеют извитой ход, по их протяжению определяются множественные участки выбухания стенок. Причем выбухание стенок сосудов микроциркуляторного русла ТМО характерно для сосудов среднего слоя. В просвете большей части сосудистой системы ТМО определяются эритроцитарные агрегаты. Отмечается дилатация сосудов посткапиллярно-венулярного звена. Резко увеличивается извитость отводящих микрососудов во внутреннем слое ТМО. Определяются эритроцитарные агрегаты, которые заполняют просветы как отводящих, так и приносящих микрососудов. Вокруг отдельных капилляров, посткапилляров и венул определяются локальные геморрагии.

В среднем слое ТМО, в затылочной и лобной областях определяются единичные магистральные сосуды с облитерированными ветвями и обедненной капиллярной сетью, вытянутые в единичные цепочки. В теменных и височных областях имеется большое количество извитых артерий и артериол, имеющих микрососудистую сеть, с высокой плотностью капилляров. Вокруг отдельных посткапилляров венул определяются локальные геморрагии. В среднем и внутреннем слое ТМО увеличивается число артериоло-венулярных анастомозов, их отводящие отделы местами расширены. Посредством нефункционирующих капилляров, формируются малососудистые зоны. В паравазальной соединительной ткани отмечаются признаки геморрагической и лейкоцитарной инфильтрации. Наряду с этим происходит перестройка сосудов посткапиллярно-венулярного звена.

В составе структурно-функциональной единицы встречаются бифуркации и трифуркации артериол, дочерние ветви отходят под острым, тупым и развернутым углами, просветы венул расширены. Встречаются множественные артериоло-венулярные анастомозы между структурно-функциональными единицами микроциркуляторного русла. В наружном слое ТМО расположение венозного компонента структурно-функциональных единиц теряет свое чередование по отношению к среднему слою ТМО.

Обнаруженные изменения микроциркуляторного русла ТМО (агрегация эритроцитов, феномен сладжирования, сепарация плазмы) неизбежно приводят к формированию в сосудах микро- или макротромбов. Наиболее часто определялись смешанные тромбы, а эритроцитарные и гиалиновые встречались гораздо реже. Фибриновые тромбы определялись в виде тонкой сеточки.

Явления тромбоза отмечались преимущественно в мелких сосудах, в то время как в более крупных сосудах преобладал сладж-синдром.

Тромботические изменения микрососудистого русла ТМО при травматических оболочечных геморрагиях коррелировали с характером и тяжестью ЧМТ, а также с обусловленными ею нарушениями гемореологии и гемокоагуляции.

Заключение. При травматических оболочечных кровотечениях у пациентов с отягощенным алкогольным анамнезом довольно часто имело место образование фибриновых или смешанных тромбов. Вокруг таких сосудов более чем в половине наблюдений отмечались явления плазматического пропитывания.

Список литературы

1. Адыширин-Заде, Э. А. Морфологические проявления адаптации в кровеносном русле органов / Э. А. Адыширин-Заде // Вопросы морфологии кровеносной системы. – Куйбышев : Изд-во Куйбышевск. мед. ин-та, 1979. – С. 3–6.
2. Бабин, В. В. Структурные механизмы регуляции ангиогенеза / В. В. Бабин, Л. В. Фомина // Российские морфологические ведомости. – 1999. – № 1–2. – С. 32.
3. Вартанян, Л. В. Некоторые структурные особенности оболочек мозга и их кровеносных сосудов, имеющие значение в регуляции мозгового кровообращения / Л. В. Вартанян // Биологический журнал Армении. – 1985. – № 9. – С. 816–819.
4. Оглезнев, К. Я. Изменение сосудов головного мозга при закрытой ЧМТ, полученной в состоянии алкогольной интоксикации / К. Я. Оглезнев, С. Б. Сергиевский // Черепно-мозговая травма и алкогольная интоксикация. – М. : Медицина, 1981. – С. 83–87.
5. Смирнова, И. В. Травматическая эпилепсия и алкогольная интоксикация / И. В. Смирнова, А. И. Болдырев // Черепно-мозговая травма и алкогольная интоксикация. – М. : Медицина, 1981. – С. 48–52.

Калаев Александр Александрович, кандидат медицинских наук, профессор РАЕ, заместитель главного врача по хирургии, ГБУЗ АО «Городская клиническая больница № 3 им. С.М. Кирова», Россия, 414038, г. Астрахань, ул. Хибинская, д. 2, тел.: 8-905-364-47-36, e-mail: gkb3@mail.ru.

Молдавская Анна Аркадьевна, доктор медицинских наук, профессор кафедры анатомии человека, ГБОУ ВПО «Астраханская государственная медицинская академия» Минздрава России, Россия, 414000, г. Астрахань, ул. Бакинская, д. 121, тел.: (8512) 52-41-43, e-mail: agma@astranet.ru.

Петров Владислав Владимирович, доктор медицинских наук, профессор кафедры естественнонаучных и гуманитарных дисциплин НОУ ВПО «Южно-Российский гуманитарный институт» Астраханский филиал, Россия, 414024, г. Астрахань, ул. Н. Островского, д. 56 а, тел.: (8512) 45-91-41, e-mail: srih@astranet.ru.

УДК 612.117.1:611.835.87
© О.В. Калмин, И.В. Бочкарева, 2012

О.В. Калмин, И.В. Бочкарева

ВОЗРАСТНЫЕ ИЗМЕНЕНИЯ МЕХАНИЧЕСКИХ СВОЙСТВ БОЛЬШЕБЕРЦОВОГО НЕРВА

ФГБОУ ВПО «Пензенский государственный университет» Минобрнауки России

Изучены механические свойства большеберцовых нервов 78 трупов людей обоего пола в возрасте от 21 до 60 лет. Исследование показало, что в течение периода зрелого возраста происходит постепенное увеличение деформационной нагрузки и упругости нерва при малых степенях удлинения (в пределах упругой деформации) вследствие изменения качественного и количественного состава соединительной ткани и уменьшения компенсационных резервных возможностей нерва в целом; снижение прочности и упругости нерва при больших степенях удлинения и в момент разрыва до 50 лет и последующее их увеличение в связи с накоплением в стволе соединительной ткани и склерозом нерва; значительное снижение растяжимости нерва в связи с возрастной качественной и количественной перестройкой нейрофиброархитектоники.

Ключевые слова: *большеберцовый нерв, жесткость, деформация, механические свойства.*

O.V. Kalmin, I.V. Bochkareva

THE AGE CHANGES OF MECHANICAL PROPERTIES OF THE TIBIAL NERVE

The mechanical properties of tibial nerves of 78 corpses of people of both sex aged from 21 to 60 years were studied. The research showed that during the period of maturity there was gradual increase in deformation loading and elasticity of the nerve at small degrees of lengthening (within elastic deformation) owing to change of qualitative and quantitative structure of the connective tissue and reduction of compensatory reserve possibilities of the nerve as a whole; decrease in strength and elasticity of the nerve at big degrees of lengthening and at the moment of rupture till 50

years and their subsequent increase in connection with accumulation in the trunk of the connective tissue and the nerve sclerosis; considerable decrease in extensibility of the nerve in connection with age qualitative and quantitative reorganization of neurofibroarchitectonics.

Key words: *tibial nerve, rigidity, deformation, mechanical properties.*

Введение. В последние годы резко увеличилось количество повреждений периферических нервов при травмах нижних конечностей, что особенно характерно для большеберцового нерва [5]. Данные о деформативно-прочностных свойствах большеберцового нерва немногочисленны, противоречивы и зачастую получены при проведении хирургических операций на этих нервах [4, 5, 6] или же на образцах нервов, взятых от животных [3]. Крайне немногочисленны сведения о характере и закономерностях возрастной изменчивости механических параметров нервных стволов [4].

Цель: проанализировать возрастную динамику деформативно-прочностных свойств большеберцового нерва взрослых людей.

Материал и методы исследования. Материалом исследования послужили большеберцовые нервы 78 трупов взрослых людей обоего пола в возрасте от 21 до 60 лет, причина смерти которых была не связана с травмой или заболеванием периферической нервной системы. Образцы нервов для исследования брали на уровне подколенной ямки не позднее 24 часов с момента наступления смерти. Изучены механические свойства нерва на 3 уровнях продольной растягивающей деформации: на 10 и 25 % первоначальной длины и в момент разрыва. Материал исследования был разделен на 4 возрастные группы: 1) 21–30 лет, 2) 31–40 лет, 3) 41–50 лет, 4) 51–60 лет. Полученные данные обрабатывали стандартными вариационно-статистическими методами.

Результаты и их обсуждение. Исследование показало, что абсолютная нагрузка при 10 % растяжении большеберцового нерва в течение периода зрелого возраста непрерывно увеличивается с 38,2 ± 1,4 Н в 1 группе до 53,4 ± 1,1 Н в 4 группе. Общий прирост параметра составляет 39,8 %. Относительная нагрузка при 10 % деформации большеберцового нерва также увеличивается в среднем с 9,5 ± 0,14 % в 1 группе до 22,6 ± 0,45 % в 4 группе (в совокупности – в 2,4 раза). Коэффициент упругости при 10 % удлинении нерва (первый секущий модуль упругости) с увеличением возраста изменяется на 24,7 % (в среднем с 18,94 ± 1,00 Н/мм^2 до 23,61 ± 0,66 Н/мм^2).

Абсолютная нагрузка при растяжении большеберцового нерва на 25 % первоначальной длины уменьшается от 1 до 3 группы на 20,1 % (с 232,79 ± 7,59 Н до 185,92 ± 5,57 Н), а после 50 лет снова увеличивается на 4,8 %. Относительная нагрузка при 25 % деформации большеберцового нерва с увеличением возраста, в отличие от абсолютной нагрузки, непрерывно нарастает в среднем с 58,11 ± 0,57 % в 1 группе до 81,63 ± 0,66 % в 4 группе. Коэффициент упругости при больших деформациях (второй секущий модуль упругости) статистически достоверно уменьшается на 25,2 % (с 46,03 ± 2,23 Н/мм^2 в 1 группе до 34,42 ± 0,91 Н/мм^2 в 4 группе).

Общая прочность (разрывная нагрузка) большеберцового нерва статистически достоверно уменьшается от 1 до 4 группы на 40,8 % (в среднем с 404,29 ± 14,97 Н до 238,87 ± 15,43 Н). Предел прочности большеберцового нерва повторяет динамику разрывной нагрузки. Он достоверно уменьшается от 1 до 4 возрастной группы на 46,7 % (с 19,83 ± 1,05 до 10,57 ± 0,29 Н/мм^2). Максимальная относительная деформация нерва в течение исследованного возрастного периода снижается в 1,29 раза (с 39,88 ± 0,18 в 1 группе до 31,03 ± 0,25 % в 4 группе). Коэффициент жесткости (модуль Юнга) большеберцового нерва при разрыве сначала статистически достоверно уменьшается от 1 до 3 группы на 34,6 % (с 50,51 ± 2,75 до 33,01 ± 0,88 Н/мм^2), а к 60 годам снова возрастает на 3,1 % (до 34,02 ± 0,84 Н/мм^2).

Выявленная динамика деформативно-прочностных свойств большеберцового нерва в течение периода зрелого возраста связана с возрастными изменениями его внутриствольного строения [1]. Известно, что на начальной стадии деформация нерва происходит преимущественно за счет сглаживания волн извилистости самого нерва, отдельных его пучков в стволе, выпрямления складок нервных волокон и растяжения соединительнотканных, в основном эластических, волокон [2]. Поэтому динамика абсолютной нагрузки и коэффициента упругости при 10 % деформации связана преимущественно с изменением структуры, качественного и количественного состава соединительной ткани нерва из-за накопления в нем коллагена и жировой ткани, уменьшения содержания эластина и снижения деформационных резервов [2, 6]. С возрастом происходит склерозирование нерва, вследствие чего утолщаются его оболочки и увеличивается содержание соединительной ткани в нерве [2]. При больших (15 % и более) деформациях растяжение нерва происходит за счет всех его компонентов: и нервных, и соединительнотканных, преимущественно коллагеновых [2, 4, 5, 6]. После 50 лет дальнейшее количест-

венное накопление соединительной ткани приводит к качественным изменениям. Вследствие перестройки молекулярной структуры соединительной ткани происходит увеличение ее жесткости [2] и, следовательно, жесткости нерва.

Корреляционный анализ показал, что наиболее значительное положительное влияние на величину абсолютной нагрузки при 10 % деформации оказывают толщина оболочек нерва (h = 0,30–0,53), абсолютная и относительная площади поперечного сечения соединительной ткани (h = 0,42–0,74). Коэффициент упругости при 10 % деформации в наибольшей степени также связан с относительным содержанием соединительной ткани в стволе нерва (h = 0,39). Абсолютная нагрузка при 25 % деформации в наибольшей степени связана положительной корреляцией с относительной площадью поперечного сечения соединительной ткани (h = 0,44), средней площадью поперечного сечения одного пучка (h = 0,34) и плотностью нервных волокон. Коэффициент упругости при 25 % деформации нерва наиболее тесно связан положительной корреляцией с относительной площадью поперечного сечения пучков (h = 0,47), количеством и плотностью нервных волокон в стволе (h = 0,32). Наибольшее влияние на величину общей прочности оказывают относительная площадь поперечного сечения пучков (h = 0,47), толщина оболочек нервов (h=-0,43 – -0,40) и плотность нервных волокон (h = 0,46). Предел прочности и коэффициент жесткости наиболее тесно связаны положительной корреляцией с абсолютной и относительной площадями поперечного сечения пучков нервных волокон (h = 0,39–0,67), общим количеством и плотностью нервных волокон (h = 0,42–0,48).

Заключение. В течение периода зрелого возраста происходит значительное изменение механических свойств большеберцового нерва, которые можно свести к нескольким основным тенденциям:

1) прочность и упругость нерва при малых степенях удлинения нерва непрерывно увеличиваются вследствие изменения качественного и количественного состава соединительной ткани и уменьшения компенсационных резервных возможностей нерва в целом;

2) прочность и жесткость нерва при больших деформациях и при разрыве с 21 года до 50 лет снижаются, в первую очередь, в результате дегенерации нервных волокон, а после 50 лет, наоборот, увеличиваются в связи с развивающимся склерозом нервного ствола;

3) растяжимость нерва в течение зрелого возраста непрерывно уменьшается в связи с возрастной качественной и количественной перестройкой нейрофиброархитектоники.

Список литературы

1. Калмин, О. В. Сравнительная характеристика внутриствольного строения большеберцового и общего малоберцового нервов в зрелом возрасте / О. В. Калмин, И. В. Паткина // Вестник новых медицинских технологий. – 2007. – Т. XIV, № 3. – С. 38–40.
2. Серов, В. В. Соединительная ткань : функциональная морфология и общая патология / В. В. Серов, А. Б. Шехтер. – М. : Медицина, 1981. – 310 с.
3. Шевцов, В. И. Динамика изменений большеберцового нерва при удлинении голени собак автодискратором / В. И. Шевцов, Т. Н. Варсегова, М. М. Щудло, С. А. Ерофеев // Гений ортопедии. – 2004. – № 1. – С. 51–54.
4. Brooks, A. D. Resection of the sciatic, peroneal, ortibial nerves: assessment of functional status / A. D. Brooks, J. S. Gold, D. Graham et al. // Ann. Surg. Oncol. – 2002. Jan. – Vol. 9, № 1–2. – P. 41–47.
5. Ramic, I. Work capacity evaluation in Bosnia war veterans with peripheral nerve injuries in the extremities / I. Ramic, V. Z. Filipovic // Article in Croatian. Med. Arh. – 2002. – Vol. 56. – P. 289–292.
6. Viidik, A. On fundamental and phenomenological models, structure and mechanical properties of collagen, elastin and glucosaminoglycan complexes / A. Viidik, C. C. Danielsen, H. Oxlund // Biorheology. – 1982. – Vol. 19. – P. 437–451.

Калмин Олег Витальевич, доктор медицинских наук, профессор, заведующий кафедрой анатомии человека, ФГБОУ ВПО «Пензенский государственный университет» Минобрнауки России, Россия, 440026, г. Пенза, ул. Красная, д. 40, тел.: (8412) 36-84-16, e-mail: ovkalmin@gmail.com.

Бочкарева Ирина Владимировна, кандидат медицинских наук, доцент кафедры анатомии человека, ФГБОУ ВПО «Пензенский государственный университет» Минобрнауки России, Россия, 440026, г. Пенза, ул. Красная, д. 40, тел.: (8412) 36-84-16, e-mail: cnit@pnzgu.ru.

УДК 616.31
© О.В. Калмин, Д.В. Никишин, 2012

О.В. Калмин, Д.В. Никишин

ЭКСПЕРИМЕНТАЛЬНОЕ ИССЛЕДОВАНИЕ ПРИМЕНЕНИЯ МЕМБРАНЫ «КАРДИОПЛАНТ» ПРИ НАПРАВЛЕННОЙ КОСТНОЙ РЕГЕНЕРАЦИИ

ФГБОУ ВПО «Пензенский государственный университет» Минобрнауки России

На 12 кроликах породы Шиншилла проведено экспериментальное исследование возможности использования пластины «Кардиоплант» в качестве резорбируемой мембраны при направленной регенерации костной ткани. Полученные результаты свидетельствуют о том, что образование и созревание костной ткани в присутствии пластины «Кардиоплант» происходит в более короткие сроки, быстрее восстанавливается исходная толщина кости. Пластина «Кардиоплант», покрывая костный дефект снаружи, препятствует выходу остеопластического материала и снижает в несколько раз риск образования больших костных мозолей.
Ключевые слова: *резорбируемая мембрана, регенерация, костная ткань.*

O.V. Kalmin, D.V. Nikishin

THE EXPERIMENTAL STUDY OF MEMBRANE «CARDIOPLANT» IN CASE OF DIRECTED BONE REGENERATION

12 Chinchilla rabbits were used for experimental research to find out the possibility of usage of the plate «Cardioplant» as a resorbable membrane in case of directed bone regeneration. The results suggested that the formation and maturation of bone tissue in the presence of the plate «Cardioplant» occured more quickly and restored the original thickness of the bone. The plate «Cardioplant» covering the bone defect from the outside, prevented the exit of an osteoplastic material and reduced the risk of formation of large bone calluses for several times.
Key words*: resorbable membrane, regeneration, bone tissue.*

Введение. Улучшение процессов регенерации костной ткани является одной из важнейших проблем. Актуальным представляется вопрос поиска материалов, способствующих созданию оптимальных условий для формирования костной ткани после оперативных вмешательств. При этом активно используются костнопластические материалы различного происхождения: аллогенные, ксеногенные и синтетические аналоги минерального и органического компонентов кости [1]. Материалы на основе гидроксиапатита биосовместимы с тканью, а их пористость способствует быстрому врастанию в них костной ткани [5]. В то же время не всегда возможно надежно фиксировать остеопластические материалы в костной полости, что нередко ведет к инфицированию костной раны, в результате чего образуется мягкотканный регенерат. Именно поэтому вопрос о применении резорбируемой мембраны сохраняет свою актуальность [4, 6].

Несмотря на многообразие применяемых материалов, многофакторное влияние на процесс остеорегенерации не всегда позволяет достичь прогнозируемого результата. Одни мембраны не эффективны в инфицированных тканях, другие технически сложны или экономически малодоступны при использовании, третьи предполагают хирургические вмешательства по извлечению [7]. В связи с этим возникает необходимость совершенствования материалов и создания мембран с новыми свойствами. Наиболее интересным в этом отношении представляется материал «Кардиоплант», выполняющий функцию резорбируемой мембраны. По предварительным расчетам, оптимальными остеопластическими свойствами при совместном применении с мембраной «Кардиоплант» обладает биоактивный материал «Коллапан», включающий в себя гидроксиапатит, коллаген и антибиотик [2, 3].

Цель: изучить эффективность материала «Кардиоплант» в качестве резорбируемой мембраны для оптимизации регенерации костной ткани при закрытии костных дефектов.

Материалы и методы исследования. Экспериментальная часть работы была выполнена на 12 кроликах породы Шиншилла массой 1,5–2,0 кг. Под общей анестезией животным производили разрез в проекции бедренной кости длинной до 7 см и, тупо и остро расслаивая ткань, выделяли бедренную кость. Фрезой диаметром 1,4 мм на расстоянии 0,5 см друг от друга в нижней трети диафиза делали 4 отверстия с использованием физиодиспенсера фирмы NSK на скорости 800 об/мин, с внутренним охлаждением фрезы. Второе и четвертое отверстия (нумерация отверстий от дистального

эпифиза) рыхло заполнялись остеопластическим материалом «Коллапан-Л». В области двух первых дефектов (один из которых заполнен «Коллапаном-Л») размещалась барьерная мембрана «Кардиоплант». Все операции осуществляли в идентичных условиях, раны заживали первичным натяжением. За животными было установлено динамическое наблюдение. Кролики выводились из эксперимента через 1, 2 и 3 месяца группами по 4 животных.

Фрагменты бедренных костей фиксировали в нейтральном 10 % формалине с последующей деминерализацией 7 % азотной кислотой. Парафиновые гистологические срезы окрашивали гематоксилином и эозином. Производили микросъемку 10 полей зрения при увеличении × 200 и × 400 на микроскопе Leica DM-1000 (Германия) с помощью фотокамеры Nikon (Малайзия) с последующей оценкой морфологических изменений.

Результаты исследования и их обсуждение. При исследовании гистологических препаратов от животных 1 группы (через 1 месяц после операции) установлено, что в отверстии, оставленном свободным, образовалась грубоволокнистая костная ткань, но костный дефект оставался полностью не закрытым. В отверстии, заполненном «Коллапаном», формировалась полноценная костная ткань, но костный дефект также оставался не закрытым. Однако дефект по размерам был меньше, чем в предыдущем образце. Костный дефект, оставленный свободным, но при этом закрытый пластиной «Кардиоплант», характеризовался образованием грубоволокнистой костной ткани, не полностью закрывающей дефект. В случае, где одновременно использовался «Коллапан» с пластиной «Кардиоплант», отмечался наилучший результат: дефект кости практически полностью был закрыт грубоволокнистой костной тканью.

Через 2 месяца после проведения эксперимента было выявлено, что пустое отверстие снаружи закрыто полностью сформированной костной тканью, с внутренней стороны дефект был закрыт частично и заполнен грубоволокнистой костной тканью. В образце, где использовался только «Коллапан», произошло полное закрытие дефекта с формированием островков костной ткани в толще остеопластического материала (на одном образце на наружной поверхности костная мозоль была диаметром 4 мм). При исследовании свободного отверстия, закрытого пластиной «Кардиоплант», выявлено, что дефект был закрыт полностью грубоволокнистой костной тканью. Сочетание остеопластического материала «Коллапан» с пластиной «Кардиоплант» дало полное закрытие дефекта, в толще «Коллапана» выявлялись множественные островки костной ткани, поверх покрывающего отверстие «Кардиопланта» началось формирование дополнительной костной пластинки. В дефекте, заполненном «Коллапаном», костная ткань практически не менялась по сравнению с предыдущим сроком (островки костной ткани в толще материала, на наружной поверхности – костная мозоль).

Через 3 месяца после начала эксперимента в отверстии, оставленном свободным, образовалась полноценная костная ткань с островками грубоволокнистой ткани, костный дефект полностью закрылся, но отмечалось истончение костной ткани в области центра дефекта. В отверстии, заполненном «Коллапаном», сформировалась полноценная костная ткань, костный дефект закрылся, но отмечалось образование костной мозоли, в некоторых участках в 2 раза превышающей толщину неповрежденной кости. В пустом отверстии, закрытом «Кардиоплантом», произошло замещение мембраны костной тканью. При использовании остеопластического материала «Коллапан» с пластиной «Кардиоплант» к 3 месяцу костная ткань полностью закрыла дефект и не отличалась от интактной (произошло восстановление кости до исходной толщины).

Заключение. Результаты проведенного экспериментального исследования свидетельствуют об эффективности применения пластины «Кардиоплант» в качестве барьерной резорбируемой мембраны при использовании метода направленной регенерации костной ткани. Образование и созревание костной ткани в присутствии пластины «Кардиоплант» происходит в более короткие сроки, быстрее восстанавливается исходная толщина кости. Немаловажным является тот факт, что пластина «Кардиоплант», покрывая костный дефект снаружи, препятствует выходу остеопластического материала и снижает в несколько раз риск образования больших костных мозолей. Полученные данные убеждают в целесообразности использования пластины «Кардиоплант» и дальнейшей разработки этого материала в качестве резорбируемой мембраны в клинической практике, в том числе в сочетании с остеопластическими материалами.

Список литературы

1. Абу Бакер Кефах Фархи Применение биорезорбируемой мембраны «Пародонкол» для оптимизации заживления дефекта челюсти после цистэктомии. Экспериментальное исследование : дис. … канд. мед. наук / Абу Бакер Кефах Фархи. – М., 2001. – 132 с.

2. Борисов, В. Н. Хирургическое лечение пародонтита с использованием препарата «Коллапан» / В. Н. Борисов, Т. Г. Иванова, Л. И. Никитина // Актуальные вопросы клинико-экспериментальной медицины. – Чебоксары : Изд-во Чувашского государственного университета, 1999. – С. 60–61.

3. Булавцева, О. В. Сравнительный анализ применения остеопластических материалов при хирургическом лечении пародонтита / О. В. Булавцева // Вестник Смоленской медицинской академии. – 2000. – № 2. – С. 14–16.

4. Грудянов, А. И. Значение искусственных мембран в решении проблемы направленной регенерации тканей пародонта / А. И. Грудянов, О. А. Фролова, С. Б. Десятник // Новое в стоматологии. – 1996. – № 4. – С. 3–9.

5. Невров, А. Н. Хирургическое лечение тяжелых форм пародонтита с применением биокомпозиционного материала «Коллапан» (экспериментально-клиническое исследование) : дис. … канд. мед. наук / А. Н. Невров. – М., 2002. – 180 с.

6. Рыжова, И. П. Оптимизация метода лечения стоматологических больных с постэкстракционными дефектами челюстей / И. П. Рыжова, Е. В. Милова, И. Г. Бочарова // Университетская наука : взгляд в будущее : сб. тр. 71-й научой конференции КГМУ и сессии Центрально-Черноземого научного центра РАМН (Курск, 1–2 февраля 2006 г.). – Курск : Изд-во КГМУ, 2006. – Т. 1. – С. 339–340.

7. Чупахин, П. В. Использование нерезорбируемых мембран для направленной регенерации тканей пародонта : дис. … канд. мед. наук / П. В. Чупахин. – М., 1984. – 165 с.

Калмин Олег Витальевич, доктор медицинских наук, профессор, заведующий кафедрой анатомии человека, ФГБОУ ВПО «Пензенский государственный университет» Минобрнауки России, Россия, 440026, г. Пенза, ул. Красная, д. 40, тел.: (8412) 36-84-16, e-mail: ovkalmin@gmail.com.

Никишин Дмитрий Викторович, кандидат медицинских наук, старший преподаватель кафедры анатомии человека, ФГБОУ ВПО «Пензенский государственный университет» Минобрнауки России, Россия, 440026, г. Пенза, ул. Красная, д. 40, тел.: (8412) 36-84-16, e-mail: nikishindv@gmail.com.

УДК 616.36:577.15
© Б.И. Кантемирова, 2012

Б.И. Кантемирова

СОСТОЯНИЕ ФАРМАКОГЕНЕТИЧЕСКИХ ИССЛЕДОВАНИЙ В РОССИЙСКОЙ ФЕДЕРАЦИИ И ЗА РУБЕЖОМ

ГБОУ ВПО «Астраханская государственная медицинская академия» Минздрава России

Проанализирована современная ситуация в отношении фармакогенетических исследований. Установлено, что за рубежом фармакогенетические исследования носят более масштабный характер, чем в Российской Федерации. Подчеркнута актуальность проведения фармакогенетического тестирования при осуществлении фармакотерапии препаратами, имеющими сложный фармакокинетический профиль. Обращено внимание на крайне ограниченный объем фармакогенетических исследований у детей как в Российской Федерации, так и в зарубежных странах.

Ключевые слова: *фармакогенетика, фармакокинетика, полиморфизм, генотипы, этнические группы.*

B.I. Kantemirova

THE CONDITION OF PHARMACOGENETIC RESEARCH IN RUSSIAN FEDERATION AND ABROAD

The modern situation concerning pharmacogenetic research was analysed. It was established that abroad pharmacogenetic research had more large-scale character, than in the Russian Federation. The urgency of carrying out such testing was to underline in pharmacotherapy the implementation of preparations having complex pharmacokinetic pro-

file. The attention was paid to the extremely limited volume of pharmacogenetic research in children, both in the Russian Federation, and in foreign countries.
Key words: *pharmacogenetics, pharmacokinetics, polymorphism, genotypes, ethnic groups.*

По некоторым оценкам, от 50 до 90 % неблагоприятных фармакологических ответов определяется генетическими особенностями пациентов [1, 10]. Химические соединения, поступающие в организм, подвергаются метаболизму посредством ферментных систем биотрансформации. Наследственно обусловленная активность этих ферментов предопределяет характер протекания процесса обезвреживания токсичных соединений и их метаболитов [8].

Генетический полиморфизм установлен для большинства изоформ цитохрома P-450. Наиболее часто генетический полиморфизм наблюдается у генов CYP2A6, CYP2C9, CYP2C19, CYP2D6 [1, 10].

За рубежом проведены многочисленные исследования по изучению влияния полиморфизма CYP2A6 на формирование никотиновой зависимости и злокачественных новообразований [22]. Выявлено более частое возникновение рака легких в Японии у лиц с полиморфным генотипом CYP2A6 [24]. Исследования полиморфизма CYP2A6 проведены в Канаде. Получены данные, подтверждающие более частую никотиновую зависимость у пациентов с полиморфизмом CYP2A6, ассоциированным с медленным метаболизмом ксенобиотиков [15]. Проведено исследование распределения частот полиморфных аллелей CYP2A6*1A, CYP2A6*1B1, CYP2A6*1*2A, CYP2A6*9A, CYP2A6*4A у испанцев и эквадорцев. Доказано наличие этнической специфичности в наследовании полиморфных генотипов [23].

Изучена фармакокинетика вальпроевой кислоты в зависимости от полиморфных аллелей CYP2A6, CYP2C9, CYP2B6. Выявлено уменьшение концентрации в крови вальпроевой кислоты у пациентов с диким типом CYP2A6, предполагающим быстрый метаболизм лекарственных средств [25]. Изучено распределение аллелей CYP2A6 среди иранского населения, страдающего никотиновой зависимостью. Выявлена этническая специфичность в наследовании полиморфных генотипов CYP2A6 [19].

В Российской Федерации на кафедре клинической фармакологии Первого Московского медицинского университета им. И.М. Сеченова проведено исследование по изучению влияния генетического полиморфизма CYP2A6 на развитие гепатотоксического действия кумарина. Было установлено, что пациенты, имеющие полиморфные аллели CYP2A6*2 или CYP2A6*3, характеризовались в 16,5 раз более частым развитием поражения печени, чем пациенты с генетически неизмененным вариантом гена [8].

Выявлена большая межэтническая и внутриэтническая изменчивость гена CYP2B6 среди колумбийского населения [21]. Показано влияние полиморфизма CYP2B6 на плазменную концентрацию метадона, сибутрамина [21].

Изучен полиморфизм CYP2B6 у темнокожих африканских, угандийских, зимбабвийских пациентов, ВИЧ-инфицированных, получающих антиретровирусную терапию. Определена этническая специфичность и различие в фармакокинетике препаратов [14]. Исследован полиморфизм CYP2B6 у пациентов с выраженной гепатоксичностью на фоне применения тиклопидина [13].

Осуществлена работа по изучению полиморфизма гена CYP2D6 в московской популяции. Выявлено, что полиморфизм медленных аллелей наблюдается у 19,85 % обследуемых [9]. Установлено, что у 5–10 % европейцев уровень активности цитохрома P-450 2D6 очень низок, вплоть до полного его отсутствия, что связывают с полиморфным генотипом CYP2D6 [11]. У лиц с пониженной активностью цитохрома P-450 2D6 при применении антидепрессантов и антиаритмиков наблюдается передозировка лекарственных средств и, как следствие, развитие нежелательных побочных реакций (НПР), а в случае применения пролекарств, например, кодеина, наблюдается отсутствие должного эффекта [6, 9]. Описаны работы по изучению изофермента CYP2D6 при назначении антидепрессантов больным из разных этнических групп [3]. Показано, что аллельный вариант CYP2D6*4 у представителей русской этнической группы встречается в 3,6 раз чаще, чем у этнических казахов, что диктует необходимость персонализированного лечения [3]. Изучен полиморфизм CYP2D6 в Республике Азербайджан. Выявлено наличие этнической специфичности [4].

Описан случай летального исхода у ребенка 5 лет 9 мес. в связи с передозировкой гидрокодона, который назначался по поводу тяжелой патологии дыхательных путей, в связи с грубой задержкой нервно-психического развития. Как оказалось позднее, ребенок был носителем медленного аллеля CYP2D6, что и стало причиной летального исхода в связи с кумуляцией препарата [18].

Проведены работы по фармакогенетическому тестированию CYP2D6 лиц, употребляющих морфин. Выявлены аллели CYP2D6 *3*4; CYP2C19 *2*3. Доказана роль именно этих аллелей в возникновении летальных исходов при низкой концентрации морфина, то есть генетическая предраспо-

ложенность к различным производным морфина (героин, морфин гидрохлорид) обусловливает подобный исход [12].

В Российской Федерации выполнено исследование фармакокинетики β-блокаторов в зависимости от полиморфизма генов, участвующих в их метаболизме, что позволяет осуществить коррекцию дозы препарата индивидуально для каждого больного [5].

Проведены исследования, касающиеся распределения частот различных аллелей гена CYP2D6 среди этнических групп в Израиле, выявлена этническая специфичность. Предложено учитывать данные особенности при проведении персонализированной фармакотерапии [17].

Установлено, что варианты 144C (CYP2C9*2) и 359L (CYP2C9*3) определяют индивидуальную чувствительность пациента к антикоагуляционной терапии варфарином, а также при применении ряда других лекарственных препаратов (аценокумарол, толбутамид, лозартан, глипизид, фенитоин, ибупрофен) [8]. Частота встречаемости варианта CYP2C9*2 составляет 11 %, а варианта CYP2C9*3 – 7 % в европейских популяциях. Оба полиморфных варианта характеризуются относительным снижением активности CYP2C9 [8].

Изучен полиморфизм CYP2C9 у пациентов, получающих аспирин. Выявлена высокая частота встречаемости полиморфного генотипа 1188T>G у пациентов с реакцией непереносимости аспирина в виде острой аллергической крапивницы [20].

Установлено более частое носительство полиморфных генов CYP2C9, ассоциированных с медленным метаболизмом ЛС у китайцев [8]. Исследования, касающиеся фармакокинетических изменений флуиндиона в зависимости от генотипов VKORC1, CYP2C9, CYP4F2, EPHX1, проведены во Франции. Доказано более частое возникновение кровотечений у пациентов с полиморфным типом VKORC1 [8]. В Великобритании проведено изучение полиморфизма CYP2C9, CYP2C19 у больных фармакорезистентной формой эпилепсии. Доказана причастность наличия полиморфных генов, ассоциированных с различной скоростью метаболизма противосудорожных препаратов к формированию фармакорезистентных форм эпилепсии [16]. В Ливане проведено исследование распространенности полиморфных генотипов CYP2C9 (*1/*2/*3) и VKORC1 (*A/*G) с целью оптимизации фармакотерапии варфарином. Показана высокая частота встречаемости полиморфных генотипов CYP2C9, VKORC1, ассоциированных с медленным метаболизмом варфарина [8]. Изучен полиморфизм генов CYP2C8, CYP2C9 и генов ADRB1 в Южном индийском населении. Выявлены существенные межэтнические различия среди различных аллелей южного индийского населения и этнических групп африканцев, европейцев, китайцев и японцев [8]. Исследованы аллели и частоты генотипов CYP2C9, CYP2C19 и VKORC1 в Иране. Результаты подтвердили межэтнические различия [8]. Проведены работы по изучению полиморфизма CYP2C9 и его влияние на метаболизм варфарина в Пакистане, доказана этническая специфичность [8].

В Российской Федерации изучено клиническое значение полиморфизма гена CYP2C19 при применении ингибиторов протонного насоса у больных с гиперсекреторными заболеваниями. Установлено, что подавляющее большинство больных имеют GG генотип CYP2C19*2 и, соответственно, быстро метаболизируют ингибиторы протонного насоса, что необходимо учитывать при осуществлении фармакотерапии [2]. Проведены работы по изучению влияния полиморфизма CYP2C19 на реактивность тромбоцитов, фармакокинетику и фармакодинамику клопидогреля, а также частоту развития сердечно-сосудистых событий и осложнений [7]. В совместной работе германских и австралийских ученых проведены исследования полиморфизма генов метаболизма ксенобиотиков CYP2D6, CYP2C19 и CYP2E1 [8].

Описаны работы по изучению полиморфизма гена CYP1A2 в зависимости от этнической принадлежности. А.В. Остапциевым с группой ученых было обследовано 176 телеутов Кемеровской области [8]. Частота гомозигот по мутантному аллелю (A/A) составила 50 %, гетерозигот (A/C) 40 % и гомозигот по дикому типу 7 %. Авторы сравнивали полученные собственные результаты с литературными данными, касающимися распределения частот аллелей CYP1A2 в популяции японцев как представителей монголоидной расы островного происхождения и немцев как представителей европеоидной расы. Частоты аллелей и генотипов CYP1A2 в популяции японцев и немцев имели распределение, схожее с таковым в этнической группе телеутов Кемеровской области [8].

Подводя итог анализу результатов отечественных и зарубежных ученых в области фармакогенетических исследований, можно сделать вывод о том, что за рубежом генетические исследования, касающиеся изучения полиморфизма системы I фазы биотрансформации ЛС, носят более масштабный характер, чем в Российской Федерации. Большинство исследователей в своих работах подтверждают наличие этнического полиморфизма генов, влияющего на фармакокинетику и фармакодина-

мику ЛС, что предопределяет эффективность и безопасность проводимой фармакотерапии. Обращает на себя внимание крайне ограниченный объем фармакогенетических исследований у детей как в Российской Федерации, так и в зарубежных странах.

Список литературы

1. Баранов, В. С. Геном человека и гены «предрасположенности» / В. С. Баранов, Е. В. Баранова, Т. Э. Иващенко и др. – СПб. : Интермедика, 2000. – 272 с.
2. Бордин, Д. С. Безопасность лечения как критерий выбора ингибитора протонной помпы больному гастроэзофагеальнойрефлюксной болезнью / Д. С. Бордин // Consilium Medicum. – 2010. – Т. 12, № 8. – С. 77 – 81.
3. Гасанов, Н. А. Значение фармакогенетических исследований CYP2D6 для оптимизации фармакотерапии трициклическими антидепрессантами / Н. А. Гасанов, В. Г. Кукес, Д. А. Сычев // Azerbaican medical journal. – 2006. – № 3. – С. 148–152.
4. Гасанов, Н. А. Частота встречаемости варианта CYP2D6*4 в различных этнических группах республики Азербайджан / Н. А. Гасанов, И. В. Игнатьев, Р. Е. Казаков и др. // Психофармакология и биологическая наркология. – 2007. – Т. 7, № 1. – С. 1655.
5. Горячкина, К. CYP2D6 как основной фактор, определяющий эффекты метопролола у госпитализированных пациентов, получающих терапию в остром периоде инфаркта миокарда / К. Горячкина, С. Болдуева, С. Бабак и др. // Европейский журнал клинической фармакологии. – 2008. – № 64. – С. 1163–1173.
6. Казаков, Р. Е. Полиморфизм G1846A гена GYP2D6 и фармакологический ответ на β-адреноблокаторы : автореф. дис. … канд. биол. наук / Р. Е. Казаков. – М., 2009. – 18 с.
7. Комаров, А. Л. Факторы, определяющие клиническую эффективность клопидогреля и прогноз для пациентов с ишемической болезнью сердца / А. Л. Комаров, Е. П. Панченко, А. Е. Донников и др. // Кардиология. – 2011. – № 51. – С. 8–18.
8. Кукес, В. Г. Метаболизм лекарственных средств. Научные основы персонализированной медицины / В. Г. Кукес, С. В. Грачев, Д. А. Сычев, Г. В. Раменская – М. : Гэотар-Медиа, 2008. – 304 с.
9. Кучумов, Р. С. Значение генотипирования полиморфных «медленных» аллелей цитохрома P-450 CYP2D6 для индивидуализированной оценки фармакокинетики амитриптилина в Московской популяции : автореф. дис. … канд. мед.наук / Р. С. Кучумов. – Смоленск, 2009. – 18 с.
10. Ляхович, В. В. Гены и ферменты системы метаболизма ксенобиотиков в онкобиологии / В. В. Ляхович, В. А. Вавилин, Н. И. Гуткина и др. // Вопросы медицинской химии. – 1997. – Вып. 5. – С. 330–338.
11. Раменская, Г. В. Фено и генотипирование при назначении препаратов, метаболизирующихся CYP2D6 / Г. В. Раменская, А. Ю. Савченко, А. А. Агафонов и др. // Биологическая медицина. – 2002. – Т. 2, № 134. – С. 159–160.
12. Сорокина, В. В. Генетические маркеры в судебно-медицинской оценке случаев острой и хронической интоксикации опийными наркотиками / В. В. Сорокина // Судебно-медицинская экспертиза. – 2010. – Т. 53, № 1. – С. 19–21.
13. Ariyoshi, N. Enhanced susceptibility of HLA-mediated ticlopidine-induced idiosyncratic hepatotoxicity by CYP2B6 polymorphism in Japanese / N. Ariyoshi, Y. Iga, K. Hirata et al. // Drug Metab. Pharmacokinet. – 2010. – Vol. 25 (3). – P. 298–306.
14. Jamshidi, Y. Tribal ethnicity and CYP2B6 genetics in Ugandan and Zimbabwean populations in the UK : implications for efavirenz dosing in HIV infection / Y. Jamshidi, M. Moreton, D. A. McKeown et al. // Ann Hematol. – 2011. – Vol. 90 (3). – P. 293–299.
15. Kwara, A. CYP2B6 (c.516G-->T) and CYP2A6 (*9B and/or *17) polymorphisms are independent predictors of efavirenz plasma concentrations in HIV-infected patients / A. Kwara, M. Lartey, K. W. Sagoe et al. // Br. J. Clin. Pharmacol. – 2009. – Vol. 67 (4). – P. 427–436.
16. Lakhan, R. Possible role of CYP2C9 and CYP2C19 single nucleotide polymorphisms in drug refractory epilepsy / R. Lakhan, R. Kumari, K. Singh et al. // Indian J. Med. Res. – 2011. – Vol. 134. – P. 295–301.
17. Luo, H.R. Polymorphisms of CYP2C19 and CYP2D6 in Israeli ethnic groups / H. R. Luo, V. Aloumanis, K. M. Lin et al. // J. Pharmacogenomics. – 2004. – Vol. 4 (6). – P. 395–401.
18. Madadi, P. Fatal hydrocodone overdose in a child : pharmacogenetics and drug interactions / P. Madadi, D. Hildebrandt, I. Y. Gong // Pediatrics. – 2010. – Vol. 4. – P. 986–989.
19. MBokaee, H. R. CYP2A6 allele frequencies in an Iranian population Emamghoreishi / H. R. MBokaee, M. Keshavarz, A. Ghaderi et al. // Arch. Iran. Med. – 2008. – Vol. 11 (6). – P. 613–617.

20. Palikhe, N. S. Polymorphisms of Aspirin-Metabolizing Enzymes CYP2C9, NAT2 and UGT1A6 in Aspirin-Intolerant Urticaria / N. S. Palikhe, S. H. Kim, Y. H. Nam et el. // Allergy Asthma Immunol Res. – 2011. – Vol. 3 (4). – P. 273–276.

21. Restrepo, J. G. Cytochrome P450 CYP2B6 genotypes and haplotypes in a Colombian population: identification of novel variant CYP2B6 alleles / J. G. Restrepo, C. Martínez, A. García-Agúndez et al. // Pharmacogenet Genomics. – 201. – Vol. 21 (12). – P. 773–778.

22. Song, D. K. Association of NAT2, GSTM1, GSTT1, CYP2A6, and CYP2A13 gene polymorphisms with susceptibility and clinicopathologic characteristics of bladder cancer in Central China / D. K. Song, D. L. Xing, L. R. Zhang et al. // Cancer Detect Prev. – 2009. – Vol. 32. – P. 416–423.

23. Soriano, A. Differences between Spaniards and Ecuadorians in CYP2A6 allele frequencies : comparison with other populations / A. Soriano, J. Vicente, C. Carcas et al. // Fundam. Clin. Pharmacol. – 2011. – Vol. 25 (5). – P. 627–632.

24. Tamaki, Y. Association between cancer risk and drug-metabolizing enzyme gene (CYP2A6, CYP2A13, CYP4B1, SULT1A1, GSTM1, and GSTT1) polymorphisms in cases of lung cancer in Japan / Y. Tamaki, T. Arai, H. Sugimura et al. // Drug Metab. Pharmacokinet. – 2011. – Vol. 26 (5). – P. 516–522.

25. Tan, L. N. The influence of cytochrome oxidase CYP2A6, CYP2B6, and CYP2C9 polymorphisms on the plasma concentrations of valproic acid in epileptic patients / L. N. Tan, J. T. Yu, Y. P. Sun et al. // Clin. Neurol. Neurosurg. – 2010. – Vol. 112 (4). – P. 320–323.

Кантемирова Бэла Исмаиловна, кандидат медицинских наук, доцент кафедры педиатрии лечебного факультета, ГБОУ ВПО «Астраханская государственная медицинская академия» Минздрава России, Россия, 414000, г. Астрахань, ул. Бакинская, д. 121, тел.: (8512) 52-41-43, e-mail: belakantemirova@rambler.ru.

УДК 612.111.117.13: 547.698.4. 616.36-002-004
© Т.Р. Касьянова, Б.Н. Левитан, Ю.А. Кривенцев, Д.М. Никулина, Ю.Б. Титаренко, 2012

Т.Р. Касьянова, Б.Н. Левитан, Ю.А. Кривенцев, Д.М. Никулина, Ю.Б. Титаренко

ЭТИОЛОГИЧЕСКИЕ ОСОБЕННОСТИ ИЗМЕНЕНИЯ ФЕТАЛЬНОГО ГЕМОГЛОБИНА У БОЛЬНЫХ ХРОНИЧЕСКИМ ГЕПАТИТОМ И ЦИРРОЗОМ ПЕЧЕНИ

ГБОУ ВПО «Астраханская государственная медицинская академия» Минздрава России

Проведено исследование уровня фетального гемоглобина у 55 больных хроническим гепатитом и 153 больных циррозом печени. Увеличение концентрации фетального гемоглобина в первом случае наблюдалось у 48 человек, во втором – у 145 человек. Больший рост изучаемого показателя выявлен при смешанной этиологии заболевания (вирусной+алкогольной), чем при каждой в отдельности. Показатели фетального гемоглобина у больных, инфицированных вирусом гепатита «С», превышали значения у пациентов с вирусом гепатита «В».

***Ключевые слова**: хронический гепатит, цирроз печени, фетальный гемоглобин, гипоксемия.*

T.R. Kasyanova, B.N. Levitan, Yu.A. Kriventsev, D.M. Nikulina, Yu.B. Titarenko

THE ETIOLOGIC PECULIARITIES OF CHANGES OF FETAL HEMOGLOBIN IN PATIENTS WITH CHRONIC HEPATITIS AND LIVER CIRRHOSIS

The study of fetal hemoglobin levels in 55 patients with chronic hepatitis and 153 – with liver cirrhosis was made. The increase of the concentration of fetal hemoglobin in the first case was observed in 48 persons in the second – in 145. The great growth of the studied datum was in mixed etiology (alcohol + virus) than each one separately. In both diseases, indicators of fetal hemoglobin in patients infected with hepatitis «C» virus were higher than in patients with the virus «B».

***Key words:** chronic hepatitis, liver cirrhosis, fetal hemoglobin, hypoxemia.*

Введение. Диагностика тканевой гипоксии в клинической практике является актуальной проблемой. Одним из маркеров хронической тканевой гипоксии является фетальный гемоглобин (HbF), более

активно поглощающий кислород и с большей готовностью отдающий углекислоту при одном и том же парциальном давлении, чем гемоглобин взрослого [2, 3]. По данным различных авторов, к моменту рождения содержание в крови HbF составляет 50–80 %, а ко 2–3 году жизни и у взрослых – лишь 1–1,5 %, причем его значения, превышающие 1,5 %, считаются патологическими [2, 3, 4]. Проводимые ранее исследования с определением HbF в основном касались заболеваний крови и дыхания [1, 4]. При этом клинико-патогенетическое значение HbF у больных хроническим гепатитом (ХГ) и циррозом печени (ЦП) практически не изучено, отсутствуют данные об этиологических особенностях изменения у них концентрации данной фракции гемоглобина, в связи с чем проведение подобного исследования является актуальным.

Цель: установить зависимость уровня HbF у больных ХГ и ЦП от этиологии заболевания.

Материалы и методы. Обследовано 55 больных ХГ и 153 с ЦП (110 мужчин и 98 женщин в возрасте от 30 до 66 лет), находившихся на лечении в гастроэнтерологическом отделении ГБУЗ АО «Александро-Мариинская областная клиническая больница» г. Астрахань. Контрольную группу (КГ) составили 50 практически здоровых доноров соответствующего возраста и пола. У всех пациентов проводилось определение маркеров вирусов гепатита В (HBV) и С (HCV) методом иммуноферментного анализа и у части – полимеразной цепной реакции. В зависимости от этиологического фактора больные были распределены следующим образом: алкогольная этиология: ХГ – 23 человека и ЦП – 45 пациентов, вирусная этиология: ХГ – 19 человек и ЦП – 53 больных, смешанная (вирусная +алкогольная) этиология: ХГ – 13 человек и ЦП – 55 пациентов. Для определения концентрации HbF применялся способ ракетного электрофореза в агаровом геле с додецилсульфатом натрия с использованием чистых препаратов HbF и моноспецифических антисывороток к HbF [3]. Статистическую обработку полученных данных выполняли с использованием пакета прикладных программ Statistica 6.0.

Результаты обследования и их обсуждение: в группах больных ХГ и ЦП выявлено повышение уровня HbF, по сравнению с КГ. У больных ХГ средний показатель HbF составил 3,4 ± 0,1 г/л, при ЦП – 3,5 ± 0,07 г/л ($p > 0,05$). Для объективной оценки полученных данных абсолютные величины были переведены в % от общего гемоглобина. С учетом существенной разницы в содержании общего Hb в сравниваемых группах, который в большей степени был снижен при ЦП и составил в среднем 119,0 ± 2,68 г/л, были установлены достоверные различия между группами ХГ и ЦП (соответственно, 2,5 ± 0,08 % и 3,07 ± 0,07 %; $p < 0,05$). В целом превышение концентрации HbF более 1,5 % выявлено у 48 больных ХГ и 145 – ЦП.

Результаты исследования HbF при ХГ и ЦП в зависимости от этиологии заболевания представлены в таблице.

Таблица

Средние показатели HbF у больных хроническим гепатитом и циррозом печени в зависимости от этиологии

Исследуемая группа	HbF (%) при вирусной этиологии	HbF (%) при алкогольной этиологии	HbF (%) при смешанной этиологии
Хронический гепатит n	2,45 ± 0,13 19	2,52 ± 0,07 23	2,62 ± 0,12 13
Цирроз печени n	3,01 ± 0,12* 53	3,12 ± 0,11 45	3,37 ± 0,11 55

*Примечание: * – достоверность различия показателей HbF вирусной и смешанной этиологии < 0,05*

Концентрация HbF в группе вирусных ХГ и ЦП была достоверно ($p < 0,05$) выше, чем в КГ (2,45 ± 0,15 %, 3,01 ± 0,12 % и 1,53 ± 0,06 %, соответственно). При этом у больных ХГ, носителей HCV, значения HbF были достоверно ($p < 0,05$) выше, чем HBV (2,62 ± 0,11 % и 2,25 ± 0,11 %, соответственно). При сравнении групп больных ЦП с HBV и с HCV содержание HbF составило 3,12 ± 0,11 % и 3,28 ± 0,12 % ($p > 0,05$, соответственно). Несмотря на отсутствие статистической достоверности, из полученных результатов следует, что у больных ЦП с HCV уровень HbF имеет тенденцию к более значительному повышению, чем с HBV. Анализ полученных результатов показал, что алкогольный фактор при ХГ и ЦП более значительно влияет на повышение уровня HbF, чем вирусный. Сочетание вирусного и алкогольного воздействия на организм вызывало более существенные изменения со стороны HbF. Выявлены достоверные различия в уровне HbF при ЦП вирусной и смешанной этиологии ($p < 0,05$) и аналогичная тенденция при ХГ. Именно при смешанной этиологии ЦП чаще выявляются значения HbF, превышающие 4 %.

Заключение. У больных ХГ и в большей степени ЦП независимо от этиологического фактора наблюдается превышение нормальных значений HbF в крови, свидетельствующее о наличии у них

хронической тканевой гипоксии. Более значимые изменения HbF выявлены при сочетанном воздействии патологических факторов (вирус + алкоголь). Активация γ-гена HbF у больных со смешанной этиологией заболевания, в первую очередь, ЦП, объясняется метаболическими нарушениями, связанными с эндотоксемией и хронической интоксикации алкоголем, когда включаются процессы аэробного окисления, приводящие к развитию гипоксических состояний.

Список литературы

1. Корноухова, И. Ю. Структурно-функциональные особенности эритроцитов и состояние системы гемоглобина у больных бронхиальной астмой / И. Ю. Корноухова, Д. М. Никулина, А. Б. Агапова // Европейский конгресс по астме : тезисы науч. тр. (Москва, 20–25 мая 2001 г.). – М., 2001. – Т. 2, № 1. – С. 135.
2. Кривенцев, Ю. А. Строение и биологическая роль белков гемоглобинового профиля : учеб. пос. для вузов / Ю. А. Кривенцев, Д. М. Никулина. – Астрахань : Изд-во АГМА, 2007. – 100 с.
3. Кривенцев, Ю. А. Пат. 2310204 Рос. Федерация, МПК G01N33/72, G01N33/561 Способ количественного определения фетального гемоглобина человека / Ю. А. Кривенцев, Д. М. Никулина, Р. А. Бисалиева; заявитель и патентообладатель Ю. А. Кривенцев. – № 2006107774/15; заявл. 13.03.2006; опубл. 10.11.2007. Бюл. № 31.
4. Никулина, Д. М. Иммунохимический тест на антенатальные гемоглобины в гематологии / Д. М. Никулина, Ю. А. Кривенцев, Л. В. Заклякова // Достижения фундаментальных наук в решении актуальных проблем медицины : тезисы мат-лов VI Международной конференции (Астрахань-Москва, 19–24 мая 2008 г.) // Астраханский медицинский журнал. – 2008. – Т. 3, № 3. – С. 106–110.

Касьянова Татьяна Рудольфовна, кандидат медицинских наук, ассистент кафедры факультетской терапии и профессиональных болезней с курсом последипломного образования, ГБОУ ВПО «Астраханская государственная медицинская академия» Минздрава России, Россия, 414000, г. Астрахань, ул. Бакинская, д. 121, тел.: (8512) 28-90-75, e-mail: kasyanova.tatjana@yandex.ru.

Левитан Болеслав Наумович, доктор медицинских наук, профессор, заведующий кафедрой факультетской терапии и профессиональных болезней с курсом последипломного образования, ГБОУ ВПО «Астраханская государственная медицинская академия» Минздрава России, Россия, 414000, г. Астрахань, ул. Бакинская, д. 121, тел.: (8512) 28-90-75, e-mail: bolev@mail.ru.

Кривенцев Юрий Алексеевич, доктор медицинских наук, доцент кафедры биохимии с курсом клинической лабораторной диагностики, ГБОУ ВПО «Астраханская государственная медицинская академия» Минздрава России, Россия, 414000, г. Астрахань, ул. Бакинская, д. 121, тел.: (8512) 52-53-21, e-mail: rabbit1630@mail.ru.

Никулина Дина Максимовна, доктор медицинских наук, профессор, заведующая кафедрой биохимии с курсом клинической лабораторной диагностики, ГБОУ ВПО «Астраханская государственная медицинская академия» Минздрава России, Россия, 414000, г. Астрахань, ул. Бакинская, д. 121, тел. (8512) 52-53-20, e-mail: dimax@astranet.ru.

Титаренко Юлия Болеславовна, старший лаборант кафедры факультетской терапии и профессиональных болезней с курсом последипломного образования, ГБОУ ВПО «Астраханская государственная медицинская академия» Минздрава России, Россия, 414000, г. Астрахань, ул. Бакинская, д. 121, e-mail: bolev@mail.ru.

УДК 611.146.2(084.15)

© Э.С. Кафаров, Б.Т. Куртусунов, 2012

Э.С. Кафаров, Б.Т. Куртусунов

СТЕРЕОАНАТОМИЯ АРТЕРИАЛЬНОЙ И ВЕНОЗНОЙ СИСТЕМЫ ПОЧЕК ЧЕЛОВЕКА

ГБОУ ВПО «Астраханская государственная медицинская академия» Минздрава России

Исследованы 136 препаратов почек людей в возрасте от 22 до 90 лет, погибших от заболеваний, не связанных с патологией почек. Использовалось анатомическое препарирование, изготовление полихромных коррозионных препаратов артериальной и венозной системы почек человека. В 3D-Max проекции изучались топографо-анатомические особенности венозных сосудов почек по отношению к почечной артерии и лоханке.

В результате исследования выявлены 17 топографо-анатомических вариантов ветвления и слияния артериальных и венозных сосудов почек.
Ключевые слова: *почка, сосуды, 3D-Max проекция, коррозионные препараты.*

E.S. Kafarov, B.T. Kurtusunov

THE STEREOANATOMY OF ARTERIAL AND VENOUS SYSTEM OF HUMAN KIDNEYS

There were studied 136 examples of human kidneys, aged from 22 to 90 years died from diseases not related to kidney pathology. There were used anatomical dissection, manufacturing polychrome corrosive agents of arterial and venous human kidney. In 3D-Max projection there were studied topographic anatomical features of the veins of the kidneys to the renal artery and the renal pelvis. The study identified 17 topographic and anatomic variants of branching and merging of arterial and venous vessels of the kidneys.
Key words: *kidney, blood vessels, 3D-Max projection, corrosive agents.*

Введение. По мнению большинства исследователей, экстраорганная и интраорганная венозная система почек человека во многом совпадает с артериальной, однако при этом авторы указывают, что внутрипочечные вены многочисленнее артерий [3, 6]. По мнению других ученых, число артериальных разветвлений превалирует над венозными – особенность, имеющая прикладную значимость при хирургических вмешательствах на почке при выполнении сегментарной резекции [5]. Ряд авторов высказывает мнение, что наблюдается несоответствие между количеством и расположением венозных и артериальных сосудов [1, 2, 4].

Сведения литературы показывают, что у исследователей нет единой точки зрения о пространственных характеристиках венозных и артериальных сосудов почек, нет четкого представления о внутриорганной иерархии сосудистого русла и закономерностях распределения сосудов в паренхиме почки.

Цель: в стереопроекции изучить топографо-анатомические особенности венозных сосудов почки по отношению к почечной артерии и лоханке.

Материалы и методы исследования. Исследованы 136 препаратов почек людей, в возрасте от 22 до 90 лет, погибших от заболеваний, не связанных с патологией почек. Использовалось анатомическое препарирование, изготовление полихромных коррозионных препаратов артериальной и венозной системы почек человека. В 3D-Max проекции изучались топографо-анатомические особенности венозных сосудов почек по отношению к почечной артерии и лоханке, определяли пространственную ориентацию стволов почечной вены и артерии. В компьютерной программе 3D-Max определяли положение венозных и артериальных сосудов по отношению к фронтальной, горизонтальной и сагиттальной плоскости. Данные морфометрии обрабатывались методами вариационной статистики с использованием программ Microsoft Office Excel и Statwin 5.1.

Результаты исследования и их обсуждение. Выявлено, что в 23,80 % случаев при делении почечной артерии (ПА), на вентральную и дорсальную ветви, почечные вены (ПВ), относительно горизонтальной плоскости, формируясь из верхнеполюсного и нижнеполюсного притоков, дренируют соответствующие участки верхнего и нижнего полюсов почечной паренхимы (рис. 1). В 11,90 % случаев при делении ПА, относительно горизонтальной плоскости на верхнеполюсную и нижнеполюсную ветви, ПВ, повторяя ход основных артериальных стволов, относительно горизонтальной плоскости, образуются из верхнеполюсного и нижнеполюсного притоков и дренируют соответствующие участки верхнего и нижнего полюсов почки. В 9,52 % случаев при делении ПА, относительно горизонтальной плоскости, на верхнеполюсную и нижнеполюсную ветви, ПВ относительно фронтальной плоскости, сливались из вентрального и дорсального притоков, дренируя соответствующие отделы вентральной и дорсальной поверхности почечной паренхимы. В 9,52 % случаев при делении ПА, относительно фронтальной плоскости, на вентральную и дорсальную ветви, ПВ, повторяя ход главных артериальных стволов, также сливались из вентрального и дорсального притоков ПВ, дренируя соответствующие отделы вентральной и дорсальной поверхности почечной паренхимы. В 7,15 % случаев при делении ПА, относительно фронтальной плоскости, на вентральную и дорсальную ветви, вены собирались, в той же плоскости, из верхнеполюсного, центрального и нижнеполюсного притоков ПВ, дренирующие соответствующие участки верхнего полюса, центральной части и нижнего полюсов почечной паренхимы (рис. 2).

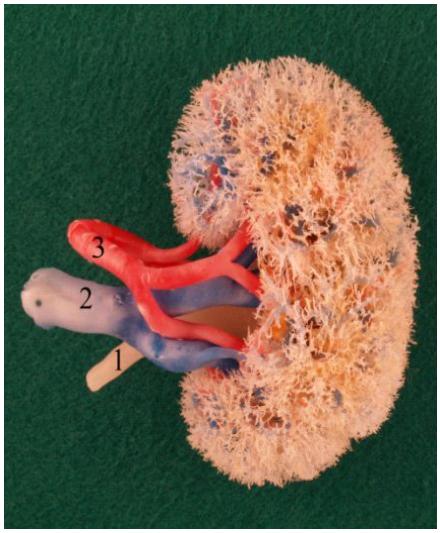

Рис. 1. Коррозионный препарат сосудов почки (мужчина 47 лет).
1 – лоханка; 2 – почечные вены сливаются из верхнеполюсного и нижнеполюсного притоков; 3 – почечные артерии делятся на вентральную и дорсальную ветви

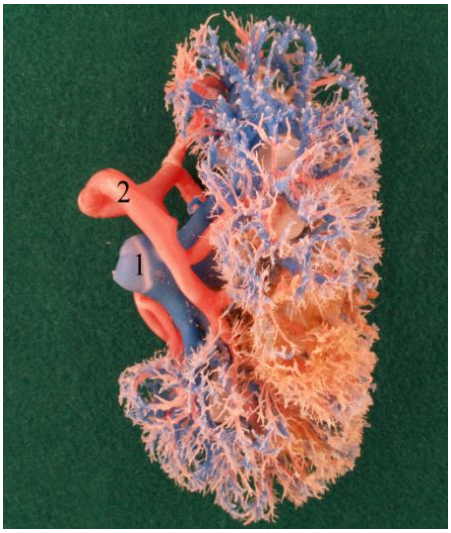

Рис. 2. Коррозионный препарат сосудов почки (женщина 64 года).
1 – почечные вены сливаются из верхнеполюсного, центрального и нижнеполюсного притоков; 2 – почечные артерии делятся на вентральную и дорсальную ветви

В 7,15 % случаев при делении ПА, относительно фронтальной плоскости, на вентральную и дорсальную ветви, ПВ собирались, относительно горизонтальной плоскости, из верхнеполюсного, нижнеполюсного и дорсального центрального притоков ПВ, дренируя соответствующие отделы почечной паренхимы. В 4,77 % случаев при делении ПА, относительно фронтальной плоскости, на вентральную и дорсальную ветви и относительно горизонтальной плоскости на нижнеполюсную ветви, ПВ, повторяя ход главных артериальных стволов, также, относительно фронтальной плоскости сливались из вентрального и дорсального притоков и относительно горизонтальной плоскости из нижнеполюсного притоков. В 4,76 % случаев при делении ПА, относительно фронтальной плоскости, на вентральную и дорсальную ветви и, относительно горизонтальной плоскости на нижнеполюсную ветви, ПВ сливались из верхнеполюсного, центрального и нижнеполюсного притоков, расположенных в одной фронтальной плоскости, дренируя соответствующие отделы верхнего, нижнего полюса и центральной части почечной паренхимы. В 4,76 % случаев при делении ПА, относительно фронтальной плоскости, на вентральную и дорсальную ветви, ПВ, относительно фронтальной плоскости, собирались из вентральных (верхнеполюсного, центрального, нижнеполюсного) и дорсального центрального притоков ПВ. В 2,38 % случаев при делении ПА, относительно горизонтальной плоскости, на верхнеполюсную и нижнеполюсную ветви, ПВ при этом, сливались из верхнеполюсного, центрального и нижнеполюсного притоков, расположенных в одной фронтальной плоскости. При этом ПВ дренировали соответствующие участки верхнего полюса, центральной части и нижнего полюсов почечной паренхимы. В 2,38 % случаев при делении ПА, относительно фронтальной плоскости, на вентральную и дорсальную ветви, ПВ, относительно фронтальной плоскости, сливались из вентрального и дорсального притоков и, относительно горизонтальной плоскости из верхнеполюсного притока ПВ. При этом, вентральный приток ПВ дренировал передние отделы нижнего полюса почки, дорсальный приток дренировал задние отделы нижнего полюса почки, а верхнеполюсной приток собирал кровь как с передней, так и с задней поверхности верхнего полюса почки. В 2,38 % случаев при делении ПА, относительно фронтальной плоскости, на вентральную и дорсальную ветви и, относительно горизонтальной плоскости на нижнеполюсную ветви, ПВ относительно фронтальной плоскости, сливались из вентрального и дорсального притоков, дренируя соответствующие отделы вентральной и дорсальной поверхности почечной паренхимы. В 2,38 % случаев при делении ПА, относительно фронтальной плоскости, на вентральную и дорсальную ветви и, относительно горизонтальной плоскости на верхнеполюсную ветви, ПВ, относительно горизонтальной плоскости, сливались из верхнеполюсного и нижнеполюсного притоков, дренируя соответствующие участки верхнего и ниж-

него полюсов почки. В 2,38 % случаев при делении ПА, относительно горизонтальной плоскости, на верхнеполюсную и нижнеполюсную ветви, ПВ, относительно фронтальной плоскости, сливались из вентрального (верхнеполюсного, центрального, нижнеполюсного) и дорсального центрального притоков, дренирующие соответствующие отделы почечной паренхимы. В 2,38 % случаев при делении ПА на верхнеполюсную, центральную и нижнеполюсную ветви, расположенных в одной фронтальной плоскости, ПВ, относительно горизонтальной плоскости сливались из верхнеполюсного и нижнеполюсного притоков, дренируя соответствующие отделы верхнего и нижнего полюсов почечной паренхимы. В 2,38 % случаев при делении ПА, относительно фронтальной плоскости на вентральную и дорсальную ветви и, относительно горизонтальной плоскости на нижнеполюсную ветви, ПВ, относительно горизонтальной плоскости сливались из верхнеполюсного и нижнеполюсного притоков, дренируя соответствующие отделы верхнего и нижнего полюса почки. В 1,41 % случаев ПА и ПВ имели форму одиночного ствола, с прободными ветвями и притоками.

Заключение. Проведенные исследования пространственных характеристик артериальных и венозных сосудов почек в стереопроекции относительно фронтальной, сагиттальной и горизонтальной плоскости выявили 17 топографо-анатомических вариантов их ветвления и слияния. По данным исследования, в 25,40 % случаев венозная система почки человека не имеет полюсных вен. В 32,40 % случаев в венозной системе почки отсутствуют сегментарные притоки. Кроме того, исследования показали, что полюсные и сегментарные венозные притоки повторяют ход одноименных артерий только в 27,6 % случаев. С точки зрения принципа сегментарности строения паренхиматозных органов относительно параллельности хода магистральных сосудов выявленный факт пересматривает классическое понятие сегмента почки, что важно учитывать при оперативных вмешательствах, особенно при выполнении сегментарной резекции почки или органосохраняющих операциях.

Список литературы

1. Азми Махмуд Али Хуссейн. Венозное русло и его синтопические взаимоотношения с артериями почек человека / Азми Махмуд Али Хуссейн // Медицина сьогодні і завтра. – 2008. – № 2. – С. 101–104.
2. Губарев, К. К. Подготовка почки к трансплантации в зависимости от особенностей венозной системы верхней трети мочеточника при разных типах формирования почечных вен / К. К. Губарев // Современные хирургические технологии : сб. науч. тр., посвященный 65-летию кафедры общей хирургии КрасГМА и 75-летию со дня рождения профессора М. И. Гульмана. – Красноярск : Изд-во Красноярской государственной медицинской академии, 2006. – С. 589–595.
3. Квятковская, Т. А. Структурные особенности сосудов почек / Т. А. Квятковская, Е. Х. Чернявский, Т. Л. Куцак // Российские морфологические ведомости. – 2000. – № 1–2. – С. 201.
4. Мочалов, О. В. Индивидуальная изменчивость архитектоники кровеносных сосудов почки : автореф. дис. … д-ра мед. наук. / О. В. Мочалов. – Кишинев, 2006. – 17 с.
5. Meyrier, A. Ishemic renal diseases : new insights into old entities / A. Meyrier, G. S. Hill, P. Simon // Kidney Int. – 1998. – Vol. 54. – P. 2–13.
6. Mitchell, C. The treatment of Wilms` tumour: results of the United Kingdom Children`s Cancer Study Group (UKCCSG) second Wilms`, tumour study / C. Mitchell, P.M. Jones, A. Kelsey et al. // Br. J. Cancer. – 2000. – Vol. 83. – P. 602–608.

Кафаров Эдгар Сабирович, кандидат медицинских наук, ассистент кафедры анатомии человека, ГБОУ ВПО «Астраханская государственная медицинская академия» Минздрава России, Россия, 414000, г. Астрахань, ул. Бакинская, д. 121, тел.: (8512) 52-53-21, e-mail: Edgar-kafaroff@yandex.ru.

Куртусунов Баговдин Толегенович, доктор медицинских наук, доцент кафедры анатомии человека, ГБОУ ВПО «Астраханская государственная медицинская академия» Минздрава России, Россия, 414000, г. Астрахань, ул. Бакинская, д. 121, тел.: (8512) 52-53-21, e-mail: bagaagma@mail.ru.

УДК 611. 146. 2 (084. 15)
© Э.С. Кафаров, Л.А. Удочкина, В.Н. Бесарабов, 2012

Э.С. Кафаров[1], Л.А. Удочкина[1], В.Н. Бесарабов[2]

ВЕНОЗНЫЕ СОСУДЫ ПОЧЕК В ПЛОСКОСТНОМ И СТЕРЕОИЗОБРАЖЕНИИ

[1]ГБОУ ВПО «Астраханская государственная медицинская академия» Минздрава России
[2]НУЗ «Медико-санитарная часть», г. Астрахань

Изготовлено 136 коррозионных препаратов и рентгенангиограмм венозных сосудов почек человека. Выбрано 5 наиболее часто встречающихся вариантов слияния венозных сосудов. Целью исследования стало выявление вариантов строения венозной системы почек человека в плоскостном (2D) и стерео-изображении (3D). Определены содержание и уровень соответствия полученной информации (рентгенангиограммы) своему истинному источнику (коррозионные препараты). Исследования показали, что в плоскостной проекции инверсию почечных венозных сосудов можно было увидеть в двух вариантах: лежащей в единой пространственной плоскости (относительно горизонтальной), подобие принципа конкурирующих кривых линий, что обнаружено в 72 % случаев, и – в дальней плоскости (относительно фронтальной), принцип глубины расположения, где происходит значительное искажение истинной информации, было отмечено в 69 % случаев.
***Ключевые слова**: почка, вены, стереометрия.*

E.S. Kafarov, L.A. Udochkina, V.N. Besarabov

THE VENOUS KIDNEY VESSELS IN PLANE AND STEREO IMAGE

There were made 136 corrosive preparations and roentgenangiogramm veins of human kidney. 5 most common variants of merged venous tributaries were selected. The aim of the study was to identify options for the structure of the venous system of human kidneys in plane (2D) and stereo (3D) image. The content and the level of compliance of information (roentgenangiograms), its true source (corrosive agents) were defined. The studies have shown that in the plane projection, conversions of renal veins could be seen in two ways: lying in a single spatial plane (the horizontal), the similarity of the principle of competitive curves, we found tham in 72 % of cases, and – in the far plane (relative to the front), the depth of the principle where there was the significant change of true information was marked in 69 % of cases.
***Key words:** kidney, veins, stereometry.*

Введение. При диагностической рентгенографии необходимо проведение снимков не менее чем в двух проекциях, так как рентгенограмма представляет собой плоскостное изображение 3-мерного объекта [1, 2, 4]. Плоскостной характер рентгеновского изображения может обусловить субтракцию (вычитание) теней изучаемых структур [1, 3, 6]. При рентгенологическом исследовании сосудистой системы почек получают недостаточно достоверную информацию о сосудах, сосудистых сегментах почки и вариантах распределения внутриорганных сосудов [2, 4, 5, 7, 8]. Этим была обоснована необходимость сравнительных анатомических исследований венозного русла почки в плоскостной и стереопроекции, где исследователь наиболее отчетливо представлял бы себе вопросы процессов восприятия и пространственно-инвариантные характеристики венозных сосудов почек.

Цель: выявить варианты строения венозной системы почек человека в плоскостном (2D) и стерео-изображении (3D); определить содержание и уровень соответствия выявленной информации (рентгенангиограммы) своему истинному источнику (коррозионные препараты).

Материалы и методы исследования. Исследовано 136 препаратов почек людей в возрасте от 22 до 90 лет, погибших от заболеваний, не связанных с патологией мочевыделительной системы, изготовлены коррозионные препараты венозных сосудов почек с использованием быстротвердеющих полимеров. В качестве инъецируемой массы применялись «Стиракрил», «Протакрил» + краплак для имитации. Выбраны 5 наиболее часто встречающихся вариантов слияния венозных сосудов для рентгенографии. Изготовлены рентгенангиограммы с использованием аппарата «Clinodigit Compact» X – FRAME (Италия), при силе тока 200 мА, напряжение 65 kV, экспозиция 300 с, фокусное расстояние 120 см. На коррозионных препаратах (3D) и рентгенангиограммах (2D) осуществляли измерения углов слияния сосудов почечной вены, длины почечных вен и ее сосудов. После осуществленных измерений проводилась сравнительная оценка и выявлялась степень подобия параметров (похожесть углов – simPhi, похожесть длины – simLen и общая похожесть – sim) соответствующих коррозионным препара-

там 3D (далее 3D), рентгенограммам 2D (далее 2D). Определена степень подобия пар векторов. Каждой категории параметров ставили в соответствие характеристический вектор, для чего использовали косинусную меру близости векторов [1]. Определяли функцию simPhi(V_i , V_j) согласно формуле 1.

(1)

$$\mathrm{simPhi}(V_i, V_j) = \frac{\arccos(\cos\theta)}{\frac{\pi}{2}} \times 100\%$$

Функция simPhi(V_i , V_j) использует косинус угла между векторами V_i , V_j. Зная координаты векторов, косинус угла находили через скалярное произведение, согласно формуле 2.

(2)

$$\cos\theta = \frac{\vec{V}_i \times \vec{V}_j}{|\vec{V}_i| \times |\vec{V}_j|}$$

При этом само скалярное произведение определялось формулой 3, где N – ранг вектора.

(3)

$$\vec{V}_i \times \vec{V}_j = \sum_{k=0}^{N} V_i^k \times V_j^k$$

$|\vec{V}_i|$ и $|\vec{V}_j|$ длины векторов V_i и V_j. Их определяли согласно формуле 4.

(4)

$$|\vec{V}_i| = \sqrt{\sum_{k=0}^{N} V_i^k \times V_i^k}$$

В итоге получали simPhi − подобие угла. Но одной оценки по углу недостаточно. Вводили дополнительную меру подобия векторов по длине. Определяли функцию simLen(V_i , V_j), согласно формуле 5.

(5)

$$\mathrm{simLen}(V_i, V_j) = \frac{\min(|\vec{V}_i| \times |\vec{V}_j|)}{\max(|\vec{V}_i| \times |\vec{V}_j|)} \times 100\%$$

Для комплексной меры схожести двух векторов использовали формулу 6.

(6)

$$\mathrm{sim}(V_i, V_j) = \mathrm{simPhi}(V_i, V_j) \times \mathrm{simLen}(V_i, V_j)$$

Весь полученный материал и данные инструментальных методов исследования обрабатывались методами вариационной статистики на платформе Windows 7. В ходе работы использовался прикладной пакет из Microsoft Office Excel 2007.

Результаты. Выявлено, что в 25,40 % случаев почечные вены относительно фронтальной плоскости сливались из вентральных и дорсальных сосудов. Средние значения углов слияния сосудов составили 27 ± 5°. Средние значения длин вентральных сосудов почечных вен составили 33,2 ± 1,6 мм. Средние значения длин дорсальных сосудов почечных вен составили 39,1 ± 1,8 мм. В 14 % случаев на рентгенангиограммах с этих же коррозионных препаратов тени вентральных сосудов почечных вен во фронтальной проекции определялись как верхнеполюсные, а тени дорсальных сосудов как нижнеполюсные. В 26 % случаев на рентгенангиограммах тени вентральных и дорсальных венозных сосудов во фронтальной проекции накладывались друг на друга (принцип конкурирующих ли-

ний), напоминая тень длинного ствола почечной вены. Средние значения углов слияния сосудов составили 11 ± 0,5°. Средние значения длины вентральных сосудов почечных вен составили 29,3 ± 1,3 мм. Средние значения длины дорсальных сосудов почечных вен составили 36,2 ±1,7 мм. При сравнении параметров сосудов в плоскостной (2D) проекции с результатами размеров на коррозионных препаратах (J1) (рис. 2) степень подобия составляла simPhi (3D, 2D) – 84,24 %, simLen (3D, 2D) – 84,02 %, sim (3D, 2D) – 70,78 %. В 15,50 % случаев почечные вены сливались из верхнеполюсных, центральных и нижнеполюсных сосудов, находящихся в одной фронтальной плоскости. Средние значения углов слияния сосудов составили 15,5 ± 0,7° и 10,1 ± 0,4°. Средние значения длины верхних полюсных сосудов почечных вен: 13,1 ± 0,5 мм. Средние значения длины центрального притока почечной вены: 14,2 ± 0,6 мм. Средние значения длины нижнего полюсного притока почечной вены: 22,9 ± 1,1 мм. На рентгенангиограммах с этих же коррозионных препаратов средние значения углов слияния сосудов: 13,3 ± 0,5° и 9,0 ± 0,4°. Средние значения длины верхних полюсных сосудов почечных вен: 12,3 ± 0,6 мм. Средние значения длины центральных сосудов почечных вен: 14,1 ± 0,6 мм. Средние значения длины нижних полюсных сосудов почечных вен: 21,2 ± 0,9 мм. При сравнении параметров сосудов в плоскостной (2D) проекции с результатами размеров на коррозионных препаратах (K1) степень подобия составляла simPhi (3D, 2D) – 97,30 %, simLen (3D, 2D) – 92,53 %, sim (3D, 2D) – 90,03 %. В 9,34 % случаев почечные вены сливались из вентральных (верхнее- и нижнеполюсных) сосудов и дорсальных центральных сосудов, находящихся в разных проекциях относительно фронтальной и сагиттальной плоскостей. Средние значения углов слияния сосудов: 37,0 ± 1,7°, 58,0 ± 2,8° и 34,0 ± 1,6°. Средние значения длины вентральных верхних полюсных сосудов почечных вен: 18,1 ± 0,8 мм. Средние значения длины дорсальных центральных сосудов почечных вен: 8,1 ± 0,3 мм. Средние значения длины вентральных нижних полюсных сосудов почечных вен: 12,2 ± 0,5 мм. На рентгенангиограммах в (24) % случаев с этих же коррозионных препаратов тени вентральных верхнеполюсных сосудов почечных вен относительно фронтальной плоскости определялись как верхнеполюсные, а тени вентральных нижнеполюсных сосудов определялись как нижнеполюсные. В (17) % случаев на рентгенангиограммах тени дорсальных центральных венозных сосудов определялись как центральные (принцип глубины расположения). Средние значения углов слияния сосудов: 36,0 ± 1,7°, 55,0 ± 2,6° и 11,0 ± 0,4°. Средние значения длины вентральных верхних полюсных сосудов почечных вен: 17,3 ± 0,8 мм. Средние значения длины дорсальных центральных сосудов почечных вен: 5,2 ± 0,2 мм. Средние значения длины вентральных нижних полюсных сосудов почечных вен: 11,3 ± 0,5 мм. При сравнении параметров сосудов в плоскостной (2D) проекции с результатами размеров сосудов на коррозионных препаратах (L1) степень подобия составляла simPhi (3D, 2D) – 81,53 %, simLen (3D, 2D) – 76,64 %, sim (3D, 2D) – 62,49 %. В 8,46 % случаев почечные вены формируются из верхних полюсных, нижних полюсных и дорсальных центральных сосудов, находящихся в разных проекциях относительно фронтальной и сагиттальной плоскостей. Средние значения углов слияния сосудов: 18,1 ± 0,8° и 29,3 ± 1,3° и 28,1 ± 1,3°. Средние значения длины верхних полюсных сосудов почечных вен: 21,1 ± 0,9 мм. Средние значения длины дорсальных центральных сосудов почечных вен: 12,8 ± 0,5 мм. Средние значения длины нижних полюсных сосудов почечных вен: 14,8 ± 0,6 мм. На рентгенангиограммах в 18 % случаев с этих же коррозионных препаратов тени дорсальных центральных венозных сосудов определялись как центральные (принцип глубины расположения), лежащие в одной фронтальной плоскости с остальными притоками. Средние значения углов слияния сосудов: 17,2 ± 0,7° и 13,2 ± 0,6° и 14,1 ± 0,6°. Средние значения длины верхних полюсных сосудов почечных вен: 20,2 ± 1 мм. Средние значения длины дорсальных центральных сосудов почечных вен: 9,3 ± 0,4 мм. Средние значения длины нижних полюсных сосудов почечных вен: 13,1 ± 0,6 мм. При сравнении параметров сосудов в плоскостной (2D) проекции с результатами размеров сосудов на коррозионных препаратах (M1) (рис. 3), степень подобия составляла simPhi (3D, 2D) – 79,12 %, simLen (3D, 2D) – 70,22 %, sim (3D, 2D) – 55,56 %. В 4,23 % случаев почечные вены сливались из вентральных рассыпных, дорсальных рассыпных и нижнеполюсных рассыпных сосудов, расположенных в разных проекциях относительно сагиттальной и горизонтальной плоскостей (рис. 1). Средние значения углов слияния сосудов: 21,2 ± 0,9°, 27,1 ± 1,2° и 26,3 ± 1,2°. Средние значения длины вентральных сосудов почечных вен: 25,2 ± 1,2 мм. Средние значения длины дорсальных сосудов почечных вен: 14,3 ± 0,6 мм. Средние значения длины нижних полюсных сосудов почечных вен: 21,5 ± 0,9 мм. На рентгенангиограммах в 13 % случаев с этих же коррозионных препаратов вентральные притоки рассматривались как верхнеполюсные, дорсальные притоки рассматривались как центральные, находящиеся в одной фронтальной плоскости (принцип глубины расположения). В 16 % случаев с этих же коррозионных препаратов вентральные и дорсальные притоки, находящиеся в разных проекциях от-

носительно фронтальной плоскости, накладывались друг на друга (принцип конкурирующих линий), создавая ложное впечатление единого венозного ствола (рис. 2). Средние значения углов слияния сосудов: 19,2 ± 0,9°, 11,1 ± 0,5° и 23,3 ± 1,1°. Средние значения длины вентральных сосудов почечных вен: 22,1 ± 0,6 мм. Средние значения длины дорсальных сосудов почечных вен: 12,2 ± 0,6 мм. Средние значения длины нижних полюсных сосудов почечных вен: 20,3 ± 1,0 мм. При сравнении параметров сосудов в плоскостной (2D) проекции с результатами размеров сосудов на коррозионных препаратах (N1) степень подобия составляла simPhi (3D, 2D) – 83,71 %, simLen (3D, 2D) – 81,86 %, sim (3D, 2D) – 68,53 % (рис. 3).

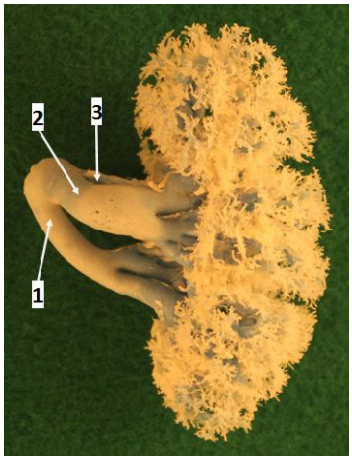

Рис. 1. Коррозионный препарат венозных сосудов почки человека (мужчина 56 лет). Почечная вена образуется из вентрального (1), дорсального (2) и нижнего полюсного сосудов (3)

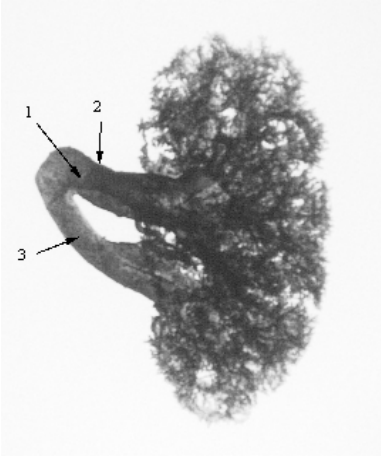

Рис. 2. Рентгенангиограмма с того же коррозионного препарата почки. Вентральные и дорсальные притоки, находящиеся в разных проекциях относительно фронтальной плоскости, накладываются друг на друга (принцип конкурирующих линий), создавая ложное впечатление единого венозного ствола

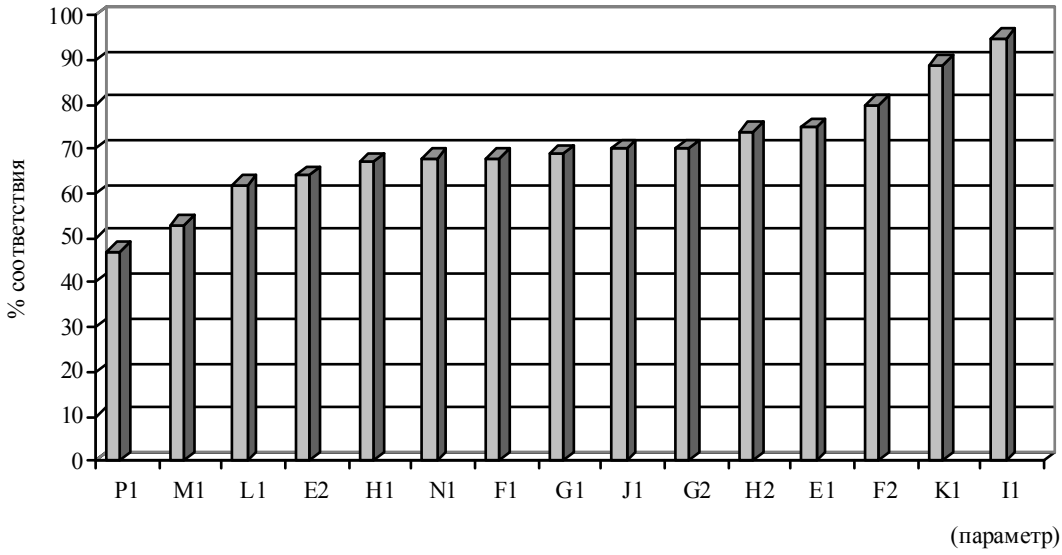

Рис. 3. Степень подобия параметров 2D относительно параметров 3D

Заключение. Как показали исследования, в плоскостной проекции инверсию почечных венозных сосудов можно увидеть в двух вариантах: лежащей в единой пространственной плоскости (относительно горизонтальной), подобие принципа конкурирующих кривых линий, что было обнаружено в 72 % случаев, и – в дальней плоскости (относительно фронтальной), принцип глубины расположения, где в 69 % случаев происходит значительное искажение информации. В конечном итоге, сравнительные характеристики процессов восприятия трехмерных и плоскостных изображений почечных венозных сосудов, так же, как и результаты наблюдений некоторых инверсий стереоскопических изображений венозных сосудов (инвариативность), позволяют трактовать восприятие проекции изображений как процесс выявления для исследователя истинности диагностической картины.

Список литературы

1. Белова И. Б. Современные возможности и перспективы использования отечественных цифровых и рентгенографических установок в лечебно-профилактических учреждениях : автореф. дис. … д-ра мед. наук / И. Б. Белова. – М., 2001. – 31 с.
2. Блинов, Н. Н. Физические основы рентгенодиагностики. Учебное пособие / Н. Н. Блинов, В. А. Костылев, Б. Я. Наркевич. – М.: АМФ-Пресс, 2002. – 74 с.
3. Васильев А. Ю. Анализ данных лучевых методов исследования на основе принципов доказательной медицины. Учебное пособие / А. Ю. Васильев, А. Ю. Малый, Н. С. Серова. – М.: ГЭОТАР-Медиа, 2008. – 32 с.
4. Гаврилов Н. Организация потоковых вычислений на GPU в задаче стереовизуализации томограмм / Н. Гаврилов, А. Белокаменская // Высокопроизводительные параллельные вычисления на кластерных системах: мат-лы X Международной конференции (г. Пермь, 1–3 ноября 2010 г.). – Пермь, 2010. – С. 58–61.
5. Клиническая радиология. Учебное пособие / под ред. А. Е. Сосюкина. – М.: ГЭОТАР-Медиа, 2008. – 224 с.
6. Лопаткин Н. А., Дзеранов Н. К. Пятнадцатилетний опыт применения ДЛТ в лечении МКБ / Н. А. Лопаткин, Н. К. Дзеранов // Материалы Пленума Правления Российского общества урологов. – (г. Сочи, 28–30 апреля 2003 г.) – М., 2003. – С. 5–25.
7. Сирота, А. А. Статистические алгоритмы обнаружения границ объектов на изображениях / А. А. Сирота, А. И. Соломатин // Вестник ВГУ. – 2008. – № 1. – С. 58–64.
8. Conway, D. J. Spontaneous aorta-left renal vein fistula / D. J. Conway, M. P. Carter // Radiology 2004. – Vol. 33. – P. 217–221.

Кафаров Эдгар Сабирович, кандидат медицинских наук, ассистент кафедры анатомии человека, ГБОУ ВПО «Астраханская государственная медицинская академия» Минздрава России, Россия, 414000, г. Астрахань, ул. Бакинская, д. 121, тел.: (8512) 52-53-21., e-mail: Edgar-kafaroff@yandex.ru.

Удочкина Лариса Альбертовна, доктор медицинских наук, заведующая кафедрой анатомии человека, ГБОУ ВПО «Астраханская государственная медицинская академия» Минздрава России, Россия, 414000, г. Астрахань, ул. Бакинская, д. 121, тел.: (8512) 52-53-21, e-mail: udochkin-lk@mail.ru.

Бесарабов Владимир Николаевич, врач-рентгенолог высшей категории, НУЗ «Медико-санитарная часть», Россия, 414057, г. Астрахань, ул. Кубанская, 5, тел.: (8512) 46-11-01, email: nuzmsch.astr@gmail.com.

УДК 616.832-004.2:612.821]-591.2.001.6

© Е.В. Киселева, Н.Н. Спирина, Т.А. Румянцева, Н.Н. Спирин, 2012

Е.В. Киселева, Н.Н. Спирина, Т.А. Румянцева, Н.Н. Спирин

ДИНАМИЧЕСКИЕ ИЗМЕНЕНИЯ НЕЙРОПСИХОЛОГИЧЕСКОГО СТАТУСА НА МОДЕЛИ РАССЕЯННОГО СКЛЕРОЗА У МЫШЕЙ

ГБОУ ВПО «Ярославская государственная медицинская академия» Минздрава России

Работа выполнена на 20 беспородных мышах, 12 – с экспериментальным аутоиммунным энцефаломиелитом, 8 – контрольных. Общая горизонтальная двигательная активность в группе животных с аутоиммунным

энцефаломиелитом была ниже на 27 %, чем в группе контроля (p < 0,05). Вертикальная исследовательская активность (стойки, исследование отверстий) в группе сравнения была достоверно выше, чем у мышей с аутоиммунным энцефаломиелитом. Также в экспериментальной группе наблюдался рост показателей тревожности. Нейропсихологические нарушения, возникшие у мышей с аутоиммунным энцефаломиелитом, не коррелировались с очаговой неврологической симптоматикой, что отмечается и у пациентов с рассеянным склерозом.

Ключевые слова: *модель рассеянного склероза, экспериментальный аутоиммунный энцефаломиелит, нейропсихологические нарушения у мышей.*

E.V. Kiseleva, N.N. Spirina, T.A. Rumyanceva, N.N. Spirin

THE CHANGES OF NEUROPSYCHOLOGICAL STATUS ON THE MODEL OF MULTIPLE SCLEROSIS IN MICE

The work was carried out on 20 outbred mice, 12 with the experimental autoimmune encephalomyelitis (EAE), 8 control. The total horizontal locomotor activity in the group of animals with EAE was lower by 27% than in the control group (p <0,05).Vertical research activity (racks, the study of holes) in the comparison group was significantly higher than in mice with EAE. It was observed an increase in indicators of anxiety in the experimental group. Being in mice with EAE, neuropsychological disturbances were not correlated with focal neurological symptoms, as it was noted in patients with multiple sclerosis.

Key words: *model of multiple sclerosis, experimental autoimmune encephalomyelitis (EAE), neuropsychological impairment in mice.*

Введение. Рассеянный склероз (РС) – это тяжелое аутоиммунное демиелинизирующее заболевание, терапия которого до настоящего времени недостаточно эффективна, что определяет необходимость разработки новых методов лечения [8]. Моделью РС на лабораторных животных является экспериментальный аутоиммунный энцефаломиелит (ЭАЭ), при котором удается воспроизвести неврологические и морфологические проявления данного заболевания [6]. Исследования неврологов показали, что помимо очаговых неврологических нарушений у больных РС уже на ранних стадиях развиваются нарушения нейропсихологических функций [5], не параллельные неврологическим. Оценка нейропсихологического статуса у лабораторных животных при экспериментальном моделировании не проводилась, что ограничивает возможности оценки эффектов, изучаемых на моделях препаратов.

Цель: изучить развитие нейропсихологических нарушений у животных с ЭАЭ, что определяет решение следующих задач: выявление изменений ориентировочно-исследовательской активности, оценка динамики эмоционального статуса, анализ наличия связи неврологических нарушений со сдвигами в нейропсихологическом статусе у животных с ЭАЭ.

Материалы и методы. Опыты проводились на 20 беспородных мышах, самках весом 20–25 г. Мыши содержались в условиях вивария при свободном доступе к пище и воде. В экспериментальную группу вошли 12 животных. Контрольная группа составили 8 животных. С целью создания экспериментального аутоиммунного энцефаломиелита животным вводилась смесь гомогенизата мозга мышей и полного адъюванта Фрейнда (2 г мозга, 10 мл полного адъюванта Фрейнда и 10 мл физраствора) [7]. Смесь вводилась внутримышечно в бедро по 0,1 мл 3 дня, контрольным животным внутримышечно в бедро вводился полный адъювант Фрейда по 0,1 мл 3 дня. Оценка неврологических нарушений проводилась до инъекции, затем на 3, 6, 9, 12, 15, 18 и 24 сутки после инъекции.

Для анализа неврологических нарушений вычислялся клинический индекс (КИ), который определяли по выраженности неврологических проявлений: мышечная слабость одной конечности – 0,5 балла, парез – 1 балл, паралич – 1,5 балла. При поражении нескольких конечностей баллы суммировали, при наличии дополнительных симптомов (тремор, тазовые, зрительные, чувствительные, координаторные нарушения) добавляли еще по 0,5 балла за каждый симптом [1]. Для регистрации мышечного тонуса использовали тест подтягивания на горизонтальной перекладине, для выявления нарушений координации – вращательный тест, оценивали сохранность рефлекса опоры [3]. Снижение зрения диагностировали постановкой перед глазами животного металлического остроконечного предмета: здоровое животное отворачивало голову, уходило, при наличии зрительных нарушений защитной реакции не наблюдалось. Для оценки ориентировочно-исследовательских и защитно-оборонительных реакций использовалась методика «Открытое поле» [4].

Статистическая обработка данных проводилась методом описательной статистики. Для оценки достоверности различий использовали параметрический критерий Стьюдента (t). Также был проведен корреляционный анализ с использованием программы Statistica 8.0.

Результаты исследования. По данным проводимых тестов, двигательные нарушения на разных сроках были выявлены у 83,3 % опытных животных, зрительные у 42 %, координаторные у 50 % мышей, грубые чувствительные по гемитипу у 25 % животных. У 50 % животных, преимущественно на 6 сутки, была диагностирована одышка. В структуре двигательных нарушений 50 % составляли монопарезы, 36 % – гемипарезы, 14 % – парапарезы. Зрительные нарушения у 60 % животных были двухсторонние, у 40 % – односторонние.

Клинический индекс возрастал на 6 сутки эксперимента, а затем сохранялся на достигнутом уровне без достоверных колебаний ($p > 0,05$) до конца наблюдений.

Общая горизонтальная двигательная активность в группе животных с ЭАЭ была ниже на 27 %, чем в группе контроля ($p < 0,05$). У мышей с ЭАЭ данный показатель начал снижаться с 6 суток (на 21,3 %), на 21 сутки разница составила 30,4 % от начальных данных, к 24 суткам – 57,3 % ($p < 0,05$). Показатели отдельных видов горизонтальной двигательной активности (на периферии, в зоне 2/3, в центре) изменялись параллельно с общей ($p < 0,05$).

В группе сравнения показатели общей горизонтальной двигательной активности находились на одном уровне. При этом наблюдался рост горизонтальной двигательной активности в центральных квадратах, на 115 % от начальных значений на 9 сутки эксперимента ($p < 0,001$). На данном уровне показатели сохранялись до конца наблюдения. Мыши группы сравнения имели высокую познавательную активность с развитием адаптации к экспериментальной ситуации.

Достоверных корреляций между общей горизонтальной двигательной активностью и степенью выраженности двигательных и зрительных нарушений в данной группе животных выявлено не было. Таким образом, у мышей с ЭАЭ отмечалось прогрессивное угнетение поисковой активности, не связанное с неврологическим дефицитом.

Вертикальная исследовательская активность (стойки, исследование отверстий) в группе сравнения была достоверно выше, чем у мышей с ЭАЭ: средний показатель группы сравнения составил $23,2 \pm 3,6$ движения, экспериментальной группы – $16,5 \pm 5,8$ движений ($p < 0,05$).

Данный показатель в экспериментальной группе постепенно снижался, достигнув достоверного уровня снижения на 53 % от исходного к 12 суткам эксперимента ($p < 0,05$). В группе сравнения уровень вертикальной исследовательской активности находился примерно на одном уровне в течение всего периода наблюдения. Таким образом, у животных с ЭАЭ отмечалось постепенное снижение исследовательской активности.

Эмоциональное состояние животных отражали показатели актов грумингов и дефекаций. В обеих группах исследования достоверных колебаний общего числа грумингов выявлено не было, но общее число грумингов в экспериментальной группе в 2 раза превышало данный показатель в группе сравнения ($p < 0,05$). Также у мышей с ЭАЭ было отмечено изменение длительности грумингов: количество длинных грумингов к 9 суткам эксперимента возросло на 80 % от исходного ($p < 0,05$), а число коротких грумингов к 18 суткам снизилось на 40 % ($p < 0,05$). В группе сравнения доли короткого и длинного грумингов были равны и не изменялись. Количество актов дефекации в группе животных с ЭАЭ снизилось к 15 дню (на 40 %) ($p < 0,05$). В группе сравнения отмечался плавный рост числа дефекаций в течение всего периода исследования. Повышенное количество грумингов и рост их продолжительности в экспериментальной группе отражали прогрессивное и стойкое усиление тревожности у мышей с ЭАЭ. Снижение актов дефекации предположительно могло быть связано с развитием нарушения функции тазовых органов по центральному типу.

Заключение. У животных с ЭАЭ было выявлено подавление двигательной поисковой и исследовательской активности одновременно с ростом уровня тревожности. Также отмечалось снижение адаптации к экспериментальной ситуации. При этом возникшие нейропсихологические нарушения не коррелировали с очаговой неврологической симптоматикой, что авторы описывают [2] и у пациентов с рассеянным склерозом. Таким образом, у животных с ЭАЭ, помимо очаговой неврологической симптоматики, развиваются определенные нейропсихологические нарушения, снижающие их адаптацию к стрессовой ситуации.

Список литературы

1. Абдурасулова, И. Н. Комбинированная блокада NMDA и GluR1 AMPA рецепторов эффективно устраняет неврологические нарушения у крыс с экспериментальным аллергическим энцефаломиелитом / И. Н. Абдурасулова, С. Е. Сердюк, В. Е. Гмиро // Экспериментальная и клиническая фармакология. – 2007. – Т. 70, № 4. – С. 15–19.

2. Алексеева, Т. Г. Спектр нейропсихологических изменений при рассеянном склерозе

/ Т. Г. Алексеева, А. Н. Бойко, Е. И. Гусев // Журнал неврологии и психиатрии им. С. С. Корсакова. – 2000. – № 11. – С. 15–20.

3. Воронина, Т. А. Методические указания по изучению транквилизирующего (анксиолитического) действия фармакологических веществ / Т. А. Воронина, С. Б. Середенин // Руководство по экспериментальному (доклиническому) изучению новых фармакологических веществ. – М. : Ремедиум, 2000. – С. 126–130.

4. Добряков, Ю. И. Скрининговый метод оценки антистрессорного действия препаратов / Ю. И. Добряков // Стресс и адаптация : тез. Всесоюзного симпозиума. – Кишинев : Штиинца, 1978. – 172 с.

5. Ackerman, K. D. Immunologic response to acute psychological stress in MS patients and controls / K. D. Ackerman, M. Martino, R. Heyman // J. Neuroimmunol. – 1996. – Vol. 68. – P. 85–94.

6. Gold, R. Understanding pathogenesis and therapy of multiple sclerosis via animal models : 70 years of merits and culprits in experimental autoimmune encephalomyelitis research / R. Gold, C. Linington, H. Lassmann // Brain. – 2006. – Vol. 129. – P. 1953–1971.

7. Olitsky P. K. Experimental disseminated encephalomyelitis in white mice / P. K. Olitsky, R. H. Yager // J. Exp. Med. – 1949. – Vol. 90, № 3. – P. 213–224.

8. Rao, S. M. Cognitive dysfunction in multiple sclerosus. I. Frequency, patterns and prediction / S. M. Rao, G. J. Leo, L. Bernadin, F. Unverzagt // Neurology. – 1991. – Vol. 41. – P. 685–691.

Киселева Екатерина Витальевна, аспирант кафедры нервных болезней и медицинской генетики с курсом нейрохирургии, ГБОУ ВПО «Ярославская государственная медицинская академия» Минздрава России, Россия, 150000, г. Ярославль, ул. Революционная, д. 5, тел.: 8-920-103-80-67, e-mail: katerinar_86@mail.ru.

Спирина Наталья Николаевна, ординатор кафедры нервных болезней и медицинской генетики с курсом нейрохирургии, ГБОУ ВПО «Ярославская государственная медицинская академия» Минздрава России, Россия, 150000, г. Ярославль, ул. Революционная, д. 5, тел.: 8-905-647-53-47, e-mail: rianor@rambler.ru.

Румянцева Татьяна Анатольевна, доктор медицинских наук, профессор, заведующий кафедрой анатомии человека, ГБОУ ВПО «Ярославская государственная медицинская академия» Минздрава России, Россия, 150000, г. Ярославль, ул. Революционная, д. 5, тел.: (4852) 30-32-12, e-mail: rum-yar@mail.ru.

Спирин Николай Николаевич, доктор медицинских наук, профессор, заведующий кафедрой нервных болезней и медицинской генетикой с курсом нейрохирургии, ГБОУ ВПО «Ярославская государственная медицинская академия» Минздрава России, Россия,150000, г. Ярославль, ул. Революционная, д. 5, тел.: (4852) 44-53-44, e-mail: nnspirin@mail.ru.

УДК 611.161+612.1+616.12
© В.И. Козлов, 2012

В.И. Козлов

РЕМОДЕЛИРОВАНИЕ СИСТЕМЫ МИКРОЦИРКУЛЯЦИИ В ОНТОГЕНЕЗЕ

ФГБОУ ВПО «Российский университет дружбы народов», г. Москва

Изучено развитие микрососудов в мышце, брыжейке тонкой кишки и мягкой мозговой оболочке и формирование в них модульных конструкций микроциркуляторного руслав постнатальном онтогенезе у крысы. В процессе развития кровеносного компартмента системы микроциркуляции выделены три этапа: I – формирование первичной диффузной сети микрососудов; II – ремоделирование микроциркуляторного русла и становление полярной ориентации кровотока относительно артериального входа и венозного выхода; III – формирование дискретных микрососудистых модулей со специализированными нутритивными и шунтирующими путями кровотока, адекватно и избирательно реагирующих на изменения метаболических потребностей тканей.

Ключевые слова: *микрососудистые модули, микрососуды, микроциркуляторное русло, онтогенез.*

V.I. Kozlov

THE REMODELING OF MICROCIRCULATION SYSTEM IN ONTOGENESIS

We studied the development of microvessels in the muscle, the mesentery of the small intestine and the pia mater and the formation of microvasculature modular structures in the postnatal ontogenesis in rats. In the development of the bloodcompartment of the microcirculation there were three phases: I - the formation of primary diffuse network of microvessels; II – remodeling of the microvasculature and formation of polar orientation blood circulation with respect to arterial input and venous output; III-formation of discrete microvascular modules with specialized nutritive and shunt flowpaths, adequatelyand selectively responsive to the changing metabolic needs.
Key words: *microvascular modules, microvessels, microcirculatory bed, ontogensis.*

Введение. Перестройка системы микроциркуляции, в первую очередь, ее кровеносного компартмента как наиболее лабильного протекает на протяжении всего онтогенеза [1, 2, 4, 5, 6]. Лишь по достижении половозрелого состояния организма механизмы стабилизации кровотока в тканевых регионах приобретают ту степень структурной завершенности, которая обеспечивает наиболее рациональное использование функциональных резервов организма на разных уровнях его структурной организации [3].

Цель: показать, как происходит ремоделирование микроциркуляторного русла и как сопряжено становление в онтогенезе структурных параметров и реактивности микрососудов.

Материал и методы исследования. Изучено развитие микрососудов в мышце, брыжейке тонкой кишки и мягкой мозговой оболочке в постнатальном онтогенезе у крысы (с момента новорожденности до 90 дней, когда крысы достигают половозрелого состояния). Исследование микрососудов и характера кровотока в них осуществлялось с помощью биомикроскопической техники [3].

Результаты и их обсуждение. Прижизненные наблюдения за растущими в брыжейке капиллярами показали, что первоначально в сегмент брыжейки происходит врастание A-V петель с последующим образованием на их вершине почек роста новых капилляров. Растущие капилляры широко анастомозируют между собой и образуют первичную диффузную сеть микрососудов (рис. 1). Первичная сеть микрососудов характеризуется крайне неустойчивым кровотоком и избыточностью путей движения крови.

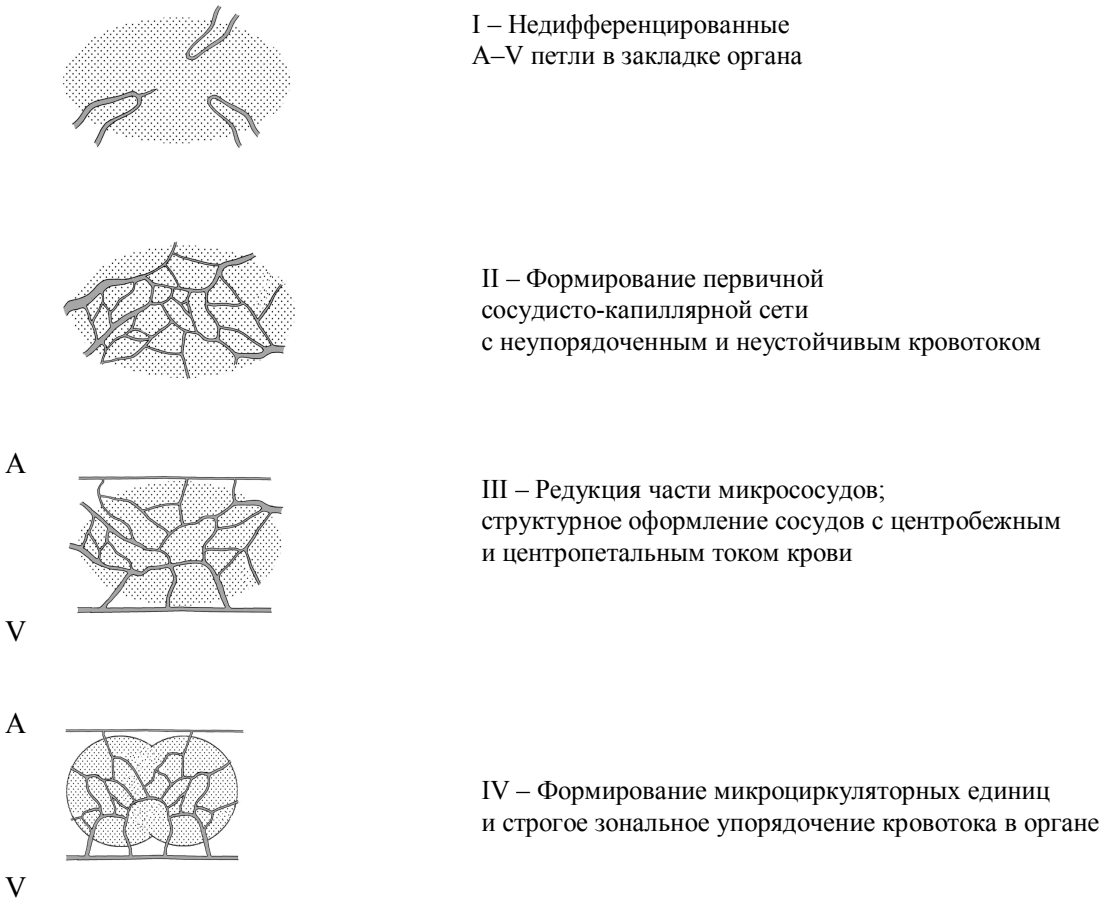

Рис. 1. Ремоделирование микроциркуляторного русла и формирование структурно-функциональных единиц микроциркуляции – микрососудистых модулей

Данные морфометрии показывают, что по мере роста животного и увеличения его массы нарастает площадь сегментов брыжейки, а вместе с ней и степень ее капилляризации, которая характеризует среднюю линейную протяженность капилляров на единицу площади брыжейки (табл. 1).

Таблица 1

Изменения структурных параметров микроциркуляторного русла брыжейки крысы в процессе его развития

Возраст, недель	Площадь сегмента брыжейки, мм^2	Степень капилляризации, (мкм / мм^2) 10^2	Коэффициент притока, K_A (мкм^2 / мм^2)	Коэффициент оттока, K_B (мкм^2 / мм^2)
1	25,4 ± 0,8	0,32	4,4 ± 0,08	8,7 ± 0,09
3	40,6 ± 1,8	0,71	14,0 ± 0,07	25,6 ± 0,13
4	84,9 ± 2,4	1,21	8,7 ± 0,07	16,8 ± 0,13
5	112,3 ± 4,5	1,43	14,9 ± 0,13	29,2 ± 0,25
6	126,1 ± 6,2	1,74	17,4 ± 1,4	35,7 ± 0,27
7	133,3 ± 4,7	2,03	24,3 ± 0,12	66,4 ± 0,4
8	151,8 ± 9,4	2,18	33,1 ± 0,19	85,8 ± 0,39
13	178,0 ± 10,3	2,26	30,8 ± 0,16	88,2 ± 0,4

Прямые измерения гематокрита в растущих капиллярах брыжейки показали, что при формировании дефинитивной структуры микроциркуляторного русла гематокрит в капиллярах снижается. Так, достоверное снижение показателя гематокрита в капиллярах брыжейки с 16 % у крысят 4-недельного возраста до 10 % ($p < 0,01$) происходит к 7 неделе развития, то есть к моменту формирования дефинитивной конструкции разветвленной капиллярной сети. Вероятно, на ранних этапах развития в силу малого количества капилляров должная эффективность капиллярного кровотока достигается, в частности, и за счет более высокого показателя гематокрита в них.

Наряду с новообразованием капилляров существенную роль в ремоделировании русла играет редукция части микрососудов, которая наиболее отчетливо выявляется в период перестройки первичного капиллярного сплетения в органоспецифическое микроциркуляторное русло. В ходе постнатального онтогенеза крысы имеет место не только структурная перестройка пиальных сосудов, но и трансформация первичной капиллярной сети, расположенной на поверхности мозга, во вторичную интракортикальную сеть микрососудов. Формирование микроциркуляторных модулей, включающих в себя интракортикальную сеть капилляров, прекортикальные артериолы, объединенные артериолярным анастомозом, и посткортикальные венулы, также объединенные венулярным анастомозом, является основным итогом ремоделирования первичной капиллярной сети. Выявлены три основных стадии изменения кровотока в микроциркуляторном русле мягкой мозговой оболочки крысы: I стадия формирования первичной капиллярной сети, характеризующаяся переходом от избыточного неустойчивого кровотока к полярно ориентированному относительно артериального входа и венозного выхода кровотоку (1–7 дни постнатального развития); II стадия структурно-функциональной перестройки микроциркуляторного русла, становления реактивности микрососудов и обеспечения в них устойчивого кровотока (7–30 дни); III стадия формирования микроциркуляторных модулей и перехода к дефинитивной композиции микроциркуляторного русла, состоящего из структурно-функциональных единиц (микрососудистых модулей), и становление регулируемого кровотока (30–60 дни).

Биомикроскопическое изучение перестройки микроциркуляции в m. cremaster показало, что по мере роста мышцы происходит увеличение площади миоагиона, возрастание численности капилляров, а также адекватная перестройка путей притока и оттока крови в микрососудистом модуле (табл. 2). Эта перестройка включает в себя увеличение числа узлов ветвления артериол и венул, увеличение их протяженности и диаметра.

Таблица 2

Перестройка структурных параметров микроциркуляторного модуля в m. cremaster крысы

Возраст, недель	Площадь модуля, мм^2	Протяженность артериоло-венулярного пути, мкм	Количество капилляров на 1 модуль	Коэффициент притока, K_A (мкм^2 / мм^2) 10^2	Коэффициент оттока, K_B (мкм^2 / мм^2) 10^2
3	0,05 ± 0,003	303 ± 13,7	8 ± 2,1	1,33	1,91
6	0,11 ± 0,004	494 ± 6,5	24 ± 4,3	0,74	1,01
10	0,17 ± 0,004	654 ± 7,1	39 ± 5,6	1,08	2,02
14	0,20 ± 0,003	704 ± 14,2	46 ± 5,4	1,06	1,91

По мере замедления процессов роста происходит топологическое упорядочение капилляров и других микрососудов, что выражается в относительной стабилизации их структурной композиции и всех морфометрических показателей.

Заключение. Структурная перестройка микроциркуляторного русла в онтогенезе связана с развитием обслуживаемых им тканевых регионов и заключается в формировании оптимальных для каждого конкретного этапа онтогенеза путей трофического обеспечения тканей. В процессе развития микроциркуляторное русло проходит ряд этапов: от возникновения недифференцированных артериоло-венулярных сообщений, образующих магистральные пути кровотока, до формирования специализированных микрососудистых модулей, имеющих в своем составе определенным образом организованные пути притока и оттока крови, пути нутритивного и шунтирующего кровотока, что создает необходимые условия для компартментализации внутреннего пространства органа, то есть пространственного разобщения различных жидкостных сред и упорядочения их взаимодействия в зависимости от конкретной топологии микрососудов.

Структурная перестройка микроциркуляторного русла в онтогенезе влечет за собой изменение гемодинамических отношений. На ранних этапах развития, когда преобладают недифференцированные артериоло-венулярные сообщения, при малом количестве капилляров должная эффективность капиллярного кровотока достигается за счет его высокой скорости и большой величины капиллярного гематокрита. При этом сама высокая интенсивность кровотока может служить стимулом роста капилляров и тем самым способствовать дальнейшему развитию микроциркуляции.

Структурное созревание микроциркуляторного русла завершается к моменту окончательного полового созревания, по крайней мере, в онтогенезе крысы. Организация микроциркуляции в зрелом организме четко подчиняется закону структурно-функциональной временной дискретности биологических процессов, выражением чего и служит формирование микрососудистых модулей, обеспечивающих наиболее экономное функционирование микроциркуляторной системы.

Список литературы

1. Асфандияров, Р. И. Перестройка микроциркуляторного русла в процессе раннего остеогенеза / Р. И. Асфандияров, А. Е. Лазько, А. К. Рогаткин. // Тезисы докладов II съезда анатомов, гистологов, эмбриологов и топографоанатомов УССР «Актуальные вопросы морфологии» (г. Полтава, 11–13 сентября 1985 г.). – Полтава, 1985. – С. 15.
2. Козлов, В. И. Морфофункциональные преобразования в системе микроциркуляции на разных этапах онтогенеза / В. И. Козлов // Физиология человека. – 1983. – Т. 9, № 1. – С. 43–49.
3. Козлов, В. И. Гистофизиология капилляров / В. И. Козлов, Е. П. Мельман, Б. В. Шутка, Е. М. Нейко. – СПб. : Наука, 1994. – 187 с.
4. Семенова, Л. К. Возрастные особенности сердца и магистральных сосудов / Л. К. Семенова // Возрастные особенности сердечно-сосудистой системы детей / под ред. Л. К. Семеновой – М. : Педагогика, 1978. – С. 38–57.
5. Черток, В. М. Возрастные изменения сосудов головного мозга человека / В. М. Черток // Архив анататомии, гистологии и эмбриологии.– 1985. – Т. 88, № 2. – С. 28–35.
6. Hudlicka, O. Angiogenesis. The growth of the vascular system / O. Hudlicka, K. R. Tyler. – London, 1986. – 220 p.

Козлов Валентин Иванович, доктор медицинских наук, профессор, заведующий кафедрой анатомии человека, ФГБОУ ВПО «Российский университет дружбы народов», Россия, 117198, г. Москва, ул. Миклухо-Маклая, д. 8, тел.: (495) 434-50-55, e-mail: oagur@list.ru.

УДК 611.891.54-073.585
© Л.Л. Колесников, Т.В. Горская, А.Г. Цыбулькин, 2012

Л.Л. Колесников, Т.В. Горская, А.Г. Цыбулькин

КРЫЛОНЕБНЫЙ УЗЕЛ ЧЕЛОВЕКА НА ГИСТОТОПОГРАММАХ И В ТРЕХМЕРНОЙ РЕКОНСТРУКЦИИ

ГБОУ ВПО «Московский государственный медико-стоматологический университет» Минздрава России

Изучено строение крылонебного узла человека на гистологических срезах, изготовленных из блоков, которые были получены от 15 трупов людей в возрасте 18–36 лет, погибших от механических травм и не имевших видимых признаков патологических процессов или травмы головы. Срезы были окрашены гематоксилин-эозином, по Маллори, на щелочную фосфатазу или импрегнированы нитратом серебра, а также был применен метод трехмерной реконструкции. Установлено, что крылонебный узел человека представляет собой расширенное в виде тетраэдра продолжение большого каменистого нерва – своего единственного истинного корешка.
Ключевые слова: *крылонебный узел, гистологические срезы, метод трехмерной реконструкции.*

L.L. Kolesnikov, T.V. Gorskaya, A.G. Tsybulkin

HUMAN GANGLION PTERYGOPALATINUM ON HISTOLOGICAL SLICES AND IN THREE-DIMENSIONAL RECONSTRUCTION

The histological slices of human ganglion pterygopalatinum made from blocks of 15 human corpses died from mechanical traumas at the age of 18–36 years and not having visible signs of pathological processes or head traumas were studied and used. They were stained by Mallory on alkaline phosphatase or impregnated silver nitrate, as well as the method of three-dimensional reconstruction was taken. It was found out that human ganglion pterygopalatinum was extended in the form of tetrahedron as the continuation of the nervus petrosus majoris – its single true spine.
Key words: *ganglion pterygopalatinum, histological slices, the method of three-dimensional reconstruction.*

Введение. Ганглионит крылонебного узла нередко доставляет тяжелые страдания больным, что объясняет интерес морфологов и клиницистов к этому анатомическому образованию. Впервые это явление было описано в 1748 г. [11] и после экспериментального исследования, проведенного В.Н. Муратом и А.М. Мещеряковым [4], признано парасимпатическим. Констатировано, что в нем заканчиваются парасимпатические волокна, происходящие из промежуточного нерва, тогда как симпатические волокна из верхнего шейного узла симпатического ствола и чувствительные волокна верхнечелюстного нерва проходят через узел, не прерываясь.

Исследования, предметом которого явился данный узел, однако, не слишком многочисленны, очевидно, ввиду его труднодоступности. Выполненные методами препарирования и распучкования, они позволили установить, что корешками узла являются, во-первых, нерв крыловидного канала, содержащий парасимпатические волокна большого каменистого (от промежуточного) нерва, и симпатические волокна глубокого каменистого нерва от внутреннего сонного сплетения, и, во-вторых, узловые ветви верхнечелюстного нерва. Ветви крылонебного узла (глазничные, небные, глоточные и задние верхние носовые) охарактеризовал еще F. Arnold [9], их описание в том же виде воспроизводится во всех последующих публикациях. Однако современная Международная Анатомическая Терминология [3] относит их к ветвям верхнечелюстного нерва. Подробному анализу были подвергнуты размеры и форма крылонебного узла [1, 5, 6, 9, 11, 15], оказавшиеся индивидуально различными. Ряд авторов сообщает о наличии двойного крылонебного узла [5, 10, 12], что подтверждается изучением гистотопограмм крыловидно-небной ямки [1, 6, 7, 13, 14]. Другие исследователи интересовались главным образом характером нейронов в узле.

Цель: изучить строение крылонебного узла человека на гистотопограммах и в трехмерной реконструкции.

Принимая во внимание, что изучение отдельных гистотопограмм может привести к ошибочным выводам, когда две части одного узла принимаются за его удвоение, мы поставили перед собой задачу

изучения внешнего вида и внутренней структуры крылонебного узла человека на гистотопограммах и выполненных по ним трехмерным реконструкциям.

Материалы и методы исследования. Работа проведена на 15 содержащих ушной узел с окружающими тканями блоках, взятых от трупов людей в возрасте 18–36 лет, не имевших видимых признаков патологических процессов или травмы головы. Из указанных блоков готовили серии гистотопограмм в 3 взаимно перпендикулярных плоскостях (по 5 блоков в каждой). Срезы окрашивали гематоксилин-эозином и по Маллори, а также импрегнировали нитратом серебра по В.В. Куприянову [2]. По гистотопограммам строили объемную реконструкцию по способу А. Г. Цыбулькина [8]. Необходимые измерения производили при помощи компьютерной программы Adob Photoshop S5.

Результаты исследования. На гистотопограммах крылонебный узел представлен массой тел нейронов, к которой подходит большой каменистый нерв и из которой выдвигаются различной величины и формы «отростки», по мере удаления теряющие клеточные тела и продолжающиеся в пучки нервных волокон, которые составляют ветви узла. Большой каменистый нерв диаметром 9,7–1,45 мм, вступая в крыловидно-небную ямку сквозь крыловидный канал, или уже в самой ямке содержит среди пучков нервных волокон сначала отдельные нейроны, а затем группы нервных клеток, вливающиеся в общую массу узла, и разделяется ими сначала на относительно крупные пучки, которые группами нервных клеток разбиваются затем на более мелкие пучки, а те – на группы волокон, продолжающиеся в составе соединительнотканных прослоек внутри узла, среди его нейронов.

Большой каменистый нерв, пролегая в костном канале, периневрием или даже (в 1/3 случаев) костной перегородкой отделен от глубокого каменистого нерва. Последний в крыловидно-небной ямке распадается на тонкие ветви, присоединяющиеся к ветвям верхнечелюстного нерва независимо от ветвей крылонебного узла, либо вместе с ними (на 3 объектах).

Как можно заключить, анализируя трехмерные реконструкции, крылонебный узел напоминает четырехгранную пирамиду (тетраэдр). В ее вершину, направленную в сторону крыловидного канала, входит большой каменистый нерв, а смотрящее вперед основание (передняя поверхность узла) имеет три вершины: медиальную, верхнюю и нижнюю. От медиальной вершины начинаются ветви, диаметром от 100 до 300 мкм, направляющиеся к задним верхним носовым нервам. Верхняя вершина продолжается в восходящую ветвь крылонебного узла к небным нервам. Ее диаметр составляет 0,6–1,3 мм. От нижней вершины к небным нервам протягивается нисходящая ветвь узла, диаметром от 0,7 до 1,2 мм, почти в половине случаев представленная несколькими стволиками.

Упомянутые ветви верхнечелюстного нерва, как и обозначенные выше ветви глубокого каменистого нерва, и это отчетливо видно на трехмерной реконструкции, не только не проникают в крылонебный узел, но и пролегают от узла на значительном в сравнении с размерами объекта расстоянии, отделяясь от него волокнистой соединительной и жировой тканью.

На гистотопограммах профиль крылонебного узла приближается к овалу, но его характерной особенностью является то, что в него вдается крупный сосудистый пучок, так что узел охватывает его на одном уровне с трех, а на другом – со всех сторон. Трехмерная реконструкция позволяет уточнить, что составляющая основу этого сосудистого пучка артерия диаметром 200–350 мкм во всех случаях пронизывает узел насквозь. Площадь, занимаемая нейронами основной части крылонебного узла, на тех срезах, где она наибольшая для данного объекта, составляет 8,17 мкм^2, а объем, вычисляемый по трехмерной реконструкции, в среднем равен 2,7 мм^3.

Как правило, на гистотопограммах констатируется наличие фрагментов узла большей или меньшей величины, однако трехмерная реконструкция объединяет их как выступы единого узла, попадающие в плоскость среза.

Крылонебный узел окружен выраженной соединительнотканной капсулой, толщина которой на срезах, где она имеет наименьшее значение, то есть рассекается не тангенциально, достигает 30 мкм. В капсулу узла продолжаются пучки коллагеновых волокон из эпиневрия большого каменистого нерва, а в его толщу – пучки нервных волокон в сопровождении волокон соединительной ткани. Вместе они разделяют «тело» узла на группы нервных клеток неодинаковой величины. Трехмерная реконструкция участка крылонебного узла демонстрирует формирование соединительнотканной стромой пространственной структуры подобно пчелиным сотам, в ячейках которых содержатся от 5 до 12 нейронов.

Заключение. Применение метода трехмерной реконструкции по гистотопограммам позволило констатировать, что крылонебный узел представляет собой расширенное в виде тетраэдра продолжение большого каменистого нерва – своего единственного истинного корешка, а анатомическое образование, именуемое действующей международной терминологией крылонебным узлом, является не узлом в истинном анатомическом и физиологическом смысле этого слова, а конгломератом, в состав которого

входят собственно крылонебный узел, то есть скопление нейронов, окруженное соединительнотканной капсулой, и вместе с ним ветви верхнечелюстного и глубокого каменистого нервов, многочисленные разветвления системы верхнечелюстной артерии, соответствующие им вены и жировая ткань.

Крылонебный узел принимает только парасимпатические преганглионарные нервные волокна, поступающие в составе большого каменистого нерва, а постганглионарные волокна отходят от него в составе соединительных ветвей к верхнечелюстному, небным и верхним задним носовым нервам.

Список литературы

1. Демьянская, О. А. К структурной организации крылонебного узла : автореф. дис. … канд. мед. наук / О. А. Демьянская. – Алма-Ата, 1974. – 19 с.
2. Куприянов, В. В. О значении кровеносного и лимфатического русла фиброзной капсулы почки / В. В. Куприянов // Экспериментальная хирургия и анестезиология. – 1965. – № 3. – С. 48–51.
3. Международная анатомическая терминология / под ред. Л. Л. Колесникова. – М. : Медицина, 2003. – 424 с.
4. Мурат, В. Н. О крылонебном узле / В. Н. Мурат, А. М. Мещеряков // Архив АГЭ. – 1952. – Т. 29, № 5. – С. 58–64.
5. Пентешина, Н. А. Морфология крылонебного узла / Н. А. Пентешина // Журн. неврологии и психиатрии им. С. С. Корсакова. – 1965. – Т. 65. – Вып. 9. – С. 1325–1330.
6. Толпаров, Б. А. Возрастные особенности крылонебного узла человека : автореф. дис. … канд. мед. наук / Б. А. Толпаров. – Караганда, 1975. – 186 с.
7. Толпаров, Б. А. Некоторые данные о строении крылонебного узла человека / Б. А. Толпаров, М. М. Галуев, А. Ю. Дзотцоев // Морфология. – 1996. – Т. 109, № 2. – С. 95.
8. Цыбулькин, А. Г. Метод объемной реконструкции по гистологическим препаратам / А. Г. Цыбулькин, Т. В. Горская, Е. А. Макеева. – Режим доступа: //http://www.econf.rae.ru/article/4422, свободный. – Заглавие с экрана. – Яз. рус. – Дата обращения: 10.06.2009.
9. Arnold, F. Der Kopfteil des Nervensystem bein Menschen / F. Arnold. – Heidelberg u. Leipzig, 1831 – 428 p.
10. Krause, W. Die Nervenvarietaten beim Menschin / W. Krause, I. Telgmann. – Berlin, 1896.
11. Meckel, J. Fr. De guinto pare nervorum cerebri / J. Fr. Meckel. – Göttingen, 1748.
12. Muller, L. R. Das Vegetative Nervensystem / L. R. Muller. – Berlin, 1920.
13. Rusu, M. C. The pterygopalatine ganglion in humans : a morphological study / M. C. Rusu, F. Pop, G. C. Curca et al. // Ann. Anat. – 2009. – Vol. 191, № 2. – P. 196–202.
14. Siéssere, S. Anatomic variation of cranial parasympathetic ganglia / S. Siéssere, M. Vitti, L. G. Sousa et al. // Braz. Oral. Res. – 2008. – Vol. 22, № 2. – P. 101–105.
15. Tanaka, T. Ganglion sphenopalatinum / T. Tanaka // Ref. Anat. Bericht. – 1934. – Vol. 27, № 15/16. – P. 505–506.

Колесников Лев Львович, доктор медицинских наук, академик РАМН, профессор, заведующий кафедрой анатомии человека, ГБОУ ВПО «Московский государственный медико-стоматологический университет» Минздрава России, Россия, 127473, г. Москва, ул. Делегатская, д. 20, стр. 1, тел.: (495) 365-04-36, e-mail: levkolesnikov@mail.ru.

Горская Татьяна Владимировна, кандидат медицинских наук, доцент, доцент кафедры анатомии человека, ГБОУ ВПО «Московский государственный медико-стоматологический университет» Минздрава России, Россия, 127473, г. Москва, ул. Делегатская, д. 20, стр. 1, тел.: (495) 543-30-11, e-mail: gorskaya.tv@rambler.ru.

Цыбулькин Александр Григорьевич, доктор медицинских наук, профессор, профессор кафедры анатомии человека, ГБОУ ВПО «Московский государственный медико-стоматологический университет» Минздрава России, Россия, 127473, г. Москва, ул. Делегатская, д. 20, стр. 1, тел.: (495) 680-65-07, e-mail: zybulkin@mail.ru.

УДК 611.891.56 +612.824
© Л.Л. Колесников, Т.В. Горская, А.Г. Цыбулькин, 2012

Л.Л. Колесников, Т.В. Горская, А.Г. Цыбулькин

УШНОЙ УЗЕЛ ЧЕЛОВЕКА И ЕГО ГЕМОМИКРОЦИРКУЛЯТОРНОЕ РУСЛО

ГБОУ ВПО «Московский государственный медико-стоматологический университет»
Минздрава России

Изучена пространственная структура микроциркуляторного русла ушного узла человека. Применен метод трехмерной реконструкции по гистологическим срезам блоков, которые были получены от 15 трупов людей в возрасте 18–36 лет, погибших от механических травм и не имевших видимых признаков патологических процессов или травмы головы. Срезы были окрашены гематоксилин-эозином, по Маллори, на щелочную фосфатазу или импрегнированы нитратом серебра. Установлено, что в ушной узел человека проникают артериолы, модуль его гемомикроциркуляторного русла представлен прекапиллярной артериолой с системой отходящих радиально от нее капилляров, отдающих кровь в посткапиллярные венулы, расположенные вокруг данного прекапилляра в количестве 4–6.
Ключевые слова: *ушной узел, гистологические срезы, метод трехмерной реконструкции.*

L.L. Kolesnikov, T.V. Gorskaya, A.G. Tsybulkin

THE HUMAN GANGLION OTICUM AND ITS GEMOMICROCIRCULATORY CHANNEL

There was studied the spase structure of microcirculatory channel of human ganglion oticum. The method of three-dimensional reconstruction of tissue slices blocks received from 15 corpses of people parished from mechanical traumas at the age of 18–36 years not having visible signs of pathological processes or head traumas was used. They were stained by Mallory on alkaline phosphatase or impregnated by silver nitrate, was explored. It was found out that in human ganglion oticum the arterioles may penetrate to and its gemomicrocirculatory channel module may be given in precapillary arteriole with the system of radically running capillaries giving blood to postcapillary venules based around this precapillary in amount of 4-6.
Key words: *ganglion oticum, histological slices, the method of three-dimensional reconstruction.*

Введение. Несмотря на то, что ушной узел служит переключательным центром на пути парасимпатической иннервации околоушной железы, нарушения секреторной функции которой, в том числе вызванные поражением нервной системы, нельзя отнести к редким событиям, публикации, посвященные его анатомии, немногочисленны. Главным образом они содержат информацию о величине и форме данного узла [2, 7, 8, 12, 13]. В конце XX века группа авторов [3, 4, 5, 10] представила доказательства отсутствия симпатического корешка у ресничного, ушного и поднижнечелюстного узлов, отметив, что чувствительные волокна часто проходят рядом с этими узлами, не составляя для них корешка.

Особенности кровоснабжения парасимпатических узлов головы отражены лишь в единичных работах, в основном касавшихся ресничного узла. Так, по мнению M. Eliscova [11], артерии до проникновения в ресничный узел не делятся, вены формируют разнообразные сети на латеральной и медиальной поверхностях узла, а сосудистое русло внутри него представлено сетью крупных, неправильной формы не очень плотных петель различного калибра. П.С. Зотов [1] же различает в этой сети 5 порядков ветвления сосудов, самые тонкие из которых, диаметром 6–8 мкм, составляют петли размером 50 × 50 мкм.

Имеющиеся в литературе сведения об ушном узле человека получены преимущественно методом препарирования, а его сосудистое русло вообще обойдено вниманием, что не дает достаточных оснований для суждения ни о структуре узла, ни о нейроно-капиллярных отношениях в нем.

Цель: изучить внутреннюю структуру ушного узла человека и конструкции его микроциркуляторного русла.

Материалы и методы исследования. Работа проведена на 15 блоках, содержащих ушной узел с окружающими тканями, взятых от трупов людей в возрасте 18–36 лет, не имевших видимых призна-

ков патологических процессов или травмы головы. Из указанных блоков готовили серии гистотопограмм в трех взаимно перпендикулярных плоскостях по 5 блоков в каждой. Срезы окрашивали гематоксилин-эозином, по Маллори и на щелочную фосфатазу, а также импрегнировали нитратом серебра по В.В. Куприянову [6] и Бильшевскому-Грос. По гистотопограммам строили объемную реконструкцию по способу, разработанному А.Г. Цыбулькиным, Т.В. Горской, Е. А. Макеевой [9]. Необходимые измерения производили при помощи компьютерной программы Adobe Photoshop S5.

Результаты исследования. Анализ реконструкций подтверждает, что малый каменистый нерв представляет собой единственную центральную связь ушного узла. Имея диаметр 370–390 мкм и разделившись на 2 примерно одинаковой толщины стволика, этот нерв внедряется в задний полюс веретенообразной формы ушного узла, длина которого составляет 3,8–5,3 мм, фронтальный размер – 0,9–1,2 мм, а вертикальный – 1,3–1,7 мм. Его объем, вычисленный как сумма площадей профилей узла, определяемых методом наложения сетки с известной площадью одного квадрата, на всех срезах составляет 3,4–8,7 мм^3.

В ушном узле можно различить основную часть («тело узла») – ее размеры указаны выше – и многочисленные разной величины и формы отростки, наиболее крупные из которых выдвигаются из нижнего края узла вблизи обоих, переднего и заднего, полюсов. Охватив среднюю менингеальную артерию, они сливаются между собой, а затем с ушно-височным нервом. Вместе с тем констатируется различное количество мелких дополнительных узлов на различном, часто значительном расстоянии от основного узла и одиночных нейронов в составе малого каменистого нерва и во всех ветвях, покидающих ушной узел.

Тело узла окружено капсулой, толщина которой на разных участках одного узла колеблется от 32 до 71 мкм. Пучки коллагеновых волокон эпиневрия малого каменистого нерва непосредственно продолжаются в капсулу узла и переходят затем на его ветви, а также в окружающую клетчатку.

Питающие ушной узел артериолы (наружным диаметром от 74 до 110 мкм и внутренним – 30–60 мкм (толщина их стенки составляет около 20 мкм)) из системы средней менингеальной артерии, окутанные соединительной тканью, толщина слоя которой варьируется от 9 до 30 мкм, проникают в узел преимущественно снизу вблизи отхождения его ветвей, реже – с латеральной стороны. Отдав прекапиллярные артериолы диаметром 15–20 мкм в капсулу узла, они прободают его тело, сопровождаемые пучком отходящих от них ветвей диаметром 25–40 мкм, венами, превосходящими их по диаметру (42–50 мкм), и значительным количеством рыхлой волокнистой соединительной ткани. Горизонтальные размеры этого прободающего узел сосудисто-волокнистого комплекса составляют 357–383 × 768–793 мкм, и они имеют бóльшие значения в более крупных узлах и меньшие – в более мелких. Надо полагать, что именно от выраженности соединительнотканных прослоек зависит величина узла.

Число питающих узел артериол на разных препаратах колеблется от 7 до 12. Анастомозируя внутри узла между собой, они вместе с клетчаткой рассекают узел, так что при кажущейся компактности его строения, в действительности он разделен на доли, которые связаны между собой лишь узкими перемычками.

В капсуле узла упомянутые выше артериолы и венулы диаметром 22–26 мкм – притоки вен, сопровождающих питающие артерии, – формируют однослойную сосудистую сеть. От этой сети и от внутриузловых артериолярных анастомотических петель в клеточную массу узла в каждую его долю проникают короткие прекапиллярные артериолы диаметром около 12 мкм, дающие начало капиллярам. Кратчайшее расстояние между соседними прекапиллярными артериолами составляет 195–237 мкм, причем оно всегда больше в сагиттальном направлении, чем в каком-либо ином.

Трехмерные капиллярные сети характеризуются петлями, имеющими при рассмотрении в горизонтальной или сагиттальной плоскости вид овала или шестиугольника, а во фронтальной – овала или ромба. Диаметр капилляра во всех случаях мало отличается от 6 мкм, а размеры образуемых ими петель, как правило, составляют 73–82 мкм в сагиттальном направлении, 23–27 мкм в вертикальном и 25–26 мкм во фронтальном. При этом между соседними прекапиллярными артериолами размещаются 3–4 такие петли, из которых формируются посткапиллярные венулы, отводящие кровь во внутриузловые венулы или в венулярную сеть капсулы узла.

В единичных случаях параметры капиллярной петли оказываются бóльшими, чем обычно. Так, мы наблюдали петлю размером 167 × 101 мкм, охватывающую 8 нейронов величиной 30 × 20 мкм каждый. В другой петле со сторонами 101 и 61 мкм размещаются 4 такие же нервные клетки.

На гистотопограммах можно видеть различные взаимоотношения капилляров и нейронов. Например: нейрон размером 30 × 25 мкм прилежит к капилляру тремя четвертями своего контура; две более крупные нервные клетки (диаметром 45 мкм и 45 × 30 мкм) вместе со всех сторон окружены капиллярами; в капиллярной петле помещаются 2 нейрона величиной 30 × 20 мкм; вдоль капилляра с

обеих сторон выстраиваются нейроны такой же величины. Однако анализ трехмерной реконструкции дает основание утверждать, что в любом случае 3–4 капилляра пролегают вблизи каждой нервной клетки, причем кратчайшее расстояние между клеткой и капилляром варьируется от 2,5 до 7,5 мкм.

Заключение. Конструкция гемомикроциркуляторного русла (ГМЦР) позволяет описывать его как группу модулей, представляющих собой прекапиллярную артериолу с системой отходящих радиально во всех плоскостях капилляров, отдающих кровь в постапиллярные венулы, в количестве 4–6 расположенные вокруг данного прекапилляра.

Такое представление о ГМЦР ушного узла является новым, раскрывает сущность органоспецифичности капиллярного русла ушного узла и принципиально отличается от описания кровоснабжения ресничного узла, представленного в литературе.

Список литературы

1. Зотов, П. С. К вопросу о кровоснабжении ресничного узла человека / П. С. Зотов // Ученые записки Петрозаводского ун-та. – 1973. – Т. 19. – С. 154–157.
2. Исламбеков, Р. К. Морфология ушного узла / Р. К. Исламбеков // Архив анататомии, гистологии и эмбриологии – 1955. – Т. 32, № 3. – С. 36–39.
3. Колесников, Л. Л. Некоторые итоги анатомо-экспериментальных исследований вегетативных узлов головы / Л. Л. Колесников, А. Г. Цыбулькин, Т. В. Полойко // Российские морфологические ведомости. – 2000. – № 1–2. – С. 125–129.
4. Колесников, Л. Л. Морфологические и экспериментальные исследования вегетативных узлов головы / Л. Л. Колесников, А. Г. Цыбулькин, П. А. Лаврентьев, Л. А. Майоров // Стоматология. – 1995. – Т. 2. – С. 13–16.
5. Колесников, Л. Л. Anatomical features of the human ganglion oticum and submandibulare / Л. Л. Колесников, А. Г. Цыбулькин, Л. А. Майоров, О. В. Рыльская // 92 Versammlung in Olsztyn. – 1997. – Vol. 24, b. 27. – P. 124.
6. Куприянов, В. В. О значении кровеносного и лимфатического русла фиброзной капсулы почки / В. В. Куприянов // Экспериментальная хирургия и анестезиология. – 1965. – № 3. – С. 48–51.
7. Майоров, Л. А. Некоторые особенности внешнего строения и топографии ушного узла взрослого человека / Л. А. Майоров // Российские морфологические ведомости. – 1996. – Т. 12. – С. 56–61.
8. Пентешина, Н. А. Ушной узел / Н. А. Пентешина // Ученые записки Петрозаводского института. – 1965. – Т. 13, № 1. – С. 9–14.
9. Цыбулькин, А. Г. Метод объемной реконструкции по гистологическим препаратам / А. Г. Цыбулькин, Т. В. Горская, Е. А. Макеева. – Режим доступа: //http://www.econf.rae.ru/article/4422, свободный. – Заглавие с экрана. – Яз. рус. – Дата обращения: 10 июня 2009.
10. Цыбулькин, А. Г. Анатомия парасимпатических узлов головы человека (Исторический аспект) / А. Г. Цыбулькин, Т. В. Полойко // Российские морфологические ведомости. – 2000. – № 3–4. – С. 125–131.
11. Eliskova, M. Blood vessels of the ciliary ganglion in man / M. Eliskova // Brit. J. Ophthal. – 1973. – Vol. 57, № 10. – P. 766–772.
12. Mink, P. Das ganglion oticum / P. Mink // Archiv für Ohren, Nasen und Kehlkopfheikunde. – 1935. – Vol. 139, № 3. – P. 283–299.
13. Muller, J. Über das ganglion oticum Arnoldi / J. Muller // Arch. für Anat. und Physiologie. – 1832. – 6. – P. 67–86.

Колесников Лев Львович, доктор медицинских наук, академик РАМН, профессор, заведующий кафедрой анатомии человека ГБОУ ВПО «Московский государственный медико-стоматологический университет» Минздрава России, Россия, 127473, г. Москва, ул. Делегатская, д. 20, стр. 1, тел.: (495) 365-04-36, e-mail: levkolesnikov@mail.ru.

Горская Татьяна Владимировна, кандидат медицинских наук, доцент, доцент кафедры анатомии человека ГБОУ ВПО «Московский государственный медико-стоматологический университет» Минздрава России, Россия, 127473, г. Москва, ул. Делегатская, д. 20, стр. 1, тел.: (495) 543-30-11, e-mail: gorskaya.tv@rambler.ru.

Цыбулькин Александр Григорьевич, доктор медицинских наук, профессор, профессор кафедры анатомии человека ГБОУ ВПО «Московский государственный медико-стоматологический университет» Минздрава России, Россия, 127473, г. Москва, ул. Делегатская, д. 20, стр. 1, тел.: (495) 680-65-07, e-mail: zybulkin@mail.ru.

УДК611.482.746.3+538.2
© Н.Г. Краюшкина, 2012

Н.Г. Краюшкина

МОРФОМЕТРИЧЕСКИЕ ПАРАМЕТРЫ ЛИМФАТИЧЕСКИХ УЗЛОВ ПРИ ВОЗДЕЙСТВИИ ЭЛЕКТРОМАГНИТНОГО ИЗЛУЧЕНИЯ

ГБОУ ВПО «Волгоградский государственный медицинский университет»
Минздрава России

Представлены результаты воздействия переменного электромагнитного поля промышленной частоты различной экспозиции на лимфатические узлы кролика. Установлено, что изменения под действием экспериментального фактора имеют нелинейный характер в узлах различной локализации и наиболее выражены в структурах лимфоидной паренхимы.
Ключевые слова: *лимфатические узлы, электромагнитные излучения, структурные элементы.*

N.G. Krayushkina

THE MORPHOMETRIC PARAMETERS OF LYMPATIC NODES UNDER THE INFLUENCE OF ELECTROMAGNETIC RADIATION

The results of influence of alternating magnetic field of industrial frequency with different exposition on the rabbit's lymphatic nodes was investigated. It was showen that the results about changes of nodes of lymphatic parenchymal structures under the influence of experimental factor had phase character of different localization.
Key words: *lymphatic nodes, electromagnetic radiation, structural elements.*

Введение. Влияние электромагнитных излучений (ЭМИ) на организм и особенно структуры, обеспечивающие иммунные реакции, является важной эколого-биологической проблемой [1, 2], которая в последнее время приобретает особую актуальность в связи с расширением источников ЭМИ в бытовых условиях и на производстве [3, 5].

Цель: определить количественные характеристики лимфатических узлов (ЛУ) при воздействии переменного электромагнитного поля промышленной частоты (ПеЭМП ПЧ) на различных этапах эксперимента.

В соответствии с целью были поставлены следующие задачи: 1) определение морфометрических параметров структур брыжеечных ЛУ (висцеральные) при различных сроках воздействия ПеЭМП ПЧ; 2) планиметрическая характеристика морфологических компонентов паховых ЛУ (соматические) при ЭМИ различной длительности.

Материалом работы послужили брыжеечные и паховые ЛУ 50 половозрелых (6 месяцев) клинически здоровых кроликов-самцов породы шиншилла. Было использовано 10 интактных животных (контрольная группа – КГ) и 40 животных экспериментальных групп (ЭГ) по 10 кроликов в каждой группе, которые подвергались воздействию ПеЭМП ПЧ (50 Гц) с напряженностью 16 кА/м и экспозицией в течение 1, 7, 14 и 28 суток (1, 2, 3, 4 ЭГ, соответственно) по 6 часов в сутки.

После забора материала ЛУ фиксировали в 10 % водном растворе формалина, готовили парафиновые блоки и, в соответствии со стандартными методиками, изготавливали серийные гистологические срезы на уровне ворот и полюсов ЛУ толщиной 5–7 мкм, окрашенные гематоксилин-эозином. Для получения наиболее информативных морфометрических данных – планиметрических параметров ЛУ были использованы микроскоп фирмы Micros MC 200 (Австрия), цифровая фотокамера Olympus (Япония) с разрешением 4 Mpix, объект-микрометр ОМП-У 4.2. (Россия). Обработку цифровых данных проводили на персональном компьютере в операционной системе Microsoft Windows XP Professional с использованием программы Statistika 6.0. [4].

Результаты исследования. При изучении воздействия ЭМИ выявлены особенности планиметрических параметров структур ЛУ на различных этапах эксперимента. Для брыжеечных ЛУ после облучения ПеМП ПЧ в течение 6 часов (1 ЭГ) достоверными являются увеличение абсолютных и относительных площадей герминативного центра вторичных лимфоидных узелков. Абсолютная площадь их возрастает с 0,894 ± 0,109 мм^2 до 1,303 ± 0,044 мм^2 ($p < 0,001$), относительная – с

2,202 ± 0,269 % до 3,218 ± 0,109 % ($p < 0,001$). Изменения других структур этих ЛУ статистически незначимо, общая площадь их не изменяется (40,493 ± 2,799 мм^2 в 1 ЭГ и 40,600 ± 1,531 мм^2 в КГ, $p > 0,05$). К 7 дню облучения (2 ЭГ) общая средняя площадь брыжеечных ЛУ уменьшается по сравнению с КГ (с 40,600 ± 1,531 мм^2 до 24,098 ± 3,286 мм^2, $p < 0,001$). Площади отдельных структур ЛУ имеют тенденцию к уменьшению (абсолютная площадь капсулы, трабекул, краевого и мозговых лимфатических синусов) или достоверно снижаются (лимфоидные узелки, межузелковая зона, мякотные тяжи). К 14 дню облучения (3 ЭГ) средняя общая площадь брыжеечного ЛУ (31,844 ± 1,641 мм^2) увеличивается по сравнению с 2 ЭГ (24,098 ± 3,286 мм^2, $p < 0,05$), но остается достоверно ниже КГ (40,600 ± 1,531 мм^2, $p < 0,001$). Внутренние структуры ЛУ по планиметрическим параметрам достигают исходных величин, характерных для КГ (лимфоидные узелки, краевой синус), или приближаются к ним, но еще имеют достоверное отличие (глубокая кора, межузелковая зона, мякотные тяжи). К 28 суткам воздействия ПеМП ПЧ общая средняя площадь брыжеечного ЛУ (39,016 ± 3,143 мм^2) практически достигает таковой КГ (40,600 ± 1,531 мм^2, $p < 0,05$). Структурные элементы брыжеечных ЛУ по абсолютным и относительным площадям в 4 ЭГ значимо не отличаются от КГ. Полученные данные свидетельствуют о закономерных изменениях, касающихся всех структур брыжеечных ЛУ на ПеМП ПЧ, при этом наиболее реактивными являются элементы паренхимы этих ЛУ – лимфоидные узелки.

В паховых ЛУ после облучения ПеМП ПЧ в течение 6 часов (1 ЭГ) общая абсолютная площадь узла достоверно увеличивалась по сравнению с контролем с 8,917 ± 0,123 мм^2 до 9,301 ± 0,227 мм^2 ($p < 0,001$). Площадь краевого синуса в абсолютном выражении достоверно увеличивалась с 0,416 ± 0,019 мм^2 в КГ до 0,492 ± 0,022 мм^2 в 1 ЭГ ($p < 0,001$). Площадь вокруг узелкового синуса, как абсолютная, так и относительная, имела лишь тенденцию к увеличению. Изменения абсолютной и относительной площадей мозговых лимфатических синусов между рассматриваемыми группами животных были также статистически не значимы. Аналогичные результаты получены при исследовании лимфоидных узелков, межузелковой зоны, глубокой части коркового вещества и мякотных тяжей. После 7 дней воздействия ПеМП ПЧ в паховых ЛУ общая средняя площадь узла уменьшалась с 8,197 ± 0,123 мм^2 (КГ) до 3,433 ± 0,059 мм^2 во 2 ЭГ ($p < 0,001$). Такие же изменения касались структурных элементов паховых ЛУ. После 14 дней облучения ПеМП ПЧ (3 ЭГ) общая площадь среза узла составила 5,891 ± 0,178 мм^2 и была меньше чем в КГ (8,197 ± 0,123 мм^2), $p < 0,001$. Вместе с тем, следует отметить увеличение общей площади среза узла по сравнению с группой животных после 7 дней облучения (2 ЭГ) с 3,433 ± 0,059 мм^2 до 5,891 ± 0,178 мм^2 в 3 ЭГ ($p < 0,001$). Выраженные изменения планиметрических показателей происходили в важных морфофункциональных структурах – межузелковой зоне, глубокой коре и мозговых тяжах. После 28 дней облучения ПеМП ПЧ общая средняя площадь паховых ЛУ 4 ЭГ составляла 8,247 ± 0,208 мм^2, что достоверно больше, чем у животных 3 ЭГ – 5,891 ± 0178 мм^2, $p < 0,001$, соответствовала КГ – 8,197 ± 0,123 мм^2, $p > 0,05$, но уступала, так же как в КГ размерам площади ЛУ после первого дня облучения (1 ЭГ) – 9,301 ± 0,227 мм^2 ($p < 0,001$). Изменения площадей отдельных структурных элементов паховых ЛУ также свидетельствовали о восстановительных процессах в них к 28 дню воздействия ПеМП ПЧ. Особенности количественных параметров паховых ЛУ и сравнение с таковыми брыжеечных ЛУ на различных этапах эксперимента можно рассматривать как проявление приспособительных процессов со стороны ЛУ и, вероятно, организма животного в целом, на воздействия дестабилизирующего фактора.

Выводы:

1. При воздействии ПеМП ПЧ различной экспозиции количественные планиметрические характеристики ЛУ находятся в зависимости от этапа эксперимента.
2. Морфологические преобразования под влиянием ПеЭМП ПЧ однонаправлены в ЛУ висцеральной и соматической групп, имеют нелинейный характер и наиболее выражены в структурах лимфоидной паренхимы.

Список литературы

1. Александрова, Л. И. Антропогенные воздействия электромагнитных полей на органы иммунной системы / Л. И. Александрова, М. Ю. Капитонова, Н. Г. Краюшкина // Морфология. – 2008. – Т. 133, № 2. – С. 8b.
2. Александрова, Л. И. Органы иммуногенеза в аспектах экологической морфологии / Л. И. Александрова, М. Ю. Капитонова, Н. Г. Краюшкина // Однораловские морфологические чтения : сб. научн. тр. – Воронеж, 2009. – Вып. 8. – С. 228–230.
3. Бородай, П. Н. Опасные электромагнитные излучения от персональных компьютеров и защита от них / П. Н. Бородай, Л. О. Мирова // Информационно-измерительные и управляющие систе-

мы. – 2006. – Т. 4, № 1–3. – С. 110–123.
4. Капитонова, М. Ю. Методы лимфологии и иммуноморфологии : монография / М. Ю. Капитонова, А. И. Краюшкин, М. Ю. Дегтярь, В. Л. Загребин. – Волгоград : Изд-во ВолгГМУ, 2009. – 100 с.
5. Полина, М. Ю. Влияние различных частотных режимов низкоинтенсивного электромагнитного излучения и стресса на морфофункциональное состояние надпочечников (экспериментальное исследование) : автореф. дис. … канд. мед. наук. / Ю. В. Полина. – Волгоград, 2009. – 20 с.

Краюшкина Наталья Геннадьевна, старший преподаватель кафедры гистологии, эмбриологии, цитологии, ГБОУ ВПО «Волгоградский государственный медицинский университет» Минздрава России, Россия, 400131, г. Волгоград, ул. Павших Борцов, д. 1, тел.: (8442) 37-62-59, e-mail: ngkrayushkina@mail.ru.

УДК 61:001.8
© А.Е. Лазько, М.В. Лазько, А.П. Ярошинская, О.А. Овсянникова, М.Д. Осипенко, Д.В. Карпеева, 2012

А.Е. Лазько[1], М.В. Лазько[2], А.П. Ярошинская[2], О.А. Овсянникова[1], М.Д. Осипенко[1], Д.В. Карпеева[1]

ИСПОЛЬЗОВАНИЕ СТРУКТУРНО-СИСТЕМНОГО АНАЛИЗА В БИОЛОГИИ

[1]ГБОУ ВПО «Астраханская государственная медицинская академия» Минздрава России
[2]ФГБОУ ВПО «Астраханский государственный университет»

В результате использования морфо-функционального системного подхода и структурно-информационного анализа развития и функционирования систем адаптации определены общие особенности их состояния на этапах пре- и постнального онтогенеза человека и животных. Выявлены побудительные причины и граничные условия онтогенеза биологических систем, что позволяет прогнозировать их судьбу.
Ключевые слова: *системный структурно-информационный анализ, биологическая система, пре- и постнатальный онтогенез.*

A.E. Lazko, M.V. Lazko, A.P. Yaroshinskaya, O.A. Ovsyannikova, M.D. Osipenko, D.V. Karpeeva

THE USE OF STRUCTURAL-SYSTEMIC ANALYSIS IN BIOLOGY

The use of morpho-functional system approach and the structural analysis of informative system development and operation of adaptation there were defined the common features of the condition at the stages of pre-and postnalal ontogenesis of man and animals. The motives were revealed and the boundary conditions of ontogenesis of biological systems were revealed, that allowed to predict the fate.
Key words: *systemic structural informative analysis, biological system, pre-and postnatal ontogenesis.*

Для современного этапа развития биологии и медицины показательно прогрессирующее стремление к строгости и достоверности, которые характерны для точных наук, опирающихся на математический аппарат. Эта тенденция уже нашла свое отражение в статистико-вероятностных методах и принципах, получивших широкое признание в кругах медиков и биологов, а теперь находит все более прочную и глубокую основу в использовании методологии кибернетики. Перспективы использования методов системного анализа видятся исключительно благоприятными, учитывая, что живые организмы представляют собой системы взаимосвязанных элементов более сложные, чем системы, изучаемые в социологии и экономике, где эти методы применяются достаточно давно и успешно.

Те возможности, которые открываются при морфофункциональном системном анализе фактических данных, получаемых при исследованиях в области медицины и биологии, должны быть использованы для обобщения и осмысления их результатов, которые все еще слишком часто выливаются лишь в форму констатации. Такой подход дает возможность количественной оценки структур и функций сложных и разнообразных объектов, событий и систем, где имеется определенное взаимодействие слагающих их элементов. Теория информации, морфофункциональный системный подход и

использование методов кибернетики позволяют характеризовать с помощью точных количественных показателей такие свойства системы, как сложность, разнообразие, упорядоченность и организованность, а также выявлять и оценивать резервы регуляторных механизмов, направленных на поддержание ее стационарных состояний.

Обобщенные количественные характеристики, которыми оперируют морфофункциональный системный анализ и теория информации, дают возможность судить о качественных сторонах состояния биологической системы, особенно если они определяются в динамике. С их помощью можно установить направленность происходящих изменений: ведут ли они к большей или меньшей упорядоченности системы, к мобилизации или деградации регуляторных механизмов, к большему или меньшему использованию стабилизационных резервов. Понятно, насколько все это является важным для характеристики различных экологических ситуаций, биологических и медицинских состояний.

Главнейшая причина, побуждающая ратовать за морфофункциональный системный анализ и использование теории информации в области медицины и биологии, заключается в том, что саму информацию необходимо рассматривать как фундаментальное свойство материального мира, вполне сопоставимое с такими понятиями, как масса и энергия.

Важность учета системно-информационного аспекта жизнедеятельности в настоящее время становится все более очевидной. Как известно, в основе жизни лежит сочетание трех потоков: материи (вещества), энергии и информации. Сочетание этих потоков, теснейшим образом переплетающихся и взаимодействующих, образует комплекс, который является динамической основой жизни.

Самоорганизация и саморегуляция, присущие живым организмам, имеют в своей основе некий универсальный механизм, придающий этим системам способность не растрачивать свою упорядоченность, обеспечивающую выполнение функций системы, а с течением времени даже повышать ее. Можно не сомневаться, что эта удивительная способность живых организмов реализуется с помощью функционирующих систем прямых и обратных связей, обеспечивающих передачу потока информации. Вследствие этого информационный аспект должен обязательно учитываться при рассмотрении механизмов поддержания стационарных состояний открытой системы, которые для организма составляют его гомеостаз.

В ряде исследований авторами были использованы методики морфофункционального системного анализа, которые включали в себя статистико-вероятностные методы, регрессионно-дисперсионный анализ, метод количественного морфокинетического синтеза, метод естественной периодизации процессов, вычисление критерия информативности, структурно-информационный анализ.

Было показано, что системы адаптации у мужчин и женщин функционируют принципиально сходным образом. Существуют, однако, и весьма заметные отличия. Во-первых, это большая нестабильность системы адаптации в поздний плодный период и в процессе перехода к самостоятельному существованию у мальчиков, во-вторых, значимо большая амплитуда колебаний результирующего вектора морфогенеза данной системы у мужчин по сравнению с женщинами.

Состояние морфофункциональных систем организма не статично и испытывает циклические колебания на этапах онтогенеза человека, то есть оно нелинейно, что является отражением одной из наиболее общих закономерностей развития природы.

В целом для морфофункциональных систем характерно явление «сходимости» к определенному оптимуму в области равновесной неустойчивости и насыщения информацией, что подтверждается нашими исследованиями, которые свидетельствуют, что биологические системы достигают максимума своего развития к началу юношеского возраста. Оптимум морфофункционального состояния биологической системы определяется, с одной стороны, наличием определенной цели (в нашем случае это максимальное обеспечение функции адаптации организма к условиям окружающей среды), а с другой стороны, тягой к устойчивости, к которой система стремится, адаптируясь к условиям внутренней и внешней среды, совершенствуя свою структуру по мере накопления информации в процессе жизнедеятельности. По мере развития морфофункциональной системы, отбор и накопление ею информации приводят к постепенному совершенствованию как структуры, так и функций самой системы. Совершенствуются внутрисистемные связи, растет отражательная способность системы, повышается эффективность ее взаимодействия с внешней средой.

Как показали наши исследования, рост, определяемый морфометрическими методами, и развитие, выявляемое методами информационного анализа, неразрывно связаны между собой в онтогенезе, но не тождественны. Под развитием понимается совокупность всех происходящих в организме и в его системах изменений, которые приводят к появлению нового качества, созданию новой сущности. В то же время рост представляет лишь одну из функций развития. Рост есть увеличение размеров со-

ставных частей (элементов) морфофункциональной системы и возрастание числа элементов одного порядка, при неизменном их разнообразии. Вследствие этого рост отражает преимущественно количественную сторону развития системы.

Другую, преимущественно качественную, сторону развития представляет дифференцировка, которая выражается в появлении различий между исходно однородными элементами морфофункциональной системы. Эту сторону процесса развития хорошо отслеживает и иллюстрирует метод естественной периодизации процессов, а также системно-информационный анализ, использованные нами.

Как следует из результатов нашего исследования, эти процессы проявляются структурной изменчивостью элементов систем (гетероморфия), особенностями временной характеристики соотношения основных процессов гистогенеза (гетерохрония) и изменением пространственной организации структурных элементов в результате варьирования скорости протекания структурно-метаболических процессов в системе.

Побудительные мотивы активности для каждой морфофункциональной биосистемы связаны с так называемой целевой функцией и отклонением от нее. Без отклонения нет информации о нем и, соответственно, нет процесса возвращения к норме, нет процесса адаптации морфофункциональной системы к новым условиям внутренней и внешней среды, нет развития системы.

В нашем случае отклонение – это постоянно возникающая на протяжении всей жизни разница между необходимым и реальным уровнем внешнего газообмена или дисбаланс между необходимым и реальным уровнем адаптированности организма на данном этапе онтогенеза.

Наиболее ярко это проявляется в момент перехода к самостоятельному существованию организма, когда одновременно идут бурные процессы становления изучаемых морфофункциональных систем и их приспособления к резко возросшим потребностям организма в газообмене и адаптации к условиям внешней среды. Чтобы стать соответствующими им за минимальное время морфоункциональные системы организма вынуждены совершить очень рискованный с точки зрения сохранения устойчивости быстрый переход из исходного вероятностно-детерминиованного состояния в вероятностное и вернуться обратно к относительно устойчивому вероятностно-детерминированному состоянию. Это предъявляет жесткие требования к степени их развития к моменту рождения, недаром столь высока смертность во время родов, что особенно актуально для мальчиков, имеющих, как определено в наших исследованиях, меньшую исходную стабильность изучаемых морфофункциональных систем по сравнению с девочками.

Таким образом, морфофункциональные системы организма вне среды, как внешней, так и внутренней, не могут продуктивно существовать, ибо взаимодействие со средой и возникающие при этом нагрузки, отклонения, противоречия есть необходимые условия жизнедеятельности биологической системы, ее движения, как минимум, к самосохранению, и, как максимум, к оптимальному выполнению своих функций.

Лазько Алексей Евгеньевич, доктор медицинских наук, профессор, заведующий кафедрой патологической анатомии, ГБОУ ВПО «Астраханская государственная медицинская академия» Минздрава России, Россия, 414000, г. Астрахань, ул. Бакинская, д. 121, тел.: 8-927-280-90-36, e-mail: radmila56@mail.ru.

Лазько Марина Владимировна, доктор биологических наук, профессор, заведующая кафедрой зооинженерии и морфологии животных, ФГБОУ ВПО «Астраханский государственный университет», 414056, г. Астрахань, ул. Татищева, д. 20а, тел.: 8-927-280-90-38, e-mail: radmila56@mail.ru.

Ярошинская Алевтина Павловна, доктор биологических наук, профессор кафедры спортивных дисциплин и адаптивной физической культуры, ФГБОУ ВПО «Астраханский государственный университет», 414056, г. Астрахань, ул. Татищева, д. 20а, тел.: (8512) 49-41-56, e-mail: ayarochynskaya@mail.ru.

Овсянникова Ольга Александровна, кандидат медицинских наук, доцент кафедры патологической физиологии, ГБОУ ВПО «Астраханская государственная медицинская академия» Минздрава России, Россия, 414000, г. Астрахань, ул. Бакинская, д. 121, тел. (8512) 52-41-43, e-mail: ovolga.a@ yandex.ru.

Осипенко Марина Дмитриевна, кандидат биологических наук, ассистент кафедры патологической физиологии, ГБОУ ВПО «Астраханская государственная медицинская академия» Минздрава России, Россия, 414000, г. Астрахань, ул. Бакинская, д. 121, тел. 8-917-170-54-52, e-mail: agma@astranet.ru.

Карпеева Дарья Владимировна, ассистент кафедры патологической физиологии, ГБОУ ВПО «Астраханская государственная медицинская академия» Минздрава России, Россия, 414000 г. Астрахань, ул. Бакинская, д. 121, тел. 8-905-361-79-48, e-mail: agma@astranet.ru.

УДК (312):611.08:611.121
© О.Ю. Лежнина, А.А. Коробкеев, И.И. Федько, 2012

О.Ю. Лежнина, А.А. Коробкеев, И.И. Федько

СОВРЕМЕННЫЕ МОРФОФУНКЦИОНАЛЬНЫЕ ПАРАМЕТРЫ АРТЕРИАЛЬНОГО РУСЛА СЕРДЦА

ГБОУ ВПО «Ставропольская государственная медицинская академия» Минздрава России

Представлены новые морфофункциональные параметры коронарного русла сердца, характеризующие его ангиоархитектонику у людей пожилого возраста. Данные параметры дают более полное представление об ангиоархитектонике артериального русла сердца, позволяют проводить его детальное изучение, выделять особенности васкуляризации определенных топографических отделов органа.

Ключевые слова: *морфофункциональные параметры, венечные артерии, варианты ветвлений венечных артерий, пожилой возраст.*

O.Yu. Lezhnina, A.A. Korobkeev, I.I. Fedko

THE MODERN MORPHOFUNCTIONAL PARAMETERS OF ARTERIAL HEART BED

The modern morphofunctional parameters of coronary heart bed characterizing the angioarchitectonics in elderly patients were presented. These parameters were associated with full notion about angioarchitectonics of coronary heart bed. These data could be an acceptable approach for detailed study of coronary heart bed and to selecte the peculiar features of vascularization of definite topographic parts of the organ.

Key words: *morphofunctional parameters, coronary arteries, variants of coronary branchings, elderly age.*

Введение. Ежегодно в мире умирает 15 млн человек от заболеваний сердца и сосудов [5]. Ишемическая болезнь сердца развивается как в трудоспособном возрасте, так и среди пожилого населения [6, 7]. В настоящее время в связи со снижением рождаемости и увеличением доли пожилого населения изучение особенностей кровоснабжения сердца в данной возрастной группе становится все более актуальным.

Для выявления особенностей кровоснабжения сердца была изучена архитектоника венечных артерий и их ветвей II-III порядков на коррозионных, инъецированных рентгеноконтрастной массой и препарированных препаратах сердец взрослых людей [1], оценена динамика изменений суммарного сечения различных уровней разветвлений венечных артерий у людей пожилого возраста при различных вариантах их ветвлений [3]. Однако в целом структура артериального субэпикардиального русла сердца, его особенности в различных топографических отделах органа изучены недостаточно.

Цель: представить морфофункциональные параметры коронарного русла сердца, характеризующие его ангиоархитектонику у людей пожилого возраста.

Задачи исследования:

1. Установить современные морфофункциональные параметры коронарного русла (коэффициенты сужения и расширения суммарного просвета артериального русла, долю суммарного продольного сечения, коэффициент «ветвистости»).
2. Провести сравнительный анализ полученных данных и представить характеристику разработанных параметров коронарного русла на объектах с левовенечным вариантом ветвления венечных артерий у людей пожилого возраста.

Материалы и методы. Анатомическими, гистологическими, рентгенологическими, морфометрическими методами исследованы субэпикардиальные разветвления венечных артерий 20 сердец людей пожилого возраста. На нативных препаратах и рентгенограммах определялся вариант ветвления венечных артерий в соответствии с современной классификацией [4]. Определение морфофункциональных показателей (диаметра внутреннего и наружного, площади сечения, длины, углов разветвлений и отклонений и др.) проводилось с использованием специальной компьютерной программы ВидеоТест-Морфология 5,0 (Россия). С помощью оригинальных компьютерных программ установлены новые морфофункциональные параметры коронарного русла. Применение компьютерного и математического моделирования позволило разработать морфоматематические модели коронарных артерий, а также соответствующие им графики изменения морфофункциональных параметров сосудистого

русла людей пожилого возраста. Созданные морфоматематические модели сосудистого русла сердца в целом и графическое изображение динамики изменений его структурно-функциональных показателей позволили провести сравнительный анализ полученной информации.

Статистическая обработка результатов исследования проведена вариационно-статистическим методом с использованием пакета анализа данных в программе Microsoft Office Excel и Statistica 6.0 [2].

Результаты и их обсуждение. При сравнительном анализе морфоматематических моделей коронарных артерий, а также соответствующих им графиков изменения морфофункциональных параметров сосудистого русла разработаны новые количественные параметры, характеризующие функциональную анатомию артериального русла в целом и отдельных топографических областей сердца при левовенечном варианте ветвления венечных артерий у людей пожилого возраста. Установлены следующие параметры:

1. *Коэффициент сужения* (Кс) суммарного просвета сосудистого русла – безразмерный параметр, характеризующий наличие «участка сужения» и относительную величину максимального уменьшения суммарного просвета. Изучение Кс передней межжелудочковой ветви (ПМЖВ) показало, что участки снижения суммарной площади сечения сосуда соответствуют конечным отделам ее средней трети (0,85), тогда как у огибающей ветви (ОВ) он максимален (0,86) на протяжении нижней трети задней межжелудочковой борозды. Установлено, что Кс правой венечной артерии (ПВА) составляет 0,88 в задней трети правой половины венечной борозды (ВБ).

2. *Коэффициент расширения* (Кр) суммарного просвета сосудистого русла – безразмерный параметр, характеризующий относительную величину максимального увеличения суммарного просвета на исследуемом участке. Показывает, во сколько раз максимальная суммарная площадь просвета на данном отрезке сосуда больше, чем в начальном отделе. Сравнительный анализ полученных данных показал, что Кр ПМЖВ и ОВ равен нулю, что подтверждает наличие максимального просвета левой венечной артерии (ЛВА) по сравнению с суммарной площадью сечения ее последующих разветвлений. Данный параметр ЛВА составляет 0,02, что связано с незначительным увеличением суммарной площади сечения сосудистого русла при разветвлении ЛВА на ПМЖВ и ОВ. Соответствующий параметр ПВА достигает 1,01 в передней трети правой половины ВБ, демонстрируя увеличение суммарной площади сечения артериального русла при делении ПВА на огибающую часть и передние ветви правого желудочка.

3. *Доля суммарного продольного сечения сосудистого русла* в общей площади кровоснабжаемого участка поверхности сердца. Данный параметр является безразмерным и показывает соотношение суммарной площади продольного сечения исследуемого участка сосудистого русла к общей площади поверхности, на которой он располагается. Доля суммарного продольного сечения сосудистого русла позволяет косвенно судить об интенсивности кровотока в определенных топографических отделах сердца. Отмечено, что данный параметр в разветвлениях ПМЖВ и ОВ варьирует незначительно, составляя 0,019 и 0,016, соответственно. При исследовании областей кровоснабжения ЛВА и ПВА также определены незначительные различия 0,023 и 0,021, соответственно.

4. *Коэффициент «ветвистости»* (Кв) характеризует среднее расстояние между ветвлениями. Изучение ЛВА и ПВА показало, что среднее расстояние между ветвлениями составляет 68,8 ± 0,5 мм. Расстояние между разветвлениями на протяжении ПМЖВ несколько больше, чем данный параметр ОВ, составляя 62,8 ± 0,6 и 61,3 ± 0,4 мм, соответственно.

Заключение. Представленные новые морфофункциональные параметры коронарного русла сердца дают более полное представление об ангиоархитектонике артериального русла сердца, позволяют характеризовать особенности васкуляризации определенных топографических отделов органа.

Список литературы

1. Гайворонский, И. В. Вариантная анатомия архитектоники венечных артерий / И. В. Гайворонский, И. А. Горячева // Вестник Санкт-Петербургского университета. – 2010. – № 4. – С. 63–69.
2. Гланц, С. Медико-биологическая статистика / С. Гланц. – М. : Практика, 1999. – 459 с.
3. Коробкеев, А. А. Изменения суммарного сечения субэпикардиального русла сердца у людей пожилого и старческого возраста / А. А. Коробкеев, О. А. Бузарова // Саратовский научно-медицинский журнал. – 2009. – № 1. – С. 24–26.
4. Коробкеев, А. А. Морфометрическая характеристика ветвлений артерий сердца человека / А. А. Коробкеев, В. В. Соколов // Морфология. – 2000. – № 1. – С. 75–78.
5. Чазов, Е. И. Сегодня и завтра кардиологии / Е. И. Чазов // Терапевтический архив. – 2003. – № 9. – С. 11–18.

6. Шальнова, С. А. Факторы, влияющие на смертность от сердечно-сосудистых заболеваний в российской популяции / С. А. Шальнова, А. Д. Деев, Р. Г. Оганов // Кардиоваскулярная терапия и профилактика. – 2005. – Т. 4, № 1. – С. 4–9.
7. Щукин, Ю. В. Хроническая ишемическая болезнь сердца в пожилом и старческом возрасте / Ю. В. Щукин, А. Е. Рябов. – Самара : Волга-Бизнес, 2008. – 44 с.

Лежнина Оксана Юрьевна, кандидат медицинских наук, доцент кафедры анатомии, ГБОУ ВПО «Ставропольская государственная медицинская академия» Минздрава России, Россия, 355017, г. Ставрополь, ул. Мира, д. 310, тел.: (8652) 35-32-29, e-mail: okliz26@mail.ru.
Коробкеев Александр Анатольевич, доктор медицинских наук, профессор, заведующий кафедрой анатомии, ГБОУ ВПО «Ставропольская государственная медицинская академия» Минздрава России, Россия, 355017, г. Ставрополь, ул. Мира, д. 310, тел.: (8652) 35-32-29, e-mail: Korobkeev@Stgma.ru.
Федько Илья Игоревич, аспирант кафедры анатомии, ГБОУ ВПО «Ставропольская государственная медицинская академия» Минздрава России, 355017, г. Ставрополь, ул. Мира, д. 310, тел.: (8652) 35-32-29, e-mail: phedkoi@mail.ru.

УДК 618.291:611.013
© Е.Д. Луцай, Л.М. Железнов, 2012

Е.Д. Луцай, Л.М. Железнов

ИНТЕНСИВНОСТЬ РОСТА СОМАТОМЕТРИЧЕСКИХ ПАРАМЕТРОВ ПЛОДА В РАЗНЫЕ ПЕРИОДЫ ПРЕНАТАЛЬНОГО ОНТОГЕНЕЗА

ГБОУ ВПО «Оренбургская государственная медицинская академия» Минздрава России

Изучено 108 плодов мужского и женского пола в возрасте 15–40 недель, которые были разделены на три группы в соответствии с периодами пренатального онтогенеза: ранний (39 плодов), средний (44 плода) и поздний (25 плодов). Методами антропо- и соматометрии были изучены их основные параметры, определена интенсивность роста, выявлены половые различия в разные сроки гестации.
Ключевые слова: *плод, морфометрия, интенсивность роста, онтогенез.*

E.D. Lutzai, L.M. Zheleznov

THE GROWTH INTENSITY OF SOMATOMETRICAL PARAMETERS OF FETUSES IN DIFFERENT PERIODS OF PRENATAL ONTOGENESIS

108 fetuses of male and female sex at the age of 15-40 weeks were studied and had been divided into three groups according to periods of prenatal ontogenesis: early (39 fetuses), middle (44 fetuses), late (25 fetuses). The main parameters were studied, their intensity of growth was determined, sexual differences in periods of gestation were revealed with the help of anthropo- and somatometry.
Key words*: fetus, morphometry, intensity of growth, ontogenesis.*

Введение. Сведения о соматометрической характеристике плодов в разные периоды пренатального онтогенеза востребованы в практическом здравоохранении для оценки гармоничности его внутриутробного развития. Они являются анатомической основой современных методов прижизненной визуализации внутриутробного состояния плода [2, 10, 11]. Эти сведения в сочетании с современными техническими возможностями широко используются для диагностики аномалий развития плода [3, 8, 9], так как позволяют получить данные об отклонениях от его нормальной ультразвуковой анатомии [4] и антропометрии на каждом сроке беременности. Нормальная соматометрическая характеристика плода [5, 6, 12] лежит в основе критериев для определения степени задержки его внутриутробного развития. Существующие таблицы для оценки основных показателей развития плода (масса, вес, теменно-копчиковая, теменно-пяточная длина и др.) [2, 4, 5, 6, 7, 10, 11] нуждаются в коррекции или введении поправочных коэффициентов для его характеристики после рождения, осо-

бенно при преждевременных родах. Кроме того, между соматометрическими параметрами плода и развитием его внутренних органов и систем существует тесная корреляционная связь [1, 5, 6, 12].

Цель: выявить закономерности интенсивности роста соматометрических параметров плода в пренатальном онтогенезе, для достижения которой были решены задачи: дана соматометрическая характеристика плодов в раннем, среднем и позднем плодном периодах; определена интенсивность роста и выявлены половые различия основных параметров.

Материал и методы исследования. Для достижения цели методами морфометрии, антропометрии, вариационно-статистическим было изучено 108 плодов без патологии, полученных с соблюдением этических и деонтологических норм. Все причины гибели плодов в сроке свыше 22 недель были связаны с острыми состояниями. Из наблюдения были исключены плоды, находившиеся под влиянием длительно текущих осложнений беременности (по данным медицинской документации). Материал был собран на базе паталогоанатомических отделений г. Оренбург в период с 2002 по 2011 гг. Первую группу составили 39 плодов в возрасте 13–20 недель, вторую – 44 плода в возрасте 21–28 недель, третью – 25 плодов в возрасте 29–40 недель [5]. Для определения интенсивности роста использовался показатель интенсивность роста (ИР), определяемый по формуле в процентах:

$ИР = ((Д_2-Д_1) / 0,5 \times (Д_1+Д_2)) \times 100\ \%$,

где $Д_2$ – среднее значение изучаемой величины в более поздний срок,

$Д_1$ – среднее значение изучаемой величины в более ранний срок (В.В. Соколов, Е.В. Чаплыгина, Н.Г. Соколова, 2005).

Результаты и их обсуждение. В результате исследования была дана соматометрическая характеристика плодов разных сроков гестации. Основные данные, характеризующие соматометрические параметры плодов в раннем (РПП), среднем (СПП) и позднем (ППП) плодном периодах представлены в таблице.

Таблица

Соматометрическая характеристика плодов в пренатальном периоде онтогенеза

№	Соматометрический критерий		Ранний плодный период		Средний плодный период		Поздний плодный период	
			Q_{Me}	$[Q_{25\%};Q_{75\%}]$	Q_{Me}	$[Q_{25\%};Q_{75\%}]$	Q_{Me}	$[Q_{25\%};Q_{75\%}]$
1	Вес (гр)		215	[154; 265]	565	[457; 690]	1760	[1220; 2220]
2	Возраст (нед.)		18	[16; 19]	23	[21; 25]	32	[29; 34]
3	Теменно-копчиковый размер (мм)		164	[140; 175]	215	[195; 225]	281	[278; 312]
4	Теменно-пяточный размер (мм)		260	[222; 275]	335	[300; 352]	414	[408; 456]
5	Размеры головы (мм)	сагиттальный	54	[48; 60]	70	[64; 76]	82	[79; 94]
6		бипариетальный	43	[36; 47]	52	[48; 59]	64	[58; 79]
7	Окружность (мм)	головы	160	[140; 170]	204	[190; 215]	234	[220; 273]
8		шеи	68	[58; 75]	89	[84; 96]	98	[94; 126]
9		грудной клетки	137	[130; 150]	179	[170; 190]	200	[185; 223]
10		живота	120	[104; 136]	157	[138; 170]	182	[166; 205]
11		запястья	30	[24; 32]	40	[37; 43]	51	[48; 59]
12		голени	32	[26; 38]	45	[39; 49]	59	[52; 64]
13	Длина (мм)	плеча	42	[32; 45]	51	[48; 55]	58	[52; 63]
14		предплечья	36	[33; 40]	45	[42; 50]	50	[47; 55]
15		бедра	45	[40; 52]	60	[55; 67]	72	[63; 78]
16		голени	48	[40; 53]	62	[55; 67]	60	[56; 69]
17		стопы	28	[23; 32]	38	[36; 41]	57	[54; 65]
18		грудной клетки	30	[25; 37]	38	[30; 44]	56	[54; 62]
19	Эпигастральный угол (°)		95	[93; 106]	90	[80; 100]	80	[76; 86]

Как видно из таблицы, средний возраст плодов для первой возрастной группы составил 18 недель, для второй – 23 недели, для третьей – 32 недели. Самым интенсивно меняющимся показателем в течение всего пренатального онтогенеза является вес плода. Его ИР к среднему плодному периоду составляет 90 %, к позднему плодному периоду – 103 %. В СПП плоды мужского пола опережают по ИР плоды женского пола, в ППП девочки прибавляют в весе более активно, чем мальчики. Рост плодов (теменно-пяточный размер) изменяется стабильно и сопоставимо, от РПП к СПП и от СПП к ППП. ИР этого параметра составляет 25 и 21 %, соответственно. Сагиттальные размеры головы наиболее интенсивно (25 %) растут с 20 по 28 неделю гестации, в последнем триместре они увеличиваются на 17 %. Для бипариетального размера, который от РПП к СПП увеличивается в среднем на

19 %, от СПП к ППП на 21 %, выявлены половые различия. У мальчиков наиболее интенсивный рост идет в период с 21 по 28 неделю (25 %), у девочек – с 29 по 40 неделю (23 %). Для всех окружностей (головы, шеи, грудной клетки, живота) прослеживается одинаковая тенденция. От РПП к СПП происходит прирост этого показателя более активно, чем от СПП к ППП. Наибольшая ИР наблюдается в период с 21 по 28 недели для окружностей шеи и грудной клетки (27 %). Наименьшая ИР наблюдается в третьем триместре для окружностей шеи (9 %) и грудной клетки (11 %). Значимые половые различия выявлены только для окружности живота, прирост которой в третьем триместре для мальчиков составил 18 %, для девочек – 8 % за счет того, что в период с 21 по 28 неделю этот показатель у девочек увеличивался более интенсивно. Отделы свободной верхней конечности (плечо и предплечье) наиболее интенсивно растут от РПП к СПП, в последующий период их ИР снижается почти в 2 раза. Отделы свободной нижней конечности (бедро и голень) максимально увеличиваются в длину в среднем плодном периоде, при этом увеличения длины голени в позднем плодом периоде практически не происходит. У девочек рост длины бедра в ППП идет более активно. Стопа, в отличие от других отделов конечности, дает максимальный прирост на сроке с 28 по 40 неделю, ИР без учета половых различий стопы составляет в этом возрасте 39 %. Также в этот период идет максимальный рост длины грудной клетки по срединной линии. В позднем плодном периоде она увеличивается на 40 %, при этом ИР для плодов мужского пола составляет 46 %, женского – 31 %. Единственным критерием, имеющим отрицательный прирост, который становится более значительный с увеличением возраста плода (от РПП к СПП – 5 %, от СПП к ППП – 12 %) является эпигастральный угол.

Заключение. Наибольшая интенсивность роста почти всех соматометрических параметров плода была отмечена в среднем плодном периоде онтогенеза. Исключениями по интенсивности роста, которая смещается в поздний плодный период, являются длина стопы и грудной клетки. Четкие половые различие (более 10 %) нами были выявлены в интенсивности роста массы, окружности живота, длины голени, бедра, грудной клетки.

Список литературы

1. Данилов, Р. К. Общая и медицинская эмбриология / Р. К. Данилов, Т. Г. Боровая. – СПб. : СпецЛит, 2003. – 231 с.
2. Демидов, В. Н. Ультразвуковая компьютерная фетометрия. Определение массы и роста плода в III триместре беременности / В. Н. Демидов, Б. Е. Розенфельд // УЗ-диагностика. – 1996. – № 1. – С. 14–19.
3. Калмин, О. В. Аномалии развития органов и частей человека / О. В. Калмин, А. В. Михайлов, С. А. Степанов, Л. А. Лернер. – Саратов : Изд-во СГМУ, 1999. – 184 с.
4. Медведев, М. В. Нормальная ультразвуковая анатомия плода / М. В. Медведев, Н. А. Алтынник. – М. : Реал Тайм, 2008. – 152 с.
5. Милованов, А. П. Внутриутробное развитие человека : рук-во для врачей / А. П. Милованов, С. В. Савельева. – М. : Изд-во МДВ, 2006. – 384 с.
6. Петренко, В. М. Основы эмбриологии. Вопросы развития в анатомии человека / В. М. Петренко. – СПб. : Изд-во ДЕАН, 2003. – 400 с.
7. Халафян, А. А. STATISTICA 6. Статистический анализ данных : учебн. – 3-е изд. / А. А. Халафян. – М. : ООО «Бином-Пресс», 2007. – 512 с.
8. Harrison, M. R. The fetus as a patient : surgical considerations / M. R. Harrison, N. S. Adzick // Ann. Surg. – 1990. – Vol. 213. – P. 279–291.
9. James, D. Fetal medicine / D. James // BMJ. – 1998. – Vol. 316. – P. 1580–1583.
10. Lees, W. R. Three-dimensional ultrasound of the fetus / W. R. Lees, J. E. Gardener, A. Gillams // Radiology. – 1991. – Vol. 181. – P. 132.
11. Merz, E. Three-dimensional ultrasonography in prenatal diagnosis / E. Merz, G. Weber, F. Bahimann et al. // J. Perinatal Med. – 1995. – Vol. 23. – P. 213–222.
12. O' Rahilly, R. Human embryology and teratology / R. O' Rahilly, F. Muller. – New York : John Wiley and Sons, 1992. – 630 p.

Луцай Елена Дмитриевна, кандидат медицинских наук, доцент, докторант кафедры оперативной хирургии и клинической анатомии им. С.С. Михайлова и кафедры анатомии человека, ГБОУ ВПО «Оренбургская государственная медицинская академия» Минздрава России, Россия, 460000, г. Оренбург, ул. Советская, д. 6, тел.: (3532) 77-30-09, e-mail elut@list.ru.

Железнов Лев Михайлович, доктор медицинских наук, профессор, заведующий кафедрой анатомии человека, ГБОУ ВПО «Оренбургская государственная медицинская академия» Минздрава России, Россия, 460000, г. Оренбург, ул. Советская, д. 6, тел.: (3532) 77-30-09, e-mail: elut@list.ru.

УДК 611.132
© Д.Н. Лященко, 2012

Д.Н. Лященко

СИНТОПИЯ ВОСХОДЯЩЕЙ, ГРУДНОЙ АОРТЫ И ЕЕ ДУГИ В РАННЕМ ПЛОДНОМ ПЕРИОДЕ ОНТОГЕНЕЗА ЧЕЛОВЕКА

ГБОУ ВПО «Оренбургская государственная медицинская академия» Минздрава России

На материале торсов 50 плодов человека 16–22 недель развития была изучена синтопия восходящей, грудной аорты и ее дуги в раннем плодном периоде онтогенеза. Отдельно рассмотрены взаимоотношения каждого из указанных отделов аорты с органами и структурами грудной полости. Даны морфометрические характеристики этих взаимоотношений. Полученные данные расширяют представления морфологов, врачей ультразвуковой диагностики, фетохирургов о взаимоотношениях данного сосуда с органами и структурами грудной полости.
Ключевые слова: *восходящая аорта, дуга аорты, грудная аорта, плод, фетальная топография, синтопия.*

D.N. Lyashchenko

THE SYNTOPY OF THE ASCENDING CHEST AORTA AND ITS ARCH IN EARLY FETAL PERIOD OF ONTOGENESIS

The material of torsos of 50 human fetuses of 16–22 weeks of development were used to study the syntopy of an ascending chest aorta and its arch in early fetal period of the ontogenesis. Mutual relations of each of the specified departments of an aorta with bodies and structures of the chest cavity were separately studied. The data of morphometrical characteristics of these mutual relations were geven. The obtained data expanded representation of morphologists, doctors of ultrasonic diagnostics, fetosurgeons about mutual relations of the given vessel with bodies and structures of the chest cavity.
Key words: *ascending aorta, aorta arch, chest aorta, fetus, fetal topography, syntopy.*

Введение. Сердце и магистральные сосуды средостения, такие, как аорта, легочный ствол, верхняя полая вена, артериальный проток, овальное отверстие, – одни из наиболее уязвимых мест в развивающемся организме плода. Диагноз врожденного порока сердца (ВПС) устанавливается у 1 из 100 родившихся живыми детей [2]. Ежегодно в России появляется на свет около 25 тысяч детей с ВПС, половина из них имеет критические пороки, при которых оказание кардиохирургической помощи показано в первые дни, а подчас в первые часы жизни ребенка [1]. Изучение анатомии врожденных пороков сердца и сосудов, механизмов и причин их формирования основывается на данных по их нормальной фетальной анатомии и топографии. Вышеуказанные аспекты требуют детальных сведений по анатомии и топографии магистральных сосудов средостения в пренатальном периоде онтогенеза, в том числе и аорты.

Цель: изучить синтопические взаимоотношения восходящей, грудной аорты и ее дуги в раннем плодном периоде онтогенеза.

Материалы и методы. Материалом исследования послужили препараты, изготовленные из торсов 50 плодов обоего пола 16–22 недель развития. Весь материал был набран в результате прерывания беременности по социальным показаниям у здоровых женщин с соблюдением необходимых юридических и этических норм. В работе использованы макромикроскопическое препарирование, метод распилов по Н.И. Пирогову в разных плоскостях, гистотопографический метод. Гистотопограммы окрашивали по стандартной методике Ван Гизона. На изготовленных препаратах последовательно рассматривались восходящая аорта, дуга аорты и грудная часть нисходящей аорты, то есть все те части аорты, которые располагаются от места ее выхода из левого желудочка до аортального отверстия диафрагмы.

Результаты и их обсуждение. При изучении макропрепаратов и разноплоскостных пироговских и гистотопографических срезов было выявлено, что в данном периоде пренатального онтогенеза

сформированы все отделы аорты: восходящая, дуга, грудной и брюшной отделы нисходящей аорты с их соответствующими ветвями. На этом сроке развития плода во всех случаях отчетливо определялся клапан аорты со всеми его заслонками. При анализе синтопии восходящей аорты было выявлено, что она находится на том уровне относительно позвоночника, где расположены важные с анатомической точки зрения образования грудной полости, то есть на топографо-анатомически сложном уровне (рис. 1). Так, на этом уровне отчетливо визуализируются нисходящая аорта, пищевод, оба главных бронха, верхняя полая вена, легочные артерии, полости сердца (оба ушка, правые предсердия и желудочек), диафрагмальные и блуждающие нервы. Поэтому синтопические взаимоотношения восходящей части аорты достаточно сложны.

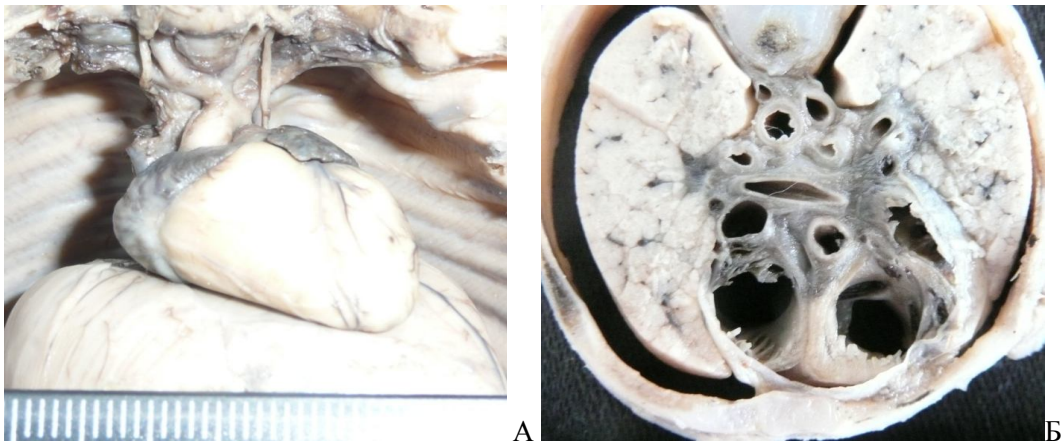

Рис. 1. Восходящая аорта на макропрепарате (А) и горизонтальном срезе по Н.И. Пирогову (Б). А – макропрепарат грудной клетки плода. Срок гестации 20–21 неделя, пол мужской. Б – горизонтальный срез по Н.И. Пирогову. Срок гестации – 16–17 недель, пол женский. Уровень Th_{VI}.

Спереди она граничит с задней стенкой правого желудочка, при этом диапазон их взаимоотношений – от соприкосновения стенок до диастаза толщиной 1,79 мм. Чуть спереди, но больше справа восходящая аорта граничит с правым предсердием и верхней полой веной. Измерения показали, что среднее расстояние между аортой и этими образованиями составило 1,34 ± 0,01 и 1,17 ± 0,01 мм, соответственно. Необходимо отметить, что если в самом своем начале восходящая аорта отстоит от верхней полой вены, то в краниальном направлении эти сосуды сближаются вплоть до плотного соприкосновения. Слева восходящая аорта контактирует с легочным стволом, сосуды могут отстоять друг от друга на расстояние до 0,55 ± 0,01 мм, в половине случаев их стенки вплотную соприкасались. На уровнях, где легочный ствол не определяется (ниже его отхождения), слева от восходящей части аорты на расстоянии 2,0–5,3 мм (в среднем 3,41 ± 1,1 мм) находится левое ушко. Сзади восходящая аорта вплотную соприкасается с правой легочной артерией. Учитывая синтопическую сложность уровня, на котором определяется восходящая аорта, были изучены морфометрические характеристики ее взаимоотношений с другими органами и структурами грудной полости. Так, среднее расстояние между аортой и пищеводом составило 3,9 ± 0,62 мм. Дистанции до правого и левого легкого в среднем составили 4,85 ± 0,9 и 4,45 ± 1,1 мм, соответственно. Расстояние от восходящей аорты до правого блуждающего нерва колеблется в пределах от 3,0 до 7,22 мм при средней величине 4,31 ± 1,7 мм. Аналогичные показатели до левого блуждающего нерва составили 3,16–7,41 и 3,64 ± 0,81 мм.

Как показали изученные препараты, на уровне Th_2-Th_3 восходящая аорта переходит в дугу, которая имеет вид вытянутого, несколько сжатого с боков овала, при этом ее ось расположена косо справа налево, спереди назад (рис. 2 А). Большая часть дуги аорты располагается влево от срединной плоскости тела, меньшая – справа от нее, при этом сектор относительно центра позвонка был аналогичен сектору восходящей аорты. Рассматривая синтопию дуги аорты, можно отметить, что она располагается своим передним краем вплотную к задней поверхности тимуса и в ряде наблюдений (58 % случаев) вдается между его долями. Справа от дуги находятся верхняя полая вена и бифуркация трахеи, при этом левый главный бронх проходит прямо под дугой, соприкасаясь с ее стенкой. Сзади от

дуги аорты расположен пищевод, который отделяет ее от передней поверхности позвонка. Слева сосуд граничит с левым легким, отделяясь от него медиастинальной плеврой.

На уровне Th_2-Th_3 дуга аорты, отдав свои три ветви, переходит в нисходящую аорту, в ее грудной отдел (рис. 2Б). Этот участок аорты на препаратах всегда занимал положение слева от срединной линии в секторах, ограниченных VI–VIII радиусами, в зависимости от уровня позвонка. При изучении синтопии грудного отдела нисходящей аорты выявлено, что сзади независимо от уровня всегда находится тело позвонка, с которым адвентиция сосуда соединена остатком задней брыжейки. Диастаз между указанными образованиями составил в среднем 1,67 ± 0,2 мм. Слева также на всех уровнях располагается левое легкое, при этом оно отделено от аорты только плеврой. Справа от нисходящей аорты на уровнях выше Th_6 находится пищевод, стенка которого вплотную соприкасается со стенкой сосуда. Начиная с уровня Th_5–Th_6,пищевод смещается кпереди и далее, вплоть до места его перехода в желудок, располагается впереди нисходящей аорты. Выше этого уровня спереди лежит левый главный бронх, при этом между ним и аортой в 64 % случаев находился левый блуждающий нерв, а в 36 % наблюдений нерв был смещен несколько влево. На уровне Th_{VIII} – Th_X грудной отдел нисходящей аорты переходит в брюшной.

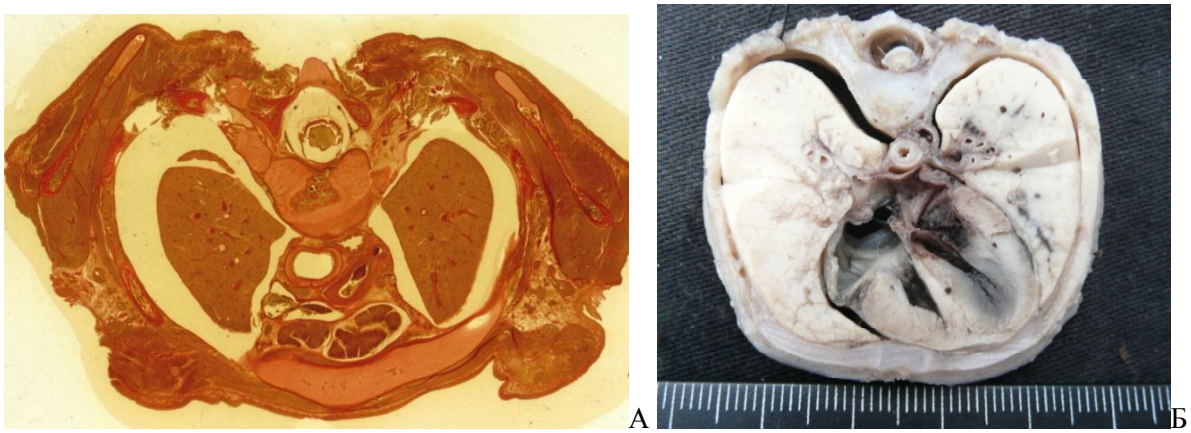

Рис. 2. Дуга аорты на горизонтальной гистотопограмме и нисходящая аорта на срезе по Н.И. Пирогову. А – горизонтальная гистотопограмма, окраска по Ван Гизон. Возраст – 18–19 недель, пол – женский. Б – горизонтальный срез по Н.И. Пирогову, уровень Th_V. Возраст – 22 недели, пол – мужской

Заключение. Получены новые данные по синтопии восходящей, грудной аорты, ее дуги в раннем плодном периоде онтогенеза, которые расширяют представления морфологов, врачей ультразвуковой диагностики, фетохирургов о взаимоотношениях данного сосуда с органами и структурами грудной полости.

Список литературы

1. Беспалова, Е. Д. Диагноз до рождения / Е. Д. Беспалова // Медицинская газета. – 15.10.2010.
2. Бокерия, Л. А. Врожденные пороки сердца: состояние проблемы в России / Л. А. Бокерия, С. В. Горбачевский // Грудная и сердечно-сосудистая хирургия. – 1996. – № 3. – С. 31–34.

Лященко Диана Наилевна, кандидат медицинских наук, докторант кафедры анатомии человека, ГБОУ ВПО «Оренбургская государственная медицинская академия» Минздрава России, Россия, 460014, г. Оренбург, ул. Советская, д. 6, тел.: (3532) 24-06-17, e-mail: lyaschenkod@mail.ru.

УДК 591.444:539.16.04:546.791
© А.Ф. Маленченко, О.В. Ермакова, О.В. Раскоша, 2012

А.Ф. Маленченко[1], О.В. Ермакова[2], О.В. Раскоша[2]

БИОЛОГИЧЕСКОЕ ДЕЙСТВИЕ ПРИРОДНОГО УРАНА НА ЩИТОВИДНУЮ ЖЕЛЕЗУ*

[1]ГНУ «Институт радиобиологии Национальной академии наук Беларуси», г. Гомель, Беларусь
[2]ФГБУН «Институт биологии Коми научного центра Уральского отделения РАН» г. Сыктывкар

Изучение действия урана на щитовидную железу животных показало, что изменения после введения урана (в концентрации 66,6 мг/л в течение 14 месяцев) носили преимущественно воспалительный характер с формированием очагов клеточной пролиферации. У 30 % крыс были выявлены опухолевые образования (крупноклеточные недифференцированные карциномы). Обнаружены отдаленные эффекты действия урана совместно с облучением в эксперименте на мышах линии СВА, которых анализировали сразу и через месяц после прекращения воздействий (концентрация урана – 25 Бк/л в течение 30 суток). С использованием метода твердотельных трековых детекторов показано, что дозовые нагрузки от урана на щитовидную железу на 1–3 порядка превышают значения доз, которые обычно ассоциируются с облучением щитовидной железы природным ураном.
Ключевые слова: *уран, щитовидная железа, дозовая нагрузка.*

A.F. Malenchenko, O.V. Ermakova, O.V. Raskosha

THE BIOLOGICAL ACTION OF NATURAL URANIUM ON THE THYRIOD GLAND

The study of uranium action on the thyroid gland of animals showed that the changes after uranium introduction (concentration 66,6 mg/l during 14 months) had inflammatory character with formation of foci of cellular proliferation. There were found out tumour formations (large cellular nondifferentiated carcinomas) in 30 % of rats. There were found out the remote effects of uranium action together with radiation during experiment on mice of SBA line analysed on the spot and after a month after the stopage of action (concentration 25 Bk/l during 30 days). The usage of method of hard-bodied track detectors showed that the dosage load from uranium on the thyroid gland in 1-3 levels increase the meaning of dosage wich is associated with radiation of thyroid gland by natural uranium.
Key words: *uranium, thyroid gland, dosage load.*

До настоящего времени остаются открытыми вопросы биологической роли природных радионуклидов. Особенно сложна оценка зависимости доза-эффект для природных изотопов, так как в их проявлениях сочетаются механизмы химической и радиационной природы. К числу широко распространенных в природе элементов относятся изотопы урана. Обладая высокой химической активностью и способностью образовывать комплексы с органическими и неорганическими соединениями, уран включается в метаболические процессы, изменяя нормальное функционирование органов и систем. В острых случаях доминирующими являются его химические свойства, а при длительном поступлении в организм возрастает вклад радиационной составляющей [3]. По данным разных авторов [2, 7], содержание урана в органах и тканях человека отличается на 1–2 порядка, что создает неопределенность в трактовке зависимости доза-эффект.

Имеющийся экспериментальный материал и эпидемиологические наблюдения не исключают участия урана в формировании тиреоидной патологии. Известно, что в йоддефицитных, эндемичных по зобу областях уран накапливается в щитовидной железе в повышенных количествах. Хотя основным депо урана в организме является скелет, его концентрация, а следовательно, и возможный биологический эффект в щитовидной железе, может значительно превосходить таковой в костях. По данным ученых [10], в щитовидных железах животных из районов, эндемичных по зобу, содержится наибольшее количество альфа-излучающих нуклидов (уран, торий и их дочерние продуктов) – до 3,0 пкКи/г (в костях 0,09–0,17 пкКи/г). Накапливаясь в повышенных количествах в железе, уран нарушает процесс интратиреоидного метаболизма йода, что приводит к развитию гипофункции железы и нарушению процессов гормонопоэза [4]. Подтверждением роли урана в изменении состояния щитовидной железы может быть наблюдение частоты тиреоидного рака в Бразилии. Высокая частота рака щитовидной железы была отмечена только среди больных, мигрировавших из районов, в которых высокая частота эндемического зоба сочеталась с биогеохимическими особенностями – залежами радиоактивных руд [9].

---

* Работа выполнена при поддержке грантов РФФИ № 11-04-90354-РБУ_а и БРФФИ № Б11БРУ003.

Качественно новую информацию о клеточных перестройках в щитовидной железе привнесла авария на Чернобыльской АЭС. Выявлено, что эта авария, сопровождавшаяся выбросом в окружающую среду радиоактивного йода, привела к развитию преимущественно у детей папиллярного рака щитовидной железы [1]. Механизмы, определившие реализацию радиационно-индуцированных повреждений и манифестацию опухолевого процесса через годы и десятилетия после распада радиойода и сыгравших роль промотора, пока не выяснены [5]. Не исключено, что в роли промоторов могут выступать различные токсические микроэлементы, природные радионуклиды и различные антитиреоидные соединения, обладающие мутагенными и канцерогенными свойствами. Одним из таких потенциальных естественных канцерогенов может быть уран [6].

С целью подтверждения или опровержения этого предположения было выполнено экспериментальное изучение опухолеобразования в щитовидной железе белых беспородных крыс при длительном поступлении урана (14 месяцев) в организм с питьевой водой в концентрации 66,6 мг/л [5]. Выявлено, что морфологические изменения при поступлении растворимых соединений урана в организм были практически во всех органах и тканях, представляя собою сочетание воспалительно-пролиферативных, склеротических и дегенеративно-дистрофических изменений. В щитовидной железе изменения носили преимущественно воспалительный характер с формированием очагов клеточной пролиферации. Опухолевые образования были выявлены у 30 % крыс. Исходя из морфологического строения опухолей, их можно рассматривать как крупноклеточные недифференцированные карциномы. На мышах линии СВА был проведен эксперимент по изучению хронического (1 месяц) действия азотнокислого урана 238 (25 Бк/л) совместно с ионизирующим излучением (мощность экспозиционной дозы – 2мР/ч), который также позволил выявить структурные нарушения в разных органах, в том числе и в щитовидной железе как непосредственно после окончания действия факторов, так и в отдаленный период после воздействий [8].

Изучение распределения урана и формирование доз облучения в участках тиреоидной ткани довольно сложная задача. С радиобиологических позиций при допущении равномерного распределения урана по тиреоидной ткани доза облучения от этого нуклида незначительна. Так, средние годовые дозы облучения от природного урана по усредненным данным НКДАР для жителей земли порядка $1{,}1 \cdot 10^{-7}$ Гр/год [11]. Однако при изучении микрораспределения урана в тиреоидной ткани с использованием метода твердотельных трековых детекторов дозовые нагрузки от природного урана на щитовидную железу представляются иными. На детекторах были выявлены локальные участки скопления треков в зависимости от типа использованного детектора – альфа-треки или треки осколков деления делящихся радионуклидов. При соотнесении их к природному изотопу урана-235 уровни облучения в этих участках на 1–3 порядка превышают значения доз, которые обычно ассоциируются с облучением щитовидной железы природным ураном и были приведены выше. Это позволяет в ином свете рассматривать зависимость доза-эффект для этого нуклида на клеточном уровне и возможные радиобиологические последствия.

Проблема биологической роли микроэлементов-радионуклидов вообще и урана в частности не может ограничиваться констатацией элиминированной зависимости «доза – концентрация – эффект». В реальных экологических условиях она носит более сложный комплексный характер, включая биогеохимические особенности территорий, действие нерадиационных факторов, механизмы формирования генетических повреждений, радиобиологические особенности действия малых доз и др.

Стремительные масштабы роста атомной энергетики, добычи урана сопровождаются не только формированием локальных участков повышенной концентрации в местах его добычи и переработки, но и рассеянием на глобальном уровне. Выбросы в атмосферу урана от тепловых электростанций, химизации сельского хозяйства в еще большей степени увеличивают потоки этого элемента в окружающей среде, нарушая один из наиболее консервативных компонентов биосферы – содержание и распределение в ней природных радионуклидов. Последствия этого процесса содержат значительное количество неопределенностей, что вызывает необходимость дальнейших исследований этой проблемы.

Список литературы

1. Демидчик, Е. П. Рак щитовидной железы у детей : последствия аварии на Чернобыльской АЭС / Е. П. Демидчик, А. Ф. Цыб, Е. Ф. Лушников. – М. : Медицина, 1996. – 206 с.

2. Журавлев, В. Ф. Токсикология радиоактивных веществ / В. Ф. Журавлев. – М. : Энергоатомиздат, 1990. – 336 с.

3. Левина, Э. Н. Общая токсикология металлов / Э. Н. Левина. – Л. : Медицина, 1972. – 183 с.

4. Маленченко, А. Ф. Обмен йода в течение патологических процессов в щитовидной железе у людей в регионах зобной эндемии при поражении радиойодом / А. Ф. Маленченко, И. Я. Василенко, О. И. Василенко // Радиационная биология. Радиоэкология. – 2007. – Т. 47, № 4. – С. 435–443.

5. Маленченко, А. Ф. Морфологические изменения тиреоидной ткани крыс при действии радиоактивного урана / А. Ф. Маленченко, Н. И. Русак // Вести Национальной академии наук Беларуси. Серия биологических наук. – 2004. – № 2. – С. 94–98.

6. Маленченко, А. Ф. Биологические аспекты радиоактивных микроэлементов : уран / А. Ф. Маленченко, С. Н. Сушко, О. В. Ермакова // Радиация и экосистемы : мат-лы Международной научной конференции (г. Гомель, 16–17 октября 2008 г.). – Гомель : ГНУ «Институт радиобиологии НАНБ», РНИУП «Институт радиологии», 2008. – С. 187–190.

7. Новиков, Ю. В. Гигиенические вопросы изучения содержания урана во внешней среде и его влияния на организм / Ю. В. Новиков. – М. : Медицина, 1974. – 232 с.

8. Раскоша, О. В. Особенности хронического раздельного и сочетанного действия низкоинтенсивного γ-излучения и нитрата ^{232}Th на щитовидную железу / О. В. Раскоша, О. В. Ермакова // Радиационная биология. Радиоэкология. – 2005. – Т. 45, № 6. – С. 1–7.

9. Стрельцова, В. Н. Отдаленные последствия радиационного поражения. Бластомогенное действие / В. Н. Стрельцова, Ю. И. Москалев // Итоги науки и техники. Серия «Радиационная биология». – 1985. – Т. 5. – 181 с.

10. Ekpechi, O. L. Physical behaviour of radioactive contaminants in the atmosphere / O. L. Ekpechi, L. Van Middlesworth, G. Cole. – Vienna : IAEA, 1977. – P. 401–407.

11. United Nations. Ionizing radiation : sources and biological effects. United Nations Scientific Committee on the Effects of Atomic Radiation. 1982. Report of the General Assembly, with annexes – New York : United Nation, 1982. – 773 c.

Маленченко Александр Федорович, ведущий научный сотрудник, заведующий лабораторией комбинированных воздействий, ГНУ «Институт радиобиологии Национальной академии наук Беларуси», Беларусь, 246007, г. Гомель, ул. Федюнинского, д. 4, тел.: (375) 232-57-07-06, e-mail: irb@mail.gomel.by.

Ермакова Ольга Владимировна, доктор биологических наук, ведущий научный сотрудник отдела радиоэкологии ФГБУН «Институт биологии Коми научного центра Уральского отделения РАН», Россия, 167982, г. Сыктывкар, ул. Коммунистическая, д. 28, тел.: (8212) 43-04-78, e-mail: ermakova@ib.komisc.ru.

Раскоша Оксана Вениаминовна, кандидат биологических наук, научный сотрудник отдела радиоэкологии ФГБУН «Институт биологии Коми научного центра Уральского отделения РАН», Россия, 167982, г. Сыктывкар, ул. Коммунистическая, д. 28, тел.: (8212) 43-04-78, e-mail: raskosha@ib.komisc.ru.

УДК 617.7-003.821–053.9-06
© О.В. Махонина, В.В. Ермилов, 2012

О.В. Махонина, В.В. Ермилов

МЕЖКЛЕТОЧНЫЕ ВЗАИМОДЕЙСТВИЯ В ПРОГРАММИРОВАННОЙ ГИБЕЛИ КЛЕТОК ПИГМЕНТНОГО ЭПИТЕЛИЯ СЕТЧАТКИ И ФАКТОРЫ, ВЛИЯЮЩИЕ НА АМИЛОИДОГЕНЕЗ В СТРУКТУРАХ ДНА ГЛАЗА БОЛЬНЫХ ВОЗРАСТНОЙ МАКУЛЯРНОЙ ДЕГЕНЕРАЦИЕЙ

ГБОУ ВПО «Волгоградский государственный медицинский университет» Минздрава России

Межклеточные взаимодействия в программированной гибели клеток пигментного эпителия сетчатки влияют на амилоидогенез в структурах дна глаза больных возрастной макулярной дегенерацией. Исследование показало, что амилоидные отложения в структурных элементах заднего отдела глаза способствуют развитию и усугубляют течение возрастной макулярной дегенерации. Тесная связь амилоидных отложений с молекулярными механизмами, обеспечивающими программированную гибель клеток пигментного эпителия сетчатки, позволяет высказаться в пользу участия этих клеток в амилоидогенезе.

***Ключевые слова**: апоптоз, пигментный эпителий сетчатки, возрастная макулярная дегенерация, амилоидогенез.*

O.V. Machonina, V.V. Ermilov

THE INTERCELLULAR RELATIONSHIP IN PROGRAMMED DEATH OF RETINAL PIGMENT EPITHELIUM CELLS AND FACTORS INFLUENCING THE AMYLOIDOGENESIS IN STRUCTURES OF THE OCULAR FUNDIC TISSUES IN PATIENTS WITH AGE-RELATED MACULAR DEGENERATION

The close contact of amyloid fibrillae with damaged retinal pigment epithelial (RPE) cells and their presence in the invagination of the cytolemma of these cells made it possible to suggest their participation in the amyloidogenesis. The authors worked out the hypothesis of the pathogenesis of age-related macular degeneration in which the principal role in the formation and deposition of abnormal protein amyloid was played by degenerative RPE cells.

Key words: *apoptosis, retinal pigment epithelial cells, age-related macular degeneration, amyloidogenesis.*

Установлено, что апоптоз следует рассматривать как общий конечный путь гибели клеток при многих заболеваниях сетчатки, включая различные формы дегенерации и дистрофии. Не вызывает сомнений, что поломки в системе регуляции апоптоза могут играть существенную роль в развитии возрастной патологии. Установление данного факта имеет принципиальное значение как для понимания природы заболеваний, так и для поиска эффективных средств их патогенетической терапии, посредством целенаправленного воздействия на механизмы, контролирующие апоптоз.

Многие исследователи считают, что для осуществления апоптоза клетки нуждаются в пусковых сигналах от других клеток или, по крайней мере, нуждаются в том, чтобы от других клеток не поступало тормозных сигналов [8, 9, 10, 11]. Не всегда попытки проследить это взаимодействие клеток выглядят убедительными. Так, на основании лишь топографической близости энтероцитов и внутриэпителиальных лимфоцитов с цитоплазматическими гранулами, обладающих, вероятно, большей цитотоксичностью, делается вывод о том, что апоптоз эпителиоцитов тонкой кишки медиирован лимфоцитами [8].

Изучение процесса амилоидообразования на сегодняшний день является одной из актуальных проблем в мировой науке. Нами в 1990–2011 годах были опубликованы работы [2, 3, 4, 5], обосновывающие инициирующую роль локального старческого амилоидоза в патогенезе возрастной макулярной дегенерации (ВМД). Среди старческого локального амилоидоза глаза был выделен амилоидоз с преимущественным поражением переднего либо заднего отдела глаза, морфогенез и клинические проявления которых различны.

При локальном амилоидозе с преимущественным поражением заднего отдела глаза клиническим проявлением становится ВМД. Возрастная макулярная дегенерация представляет собой дистрофический процесс в хориокапиллярном слое, мембране Бруха и пигментном эпителии сетчатки (ПЭС) с последующим вовлечением фоторецепторов. ВМД встречается в 40 % случаев среди лиц старше 40 лет и в 58–100 % случаев у людей старше 60 лет. ВМД является ведущей причиной необратимого снижения центрального зрения, приводящего к слепоте.

Хорошо известно, что старение всегда сопровождается увеличением риска определенной группы заболеваний, характерных для пожилого возраста. Старение сетчатки связывают со значительной потерей палочек и колбочек, ганглиозных клеток, с альтерациями ПЭС, дисфункция которого ослабляет метаболическую поддержку фоторецепторов. Пигментный эпителий, взаимодействуя с наружными сегментами фоторецепторов, играет ключевую роль в регенерации важнейших химических веществ, участвующих в акте зрительного восприятия.

Сравнительно недавно исследователями, изучающими молекулярные механизмы повреждающего действия света на структуры глаза, было показано, как высокотоксичный синглетный кислород, образующийся при облучении основного флуорофора липофусциновой гранулы – бис-ретинилиден-этаноламина (в англоязычной литературе сокращенно A2E) – синим светом, повреждает не только биохимические компоненты клетки пигментного эпителия, но и атакует и сами молекулы A2E, превращая их в еще более токсичную эпоксидную форму [6, 7]. Недавно стало известно, что ключевую роль в активном удалении трансретиналя из фоторецепторной мембраны диска после фотолиза родопсина играет специальный белок – АТФ-связывающий кассетный переносчик ретиналя (ATP-binding cassette transporter of retinal или сокращенно ABCR). Мутация гена, кодирующего синтез одного из ключевых участников зрительного цикла, а именно – синтез белка ABCR, ответственна за избыточное накопление в пигментном эпителии липофусциновых гранул и за возникновение ВМД [12].

Учитывая современные знания о молекулярных механизмах апоптоза окулярных структур и повреждающего действия света на клетки пигментного эпителия сетчатки, в исследовании мы сочли возможным предположить наличие связи между ними и концепцией амилоидогенеза при ВМД, пред-

ложенной и опубликованной нами в журнале «Архив патологии» [2]. Мы изучили на секционном материале частоту различных форм амилоидоза и связь амилоидных отложений в тканях глаза с ВМД. Для этого с помощью селективных методов выявления амилоида и его типов, а также электронной микроскопии было исследовано 111 глаз людей старше 50 лет с прижизненным офтальмологическим исследованием, у которых после смерти в доме престарелых были обнаружены морфологические признаки ВМД. Амилоидные отложения у этих больных были обнаружены в тканях заднего отдела 47 глаз, что составило 42,3 %. Как и при других формах старческого локального амилоидоза, обнаруженный при ВМД амилоид был устойчив к действию перманганата калия и к 2-часовой обработке щелочным гуанидином. Все типы морфологических изменений при ВМД, а именно – друзы, гистологически представляющие собой скопление эозинофильного PAS-положительного гомогенного вещества между основной мембраной пигментного эпителия сетчатки и коллагеновой частью мембраны Бруха, пигментные изменения и экссудативные изменения в глазах без амилоидоза и с амилоидозом, имели четкую тенденцию повышаться с возрастом, с пиком встречаемости на десятом десятилетии жизни. С помощью конго красного и тиофлавина-Т впервые удалось установить амилоидную природу содержимого друз и отложений в самой мембране Бруха.

При электронно-микроскопическом исследовании массивные скопления фибрилл амилоида были обнаружены в содержимом друз, во внутреннем коллагеновом слое мембраны Бруха с примыкающими к ним вплотную фрагментами деградирующих клеток пигментного эпителия сетчатки. При подсчете количества ядер пигментного эпителия сетчатки в макулярной и парамакулярной области у больных ВМД обнаружено четкое уменьшение их количества с возрастом, причем наименьшее количество ядер пигментного эпителия сетчатки оказалось в глазах с ВМД и амилоидозом.

Согласно параметаболической теории старения А.Г. Голубева [1], многие необходимые организму соединения способны к взаимодействиям или типовым химическим реакциям, приводящим (с нередким вовлечением свободнорадикальных процессов) к регулярному образованию «внеплановых» веществ, которые не только не нужны, но и вредны. Такие реакции, сопровождая нормальные процессы обмена, могут быть обозначены как параметаболические.

«Театром военных действий» для этих реакций являются, в первую очередь, не подлежащие обновлению ткани и клетки (в частности, постмитотические переставшие делиться, в том числе клетки пигментного эпителия), где вызываемые подобными реакциями повреждения не нивелируются, а постепенно накапливаются, обеспечивая движение к старению.

Благодаря фаголизосомальной системе клеток ПЭС цитоплазматический материал (переваренные диски наружных концевых сегментов фоторецепторов) диффундирует через мембрану Бруха и уносятся хориокапиллярами. Та часть поврежденного материала фоторецепторных дисков, которая становится резистентной к действию ферментов, ответственных за деградацию, приводит к неполной фаголизосомальной деградации, к накоплению в цитоплазме клеток ПЭС патологического материала, из которого образуются амилоидные фибриллы.

Исследование показало, что амилоидные отложения в структурных элементах заднего отдела глаза способствуют развитию и усугубляют течение ВМД. Тесная связь амилоидных отложений с молекулярными механизмами, обеспечивающими деградацию клеток пигментного эпителия сетчатки, позволяет высказаться в пользу участия этих клеток в амилоидогенезе.

Список литературы

1. Голубев, А. Г. Биология продолжительности жизни и старения / А. Г. Голубев. – СПб. : ООО «Издательство Н-Л», 2009. – 288 с.

2. Ермилов, В. В. Сочетание амилоидоза глаза с его другой старческой патологией / В. В. Ермилов // Архив патологии. – 1993. – Вып. 6. – С. 43–45.

3. Ермилов, В. В. Место амилоидоза глаза среди различных форм амилоидоза / В. В. Ермилов, В. В. Серов // Архив патологии. – 1994. – Вып. 4. – С. 9–14.

4. Ермилов, В. В. Старческий локальный изолированный амилоидоз глаз как проявление возрастной патологии / В. В. Ермилов, О. В. Трофименко // Успехи геронтологии. – 1998. – № 3. – С. 117–119.

5. Ермилов, В. В. Корреляция метаболических нарушений в структурах глаза со старение, апоптозом зависимыми от возраста заболеваниями / В. В. Ермилов, О. В. Махонина // Вестник Волгоградского государственного медицинского университета. – 2011. – № 1. – С. 67–70.

6. Островский, М. А. Молекулярные механизмы повреждающего действия света на структуры глаза и системы защиты от такого повреждения / М. А. Островский // Успехи биологической химии. – 2005. – Т. 45. – С. 173–204.

7. Allikmets, R. N. Mutation of the Stargardt disease gene (ABCR) in age-related macular degeneration / R. N. Allikmets, N. F. Shroyer, N. Singh et al. // Science. – 1997. – Vol. 277. – P. 1805–1807.

8. Iwanaga, T. The involvement of macrophages and lymphocytes in the apoptosis of enterocytes / T. Iwanaga // Arch. Histol. Cytol. – 1995. – Vol. 58. – P. 151–159.

9. Medeiros, N. E. Preservation of ganglion cell layer neurons in age-related macular degeneration / N. E. Medeiros, C. A. Curcio // Invest. Ophthalmol. Vis. Sci. – 2001. – Vol. 42. – P. 795–803.

10. Morfini, G. Regulation of kinesin / G. Morfini, G. Szebenyi, B. Richards, S. T. Brady // Neurosci. – 2001. – Vol. 23. – P. 364–376.

11. Sparrow, J. R. Involvement of oxidative mechanisms in blue-light-induced damage to A2E-laden RPE / J. R. Sparrow, J. Zhou, S. Ben-Shabat et al. // Invest. Ohthalmol. Vis. Sci. – 2002. – Vol. 43. – P. 1222–1227.

12. Sun, H. ABCR, the ATP-binding cassette transporter for Stargardt macular dystrophy, is an efficient target of all-trans retinalmediated photoxidative damage in vitro / H. Sun, J. Nathans // J. Biol. Chem. – 2001. – Vol. 276. – P. 11766–11774.

Махонина Оксана Владиславовна, аспирантка кафедры патологической анатомии, ГБОУ ВПО «Волгоградский государственный медицинский университет» Минздрава России, Россия, 400131 г. Волгоград, пл. Павших Борцов, д. 1, тел.: (8442) 38-50-05, e-mail: post@volgmed.ru.

Ермилов Виктор Владимирович, доктор медицинских наук, профессор кафедры судебной медицины, ГБОУ ВПО «Волгоградский государственный медицинский университет» Минздрава России, Россия, 400131, г. Волгоград, пл. Павших Борцов, д. 1, тел.: (8442) 37-56-27, e-mail: vladimirovich2001@hotmail.com.

УДК 616.65-007.61-02-053
© А.А. Минаков, С.А. Зурнаджан, А.Д. Минаков, 2012

А.А. Минаков, С.А. Зурнаджан, А.Д. Минаков

ЭТИОПАТОГЕНЕТИЧЕСКИЕ АСПЕКТЫ ВОЗНИКНОВЕНИЯ ОЧАГОВ ДОБРОКАЧЕСТВЕННОЙ ГИПЕРПЛАЗИИ ПРЕДСТАТЕЛЬНОЙ ЖЕЛЕЗЫ В РАЗЛИЧНЫХ ОТДЕЛАХ ОРГАНА В ВОЗРАСТНОМ АСПЕКТЕ

ГБОУ ВПО «Астраханская государственная медицинская академия» Минздрава России

Рассмотрены современные вопросы этиологии и патогенетические основы, а также топографо-анатомическое обоснование возникновения первичных очагов доброкачественной гиперплазии предстательной железы в возрастном аспекте.

Ключевые слова: *простата, аденома, доброкачественная гиперплазия предстательной железы.*

A.A. Minakov, S.A. Zurnadjan, A.D. Minakov

THE ETIOPATHOGENIC ASPECTS OF THE APPEARANCE OF FOCI OF BENIGN PROSTATIC HYPERPLASIA IN DIFFERENT PARTS OF THE ORGAN IN THE AGING ASPECT

The modern aspects of etiology and pathogenic processes and anatomic justification of appearance of the primary foci of benign prostatic hyperplasia in the aging process was studied.

Key words: *prostate, adenoma, benign prostatic hyperplasia.*

Введение. Отношение предстательной железы к другим органам малого таза с практической точки зрения представляет большой интерес. Литературные сведения по вопросу топографии простаты в эмбриогенезе немногочисленны. Значительно большее внимание уделено хирургической анатомии и ее топографии в постнатальном периоде развития [1, 2, 5, 6].

Отдельные описания развития и дифференцировки ткани предстательной железы и прилегающих к ней органов малого таза в утробном развитии даны и исследованиях [3, 4, 7, 8, 9, 10].

Предстательная железа является гормонально-зависимым органом, находящимся под контролем гипоталамо-гипофизарно-гонадной системы, а ее рост, развитие и функции прямо зависят от уровня плазменного тестостерона (Т). Тестостерон – основной половой гормон у мужчин, до 90 % которого секретируется яичками (6–7 мг в день) и лишь 5–10 % – путем превращения С19 стероидов, продуцируемых надпочечниками.

Цель: изучить причины и особенности возникновения очагов гиперплазии предстательной железы в возрастном аспекте.

Материалы и методы. Применялись методы гистоанализа постсекционных препаратов (75 шт.), а также с помощью УЗИ производилось обследование 524 мужчин от 20- до 75-летнего возраста.

Результаты исследования. При аутопсии гистологические признаки гиперплазии простаты обнаруживаются у 8 % мужчин в возрасте до 30 лет, у 11 % пациентов – до 40 лет, более чем у 40 % человек – до 50 лет и более чем у 90 % мужчин старше 80 лет. Проблема аденомы простаты (доброкачественной гиперплазии предстательной железы – ДГПЖ) и в настоящее время не утратила своей актуальности. Связано это с тем, что причины возникновения ДГПЖ и ее патогенез изучены недостаточно. Однако, несомненно, доказано, что факторы возраста и состояния продукции андрогенов у мужчин – это непременные условия, влияющие на развитие ДГПЖ.

Сегодня считается признанным, что развитие ДГПЖ следует рассматривать как следствие нарушения механизмов регуляции в функциональной системе гипоталамус-гипофиз-гонады-предстательная железа. Максимальная продукция андрогенов половыми железами наблюдается у мужчин 25–30 лет, после чего выявляется постепенное снижение их гормональной активности. Кроме того, у мужчин 50–60 лет и старше с возрастом достоверно меняются концентрации тестостерона, лютеинизирующего гормона (ЛГ), фоклликулостимулирующего гормона (ФСГ) и эстрадиола. При этом повышается порог чувствительности гипоталамуса к действию половых стероидов. У мужчин в это время происходит повышение в крови уровня гонадотропинов на фоне относительно медленного снижения концентрации андрогенов. Если к 80 годам общее количество Т составляет около трети его уровня в 25–30-летнем возрасте, то концентрация биологически активного свободного Т равняется только 15–20 %. Известно, что инволюционные процессы первично затрагивают инкреторную функцию яичек, однако далеко не редкими являются наблюдения нормального уровня концентрации Т в плазме крови у мужчин 70–80 лет.

Период наиболее глубокой перестройки гормональной регуляции у мужчин приходится на возраст от 40 до 50 лет, когда отмечается снижение уровня циркулирующего в крови Т (в частности, его несвязанной формы) и увеличение концентрации эстрадиола. При этом изменение эндокринного статуса, как правило, не носит постепенного и равномерного характера, а имеет периоды регистрируемой дестабилизации, что может иметь значение для возникновения и развития ДГПЖ.

Доброкачественная гиперплазия предстательной железы представляет собой неопролиферацию стромальной и железной ткани с формированием новых железистых структур [3, 5].

Все клеточные элементы нормальной простаты могут принимать различное участие в развитии узловой гиперплазии. При этом эпителиальная составляющая представлена совокупностью различных по размеру желез, с преобладанием больших. Наиболее часто эпителиальная гиперплазия встречается в виде папиллярной железистой складчатости. В случае преобладания эпителиальной гиперплазии железистые узлы имеют губчатый или мультикистозный вид. Микроскопически фибромускулярные элементы могут присутствовать как в ассоциации с эпителиальной гиперплазией, так и без нее в случае чисто мезенхимальных узлов. Если превалирует фибромускулярный компонент, то предстательная железа может быть диффузно увеличена или состоять из плотных узлов.

В зависимости от клеточного состава и степени его дифференцировки выделяют несколько различных типов эпителиальной гиперплазии: светлоклеточную, базальноклеточную, мелкожелезистую, атитическую аденоматозную гиперплазию и интраэпителиальную неоплазию.

Сегодня считается установленным, что первичные очаги простатической гиперплазии распределяются в предстательной железе неоднородно. Начальные очаги пролиферации образуются преимущественно в медиальной части переходной зоны, ближе к семенному бугорку и периуретральной строме, вдоль проксимального отрезка простатической уретры. При этом центры стромальной пролиферации обнаружены преимущественно в переходной зоне (76,3 %), реже – в центральной (20,8 %) и очень редко – в периферической (2,9 %).

Таким образом, первичные узелки гиперплазии возникают на участке, составляющем менее 2 % общей массы предстательной железы. При дальнейшем развитии процесса количество узелков гиперплазии увеличивается, их можно обнаружить уже практически по всей переходной зоне.

Небольшие узлы стромальной пролиферации обычно погружены в межклеточный матрикс, из которого образуется строма в процессе эмбриогенеза, и имеют сходство с эмбриональной мезенхимой. В отдельных случаях стромальные узлы могут достигать очень больших размеров, однако только в хорошо развитых узлах можно индентифицировать зрелые соединительнотканные и гладкомышечные клетки.

Увеличение железистых узелков, расположенных на границе переходной зоны, объясняет классическое клиническое появление латеральных долей. Прогрессирование узловой гиперплазии в периуретральной области приводит к увеличению тканевой массы в области, расположенной дорсально от шейки мочевого пузыря, и формированию так называемой средней доли простаты.

Направленность преимущественного роста ДГПЖ, с одной стороны, зависит от локализации первичных гиперпластических изменений в предстательной железе, с другой – обусловлена состоянием ткани простаты. Если окружающая простатическая ткань отличается большой степенью эластичности, то экспансия происходит легко при отсутствии или при минимальной компрессии уретры. Склеротические изменения, очаги кальцинации и ригидность простатической капсулы могут способствовать росту узлов гиперплазии в сторону уретры и шейки мочевого пузыря с быстрым развитием инфравезикальной обструкции.

Характерным тканевым изменением при доброкачественной гиперплазии, наряду с увеличением клеточной массы, является перестройка архитектуры протоков и ацинусов. В большинстве случаев присутствует два механизма увеличения транзиторной зоны – диффузная и узловая пролиферация. С возрастом их количество последовательно увеличивается, однако большие узелки обычно не обнаруживаются у пациентов моложе 70 лет. Таким образом, в течение более чем 20 лет развитие доброкачественной гиперплазии характеризуется, прежде всего, увеличением количества узелков, и только гораздо позже происходит их увеличение в размерах.

Следующая фаза характеризуется дальнейшими гиперпластическими изменениями микроскопических узелков, которые увеличиваются в размерах, превращаясь в макроскопические. Процесс почкования и ветвления внутри узелков продолжается за счет вовлечения прилегающих протоков.

Финальной стадией гистогенеза ДГПЖ является развитием клинических симптомов как результата увеличения предстательной железы. При этом только в половине случаев микроскопические ДГПЖ развиваются клинические проявления заболевания. Для создания критериев клинической идентификации ДГПЖ, приемлемых для использования в эпидемиологическом исследовании, предложено учитывать следующие показатели: масса простаты – более 20 г, объемная скорость мочеиспускания – менее 15 мл/с и/или наличие урологических симптомов соответствующего уровня.

Клинические проявления и симптомы ДГПЖ разнообразны и зависят в основном от прогрессирования заболевания и его осложнений. Основным ее признаком является нарушение мочеиспускания различной степени – от незначительного учащения до полной задержки мочи.

Первая стадия ДГПЖ характеризуется ослаблением и некоторой вялостью струи мочи, затруднением акта мочеиспускания, увеличением его длительности, продолжительность расстройства мочеиспускания варьирует от нескольких месяцев до несколько лет.

Вторую стадию ДГПЖ разделяют на два периода. В первый ее период при еще достаточной сократительной способности мышцы, выталкивающей мочу, симптом остаточной мочи еще нерезко выражен. Степень ослабления сократительной способности мышцы, выталкивающей мочу, усиливается вследствие развившейся гипотонии мочевого пузыря.

Второй период второй стадии характеризуется нарастанием симптомов дисфункции мочевого пузыря: ночью больные встают мочиться до 4–10 раз, вынуждены напрягаться при мочеиспускании, что усугубляет нарушение кровообращение в мочевом пузыре и предстательной железе.

Повышение гидростатического давления в мочевом пузыре, нарушение его опорожнения, возрастающее количество остаточной мочи при росте аденомы приводят к сдавлению интрамуральных отделов мочеточников, дилатации верхних мочевых путей. Нарушение уродинамики способствует появлению пузырно-мочеточникового рефлюкса, создающего условия для развития пиелонефрита.

Если первая стадия переходит во вторую не всегда, то вторая стадия (нарастающая декомпенсация мочевой системы) неизбежно переходит в третью (стадию полной декомпенсации мочеиспускания).

Заключение. В возрастном периоде наиболее четко проявляются характерные черты второго критического периода онтогенеза простаты, который обусловливает становление органных систем и сопровождается изменением морфологии, биометрии как паренхиматозных, так и стромальных компонентов железы.

Наряду с морфофункциональными изменениями в железистом аппарате простаты, наблюдается и морфофункциональная перестройка сосудистых образований, которая проявляется увеличением их количества и площади.

В составе сосудистых образований предстательной железы отмечается стабилизация кровоснабжения, что выражается в уменьшении количества кровеносных капилляров, артериол и венул, что приводит к образованию очагов доброкачественной гиперплазии органа. Все сказанное имеет важное значение для развития представлений о механизмах становления тканевой системы простаты онтогенеза.

Список литературы

1. Возианов, А. Ф. Атлас-руководство по урологии / А. Ф. Возианов, А. В. Люлько. – Днепропетровск : Днепр VAL, 2001. – Т. 3. – С. 398–465.
2. Ловцов, В. В. Морфопатогенетические аспекты в выборе метода оперативного лечения больных доброкачественной гиперплазией простаты : автореф. дис. ... д-ра мед. наук / В. В. Ловцов. – Саратов, 1999. – 38 с.
3. Лопаткин, Н. А. Доброкачественная гиперплазия предстательной железы / Н. А. Лопаткин, А. Г. Мартов, А. В. Сивков, Н. А. Чернов. – М. : НИИ урологии МЗ РФ, 2000. – CD-ROM.
4. Павлова, Л. П. Онкоурологічна допомога в Україні. У кН: Основні показники урологічної та нефрологічної допомоги в Україні за 2000 рік / Л. П. Павлова, Н. О. Сайдакова, Л. М. Старцева. – Київ, 2001. – С. 96–113.
5. Пытель, Ю. А. Этиология и патогенез гиперплазии предстательной железы / Ю. А. Пытель, А. З. Винаров // Доброкачественная гиперплазия предстательной железы / под ред. Н.А. Лопаткина. – М., 1997 – С. 19–30.
6. Томсон, Г. Болезни мочевых органов : клинические лекции / Г. Томсон; пер. с последнего англ. изд. под ред. П. П. Заблоцкаго с доп. и рис. – СПб. : Хромолитогр. и Тип. В. Граціанскаго, 1875. – 338 с.
7. Garraway, W. V. High prevalence of bening prostatic hypertrophy in the community / W. V. Garraway, G. N. Collins, R. J. Lee // Lancet. – 1991. – Vol. 338. – P. 469–471.
8. McNeal, J. E. Origin and evolution of benign prostatic enlargement / J. E. McNeal // Invest. Urol. – 1978. – Vol. 15. – P. 340–345.
9. McNeal, J. E. Normal histology of the prostate / J. E. McNeal // Am. J. Surg. Pathol. – 1988. – Vol. 12. – P. 619–633.
10. Watanabe, H. Natural history of benign prostatic hypertrophy / H. Watanabe // Ultrasound Med. Biol. – 1986. – Vol. 12. – P. 567–571.

Минаков Андрей Анатольевич, кандидат медицинских наук, доцент кафедры поликлинического дела и скорой медицинской помощи, ГБОУ ВПО «Астраханская государственная медицинская академия» Минздрава России, Россия, 414000, г. Астрахань, ул. Бакинская, д. 121, тел.: 8-905-480-48-28, e-mail: agma@astranet.ru.

З**урнаджан** Сантро Ардоваздович, доктор медицинских наук, профессор, Заслуженный работник Высшей школы, заведующий кафедрой оперативной хирургии и топографической анатомии, ГБОУ ВПО «Астраханская государственная медицинская академия» Минздрава России, Россия, 414000, г. Астрахань, ул. Бакинская, д. 121, тел.: (8512) 52-41-43, e-mail: agma@astranet.ru.

Минаков Анатолий Данилович, кандидат медицинских наук, профессор РАЕН, доцент кафедры анатомии человека, ГБОУ ВПО «Астраханская государственная медицинская академия» Минздрава России. Россия, 414000, г. Астрахань, ул. Бакинская, д. 121, тел.: (8512) 52-41-43, e-mail: agma@astranet.ru.

УДК 616.65-007.61-005
© А.А. Минаков, 2012

А.А. Минаков

МОРФОФУНКЦИОНАЛЬНАЯ ХАРАКТЕРИСТИКА СОСУДИСТОГО РУСЛА ПРОСТАТЫ ПРИ ВОЗНИКНОВЕНИИ ДОБРОКАЧЕСТВЕННОЙ ГИПЕРТРОФИИ ПРЕДСТАТЕЛЬНОЙ ЖЕЛЕЗЫ

ГБОУ ВПО «Астраханская государственная медицинская академия» Минздрава России

Рассмотрены современные взгляды и характеристика сосудистого русла и его морфофункциональные особенности при возникновении очагов доброкачественной гиперплазии предстательной железы.
Ключевые слова: *простата, сосудистое русло, гиперплазия.*

A.A. Minakov

THE MORPHO-FUNCTIONAL CHARACTERISTIC OF THE VASCULAR SYSTEM OF THE PROSTATE IN APPEARANCE OF A BENIGN PROSTATIC HYPERPLASIA

The modern views and characterization of vascular bed and its morpho-functional features in the apearance of foci of benign prostate hyperplasia were studied.
Key words: *prostate, vascular bed, hyperplasia.*

Введение. В последние годы в связи с увеличением количества заболеваний предстательной железы (доброкачественная гипертрофия, карциномы) вопросам морфологии этого органа исследователями уделяется особое внимание [1, 2]. Состояние вопросов морфологического анализа тесным образом связано с аспектами теории системогенеза и представлениями о тканевом регионе органа. Развитие предстательной железы в онтогенезе протекает своеобразно, таким образом, создается единая морфофункциональная система. Известно, что в процессе инволюции предстательная железа претерпевает значительные морфологические изменения, особенностью которых является перераспределение удельных объемов элементов соединительнотканного остова и паренхимы органа [1, 2, 3, 4, 5]. Одновременно с этим происходит увеличение объема соединительной ткани при параллельном снижении количества паренхимы и ее склероз. Отсюда закономерен вывод, что у людей старших возрастных групп складываются определенные предпосылки к снижению функциональной активности предстательной железы.

Однако до настоящего времени не установлено, как изменяется кровоснабжение предстательной железы в возрастном аспекте, какова связь между удельным объемом кровеносного русла, содержанием соединительной ткани и паренхимы в процессе возрастной инволюции простаты. В связи с вышеизложенным возникает необходимость в комплексном изучении морфогенеза предстательной железы на всем протяжении онтогенеза человека и выявлении критических периодов в ее развитии. Особый теоретический и практический интерес представляют исследования количественных и качественных сосудисто-тканевых соотношений в ходе пре- и постнатального развития этого органа.

Цель: изучить изменения сосудистого русла предстательной железы при возникновении первичных признаков доброкачественной гиперплазии органа.

Материалы и методы. Применялись методы гистоанализа постсекционных препаратов (68 шт.) простаты мужчин в возрасте от 45 до 75 лет.

Результаты исследования. В связи с ростом тазового кольца органов малого таза и размеров железы в постнатальном онтогенезе происходит увеличение отстояния простаты от тазовой горизонтали и приближение ее к мочеполовой диафрагме. Все периоды детства характеризуются дифференциацией и наращиванием всех структур предстательной железы: она приобретает вид железисто-мышечно-соединительнотканного органа.

Наибольший рост структур железы наблюдается в пубертатный (13–16 лет), юношеский (17–21 год) и первый взрослый (22–30 лет) периоды жизни с опережением в развитии железистой ткани.

Во второй половине зрелого возраста (41–60 лет) происходит атрофия железистой ткани простаты, преобладание в росте соединительной ткани, замещение ею мышечной и формирование в по-

жилом и старческом периодах (61–75 и более лет) мышечно-фиброзных и фиброзных доброкачественных узелковых гиперплазий предстательной железы.

В составе сосудистых образований предстательной железы отмечается нарушение кровоснабжения, что выражается в уменьшении количества кровеносных капилляров, артериол и венул. На гистологических препаратах можно видеть, что капилляры непосредственно прилежат к разветвлениям железы, часто эндотелий капилляра отделен от полости железы только одним слоем клеток призматического эпителия. В некоторых местах, особенно в семенном бугорке, а также в средней доле предстательной железы, удалось обнаружить капиллярные расширения синусоидного типа, выступающие в просвете железы. Здесь видны расширенные запустелые крупные капилляры, кольцевидно оплетающие полость железы булавовидное расширение с очень широким просветом, доходящим до 50 мкм. На вершине этого выпячивания хорошо виден слой слущенных эпителиальных клеток, выстилающих изнутри полость железы. Капиллярные синусоиды встречаются гроздевидной формы, часто в полость железы выпячивается капиллярная петля с сильно расширенным просветом. В большом количестве атрофированные капиллярные синусоиды обнаружены в предстательной железе у лиц в возрасте 55–60 лет. Можно предположить, что они возникают вследствие перерождения слущивающихся клеток поверхностного слоя эпителия ацинусов и выводных протоков. Соединительнотканные компоненты стромы железы данного возраста претерпевают существенные изменения своих морфологических параметров. Морфологически наблюдаются изменения соотношений между волокнистыми образованиями наряду с коллегановыми волокнами, составляющими основную массу соединительной части органа, происходит значительное увеличение ретикулярных волокон во всех участках соединительной ткани, увеличивается число эластичных компонентов, отмечается нарастание клеточных элементов в основном веществе и волокнистых структурах. Еще раз подтверждается положение о том, что дифференцировка предшествует морфологической. Возможно, в этом процессе в некоторые возрастные периоды ведущая роль принадлежит соединительной ткани. Быстрое развитие соединительной части наблюдается в центре органа и на периферии. Оно осуществляется через непосредственное трофическое влияние соединительной ткани и объясняет описанные выше морфологические изменения количества сосудистых образований с последующим нарушением кровоснабжения и образованием «мертвых зон».

Заключение. Выявлено, что в предстательной железе начиная с возраста 45–50 лет наблюдается обратно пропорциональная зависимость между увеличением площади соединительной ткани и уменьшением сосудистых образований, что приводит к так называемой «мертвой зоне», где образуются застойные явления. Все сказанное приводит к образованию конкрементов, которые, разрастаясь, являются причиной нарушения выведения мочи.

Список литературы

1. Лоран, О. Б. Доброкачественная гиперплазия предстательной железы : принципы медикаментозной терапии / О. Б. Лоран, Д. Ю. Пушкарь, П. И. Раснер // Consilium Medicum. – 2001. – Т. 3. – № 7. – Режим доступа: // http://old.consilium-medicum.com/media/consilium/01_07/312.shtml, свободный. – Заглавие с экрана. – Яз. рус. – Дата обращения: 23.02.2012.
2. Перепанова, Т. С. Медикаментозная терапия доброкачественной гиперплазии предстательной железы с позиций доказательной медицины и фармакоэкономики / Т. С. Перепанова // Consilium Medicum. – 2001. – Т. 3, № 7. – Режим доступа: // http://old.consilium-medicum.com/media/consilium/01_07/316.shtml, свободный. – Заглавие с экрана. – Яз. рус. – Дата обращения: 23.02.2012.
3. Edwards J. E., Moore R. A. Finasteride in the treatment of clinical benign prostatic hyperplasia : a systematic review of randomised trials // BMC Urology – 2002. – № 2 – P. 14.
4. Sklar, B. M. Free PSA Testing Improves Prostate Cancer Detection / B. M. Sklar. – Режим доступа : http// www.medcape.cjm/viewrticle/453004, свободный. – Заглавие с экрана. – Яз. англ. – Дата обращения : 23.02.2012.
5. Thompson, I. M. The influence of finasteride on the development of prostate cancer / I. M. Thompson, P. J. Goodman, C. M. Tangen et al. // New England Journal of Medicine. – 2003 – Vol. 349, № 3. – P. 215–224.

Минаков Андрей Анатольевич, кандидат медицинских наук, доцент кафедры поликлинического дела и скорой медицинской помощи, ГБОУ ВПО «Астраханская государственная медицинская академия» Минздрава России, Россия, 414000, г. Астрахань, ул. Бакинская, д. 121, тел.: 8-905-480-48-28, e-mail: agma@astranet.ru.

УДК 611.381; 611.423; 616.1/41-018.1
© Р.С. Минигазимов, В.Ш. Вагапова, 2012

Р.С. Минигазимов, В.Ш. Вагапова

ВИЗУАЛИЗАЦИЯ КАМЕР СЕРОЗНО-ЛИМФАТИЧЕСКИХ ЛЮКОВ

ГБОУ ВПО «Башкирский государственный медицинский университет»
Минздрава России, г. Уфа

Способами трехмерной световой микроскопии изучен рельеф поверхности брюшины, плевры и перикарда. На поверхности серозных оболочек определяется регулярная волнистость, инициированная волнистостью поверхностного коллагеново-волокнистого слоя. Крыши камер люков выделяются в виде локальных возвышений и углублений мезотелиального покрова с перфорированной базальной мембраной и окончатым поверхностным коллагеново-волокнистым слоем. Трабекулы камер люков огибаются лимфатическим капилляром.

Ключевые слова: *серозные оболочки, рельеф поверхности, серозно-лимфатические люки, коллагеновые волокна.*

R.S. Minigazimov, V.Sh. Vagapova

THE VISUALIZATION OF CHAMBERS OF SEROUS-LYMPHATIC LUMENS

The surface relief of peritoneum, pleura and pericardium were studied using of three-dimensional light microscope. The regular undulation on the serous covers were defined, depending on undulation of collagen fibers of the superficial collagen-fibers layer. The roofs of lumens in the form of 1ocal eminences and deepenings of mesotelium with perforated basal membrane and superficial collagen-fibrous layer. Trabekulae of chamber lumens are fixed by lymphatic capillaries.

Key words: *serous covers, surface relief, serous-lymphatic lumens, collagen fibers.*

Введение. Люки серозных оболочек по М.А. Барону (1936, 1937) представляют собой субсерозные полости – камеры с оформленными коллагеново-волокнистыми стенками, в которых располагаются расширенные лимфатические капилляры. Тонкая стенка люка, обращенная в сторону серозной полости, описана как крыша (диафрагма) люка. Многочисленными авторами описаны стоматы, стигматы и устица серозных оболочек (СО) [1, 2, 4, 5, 6, 8, 9, 10], а также люки в синовиальных оболочках [3]. Недостаточно изучены рельеф поверхности СО, морфологические признаки люков на нем, структурные преобразования коллагеново-волокнистых образований с составе стенок люков.

Цель: визуализировать трехмерное изображение рельефа поверхности СО, выявить морфологические признаки люков на их поверхности, а также особенности строения коллагеново-волокнистых структур в составе стенок люков.

Материалы и методы исследования. Исследование проведено на пленочных препаратах секционного материала париетальных и висцеральных листков брюшины, плевры и перикарда человека (35 случаев). Рельеф поверхности СО изучен методами трехмерной световой микроскопии, суть которых заключается в придании светоотражательной способности исследуемым структурам, восстановлением импрегнированного в них нитрата серебра в металлическое состояние и микроскопии их 6–50-кратными объективами в незаключенном состоянии в одностороннем косом падающем освещении [6, 7], а также при освещении на просвет. При микроскопии влажных незаключенных препаратов применялись микроманипуляционные инструменты.

Результаты и их обсуждение. Микрорельеф поверхности перикарда, эпикарда, легочной и пристеночной плевры, париетальной брюшины, а также висцеральной брюшины, кроме участков ее, покрывающих паренхиму печени и селезенки, дно и тело матки, характеризуется регулярной волнистостью, с длиной периодов волн от 25 до 60 мкм на разных участках и органах. Она инициирована синусоидальной волнистостью поверхностного коллагеново-волокнистого слоя (ПКВС) оболочек, которая, в свою очередь, формируется при синхронизации спиралевидных волнистостей смежных коллагеновых волокон (КВ) по длине шага, радиусу и фазе вращения, углу спирализации. Высота периодов волнистости ПКВС равняется диаметру спиралей его КВ, длина периодов волнистости, при совпадении фаз вращения смежных спиралей КВ, равняется длине шага их спиралей. Регулярность волн нарушается в зонах их дивергенции и конвергенции. Фигура дивергенции волн появляются при

удлинении КВ на длину шага одного новообразованного витка спирали в связи с расширением площади поверхности СО на данном ее участке. Направление дивергенции волн указывает направление расширения площади поверхности СО (фигура дивергенции волн в обратном направлении является фигурой конвергенции, как и направление расширения поверхности в обратном направлении соответствует направлению ее сужения).

В составе париетальных и висцеральных листков СО, имеющих регулярную волнистость поверхности, то есть имеющих ПКВС, присутствуют люки (рис. 1). Исключением из этого положения является легочная плевра, где люки не обнаружены.



Рис. 1. 1 – люки в диафрагмальной брюшине; 2 – волнистость поверхностного коллагеново-волокнистого слоя. Трехмерная световая микроскопия. Мезотелиальные клетки слущены. Увеличение: объектив × 6,3; окуляр × 12,5

Рис. 2. Люк в диафрагмальной брюшине, вскрытый микроманипуляционными иглами. 1 – фрагмент лимфатического капилляра. 2 – трабекулы внутри камеры люка. Трехмерная световая микроскопия. Увеличение: объектив × 12,5; окуляр × 12,5

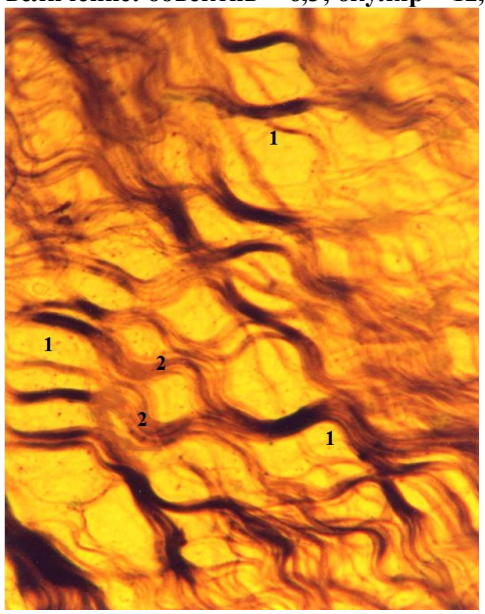

Рис. 3. Поверхностный коллагеново-волокнистый слой диафрагмальной брюшины. Импрегнация нитратом серебра. 1 – окна крыши камеры люков; 2 – синусоидальная волнистость коллагеновых волокон, находящихся в противоположных фазах колебаний. Увеличение: объектив × 50; окуляр × 12,5

Рис. 4. Фрагмент камеры люка межреберной плевры со слущенными мезотелиоцитами (контуры его обведены пунктирной линией), вид на крышу люка изнутри камеры. 1 – ядра эндотелиальных клеток лимфатического капилляра; 2 – трабекулы. Трехмерная световая микроскопия Увеличение: объектив × 25; окуляр × 12,5

В висцеральной брюшине и в эпикарде люки встречаются реже, чем в париетальной брюшине и в перикарде. Наиболее широко люки представлены в диафрагмальной брюшине и в межреберной плевре, где они имеют и наибольшие размеры. При этом люки в диафрагмальной брюшине расположены преимущественно на склонах диафрагмы, а люки в диафрагмальной плевре – только в области ее сводов. На проекции люков диафрагмальной брюшины на стороне диафрагмальной плевры люки отсутствуют.

При изучении серозных оболочек со стороны их поверхности люки выявляются в виде овальных или линейных локальных возвышений и углублений поверхности размерами 0,2 × 0,2 мм до 0,5 × 3 мм. При механическом воздействии эти участки поверхности легко колеблются и представляют собой тонкую подвижную крышу люков. При десквамации мезотелиальных клеток в базальной мембране крыши люков определяется множество различимых под световым микроскопом пор диаметром 1–5 мкм. Ярким идентификационным признаком люков при трехмерной световой микроскопии является окончатое строение ПКВС в составе их крыши. В последних спиралевидно волнистые КВ становятся синусоидально волнистыми и консолидируются в отдельные трабекулы, формируя разряжения между волокнами и свободные от волокон «окна». Эти преобразования в ПКВС сопровождаются потерей регулярной волнистости рельефа поверхности крыши люков. Часто окна образуются при слиянии смежных волокон, находящихся в противоположных фазах синусоидальной волнистости. При этом «окна» формируются в виде линз и ромбиков (рис. 3). Слияние большого количества волокон сопровождается формированием прямолинейных трабекул большого диаметра (от 5 до 20 мкм) и окон многоугольной формы, размерами от 25 до 100 мкм. При линейной форме люка «окна» в его крыше располагаются рядами. К коллагеново-волокнистым стенкам камеры люка изнутри прилегает стенка слепо начинающегося лимфатического капилляра, то есть волокнистая камера выстлана стенкой лимфатического капилляра. Нередко между стенками камеры люка растянуты коллагеново-волокнистые трабекулы. Лимфатический капилляр огибает трабекулы, обволакивая их своей стенкой (рис. 2, 4).

На рельефе поверхности брюшины, покрывающей диафрагмальную поверхность селезенки, печень и матку, регулярная волнистость отсутствует. Это связано с тем, что субмезотелиальные КВ в составе брюшины этих органов имеют сетевидную конструкцию и не образуют сплошной тангенциально ориентированный, параллельный одинарный ряд плотно прилегающих друг к другу КВ. На подобных участках брюшины отсутствуют и люки. Они появляются в окружности ворот на диафрагмальной поверхности селезенки, а также в области ворот и зон прикрепления связок печени, куда распространяется поверхностный волнистый слой брюшины со стороны связок.

Заключение. Серозно-лимфатические люки располагаются на участках СО с регулярной волнистостью рельефа поверхности, обусловленной наличием в них ПКВС. На поверхности СО выявляются крыши люков в виде локальных возвышений и углублений без признаков регулярной волнистости поверхности мезотелиального покрова, или перфорированной базальной мембраны при десквамации мезотелиоцитов, или «окончатого» ПКВС при девизуализации базальной мембраны.

Список литературы

1. Барон, М. А. Проблемы серозных покровов / М. А. Барон // Труды 1-го Московского мед. ин-та. – М., 1936. – Т. 7. – С. 281–290.
2. Барон, М. А. Исследования циркуляции жидкости в серозных полостях и о барьерной функции серозных покровов / М. А. Барон // Материалы III науч. сессии 1-го Московского мед. института. – М., 1937. – С. 8–10.
3. Вагапова, В. Ш. Функциональная морфология коленного сустава / В. Ш. Вагапова // Медицинский вестник Башкортостана. – 2007. – № 5. – С. 69–74.
4. Гуска, Н. И. Физиология и патология плевры / Н. И. Гуска, В. Р. Файтельберг-Бланк. – Кишинев : Штиинца, 1978. – 196 с.
5. Зербино, Д. Д. Существуют ли серозно-лимфатические резорбирующие люки в диафрагме? / Д. Д. Зербино, Е. В. Плешанов // Архив анатомии, гистологии и эмбриологии. – 1979. – № 3. – С. 87–91.
6. Минигазимов, Р. С. Рельеф поверхности брюшины, покрывающей селезенку / Р. С. Минигазимов, В. Ш. Вагапова // Медицинский вестник Башкортостана. – 2011. – № 4. – С. 100–104.
7. Минигазимов, Р. С. Пат. № 2413943 С1 Рос. Федерация, МПК G01N33/483, G01N1/30 Способ исследования рельефообразующих структур биологических оболочек / Р. С. Минигазимов, В. Ш. Вагапова, Г. Р. Мухаметшина; заявитель и патентообладатель Государственное образовательное учреждение высшего профессионального образования «Башкирский государственный медицин-

ский университет Федерального агентства по здравоохранению и социальному развитию». – 2009124495/15; заявл. 26.06.2009; опубл. 10.03.2011. Бюл. № 7.

8. Чернышенко, Л. В. Морфология лимфомикроциркуляторного русла / Л. В. Чернышенко, В. С. Котляров, В. Н. Кузменко. – Киев : Здоров'я, 1985. – 152 с.

9. Солодун, Ю. В. Основные пути транспорта веществ из полости брюшины / Ю. В. Солодун // Актуальные вопросы реконструктивной и восстановительной хирургии. – Иркутск, 1992. – С. 154–155.

10. Michailova, K. N. Serosal membranes (pleura, pericardium, peritoneum). Normal structure, development and experimental pathology / K. N. Michailova, K. G. Usunoff // Adv. Anat. Embryol. Cell. Biol. – 2006. – Vol. 183. – P. 1–144.

Минигазимов Рамиль Султанович, кандидат медицинских наук, доцент кафедры анатомии человека, ГБОУ ВПО «Башкирский государственный медицинский университет» Минздрава России, Республика Башкортостан, 450000, г. Уфа, ул. Ленина, д. 3, тел.: 8-927-308-80-39, e-mail: ramilmin@yandex.ru.

Вагапова Василя Шарифьяновна, доктор медицинских наук, профессор, заведующая кафедрой анатомии человека, ГБОУ ВПО «Башкирский государственный медицинский университет» Минздрава России, Республика Башкортостан, 450000, г. Уфа, ул. Ленина 3, тел.: (347) 272-58-81, e-mail: bgmy-ufa@ya.ru.

УДК 611.36-012:616-092.9
© А.А. Молдавская, М.А. Газиев, А.А. Калаев, В.В. Петров, 2012

А.А. Молдавская[1], М.А. Газиев[2], А.А. Калаев[3], В.В. Петров[4]

МОРФОГЕНЕЗ И ТОПОГРАФО-АНАТОМИЧЕСКИЕ ОСОБЕННОСТИ ЛЕГКИХ В ПРЕНАТАЛЬНОМ ОНТОГЕНЕЗЕ ЧЕЛОВЕКА

[1]ГБОУ ВПО «Астраханская государственная медицинская академия» Минздрава России
[2]ГБУЗ АО «Областной онкологический диспансер», г. Астрахань
[3]ГБУЗ АО «Городская клиническая больница № 3 им. С.М. Кирова», г. Астрахань
[4]НОУ ВПО «Южно-Российский гуманитарный институт» (Астраханский филиал)

Рассмотрены закономерности развития легких человека в зародышевом периоде пренатального онтогенеза с учетом их коррелятивных взаимоотношений со смежными закладками органов. Описаны топографо-анатомические соотношения развивающихся легких с прилегающими органами грудной клетки. Охарактеризованы морфологические особенности легких.
Ключевые слова: *легкие, онтогенез, зародыши человека.*

A.A. Moldavskaya, M.A. Gasiev, A.A. Kalaev, V.V. Petrov

THE MORPHOGENESIS AND TOPOGRAPHO-ANATOMICAL FEATURES OF THE LUNGS IN HUMAN PRENATAL ONTOGENESIS

The developmental laws of lungs in man during prenatal period of the embryon in ontogenesis taking into consideration correlative interaction with similar formation of the organs were investigated. The topographo-anatomical correlation of the developing lungs with neighboring thoracic organs have been described in details. There was given the morphological features of the lungs.
Key words: *lungs, embryogenesis, human embryon.*

Введение. Одна из древнейших наук – эмбриология – переживает в настоящее время период глубоких перемен. Благодаря взаимодействию с молекулярной генетикой и биологией развития эмбриология выдвинулась на передовые позиции среди медико-биологических наук. Необходимость знания основных этапов формирования органов в антенатальном периоде онтогенеза и выяснение факторов, их обусловливающих, послужит надежным средством для поисков путей возникновения врожденных уродств и аномалий. В настоящее время четко прослеживаются новые тенденции, направленные на расширение объема эмбриологических исследований отечественных и зарубежных авторов, представленных на международных форумах, симпозиумах и конгрессах по морфологиче-

ским наукам. Широкий спектр исследований по медицинской эмбриологии подчеркивает ее значение для теории и практики. Программа исследований является многоплановой и сводится к изучению закономерностей развития зародыша, эмбрионального гистогенеза и органогенеза. Объем эмбриологических исследований, посвященных изучению организма зародыша человека в первом триместре гестации, в настоящее время значительно возрос [3, 4]. Эта позиция исследователей является совершенно справедливой, так как именно в этот период происходит решение проблем постнатального онтогенеза человека.

Морфогенез органов и систем, становление анатомической формы в процессе развития организма человека на ранних этапах пренатального онтогенеза является не только приоритетной, но и практической проблемой. В рамках этого постулата морфологами были заложены основы необходимости понимания формирования различных органов и систем, в частности, бронхолегочной системы в процессе их онтогенетического становления [1, 2, 5, 6].

Патология органов дыхательной системы занимает одно из ведущих мест в заболеваемости населения большинства регионов мира. В развитых странах до 1/4 всех летальных исходов обусловлена заболеваниями органов дыхательной системы. Одним из факторов риска в обосновании заболеваний легких в постнатальном онтогенезе являются пороки развития, связанные с нарушениями в формировании анатомических, структурных и тканевых элементов легкого. К таким порокам развития относятся агенезия и аплазия легких, гипоплазия, врожденная долевая эмфизема, а также добавочное легкое, киста, артериовенозные свищи [7, 8].

Цель: изучить морфогенез структуры легких на ранних этапах пренатального онтогенеза.

Материалы и методы. Материалом исследования послужили 330 срезов 10 серий эмбрионов человека от 5 до 15 мм теменно-копчиковой длины (ТКД). Препараты правого и левого легкого изготовлены в горизонтальной, фронтальной и сагиттальной плоскостях. Окраска препаратов проводилась по методу Маллори и гематоксилин-эозином. На сериях срезов изучались компоненты и структуры бронхов, органов средостения, корня легких во взаимоотношении с закладками прилегающих органов, расположенных в грудной полости. В работе использованы эмбриологические, гистологические, морфометрические методы исследования с обработкой результатов путем вариационного анализа. Изучение срезов проводилось на универсальном световом микроскопе «NU» (Германия). Окуляр × 12,5, объективы × 10, × 25, × 63, × 100 и стереомикроскопе «Leica» MZ 12.5 (Германия) с использованием телевизионной цветовой камеры «Pixera» (США) и компьютерной программы Photo Shop.

Результаты и их обсуждение. На 4 неделе внутриутробного развития (зародыши 5 мм ТКД) различимы закладки сердца и печени. Очень короткая дыхательная трубка отходит от пищеварительной трубки под острым углом. Легкое имеет округлую форму, плоскостью находится дорсальнее печени, плотно прилегающей к расширению желудка. К верхнему полюсу первичной почки примыкает нижний край легкого, верхний его отдел соприкасается с закладками сердца и областью будущего перикарда. У зародыша 6 мм ТКД определяется правое легкое, имеющее трапециевидную форму и находящееся в топографо-анатомических взаимоотношениях с закладкой сердца, диафрагмой и диафрагмальной поверхностью печени. Параметры правого легкого: продольный – 802,9 мкм; поперечный – 542,5 мкм. Четко визуализируется корень правого легкого. Параметры долевых бронхов составляют 151,9 и 108,5 мкм, протяженностью – 325,5 и 347,2 мкм.

У зародышей 7 мм ТКД просвет дыхательной трубки несколько шире пищеварительной. Верхняя треть легкого располагается позади сердца, нижние 2/3 – дорсальнее печени. Каждое легкое имеет округло-овальную форму. Каудальный конец дыхательной трубки расширяется и делится дихотомически, продолжаясь непосредственно в полость легкого.

На 6 неделе внутриутробного развития (зародыш 9 мм ТКД) закладка пищевода имеет ширину просвета в 151,9 мкм, толщина стенки 43,4 мкм. Краниальнее по отношению к пищеводу выявляется закладка трахеи, отмечается ее деление на главные бронхи. Ширина просвета трахеи и правого бронха составляет 173,6 мкм, длина главного бронха – 130,2 мкм. Закладки легких начинают изолироваться от закладки пищеварительной трубки. Параметры легкого составляют 173,6 мкм в краниокаудальном направлении, в поперечном – 86,8 мкм.

К концу 6 недели эмбриогенеза (зародыши 13,5–15,0 мм ТКД) визуализируется левое легкое, имеющее неправильно-продольную форму, находящееся в топографо-анатомических взаимоотношениях с закладками грудных позвонков. Вентральнее грудной аорты (ее просвет составляет 43,4 мкм) определяется поперечный срез одного из главных бронхов, просвет которого составляет 195,3 мкм, толщина стенки – 260,4 мкм. Параметры легкого: кранио-каудальный – 151,9 мкм, поперечный –

130,2 мкм. В ткани легкого определяются закладки долевых бронхов, ширина просвета составляет 65,1 мкм, толщина стенки – 21,7 мкм. Определяются топографо-анатомические взаимоотношения легкого с левым надпочечником, постоянной и первичной почкой, которые с половой железой составляют единый комплекс органов.

Заключение. На протяжении зародышевого периода пренатального онтогенеза выявлены онтогенетические закономерности в формировании легких и изменения топографо-анатомических корреляций органов бронхолегочной системы с закладками прилегающих органов грудной полости.

Список литературы

1. Волкова, О. В. Эмбриология и возрастная гистология внутренних органов человека / О. В. Волкова, М. И. Пекарский. – М. : Медицина, 1976. – 403 с.
2. Каган, И. И. Близнецы на этапах пренатального онтогенеза / И. И. Каган, С.Г. Жуков, И. Ю. Баева. – Оренбург : Издательский центр ОГАУ, 2007. – 180 с.
3. Милованов, А. П. Внутриутробное развитие человека / А. П. Милованов, С. В. Савельев. – М. : Медицина для всех, 2006. – 384 с.
4. Молдавская, А. А. Эмбриогенез органов пищеварительной системы человека : атлас. / А. А. Молдавская. – М. : Академия естествознания, 2006. – 174 с.
5. Попова-Латкина, Н. В. Развитие органов в эмбриональном периоде у человека : автореф. дис. … д-ра мед. наук / Н. В. Попова-Латкина. – Астрахань, 1955. – 26 с.
6. Фалин, Л. И. Эмбриология человека : атлас / Л. И. Фалин. – М. : Медицина, 1976. – 543 с.
7. Prilman, M. Morphofunctional characterization of congenital adhesions / M. Prilman, A. Valdoska // J. Anatomy. – 2011. – Vol. 5. – P. 71.
8. Ulisoy, M. Developmental anomalies of tracheobronchial tree / M. Ulisoy, A. S. Kivzar // J. Anatomy. – 2011. – Vol. 5. – P. 97.

Молдавская Анна Аркадьевна, доктор медицинских наук, профессор кафедры анатомии человека, ГБОУ ВПО «Астраханская государственная медицинская академия» Минздрава России, Россия, 414000, г. Астрахань, ул. Бакинская, д. 121, тел.: (8512) 52-41-43, e-mail: agma@astranet.ru.

Газиев Марат Алиевич, врач-онколог высшей категории, ГБУЗ АО «Областной онкологический диспансер», Россия, 414041, г. Астрахань, ул. Б. Алексеева, д. 57, тел.: 8-927-660-94-44, e-mail: ood85@mail.ru.

Калаев Александр Александрович, кандидат медицинских наук, профессор РАЕ, заместитель главного врача по хирургии, ГБУЗ АО «Городская клиническая больница № 3 им. С.М. Кирова», Россия, 414038, г. Астрахань, ул. Хибинская, д. 2, тел.: 8-905-364-47-36, e-mail: gkb3@mail.ru.

Петров Владислав Владимирович, доктор медицинских наук, профессор кафедры естественнонаучных и гуманитарных дисциплин, НОУ ВПО «Южно-Российский гуманитарный институт» (Астраханский филиал), Россия, 414024, г. Астрахань, ул. Н. Островского, д. 56 а, тел.: (8512) 45-91-41, e-mail: srih@astranet.ru.

УДК 616.441 – 001.5 – 089.844 – 005

© О.В. Мусатов, С.А. Зурнаджан, М.Н. Тризно, 2012

О.В. Мусатов, С.А. Зурнаджан, М.Н. Тризно

ДИНАМИКА МИКРОЦИРКУЛЯЦИИ В ЖЕЛУДОЧНОМ ЛОСКУТЕ И САЛЬНИКЕ ПОСЛЕ АУТОПЛАСТИКИ ИМИ РАНЫ СЕЛЕЗЕНКИ В ЭКСПЕРИМЕНТЕ

ГБОУ ВПО «Астраханская государственная медицинская академия» Минздрава России

В эксперименте на 52 кроликах методом лазерной допплеровской флуометрии исследована микроциркуляция в серозно-мышечном лоскуте желудка и фрагменте большого сальника после аутопластики ими раны селезенки. Сроки наблюдения – от момента пластики до 360 суток. Обнаружено, что микроциркуляция в использованном желудочном аутотрансплантате имеет равномерный характер на всем протяжении эксперимента, а во фрагменте сальника отмечена тенденция к нарастанию ее интенсивности в проксимальном направлении. Исследуемые значения в желудочном аутотрансплантате на всем протяжении эксперимента были выше, чем в сальнике. Поэтому регенерация поврежденной паренхимы значительно улучшена в продуктивную сторону при использовании лоскута желудка по сравнению с большим сальником.

Ключевые слова: *селезенка, рана, микроциркуляция, регенерация, желудок, сальник.*

O.V. Musatov, S.A. Zurnadjan, M.N. Trizno

THE DYNAMICS OF MICROCIRCULATION IN THE GASTRIC FLAP AND THE EPIPLOON AFTER AUTOPLASTY BY THEM OF SPLEEN WOUND IN EXPERIMENT

The method of laser doppler fluometry was used in experiment on 52 rabbits to investigate microcirculation in serous-muscular flap of the stomach and fragment of big epiploon after an autoplasty of spleen wound. The observation terms were from the plasty moment to 360 days. It was revealed that microcirculation in the used gastric autograft had uniform character during the whole experiment, and in the fragment of an epiploon there was the tendency to increase its intensity in the proximal direction. The studied values in the gastric autograft during experiment were higher than in an epiploon. Therefore neogenesis of the damaged parenchyma was considerably improved in the productive party using a flap of the stomach in comparison with the large epiploon.

Key words: *spleen, wound, microcirculation, neogenesis, stomach, epiploon.*

Введение. Разрыв селезенки является частым осложнением закрытой абдоминальной травмы [1, 10]. Удаление этого органа может привести к возникновению ряда осложнений, одним из которых является постспленэктомический сепсис [5, 9]. По этой причине актуальным вопросом в современной хирургии считается разработка органосохраняющих операций на этом органе. Одним из применяемых аутотрансплантатов для укрытия ран паренхиматозных органов является серозно-мышечный лоскут желудка на сосудистой ножке [2]. Проведенная сравнительная оценка пластических свойств серозно-мышечного лоскута желудка на сосудистой ножке и большого сальника в качестве лож для реимплантации селезеночной ткани после спленэктомии [8] продемонстрировала преимущество желудочного аутотрансплантата.

Цель: исследовать в динамике микроциркуляции серозно-мышечного лоскут желудка и большой сальник после аутопластики ими ран селезенки.

Материалы и методы. Исследования выполнены на 52 кроликах породы шиншилла. Под наркозом осуществлялась верхнесрединная лапаротомия с последующим снятием показаний в области большой кривизны желудка. В опытной группе (39 кроликов) из большой кривизны желудка выкраивался серозно-мышечно-подслизистый лоскут (СМЛЖ). Донорская рана ушивалась. На нижнем полюсе селезенки моделировалась рвано-ушибленная рана, которая укрывалась взятым СМЛЖ с его фиксацией «П»-образным швом [3]. В группе контроля (13 кроликов) рана укрывалась фрагментом большого сальника на ножке. Сроки наблюдения – от фиксации аутотрансплантата к селезенке (значение 0 суток на графиках) и от 1 до 360 суток, в соответствии с которыми под наркозом проводилась релапаротомия. Микроциркуляция исследовалась методом лазерной допплеровской флуометрии (ЛДФ) аппаратом «ЛАКК-01» производства НПП «Лазма» (Россия) не менее 2 минут по каждой точке [7], в перфузионных единицах (ПЕ). Показатели ЛДФ с желудочного аутотрансплантата снимались в 9 точках по 3 линиям – дистальной, средней и базальной (рис. 1а).

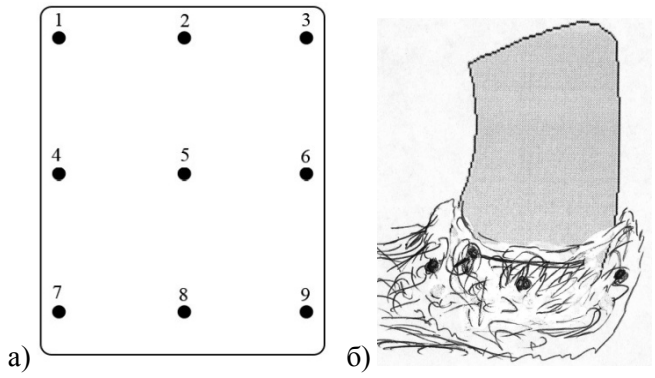

Рис. 1. Схема расположения точек для снятия показаний ЛДФ на желудочном (а) и сальниковом (б) аутотрансплантате

Для снятия показателей ЛДФ с фрагмента большого сальника на ножке использованы три точки: дистальная, средняя и проксимальная (базальная) (рис. 1б). Полученные результаты подвергались статистической обработке с вычислением средних величин и их ошибок.

Для морфологического исследования, после снятия показаний ЛДФ животные выводились из эксперимента внутриплевральным введением тиопентала в соответствии с правилами, принятыми «Европейской конвенцией по защите позвоночных животных, используемых для эксперементальных и научных целей»[6]. Из фрагментов оперированных органов изготавливались гистологические срезы, которые окрашивались гематоксилин-эозином и по Ван Гизон.

Результаты и их обсуждение. Исследование микроциркуляции в СМЛЖ выявило равномерный ее характер на протяжении всего периода наблюдения (рис. 2). В конце первых суток с момента операции наблюдалось снижение исследуемых показателей ЛДФ по сравнению с таковыми, полученными при исследовании их сразу после фиксации аутотрансплантатов, что находится в тесном взаимодействии с начинающимися процессами тканевой диффузии, очищения рецепиентной раны в этот период. На 2–3 сутки вновь происходит повышение исследуемых показателей гемодинамики с достижением первоначальных величин. К периоду 5–7 суток еще раз отмечается их заметное снижение. В последующие этапы, особенно начиная с 14 суток, выявлены наиболее высокие показатели, обусловленные продолжающейся интенсивной регенерацией в области аутопластики.

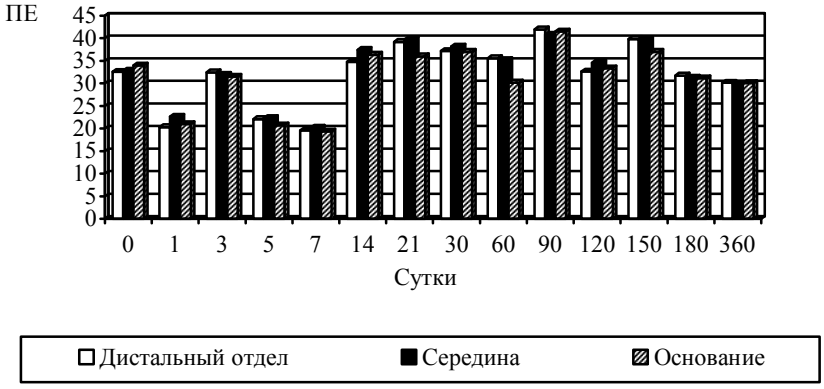

Рис. 2. Динамика микроциркуляции в СМЛЖ (М)

После оментолиенопластики (рис. 3) на начальном этапе (1–3 суток) наблюдалась аналогичная картина динамики микроциркуляции группы опыта. Вместе с тем, в сальниковом аутотрансплантате начиная с 5 суток после оментопластики раны селезенки искомое значение микроциркуляции интенсивно повышается лишь в основании сальникового аутотрансплантата, оставаясь при этом практически на прежнем уровне в середине и дистальной его части. Эта же выявленная закономерность сохраняется до 21 суток. Начиная с 30 суток и до конечных сроков наблюдения постепенно нормализуется микрососудистое кровообращение.

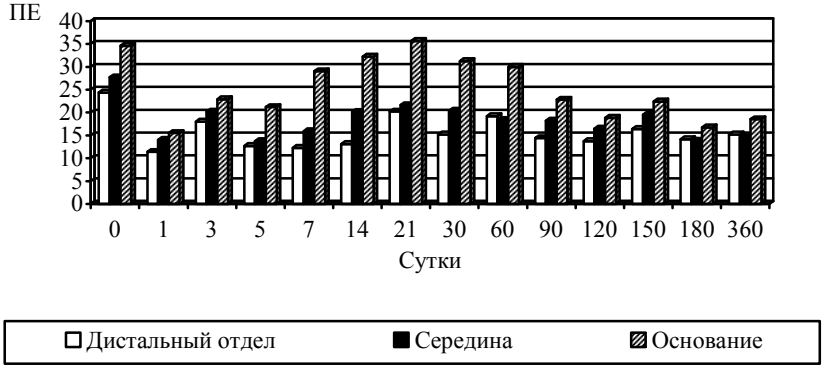

Рис. 3. Динамика микроциркуляции в сальниковом аутотрансплантате (М)

Сравнительный анализ динамики микроциркуляции в СМЛЖ и сальниковом аутотрансплантате позволил отметить ряд ее особенностей. Так, в желудочном лоскуте определился ее равномерный ха-

рактер вследствие наличия выраженной сети артериовенозных анастомозов в подслизистом слое желудка, благодаря которым при фиксации лоскута к ране селезенки сохраняется интенсивная микроциркуляция. В то же время в фиксированном сальниковом фрагменте проявилась ее тенденция к убыванию в дистальном направлении, что обусловлено низкой резорбционной способностью брюшины, наблюдающейся в течение первых 6 суток после операции [4], тогда как с 7 суток в нем отмечается разная степень увеличения интенсивности микроциркуляции. При этом более продуктивная регенерация поврежденной паренхимы селезенки выявлена с использованием СМЛЖ. В сальниковом аутотрансплантате обнаруженные фиброзные разрастания становятся причиной менее интенсивной микроциркуляции.

Заключение. Микроциркуляция в серозно-мышечном лоскуте желудка на сосудистой ножке после аутопластики им раны селезенки имеет равномерный характер. Ее интенсивность на всем протяжении эксперимента выше по сравнению с фиксированным фрагментом большого сальника на сосудистой ножке. Это обусловливает продуктивный тип течения воспалительно-репаративного процесса в ране селезенки под желудочным аутотрансплантатом.

Список литературы

1. Абдоминальная травма : рук-во для врачей / под ред. А. С. Ермолова, М. Ш. Хубутия, М. М. Абакумова. – М. : ИД Видар-М, 2010. – 504 с.
2. Вальтер, В. Г. Пат. 2007133 Рос. Федерация, МПК[5] A61B17/04 Способ ушивания размозженных и скальпированных ран печени / В. Г. Вальтер, В. А. Зурнаджьянц, Г. Д. Одишелашвили; заявитель Астраханский государственный медицинский институт; патентообладатель Вальтер Виталий Григорьевич, Зурнаджьянц Виктор Ардоваздович, Одишелашвили Гиви Доментиевич. – № 4920768/14; заявл. 21.03.1991; опубл. 15.02.1994. Бюл. № 3.
3. Васильков, В. Н. Использование серозно-мышечного лоскута из большой кривизны желудка на сосудистой ножке как пластического материала для закрытия раневой поверхности селезенки : автореф. дис. … канд. мед. наук / В. Н. Васильков. – СПб, 1992. – 16 с.
4. Воробьев, А. А. Послеоперационная функциональная дисрегуляция брюшины и ее морфологический субстрат / А. А. Воробьев, С. В. Поройский, И. Н. Тюренков и др. // Вестн. ВолГМУ. – 2008. – № 3. – С. 34–37.
5. Гогин, Е. Е. Инфекционные осложнения у больных с заболеваниями крови после спленэктомии / Е. Е. Гогин, В. В. Рутковский // Клиническая медицина. – 1985. – № 5. – С. 95–98.
6. Европейская конвенция по защите позвоночных животных, используемых для экспериментальных и научных целей // Вопросы реконструктивной и пластической хирургии. – 2003. – № 4. – С. 34–36.
7. Лазерная доплеровская флуометрия и микроциркуляция крови : рук-во для врачей / под ред. А. И. Крупаткина, В. В. Сидорова. – М. : Медицина, 2005. – 256 с.
8. Назарочкин, Ю. В. Сравнительная оценка некоторых способов аутотрансплантации ткани селезенки при ее травматических повреждениях : автореф. дис. … канд. мед. наук / Ю. В. Назарочкин. – Астрахань, 1996. – 23 с.
9. De Vries, P. A. Fulminante pneumokokkensepsis bij twee postsplenectomiepatienten / P. A. De Vries, A. K. Oei-Reyners, A. V. Moller et al. // Ned. Tijdschr. Geneeskd. – 2003. – Vol. 147, № 10. – P. 450–454.
10. Hassan, R. Computed tomography of blunt spleen injury : a pictorial review / R. Hassan, A. Abd. Aziz, A. R. Md Ralib, A. Saat // Malays. J. Med. Sci. – 2011. – Vol. 18, № 1. – P. 60–67.

Мусатов Олег Валентинович, кандидат медицинских наук, докторант, ассистент кафедры оперативной хирургии с топографической анатомией, ГБОУ ВПО «Астраханская государственная медицинская академия» Минздрава России, Россия, 414000, г. Астрахань, ул. Бакинская, д. 121, тел.: (8512) 52-53-25, e-mail: olegmusatv@rambler.ru.

Зурнаджан Сантро Ардоваздович, доктор медицинских наук, профессор, заведующий кафедрой оперативной хирургии с топографической анатомией, ГБОУ ВПО «Астраханская государственная медицинская академия» Минздрава России, Россия, 414000, г. Астрахань, ул. Бакинская, д. 121, тел.: (8512) 52-53-25, e-mail: agma@astranet.ru.

Тризно Матвей Николаевич, кандидат медицинских наук, ассистент кафедры анатомии человека, ГБОУ ВПО «Астраханская государственная медицинская академия» Минздрава России, Россия, 414000, г. Астрахань, ул. Бакинская, д. 121, тел.: 8-927-552-59-84, e-mail: pakot123@qip.ru.

УДК 616.832-001-085
© Я.О. Мухамедшина, Г.Ф. Шаймарданова, А.Р. Мухитов, Ю.А. Челышев, 2012

Я.О. Мухамедшина[1], Г.Ф. Шаймарданова[2], А.Р. Мухитов[2], Ю.А. Челышев[1]

ШВАННОВСКИЕ КЛЕТКИ В ОБЛАСТИ ТРАВМЫ СПИННОГО МОЗГА КРЫСЫ ПРИ ЛОКАЛЬНОЙ ДОСТАВКЕ ГЕНОВ VEGF И FGF2*

[1]ГБОУ ВПО «Казанский государственный медицинский университет» Минздрава России
[2]ФГБУН «Казанский институт биохимии и биофизики» Казанского научного центра РАН

На модели дозированной контузионной травмы спинного мозга крысы на уровне Т8 изучено влияние однократной трансплантации в область повреждения мононуклеарных клеток крови пуповины человека, трансфицированных плазмидой с генами VEGF и FGF2, на миграцию в спинной мозг, выживание и дифференцировку эндогенных шванновских клеток. Показана возможность выживания трансплантированных клеток в спинном мозге реципиента до 30 суток, а также их миграция на расстояние более 1 см в ростральном и каудальном направлении от эпицентра травмы. При помощи иммуногистохимического выявления маркеров Krox20, P0 и p75 установлено, что локальная доставка генов VEGF и FGF2 на клеточных носителях стимулирует миграцию и выживание в спинном мозге эндогенных шванновских клеток, в том числе способных экспрессировать белок периферического миелина P0 для потенциальной ремиелинизации поврежденных аксонов.
Ключевые слова: *травма спинного мозга, шванновские клетки, клетки крови пуповины, трансфекция, VEGF, FGF2.*

Y.O. Mukhamedshina, G.F. Shaymardanova, A.R. Mukhitov, Yu.A. Chelyshev

THE SCHWANN CELLS IN TRAUMA AREA OF RAT SPINAL CORD AFTER LOCAL DELIVERY OF GENES VEGF AND FGF2

On the model of rat spinal cord contusion trauma at T8 level the effect of single transplantation of plasmid transfected human umbilical cord blood mononuclear cells with VEGF and FGF2 genes was studied on migration into the injury region, survival and differentiation of endogenous Schwann cells.The possibility of survival of transplanted cells in spinal cord up to 30 days, as well as their migration at a distance of more than 1 sm in rostral and caudal directions from the epicenter of the trauma was revealed. Using immunohistochemical detection of markers Krox20, P0 and p75 it was shown, that local delivery of VEGF and FGF2 genes stimulated migration and survival of endogenous Schwann cells in the trauma region, including those which capable to express a protein of peripheral myelin P0 for potential remyelination of damaged axons.
Key words: *spinal cord trauma, Schwann cells, umbilical cord blood cells, transfection, VEGF, FGF2.*

Введение. Доставка в область повреждения спинного мозга мононуклеарных клеток крови пуповины человека, трансфицированных при помощи плазмидных векторов с клонированными генами нейротрофических и ангиогенных факторов, считается достаточно эффективным методом стимулирования нейрорегенерации [1]. Это связано с комбинированным позитивным влиянием как самих клеток [3, 5, 8], так и доставляемых с их помощью терапевтических генов, обеспечивающих синтез необходимых для регенерации молекул [6, 7]. Непосредственное введение в область повреждения полипептидных факторов приводит к их быстрому расщеплению эндогенными пептидазами. Поэтому для стимулирования нейрорегенерации эффективнее доставлять не сами белковые стимуляторы нейрорегенерации, а кодирующие их гены. С этой целью применительно к травме спинного мозга нами выбрана комбинация генов VEGF и FGF2 [1]. Обе молекулярные детерминанты являются одновременно нейротрофическими и ангиогенными факторами.

* Работа поддержана государственным контрактом ФЦП Министерства образования и науки Российской Федерации № 16.512.11.2101.

Цель: оценить влияние локальной доставки комбинации генов VEGF и FGF2 при помощи мононуклеарных клеток крови пуповины человека на миграцию и выживание в области контузионной травмы спинного мозга крысы эндогенных шванновских клеток.

Материалы и методы. Эксперименты проведены на 40 белых лабораторных крысах, самках и самцах весом 200–250 г. Содержание и использование лабораторных животных соответствовало правилам, принятым в ГБОУ ВПО «Казанский государственный медицинский университет» и одобренным этическим комитетом. Животных содержали в стандартных условиях со свободным доступом к воде и корму. Крыс наркотизировали путем внутрибрюшинной инъекции хлоралгидрата (Sigma) (80 мг/мл, 0,4 мл на 100 г). Животным всех групп проводили ламинэктомию на уровне Т8, после чего наносили дозированную контузионную травму спинного мозга [1, 2]. Сразу после нанесения травмы трансфицированные плазмидой pBud-VEGF-FGF2 с комбинацией генов VEGF и FGF2 мононуклеарные клетки крови пуповины человека инъецировали по 1 млн в 5 мкл DPBS (БиолоТ) в 2 точки на расстоянии 1 мм ростральнее и каудальнее эпицентра травмы и 0,5 мм латеральнее срединной линии при помощи гамильтоновского шприца (Sigma). Крысам контрольной группы не производили трансплантацию клеток. В течение 7 суток после операции всем экспериментальным животным внутримышечно вводили гентамицин (5 мг/кг) один раз в сутки.

Через 14, 21 и 30 суток после нанесения травмы животных наркотизировали и транскардиально перфузировали 4 % раствором параформальдегида (4° С). Фрагмент спинного мозга длиной 5 см забирали вместе с позвонками. Через 12 часов от начала фиксации выделяли спинной мозг и разделяли его на 5 равных частей.

На криостатных поперечных срезах спинного мозга толщиной 20 мкм при помощи флюоресцентной иммуногистохимии с последующей конфокальной микроскопией изучали выживание и миграционный потенциал трансфицированных мононуклеарных клеток крови пуповины человека с антителами против ядер клеток человека HNu (Chemicon) и эндогенных шванновских клеток с антителами против белка периферического миелина P0 (Abcam) и низкоаффинного рецептора фактора роста нервов p75 (Santa Cruz).

На аналогичных срезах на расстоянии 1 см каудально и рострально от эпицентра травмы непрямым иммунопероксидазным методом выявляли экспрессию специфического маркера шванновсих клеток с антителами против фактора транскрипции Krox20 (Covance). Количество $Krox20^{+}$-клеток подсчитывали на оцифрованных изображениях в 4 фиксированных зонах белого вещества. Просмотр препаратов и оцифровку изображений проводили на световом микроскопе Axio Imager A1 (Carl Zeiss) (Германия) и конфокальном сканирующем микроскопе LSM 510-Meta (Carl Zeiss) (Германия). Результаты морфометрии обрабатывали с использованием критерия Стьюдента (t).

Результаты и их обсуждение. К 30 суткам в области травмы спинного мозга и в прилегающих отделах обнаружены клетки, экспрессирующие специфические маркеры шванновских клеток. В контрольной и опытной группах аналогичные клетки выявлены на расстоянии до 2 см в ростральном и каудальном направлении от эпицентра травмы. $Krox20^{+}$-клетки присутствуют в сером и белом веществе на расстоянии 0,5 и 1 см рострально и каудально от эпицентра травмы. На расстоянии 1,5 см в обоих направлениях отмечены единичные $Krox20^{+}$-клетки, а на расстоянии 2 см эти клетки в сером веществе не найдены. Стабильная по количеству популяция $Krox20^{+}$-клеток присутствует в задних канатиках на участке протяженностью до 2 см в обоих направлениях от эпицентра травмы. При трансплантации клеток, трансфицированных плазмидой pBud-VEGF-FGF2, количество $Krox20^{+}$-клеток в белом веществе на расстоянии 1 см рострально и каудально от эпицентра травмы увеличивается на 58,5 и 63,5 %, соответственно, по сравнению с аналогичным показателем в контрольной группе животных без введения клеток. У животных опытной группы в белом веществе преимущественно в латеральной части бокового канатика слева и справа на расстоянии 1 см в каудальном направлении от эпицентра травмы обнаружено значительное количество клеток, одновременно экспрессирующих белок периферического миелина P0 и белок p75 (рис. 1). Появление численно большой популяции шванновских клеток в области травмы спинного мозга можно рассматривать как благоприятный фактор стимулирования нейрорегенерации при трансплантации мононуклеарных клеток крови пуповины человека, трансфицированных плазмидой с генами VEGF и FGF2.

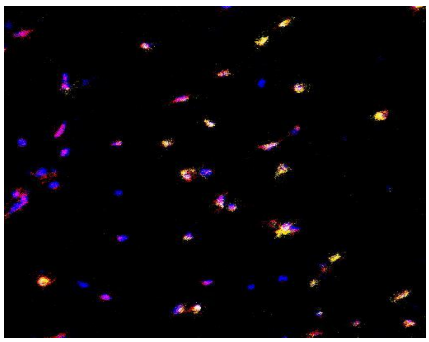

Рис. 1. P0- и p75-иммунопозитивные клетки в латеральной части бокового канатика слева в спинном мозге крысы на расстоянии 1 см от эпицентра в каудальном направлении на 30 сутки после нанесения контузионной травмы и введения мононуклеарных клеток крови пуповины человека, трансфицированных плазмидой pBud-VEGF-FGF2.
P0 – флюоресцентный краситель TRITC (желтый цвет);
p75 – флюоресцентный краситель Alexa 647 (красный цвет), ядра окрашены DAPI (синий цвет).
Конфокальная микроскопия. Увеличение × 400

При помощи иммунофлуоресцентной гистохимической реакции с антителами против ядер клеток человека показана возможность выживания трансплантированных мононуклеарных клеток крови пуповины человека в спинном мозге до 30 суток, даже в условиях отсутствия специфической иммуносупрессивной терапии. К 14 суткам в области дорсальных канатиков на расстоянии 0,2 см в обоих направлениях обнаружено объемное скопление трансплантированных клеток (110 HNu^+-клеток в участке площадью 0,03 мм^2) (рис. 2). К 21 и 30 суткам количество HNu^+-клеток постепенно снижается. К 30 суткам их единичные небольшие скопления присутствуют в участке протяженностью 1,15 см в каудальном направлении от эпицентра травмы. При этом наибольшее количество клеток наблюдается в области задних корешков (31 и 14 HNu^+-клеток в участке площадью 0,03 мм^2 на расстоянии 1 и 1,15 см), что указывает на возможную преимущественную миграцию трансплантируемых клеток через задние корешки. В белом веществе в области боковых канатиков на границе с серым веществом HNu^+-клетки обнаружены в участке протяженностью 1 см от эпицентра травмы в каудальном направлении, а на расстоянии 1,15 см эти клетки уже не найдены. Выявленные нами сроки выживания мононуклеарных клеток крови пуповины человека соответствуют литературным данным [4]. Однако миграционный потенциал этих клеток, трансфицированных плазмидой pBud-VEGF-FGF2 с генами VEGF и FGF2, при сравнении с аналогичным показателем в работе [4] превышает на 9,5 мм.

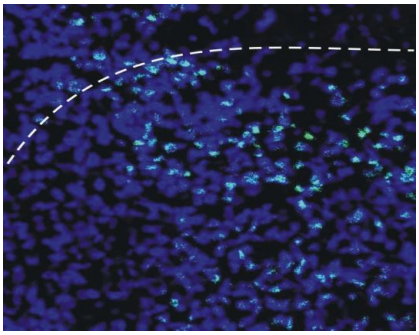

Рис. 2. HNu-иммунопозитивные клетки в области дорсальных канатиков спинного мозга крысы на расстоянии 0,2 см от эпицентра в каудальном направлении на 14 сутки после нанесения контузионной травмы и введения мононуклеарных клеток крови пуповины человека, трансфицированных плазмидой pBud-VEGF-FGF2. Флюоресцентный краситель Alexa 488 (зеленый цвет), ядра окрашены DAPI (синий цвет). Пунктиром показана граница между белым (ниже пунктира) и серым веществом.
Конфокальная микроскопия. Увеличение × 400

Заключение. Полученные результаты свидетельствуют о том, что трансфицированные плазмидой pBud-VEGF-FGF2 мононуклеарные клетки крови пуповины человека, немедленно трансплантированные в область травмы спинного мозга, за счет длительного выживания, выраженной собствен-

ной миграции и привлечения в спинной мозг эндогенных шванновских клеток обладают терапевтическим потенциалом, в том числе за счет ремиелинизации демиелинизированных аксонов.

Список литературы

1. Шаймарданова, Г. Ф. Посттравматические изменения спинного мозга крысы при трансплантации мононуклеарных клеток крови пуповины человека, модифицированных генами VEGF и FGF2 / Г. Ф. Шаймарданова, Я. О. Мухамедшина, С. С. Архипова и др. // Морфология. – 2011. – Т. 140, № 6. – С. 36–42.
2. Шаймарданова, Г. Ф. Экспрессия молекулярных детерминант шванновских клеток и периферического миелина в спинном мозге крысы при контузионной травме / Г. Ф. Шаймарданова, Я. О. Мухамедшина, С. С. Архипова и др. // Морфологические ведомости. – 2011. – № 2. – С. 73–77.
3. Chen, C. T. Infusion of human umbilical cord blood cells ameliorates hind limb dysfunction in experimental spinal cord injury through anti-inflammatory, vasculogenic and neurotrophic mechanisms / C. T. Chen, N. H. Foo, W. S. Liu et al. // Pediatr Neonatol. – 2008. – Vol. 49, № 3. – P. 77–83.
4. Dasari, V. R. Umbilical cord blood stem cell mediated downregulation of fas improves functional recovery of rats after spinal cord injury / V. R. Dasari, D. G. Spomar, L. Li et al. // Neurochem Res. – 2008. – Vol. 33, № 1. – P. 134–149.
5. Dasari, V. R. Neuronal apoptosis is inhibited by cord blood stem cells after spinal cord injury / V. R. Dasari, K. K. Veeravalli, A. J. Tsung et al. // J. Neurotrauma. – 2009. – Vol. 26, № 11. – P. 2057–2069.
6. Ikeda, Y. Development of angiogenic cell and gene therapy by transplantation of umbilical cord blood with vascular endothelial growth factor gene / Y. Ikeda, N. Fukuda, M. Wada et al. // Hypertens Res. – 2004. – Vol. 27. – P. 119–128.
7. Kuh, S. U. Functional recovery after human umbilical cord blood cells transplantation with brain-derived neutrophic factor into the spinal cord injured rat / S. U. Kuh, Y. E. Cho, D. H. Yoon et al. // Acta Neurochir. – 2005. – Vol. 147, № 9. – P. 985–992.
8. Zwart, I. Umbilical cord blood mesenchymal stromal cells are neuroprotective and promote regeneration in a rat optic tract model / I. Zwart, A. J. Hill, F. Al-Allaf et al. // Exp Neurology. – 2009. – Vol. 216, № 2. – P. 439–448.

Мухамедшина Яна Олеговна, студентка VI курса педиатрического факультета, кафедра гистологии, цитологии и эмбриологии ГБОУ ВПО «Казанский государственный медицинский университет» Минздрава России, Россия, 420012, г. Казань, ул. Бутлерова, д. 49, тел.: 8-927-430-74-11, e-mail: Yanakazmedhist1@rambler.ru.

Шаймарданова Гульнара Фердинантовна, кандидат биологических наук, научный сотрудник лаборатории молекулярных основ патогенеза, ФГБУН «Казанский институт биохимии и биофизики» Казанского научного центра РАН, Россия, 420111, г. Казань, ул. Лобачевского, д. 2/31, тел.: (843) 231-90-35, e-mail: gulnara_kzn@rambler.ru.

Мухитов Александр Ринатович, кандидат биологических наук, старший научный сотрудник лаборатории микроскопии, ФГБУН «Казанский институт биохимии и биофизики» Казанского научного центра РАН, Россия, 420111, г. Казань, ул. Лобачевского, д. 2/31, а/я 30, тел.: (843) 231-90-34, e-mail: alexmukhitov@mail.ru.

Челышев Юрий Александрович, доктор медицинских наук, профессор, заведующий кафедрой гистологии, цитологии и эмбриологии, ГБОУ ВПО «Казанский государственный медицинский университет» Минздрава России, Россия, 420012, г. Казань, ул. Бутлерова, д. 49, тел.: (843) 292-76-19, e-mail: chelyshev-kzn@yandex.ru.

УДК 616.71-018.46-002-092

© А.А. Нестеров, А.П. Нестеров, О.С. Пархоменко, А.А. Пархоменко, 2012

А.А. Нестеров, А.П. Нестеров, О.С. Пархоменко, А.А. Пархоменко

ПАТОГЕНЕЗ ОДОНТОГЕННОГО ОСТЕОМИЕЛИТА ЧЕЛЮСТЕЙ У ЛИЦ С ЗАВИСИМОСТЬЮ ОТ ДЕЗОМОРФИНА

ГБОУ ВПО «Астраханская государственная медицинская академия» Минздрава России

В 2008 по 2012 гг. в клинике челюстно-лицевой хирургии проведено обследование и лечение 57 больных с хроническим одонтогенным остеомиелитом челюстей, развившимся на фоне наркотической интоксикации дезоморфином кустарного производства. Патогенез данного заболевания до конца не изучен, но ряд фактов по-

зволяет провести параллели с описанными ранее заболеваниями. Клинические проявления этого заболевания близки ранее описанным бисфосфанарным и фосфатным некрозам челюстей. Так как в состав наркотической смеси входят соединения фосфора, можно предположить их ключевую роль в развитии заболевания.
Ключевые слова: *остеомиелит, дезоморфиновая зависимость, некроз, челюсть.*

A.A. Nesterov, A.P. Nesterov, O.S. Parkhomenko, A.A. Parkhomenko

THE PATHOGENESIS OF THE DONTOGENOUS OSTEOMYELITIS OF JAWS IN PERSONS WITH DEPENDENCE ON DEZOMORFIN

In 2008-2012 in maxillo-facial department of the Astrakhanian regional hospital the examination and treatment of 57 patients with chronic odontogenic osteomielitis of the jaws was made. All these patients were abused with home-made desomorphine. Pathogenesis of this disease is not fully investigated but most of the symptoms are equal with phosphate and bisphosphonate necrosis of the jaws. As phosphorus was one of the components of drug compound, it was possible to suppose the key role of this substance in the development of jaw necrosis in patients with desomorphine addiction.
Key words: *osteomielitis, desomorphine addiction, necrosis, jaw.*

Неуклонный рост количества пациентов с одонтогенным остеомиелитом, страдающих зависимостью от суррогатных наркотических средств на основе кодеинсодержащих лекарственных средств [3], определяет необходимость выработки патогенетических принципов лечения данного заболевания в зависимости от совокупности входящих факторов. Этими факторами являются степень деструкции костной ткани челюстей, наличие местных осложнений (патологические переломы, перфоративный верхнечелюстной синусит, гнойные осложнения со стороны мягких тканей), продолжающаяся наркотическая интоксикация, инфекционная патология (гепатит В, С, ВИЧ-инфекция), общее соматическое состояние, иммунологический статус.

Дифференцированный подход к тактике лечения пациентов с хроническим одонтогенным диффузным остеомиелитом челюстей, вызванным приемом дезоморфинсодержащих наркотиков, зависит, в том числе, от состояния организма в целом. Степень тяжести заболевания определяется объемом некротической костной ткани и сопутствующими заболеваниями других органов и систем. Соматическая патология, прежде всего, со стороны системы крови и иммунной системы, может значительно влиять на клинические проявления и в ряде случаев определяет прогноз заболевания. Ряд показателей гемограмм может быть использован в качестве индикатора продолжения приема наркотиков.

Патогенез одонтогенного остеомиелита челюстей у пациентов с наркотической зависимостью от дезоморфина до конца не изучен, но ряд фактов позволяет провести параллели с описанными ранее заболеваниями. Следует учесть, что собственно название «дезоморфин» в нашей стране является общим для целого ряда наркотических веществ кустарного производства с неуточненными химическими формулами. Общим для этих наркотиков является кодеинсодержащая основа, концентрированные растворы щелочей и фосфор, используемые при их изготовлении. Ключевая роль фосфора в развитии характерного некротического процесса при остеомиелите челюстей у наркозависимых пациентов подтверждается идентичностью клиники данного заболевания и ранее описанного фосфатного некроза челюстей у работников спичечных фабрик стран западной Европы в конце XIX – начале XX века. В настоящее время схожая клиника часто наблюдается у пациентов, принимающих бифосфонаты (Aredia, Zometa, Fosamax), используемые при лечении рака костей, миеломной болезни и при остеопорозе в случае обострения у них хронических очагов одонтогенной инфекции и удаления зубов [4, 5, 6, 7, 8, 10]. Связь развития бифосфонатных некрозов челюстей с одонтогенной патологий считается доказанной [9]. С целью профилактики остеонекроза челюсти рекомендуется задержка начала введения бифосфонатов до санации ротовой полости и заживления слизистой, систематическое полоскание с хлоргексидином, ограничение продолжительности лечения бифосфонатами 2 годами у больных с эффектом лечения и стабилизацией [1].

Особый интерес представляют основные механизмы действия бифосфонатов: проникновение в костную ткань и взаимодействие с кристаллами гидроксиапатита; концентрация вокруг остеокластов, создание высокой концентрации в лакунах резорбции; нарушение формирование цитоскелета остеокластами; снижение секреции лизосомальных ферментов остеокластами, подавление межклеточных сигналов, ингибирование миграции остеокластов и их резорбтивной способности [1]. Исходя из вышеуказанного механизма действия фосфорсодержащих препаратов становятся объяснимыми обособленности клинического течения одонтогенного остеомиелита и особенностью клинического течения у

пациентов с зависимостью от дезоморфина: образование незаживающего дефекта после простого удаления зуба; отсутствие тенденции к образованию и отторжению секвестров; отсутствие зоны демаркации; усугубление состояния после некроэктомии и распространение поражения на здоровые участки костной ткани.

Клинически и экспериментально было доказано [2] влияние систематического приема фосфорсодержащих препаратов на гемопоэз, в частности, происходит снижение содержания гемоглобина, уменьшение количества эритроцитов. Также при длительном воздействии фосфорсодержащих препаратов развивается вторичный иммунодефицит и депрессивные изменения антиоксидантной системы [2].

В отделении челюстно-лицевой хирургии ГБУЗ АО «Александро-Мариинская областная клиническая больница» (г. Астрахань) в период с 2008 по 2012 гг. проведено обследование и лечение 57 больных с одонтогенным остеомиелитом челюстей, развившимся на фоне длительной наркотической интоксикации дезоморфином кустарного производства. При подготовке к хирургическому лечению, а также в ближайшие и отдаленные сроки после операции изучались развернутые анализы крови и мочи, биохимические показатели крови, показатели иммунограммы и свертывающей системы крови. Срок наблюдений составил от 1 месяца до 4 лет. Исследовались лабораторные показатели пациентов различных по тяжести заболевания групп, в том числе больные, продолжавшие прием наркотиков.

У больных на фоне приема суррогатных фосфорсодержащих наркотиков на основе кодеина развивается железодефицитная анемия тяжелой степени. Так, в стадии интоксикации организма количество эритроцитов снижается до 250–300 × 10^{12}/л, содержание гемоглобина падает до 70–90 г/л. Отмечается анизоцитоз, пойкилоцитоз. При прекращении приема наркотика, без проведения железо-заместительной терапии лабораторные показатели и показатели красной крови восстанавливаются крайне медленно: при систематическом приеме препаратов железа по рекомендуемым схемам – в течение 1 года.

При проведении биохимического анализа крови у больных с хроническим дезоморфиновым диффузным остеомиелитом челюстей на фоне продолжения приема наркотиков при обострении заболевания содержание щелочной фосфатазы возрастало от 450 до 2797 ммоль/с×л.

Анализ иммунограмм выявил развитие неспецифического иммунодефицита у всех исследуемых пациентов. В частности, у пациентов при выраженной интоксикации организма наркотическими веществами во всех клинических случаях снижается процент фагоцитоза до 30–50 %, фагоцитарное число в среднем составляет 3,5, а показатель количества активных фагоцитов снижался от 0,65 до 2,2 × 10^9/л. Все эти данные указывают на несостоятельность фагоцитоза.

Результаты проведенного клинического и лабораторного обследования пациентов позволяют выделить типичные для дезоморфин-зависимого одонтогенного остеомиелита челюстей заболевания симптомокомплексы: железодефицитную анемию и неспецифического иммунодефицита.

Заключение. Радикальное хирургическое лечение одонтогенного остеомиелита челюстей у пациентов с наркозависимостью от кустарного дезоморфина можно проводить после проведения комплексного лечения, имеющего цель – восстановить показатели красной крови до нормы и компенсировать иммунодефицитное состояние.

Список литературы

1. Жабина, А. С. Роль бисфосфонатов для профилактики и лечения метастазов в кости / А. С. Жабина // Практическая онкология. – 2011. – Т. 12, № 3. – С. 124–131.
2. Жумашов, С. Н. Цитоморфология элементов гемопоэза при хронической интоксикации желтым фосфором, его неорганическими соединениями и ее коррекция : автореф. дис. … д-ра мед. наук / С. Н. Жумашов. – Алма-Ата, 2006. – 47 с.
3. Захарова, И. В. Хронические остеомиелиты челюстных костей у больных с дезоморфиновой наркоманией / И. В. Захарова, И. И. Крецу. – Режим доступа : http://bone-surgery.ru/view/hronicheskie_osteomielity_chelyustnyh_kostej_u_bolnyh_s_dezomorfinovoj_nark, свободный. – Заглавие с экрана. – Яз. рус. – Дата обращения: 05.08.2012.
4. Погосян, Ю. М. Бисфорсонатный остеонекроз (БФОН) верхней челюсти у больного с множественной миеломой / Ю. М. Погосян, К. А. Акопян, Э. В. Манукян // Вопросы теоретической и практической медицины. – 2011. – Т. 14, № 5. – С. 39–42.
5. Соловьев, М. М. Бисфосфонатный остеонекроз нижней челюсти в практике челюстно-лицевого хирурга / М. М. Соловьев, Г. А. Хацкевич, И. Г. Трофимов и др. – Режим доступа : http://allnice.ru/readingroom/estmedplast/bisf_skl, свободный. – Заглавие с экрана. – Яз. рус. – Дата обращения: 05.08.2012.
6. Marx, R. E. Pamidronate (Aredia) and Zoledronate (Zometa) induced avascular necrosis of the

jaws: a growing epidemic / R. E. Marx // J. Oral Maxillofac. Surg. – 2003. – Vol. 61, № 9. – P. 1115–1117.

7. Merigo, E. Bone necrosis of the jaws associated with bisphosphonate treatment: a report of twenty-nine cases / E. Merigo, M. Manfredi, M. Meleti et al. // Acta Biomed. – 2006. – Vol. 77, № 2. – P. 109–117.

8. Migliorati, C. A. Bisphosphonate-associated osteonecrosis of mandibular and maxillary bone: an emergine oral complication of supportive cancer therapy / C. A. Migliorati, M. M. Schubert, D. E. Peterson, L. M. Seneda // Cancer. – 2005. – Vol. 104. – P. 83–93.

9. Montebugnoli, L. Biphosphonate-associated osteonecrosis can be controlled by nonsurgical management / L. Montebugnoli, L. Felicetti, D. B. Gissi et al. // Oral Surg. Oral Med. Oral Pathol. Oral Radiol. Endod. – 2007. – Vol. 104, № 4. – P. 473–477.

10. Srinivasan D. Orofacial pain – a presenting symptom of bisphosphonate associated osteonecrosis of the jaws / D. Srinivasan, S. Shetty, D. Ashworth et al. // Br. Dent. J. – 2007 – Vol. 203, № 2. – P. 91–92.

Нестеров Алексей Александрович, кандидат медицинских наук, доцент кафедры стоматологии и челюстно-лицевой хирургии, ГБОУ ВПО «Астраханская государственная медицинская академия» Минздрава России, Россия, 414000, г. Астрахань, ул. Бакинская, д. 121, тел.: (8512) 26-07-75, e-mail: alnest2000@mail.ru.

Нестеров Александр Павлович, кандидат медицинских наук, заведующий кафедрой стоматологии и челюстно-лицевой хирургии, ГБОУ ВПО «Астраханская государственная медицинская академия» Минздрава России, Россия, 414000, г. Астрахань, ул. Бакинская, д. 121, тел.: (8512) 26-07-75, e-mail: alnest2000@mail.ru.

Пархоменко Ольга Сергеевна, ассистент кафедры стоматологии и челюстно-лицевой хирургии, ГБОУ ВПО «Астраханская государственная медицинская академия» Минздрава России, Россия, 414000, г. Астрахань, ул. Бакинская, д. 121, тел.: (8512) 26-07-75, e-mail: dr.vasileva87@mail.ru.

Пархоменко Артем Александрович, ассистент кафедры стоматологии и челюстно-лицевой хирургии, ГБОУ ВПО «Астраханская государственная медицинская академия» Минздрава России, Россия, 414000, г. Астрахань, ул. Бакинская, д. 121, тел.: 8-988-177-70-77, e-mail: dr.parhomenko@mail.ru.

УДК 611.773-055.1
© В.И. Ноздрин, О.В. Калинина, 2012

В.И. Ноздрин[1,2], О.В. Калинина[3]

САЛЬНЫЕ ЖЕЛЕЗЫ КОЖИ ВИСОЧНОЙ ОБЛАСТИ ГОЛОВЫ МУЖЧИН В ПОСТНАТАЛЬНОМ ОНТОГЕНЕЗЕ

[1]ЗАО Фармацевтическое научно-производственное предприятие «Ретиноиды», Москва
[2]ФГБОУ ВПО «Орловский государственный университет», медицинский институт
[3]ОГБУЗ «Смоленский кожно-венерологический диспансер»

Гистологическими, морфометрическими и иммуноцитохимическими методами на аутопсийном материале изучены сальные железы кожи височной области головы у 86 мужчин в возрасте от 10 до 82 лет. Установлено, что с возрастом количество профилей сальных желез и пролиферативная активность себоцитов уменьшаются, а число клеток с поврежденной ДНК возрастает.

Ключевые слова: *кожа, сальные железы, пролиферация, онтогенез.*

V.I. Nozdrin, O.V. Kalinina

THE SKIN SEBACEOUS GLANDS OF TEMPORAL REGION OF MEN HEAD IN POSTNATAL ONTOGENESIS

The histological, morphometric and immunocytochemical methods were used to study the autopsy samples of the skin sebaceous glands in temporal region of head of 86 male individuals aged from 10 to 82 years. It has been established that with age the quantity of the profiles of sebaceous glands and the proliferative activity of sebocytes reduced and the number of the cells with damaged DNA increased.

Key words: *skin, sebaceous glands, proliferation, ontogenesis.*

Введение. Исследования сальных желез проводятся в основном на лабораторных животных и культурах клеток и тканей. Особенности их распределения и функционирования у человека изучены в меньшей степени, несмотря на то, что себорейный дерматит и угревая болезнь являются исключительно заболеваниями человека и встречаются часто [2, 6]. Онтогенетические аспекты строения сальных желез волосистой части головы в литературе практически не освещены [5, 7, 10, 11]. Все вышеназванное определяет актуальность представленной работы.

Цель: изучить сальные железы кожи височной области волосистой части головы мужчин в постнатальном онтогенезе. В соответствии с целью были поставлены следующие задачи: определить количество профилей сальных желез в срезах кожи височной области у лиц мужского пола в онтогенезе, изучить динамику представительства в них Ki-67-и p53-позитивных себоцитов.

Материалы и методы. Исследование проведено на аутопсийном материале, предоставленном Бюро судебно-медицинской экспертизы Москвы и Орла. Образцы кожи височной области лиц мужского пола от 10 до 82 лет были разделены на 13 возрастных групп с интервалом периодизации в 5 лет. Взятие материала, фиксацию, проводку, заливку и приготовление срезов проводили по общепринятым гистологическим методикам. Сальные железы изучали в препаратах, окрашенных гематоксилином и эозином, а также в срезах, обработанных моноклональными антителами к Ki-67 (маркеру пролиферации) и к p53 (маркеру клеток с поврежденной ДНК) с последующей докраской гематоксилином Караччи [1, 3, 4]. В каждом образце было подсчитано количество профилей сальных желез, встречающихся в поле зрения микроскопа, и были определены индексы Ki-67 и p53, представляющие собой выраженную в процентах долю окрашенных моноклональными антителами себоцитов от общего числа клеток базального слоя сальных желез в поле зрения микроскопа. Средние показатели были рассчитаны для каждого конкретного образца, возрастных точек и возрастных групп. Статистическую обработку материала проводили с использованием программы Statistica 6.1. Для демонстрации общих тенденций динамики изученных показателей, рассчитанных с помощью программы Microsoft Office Excel 2007, использовали нелинейный регрессионный анализ с построением полиномиальных линий тренда, которые применимы для характеристики большого ряда нестабильных возрастающих и убывающих величин.

Результаты и их обсуждение. На гистологических препаратах сальные железы располагались около волосяных фолликулов на границе сосочкового и сетчатого слоев дермы. Минимальное количество профилей сальных желез в срезе наблюдалось у детей, затем этот показатель быстро возрастал и достигал своего пика к 19–24 годам. В возрастном интервале от 25 до 40 лет количество профилей сальных желез удерживалось на одном уровне, а затем постепенно уменьшалось. Возрастные изменения средних значений изученного параметра, рассчитанных по возрастным точкам и по возрастным группам, обнаружили сходные тенденции, но данные, полученные для возрастных групп, оказались более демонстративными. Ki-67-позитивные клетки выявлялись только в базальном слое секреторных отделов сальных желез. Пролиферативная активность себоцитов была наибольшей в юношеском возрасте, она сохранялась на высоком уровне до 45–50 лет, а затем постепенно уменьшалась. Сопоставление результатов подсчета профилей сальных желез в гистологическом срезе и индекса, характеризующего пролиферативную активность себоцитов, показало, что эти параметры коррелируют между собой и отражают изменения функциональной активности сальных желез волосистой части головы в онтогенезе – максимальные показатели наблюдались в юности, оставались высокими в зрелом возрасте и к старости постепенно уменьшались. Подсчет p53-позитивных клеток показал, что их количество в базальном слое остается на низком уровне до 45–50 лет, после чего эта популяция клеток неуклонно нарастает. Из представленных данных видно, что сальные железы кожи височной области волосистой части головы мужчин в постнатальном онтогенезе претерпевают определенную динамику, которая характеризуется закономерными изменениями их морфологических параметров, представительства в них пролиферирующих себоцитов и активности механизмов, возможно, ответственных за обратимый арест клеточного цикла, апоптоз и старение. Сходные утверждения можно встретить и в работах других авторов [8, 9, 12].

Заключение. Полученные в настоящем исследовании результаты позволяют считать, что с возрастом количество профилей сальных желез и пролиферативная активность себоцитов уменьшаются, а активность клеток с поврежденной ДНК возрастает. Установленная возрастная динамика сальных желез согласуется с данными о возрастных изменениях пролиферативной активности кератиноцитов интерфолликулярного эпидермиса и особенностями представительства меланоцитов в волосяных фолликулах кожи височной области головы у мужчин [3, 4].

Список литературы

1. Кирик, О. В. Маркеры пролиферации, применяемые в гистологических исследованиях / О. В. Кирик, Г. В. Безнин, Д. Е. Коржевский // Морфология. – 2009. – Т. 136, № 6. – С. 95–100.
2. Мяделец, О. Д. Морфофункциональная дерматология / О. Д. Мяделец, В. П. Адаскевич. – М. : Медицинская литература, 2006. – 752 с.
3. Ноздрин, В. И. Возрастные особенности эпидермиса кожи волосистой части головы у мужчин / В. И. Ноздрин, М. В. Горелова, Т. А. Белоусова // Морфология. – 2011. – Т. 139, № 1. – С. 74–81.
4. Ноздрин, В. И. Возрастные особенности представительства меланоцитов в волосяных фолликулах кожи височной области головы у мужчин / В. И. Ноздрин, А. Г. Алексеев, Т. А. Белоусова // Морфология. – 2011. – Т. 139, № 3. – С. 67–72.
5. Ноздрин, В. И. Гистофизиология кожи / В. И. Ноздрин, С. А. Барашкова, В. В. Семченко. – Омск-Орел : Омская областная типография, 2008. – 280 с.
6. Патология кожи / под ред. В. Н. Мордовцева, Г.М. Цветковой. – М. : Медицина, 1993. – 720 с.
7. Подвысоцкая, И. И. Основные закономерности возрастной эволюции кожи : автореф. дис. … д-ра мед. наук / И. И. Подвысоцкая. – Л., 1975. – 23 с.
8. Demidenko, Z. N. Paradoxical suppression of cellular senescence by p53 / Z. N. Demidenko, L. G. Korotchkina, A. V. Gudkov // Proc. Natl. Acad. Sci. USA. – 2010. – Vol. 107, № 2. – P. 9660–9664.
9. Niemann, C. Differentiation of the sebaceous gland / C. Niemann // Dermatoendokrinol. – 2009. – Vol. 1, № 2. – P. 64–67.
10. Plewig, G. Proliferative activity of the sebaceous glands of the aged / G. Plewig, A. M. Kligman // J. Invest. Dermatol. – 1978. – Vol. 70. – P. 314–317.
11. Pochi, P. E. Age-related changes in sebaceous gland activity / P. E. Pochi, J. S. Strauss, D. T. Downing // J. Invest. Dermatol. – 1979. – Vol. 73, № 1. – P. 108–111.
12. Zouboulis, C. C. Chronological ageing and photoageing of the human sebaceous gland / C. C. Zouboulis, A. Boschnakow // Clinical and Experiment Dermatol. – 2001. – Vol. 26. – P. 600–607.

Ноздрин Владимир Иванович, доктор медицинских наук, профессор, директор ЗАО Фармацевтическое научно-производственное предприятие «Ретиноиды», Россия, 111123, г. Москва, ул. Плеханова, д. 2, стр. 5, тел.: (495) 234-61-18, e-mail: science@retinoids.ru; заведующий кафедрой гистологии, цитологии и эмбриологии медицинского института, ФГБОУ ВПО «Орловский государственный университет», Россия, 302028, г. Орел, ул. Октябрьская, д. 25, тел.: (4862) 43-07-09, e-mail: orelhistret@orl.ru.

Калинина Олеся Владимировна, врач-дерматовенеролог ОГБУЗ «Смоленский кожно-венерологический диспансер», Россия, 214000, г. Смоленск, ул. М. Жукова, д. 22, тел.: (4812) 38-29-71, e-mail: olesya.kalinina577@yandex.

УДК 616-055.2:572

© И.Г. Пашкова, С.А. Кудряшова, Т.А. Колупаева, 2012

И.Г. Пашкова, С.А. Кудряшова, Т.А Колупаева

ОСОБЕННОСТИ КОНСТИТУЦИОНАЛЬНОЙ ДИАГНОСТИКИ ЖЕНСКОЙ ПОПУЛЯЦИИ РЕСПУБЛИКИ КАРЕЛИЯ

ФГБОУ ВПО «Петрозаводский государственный университет»

Проведено антропометрическое обследование 820 женщин разных возрастных групп, проживающих в Республике Карелия. Соматотипологический анализ выявил преобладание лиц мегалосомной конституции в женской популяции. Выявлены региональные особенности возрастной динамики в телосложении женщин, что говорит о формировании фенотипа, адаптированного к условиям проживания в северном регионе. Результаты составят основу формируемой региональной базы данных.

Ключевые слова: *антропометрия, соматотип.*

I.G. Pashkova, S.A. Kudryashova, T.A. Kolupaeva

THE PECULIARITIES OF CONSTITUTIONAL DIAGNOSTICS OF FEMALE POPULATION IN THE REPUBLIC OF KARELIYA

The anthropometry analysis of the body was performed in 820 women of the different age groups in Republic of Karelia. The constitutional variety of women in republic Kareliya found out regional character. The analysis indicated predominance of megalomorphic somatotypes in female population. The influence of age on constitution change of women revealed the phemotype, that indicated adaptation to living in the northern region. These results will be used for regional database.

Key words*: anthropometry, somatotype.*

Введение. Изучение индивидуально-типологических особенностей той или иной популяции – одна из основных задач профилактической медицины. Конституция является фундаментальной биологической характеристикой целостного организма, а соматотип может служить морфологической характеристикой человека и является портретом обменных процессов в его организме [4]. По итогам Всероссийской переписи населения 2010 года, в структуре населения Республики Карелия (РК) женщины составляют 54,3 %, что на 8,6 % больше численности мужчин. Средний возраст женщин в РК составляет 39,9 лет, продолжительность жизни в 2009 г. – 73,4 лет. РК характеризуется негативными особенностями климатогеографических показателей, связанными, прежде всего, с нестабильностью метеоэлементов и нарастающим антропогенным загрязнением окружающей среды [3].

Хорошо известно, что антропометрические показатели женщин отличаются большим разнообразием и носят выраженный региональный характер [4]. Для жителей РК не составлены конституциональные схемы, поэтому **целью** настоящей работы явилось популяционное исследование антропометрических показателей, выявление особенностей возрастного распределения типов телосложения женщин, постоянно проживающих в условиях РК.

Материалы и методы. Впервые проведена комплексная оценка физического развития женщин разных возрастных групп, проживающих на территории РК. Всего было обследовано 820 женщин, из них 377 человек относились к юношескому возрасту, 95 обследуемых – к I периоду зрелого возраста, 176 женщин – к II периоду зрелого возраста, 153 человека – к пожилому и 19 обследуемых – к старческому возрасту. По социальному статусу женщины были студентками, служащими, рабочими, работающими и неработающими пенсионерками. Исследование проведено с информированного согласия испытуемых в 2004–2011 гг. с соблюдением принципов добровольности, прав и свобод личности, гарантированных статьями 21 и 22 Конституции РФ. Антропометрическое обследование проводилось по методике В.В. Бунака [1] с учетом методов, описанных В.Г. Николаевым [4]. Аналитическим методом определялся компонентный состав тела по формулам J. Matiegka [8]. Диагностику соматического типа проводили по схеме В.П. Чтецова и соавторов (1979) [7]. Полученные данные обработаны вариационно-статистическими методами. Рассчитывали общепринятые показатели описательной статистики. Выборки проверяли на нормальность распределения с помощью критериев Колмагорова-Смирнова и Шапиро-Уилкса. Для определения достоверности различий характеристик двух независимых выборок использовались параметрический критерий Фишера, критерий Стьюдента (t) и непараметрический критерий Манна-Уитни, а также анализ по Краскелу-Уоллису для сравнения более двух независимых выборок [2]. Во всех процедурах статистического анализа различия значений исследуемых параметров считали достоверными при 95 % пороге вероятности ($p < 0,05$). Для проверки статистических гипотез о различиях абсолютных и относительных частот в независимых выборках использовался критерий Пирсона (χ^2). Доверительные интервалы (ДИ) строились для вероятности p = 95 % (95 % ДИ) [6]. Статистическая обработка материала осуществлялась с использованием следующих программных продуктов: Statistica 6.0, Microsoft Office Excel.

Результаты и их обсуждение. Изучение временной динамики изменчивости габаритных размеров и компонентного состава тела позволяет оценить на разных этапах онтогенеза резервные возможности и биологическую надежность организма. Ранее в наших исследованиях у женщин, проживающих в РК, был выявлен более высокий уровень распространенности лиц с избыточной массой тела и ожирением по сравнению с другими регионами [5]. Сравнительный анализ антропометрических характеристик по выявлению конституциональных типов в женской популяции РК показал, что 615 (74,9 %) женщин всей выборки относились к мегалосомной конституции. Она была представлена следующими

соматотипами: атлетическим – 148 женщин (18 %), субатлетическим – 197 (24 %) человек и эурипластическим – 270 (32,9 %) обследуемых: низкорослым – 118 (14,4 %) человек и высокорослым – 152 (18,5 %) человека. Мезосомную конституцию имели 97 (11,8 %) женщин, среди которых диагностирован мезопластический соматотип – у 69 (8,4 %) человек и пикнический – у 28 (3,4 %) обследуемых. Лептосомная конституция определялась у 101 женщины (12,3 %), которая была представлена следующими соматотипами: стенопластическим – 68 (8,3 %) обследуемых и астеническим 33 (4,0 %) человека. Неопределенный тип был выявлен у 7 (0,9 %) женщин. Женщины каждого из представленных конституциональных типов обладают статистически значимыми ($p < 0,05–0,001$) различимыми отдельными атропометрическими признаками, показателями тканевых компонентов и весоростовых индексов.

Конституциональная характеристика женщин отражает направленность возрастных морфофункциональных процессов перестройки организма. В исследовании были выявлены статистически значимые возрастные различия в частотном распределении женщин по конституциональным типам с применением критерия χ^2 по методам Пирсона (Pearson Chi-square 49,9, df = 8, $p < 0,001$) и максимального правдоподобия (M-L Chi-square 50,9, df = 8, $p < 0,001$). С увеличением возраста доля лиц мегалосомной конституции возрастала с 70,3 % в юношеском до 75,8 % в первом зрелом ($p = 0,249$) и до 86,3 % во втором зрелом возрасте ($p < 0,05$), после чего происходит незначительное снижение до 73,9 % в пожилом и 73,2 % в старческом возрасте. Среди мегалосомных женщин выявлено возрастное перераспределение соматотипов, которое заключалось в статистически значимом ($p < 0,001$) увеличении лиц эурипластического и уменьшении субатлетического и атлетического типов. Среди эурипластических женщин с увеличением возраста определялось уменьшение лиц эурипластического высокорослого и увеличение эурипластического низкорослого соматотипа. Выявлено значимое возрастное снижение лептосомного типа телосложения с 18 % в юношеском до 4 % во втором зрелом возрасте ($p < 0,001$) с незначительным последующим увеличением до 5,9 % в пожилом и 5,3 % в старческом возрасте. Лишь в двух возрастных группах (юношеский и первый зрелый возраст) диагностировался астенический соматотип, доля которого составила 7,4 и 5,3 %, соответственно. В остальных возрастных группах данный тип конституции был представлен стенопластическим соматотипом. Доля лиц мезосомного типа конституции после незначительного снижения с 10,1 до 6,4 % и 9,6 % в первом и втором зрелом возрасте увеличивалась до 19,6 % ($p = 0,014$) в пожилом и 31,6 % ($p = 0,246$) в старческом возрасте. Внутри этой группы существенно увеличивается доля лиц мезопластического соматотипа с 7,7 % в юношеском до 25,0 % в пожилом и 31,6 % в старческом возрасте. Доля лиц неопределенного соматотипа составила 1,6 % в юношеском и 1,1 % в первом зрелом возрасте, в старших возрастных группах данный тип отсутствовал.

Практическая ценность соматотипирования обусловлена тем, что телосложение представляет собой результат реализации генетической программы во взаимодействии с факторами среды в процессе онтогенеза. В условиях воздействия на организм экологических факторов северного региона выявлена возрастная динамика в телосложении женщин. Большое разнообразие конституциональных типов с доминированием мегалосомного типа и региональные особенности возрастной динамики показывают необходимость их учета для комплексной оценки здоровья населения. Знание региональных конституциональных особенностей женской популяции Республики Карелия имеет диагностическое, прогностическое и теоретическое значение.

Список литературы

1. Бунак, В. В. Антропометрия / В. В. Бунак. – М. : ГУПН РСФСР, 1941. – 364 с.
2. Гланц, С. Медико-биологическая статистика / С. Гланц. – М. : Практика, 1999. – 460 с.
3. Доршакова, Н. В. Качество окружающей среды и здоровье человека в условиях Карелии / Н. В. Доршакова. – Петрозаводск : Изд-во ПетрГУ, 1997. – 204 с.
4. Николаев, В. Г. Антропологическое обследование в клинической практике / В. Г. Николаев, Н. Н. Николаева, Л. В. Синдеева, Л. В. Николаева. – Красноярск : Изд-во ООО «Версо», 2007. – 173 с.
5. Пашкова, И. Г. Онтогенетические изменения физического статуса женщин в Респулике Карелия / И. Г. Пашкова, Л. А. Алексина // Ученые записки СПбГМУ им. акад. И. П. Павлова. – 2011. – Т. XVIII, № 1. – С. 36–39.
6. Реброва, О. В. Статистический анализ медицинских данных. Применение пакета прикладных программ STATISTICA / О. В. Реброва. – М. : МедиаСфера, 2002. – 312 с.
7. Чтецов, В. П. Опыт объективной диагностики соматических типов на основе измерительных признаков у женщин / В. П. Чтецов, И. Ю. Лутовина // Воспросы антропологии. – 1979. – Вып. 60. – С. 3–14.

8. Matiegka, J. The testing of physical efficiency / J. Matiegk // Amer. J. Phys. Antropol. – 1921. – Vol. 4. – P. 223–230.

Пашкова Инга Геннадьевна, кандидат медицинских наук, доцент, заведующая кафедрой анатомии и гистологии медицинского факультета, ФГБОУ ВПО «Петрозаводский государственный университет», Россия, 185910, Республика Карелия, г. Петрозаводск, пр. Ленина, д. 33, тел.: 8-921-220-69-54, e-mail: pashk@onego.ru.

Кудряшова Светлана Александровна, кандидат медицинских наук, доцент кафедры анатомии и гистологии медицинский факультет, ФГБОУ ВПО «Петрозаводский государственный университет», Россия 185910, Республика Карелия, г. Петрозаводск, пр. Ленина, д. 33, тел.: (8142) 76-44-95, e-mail: s_kudr@psu.karelia.ru.

Колупаева Татьяна Александровна, кандидат медицинских наук, доцент кафедры анатомии и гистологии медицинский факультет, ФГБОУ ВПО «Петрозаводский государственный университет», Россия 185910, Республика Карелия, г. Петрозаводск, пр. Ленина, д. 33, тел.: (8142) 76-44-95, e-mail: kotaal@mail.ru.

УДК 617.586-007.58:611.986:378.4
© А.И. Перепелкин, В.Б. Мандриков, А.И. Краюшкин, А.С. Пикалов, 2012

А.И. Перепелкин, В.Б. Мандриков, А.И. Краюшкин, А.С. Пикалов

ИЗМЕНЕНИЯ ЛИНЕЙНЫХ ПАРАМЕТРОВ СТОПЫ ЮНОШЕЙ В ЗАВИСИМОСТИ ОТ ВЕЛИЧИНЫ ДОЗИРОВАННОЙ НАГРУЗКИ

ГБОУ ВПО «Волгоградский государственный медицинский университет»
Минздрава России

Проведено исследование линейных параметров стоп у 175 юношей различных типов телосложения в возрасте от 17 до 21 года при возрастающей нагрузке. Выявлено, что ширина стопы больше увеличивалась у нормостеников, в то время как длина стопы возрастала у юношей с гиперстеническим типом телосложения. Наибольшее снижение высоты стопы при увеличении нагрузки на нее отмечалось у юношей с нормостеническим типом телосложения, а наименьшее – у юношей-астеников.

Ключевые слова: *типы телосложения, юноши, стопы, возрастающая нагрузка, анатомо-функциональные параметры.*

A.I. Perepelkin, V.B. Mandrikov, A.I. Krayushkin, A.S. Pikalov

THE CHANGES OF LINEAR PARAMETERS OF YOUNG MEN FOOT DEPENDING ON THE SIZE OF THE DOSED LOADING

The research of anatomic and functional parameters of the feet of 175 young men of various somatotypes at increasing loading was made. The greatest degree of the width increasing and the height decreasing of the foot were marked at young men with normosthenic type of constitution, but the least was in young men of asthenic type.

Key words: *somatotype, the young men, increasing loading of the feet.*

Введение. В настоящее время остается неизученным вопрос об особенностях строения и функциональных свойствах стопы при дозированных нагрузках в связи с возрастом, соматотипом и уровнем физической активности человека [4]. Провести четкую грань между различными вариантами нормы строения стопы и начальными стадиями ее структурных и функциональных нарушений не всегда возможно. Это связано с выраженной вариабельностью строения стопы, отсутствием четких критериев об анатомической и функциональной ее норме, физиологических отклонениях, а также сложностью регистрации последних [3]. В связи с этим, обнаруживается необходимость изучения морфофункциональных параметров стопы юношей 17–21 года при возрастающей дозированной нагрузке на нее с учетом типа телосложения.

Цель: выявить особенности изменений линейных параметров стопы у юношей 17–21 года различных типов телосложения в зависимости от возрастающей дозированной нагрузки на нее. Для достижения цели исследования были сформулированы задачи: определение антропометрических пара-

метров юношей 17–21 года; выявление типологических особенностей некоторых параметров стопы юношей при возрастающей нагрузке на нее, равной 20, 50 и 80 %, соответственно, от массы тела.

Объектом исследования послужили 175 здоровых лиц юношеского возраста от 17 лет до 21 года, являющихся студентами Волгоградского государственного медицинского университета. Определение типов телосложения проводили по схеме М.В. Черноруцкого на основании индекса Пинье. Данная схема предусматривает трехчленную классификацию типов: астенический, нормостенический и гиперстенический. Соматотип определяли на основании величины индекса Пинье: ИП = L - (P + T), где L – длина тела (см), P – масса тела (кг), T – обхват грудной клетки (см).

Материалы и методы исследования. Для решения поставленных задач использовали методы компьютерной плантографии, графоаналитической расшифровки изображения стопы и системного анализа. Исследование линейных параметров стопы осуществлялось в первой половине дня при помощи компьютерно-плантографического комплекса для диагностики анатомического и функционального состояния стопы при нагрузке по методике К.В. Гаврикова и соавторов [1].

Результаты и их обсуждение. При изучении соматотипов было выявлено, что 88 юношей относились к нормостеническому типу телосложения, 35 человек – гиперстеническому и 52 молодых людей – астеническому. При анализе линейных параметров стопы у юношей различных соматотипологических групп было установлено, что наибольшая ее высота при 20 % нагрузке отмечалась у юношей с нормостеническим типом телосложения (55,92 ± 0,99 мм, $p < 0,001$), тогда как наименьшая – у юношей-астеников (48,38 ± 2,01 мм, $p < 0,001$). У юношей-гиперстеников она составила 53,49 ± 1,79 мм ($p < 0,01$). В ходе сравнительной динамики параметров стопы при увеличивающейся нагрузке у юношей с различными соматотипами было выявлено закономерное снижение высоты свода стопы (рис. 1).

Наибольшее снижение высоты стопы при увеличении нагрузки на нее, равной 80 % от массы тела, в сравнении с 20 % нагрузкой, отмечалось у юношей с нормостеническим типом телосложения (на 11,82 %, $p < 0,001$), а наименьшее – у юношей-астеников (на 7,73 %, $p < 0,01$). У гиперстеников ее снижение составило 9,59 % ($p < 0,01$). Полученные результаты согласуются с литературными данными, в которых указывается, что увеличение статической нагрузки на стопу у юношей приводит к уменьшению ее высоты вне зависимости от типа телосложения [2].

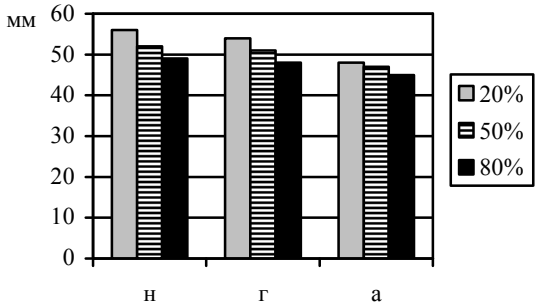

Рис. 1. Изменение высоты стопы у юношей с различными типами телосложения при дозированной нагрузке н – нормостеники, г – гиперстеники, а – астеники; # – (p < 0,001), ** – (p < 0,01)

Длина стопы при 20 % нагрузке была набольшей у юношей-гиперстеников, она составила 268,73 ± 2,59 мм. У юношей с астеническим типом телосложения данный показатель был наименьшим (266,18 ± 2,15 мм). В проведенном исследовании впервые было установлено, что у юношей гиперстенического типа телосложения в большей степени, по сравнению со сверстниками других соматотипов, отмечалось изменение длины стопы при дозированной нагрузке (на 0,84 %). У юношей-нормостеников она увеличилась на 0,46 %, а у юношей-астеников – на 0,53 % по сравнению с первоначальными данными.

Ширина стопы при 20 % нагрузке была наибольшей у юношей-гиперстеников (91,45 ± 1,23 мм, $p < 0,001$). У нормостеников она составила 89,66 ± 1,07мм ($p < 0,05$), а у астеников – 86,89 ± 1,12 мм ($p < 0,001$) (рис. 2). При увеличении нагрузки на стопу с 20 до 80 % от массы тела у юношей всех типов телосложения происходило увеличение ее ширины. Причем в наибольшей степени увеличение отмечалось у юношей с нормостеническим типом телосложения (на 2,66 %, $p < 0,05$). В меньшей сте-

пени она изменялась у юношей с гиперстеническим (на 1,02 %, $p < 0,001$) и астеническим (на 1,81 %, $p < 0,001$) типами телосложения.

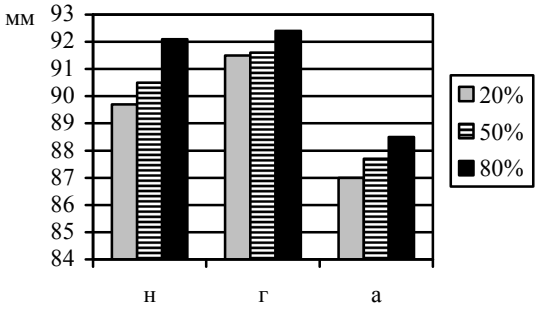

Рис. 2. Изменение ширины стопы у юношей с различными типами телосложения при дозированной нагрузке
н – нормостеники, г – гиперстеники, а – астеники; # – (p < 0,001), ** – (p < 0,01), * – (p < 0,05)

Заключение. На основании использования нового метода компьютерной плантографии получена новая морфометрическая информация, характеризующая анатомо-функциональное состояние стопы юношей в зависимости от их телосложения под действием возрастающей нагрузки. Полученные данные изменения анатомических параметров стопы у юношей 17–21 года различных соматотипов при возрастающей нагрузке на нее свидетельствуют о специфических особенностях динамики их величин, что непременно должно учитываться в клинической практике.

Список литературы

1. Гавриков, К. В. Пат. 2358650 Рос. Федерация, МПК A61B5/103 Способ определения рессорной функции стопы с использованием возрастающей нагрузки / К. В. Гавриков, А. И. Перепелкин, В. Б. Мандриков, А. А. Воробьев, С. В. Клаучек; заявитель и патентообладатель К. В. Гавриков, А. И. Перепелкин, В. Б. Мандриков, А. А. Воробьев, С. В. Клаучек. – № 2007139135/14; заявл. 22.10.2007; опубл. 20.06.2009. Бюл. № 17.
2. Ефремова, Г. В. Структурно-функциональное строение стопы студентов высших учебных заведений в зависимости от типа конституции : автореф. дис. … канд. мед. наук / Г. В. Ефремова. – Волгоград, 2007. – 23 с.
3. Кашуба, В. А. Биомеханика осанки / В. А. Кашуба. – Киев : Олимпийская литература, 2003. – 279 с.
4. Перепелкин, А. И. Соматотипологические закономерности формирования стопы человека в постнатальном онтогенезе : автореф. дис. … д-ра мед. наук / А. И. Перепелкин. – Волгоград, 2009. – 53 с.

Перепелкин Андрей Иванович, доктор медицинских наук, профессор кафедры анатомии человека, ГБОУ ВПО «Волгоградский государственный медицинский университет» Минздрава России, Россия, 400131, г. Волгоград, ул. Павших Борцов, д. 1, тел.: (8442) 36-37-66, e-mail: similipol@mail.ru.

Мандриков Виктор Борисович, доктор педагогических наук, профессор, заведующий кафедрой физической культуры и здоровья, первый проректор, ГБОУ ВПО «Волгоградский государственный медицинский университет» Минздрава России, Россия, 400131, г. Волгоград, ул. Павших Борцов, д. 1, тел.: (8442) 38-53-29, e-mail: vbmandrikov@volgmed.ru.

Краюшкин Александр Иванович, доктор медицинских наук, профессор, заведующий кафедрой анатомии человека, ГБОУ ВПО «Волгоградский государственный медицинский университет» Минздрава России, Россия, 400131, г. Волгоград, ул. Павших Борцов, д. 1, тел.: (8442) 37-58-79, e-mail: krayushkin@mail.ru.

Пикалов Александр Сергеевич, ассистент кафедры анатомии человека, ГБОУ ВПО «Волгоградский государственный медицинский университет» Минздрава России, Россия, 400131, г. Волгоград, ул. Павших Борцов, д. 1, тел.: (8442) 37-58-79, e-mail: post@volgmed.ru.

УДК 615.849.11-07-092.9(045)
© Ю.В. Полина, Л.И. Наумова, 2012

Ю.В. Полина, Л.И. Наумова

ГИСТОФУНКЦИОНАЛЬНОЕ СОСТОЯНИЕ НАДПОЧЕЧНИКОВ ПРИ СТРЕССЕ

ГБОУ ВПО «Астраханская государственная медицинская академия» Минздрава России

На самцах белых линии Вистар, подвергнутых иммобилизационному стрессу, были изучены особенности гистофункционального состояния надпочечников. На основе определения уровня кортизола проведена оценка гормонального отклика надпочечников при стрессе. Предупреждение или ограничение последствий стресса является важной задачей современной медицины.
Ключевые слова: *стресс, надпочечник, микроструктура, гистофункциональные показатели.*

Yu.V. Polina, L.I. Naumova

THE HISTOFUNCTIONAL CONDITION OF THE ADRENAL GLANDS IN STRESS

In the male white Wistar subjected to immobilization stress there were studied peculiarities of the adrenal histofunctional condition. On the basis of determination of the level of cortisol hormone there was assessed adrenal response during stress. Preventing or limiting the effects of stress was an important aim of modern medicine.
Key words: *stress, adrenal, microstructure, histofunctional indicators.*

Введение. Эмоциональные переживания, обусловленные нарастанием темпа жизни, урбанизацией и информационными перегрузками являются причиной невротических, сердечнососудистых и других заболеваний. Предупреждение или ограничение последствий стресса является важной задачей современной медицины. Надпочечник – один из органов-маркеров стресса, эфферентное звено в реализации стрессорной реакции. Данное наблюдение было сделано еще Г. Селье и получило дальнейшее развитие в многочисленных работах по стрессу [1, 4].

Человек в своей повседневной жизни чаще всего имеет дело с психологическими и психофизическими стрессорами. Поэтому именно эти модели стресса дают возможность получить новые экспериментальные данные, которые могут с известными ограничениями быть экстраполированы на организм человека [3]. Иммобилизационный стресс также является психоэмоциональным, хотя технически данную модель стресса невозможно реализовать без определенных физических воздействий на тело экспериментального животного. В действительности применение большинства психологических стрессоров не свободно от физических манипуляций с телом экспериментальных животных, а попытки освободиться вызывают появление значительных болевых ощущений. И с этой точки зрения данная модель не может считаться «чисто» психоэмоциональной, так как в ней сочетаются и психологический, и физический компоненты [2, 3].

Цель: установить морфометрические и функциональные параметры тканевых компонентов надпочечников крыс в условиях иммобилизационного стресса.

Материалы и методы. Работа носит экспериментальный характер, выполнена на белых крысах-самцах линии Вистар, содержащихся в стандартных условиях вивария.

Экспериментальные исследования проводились в строгом соответствии с Хельсинской декларацией о гуманном отношении к животным. Серийные срезы надпочечников толщиной 7–10 мкм окрашивались по нескольким гистологическим и гистохимическим методикам. В соответствии с задачами исследования и для морфометрии проводили окрашивание обзорной окраской гематоксилином и эозином, железным гематоксилином (контрастирующая окраска), по Ван Гизон на соединительную ткань, кармином для выявления запасов углеводов в клетках. Выявляли тучные клетки в соединительной ткани, базофильные субстанции в клетке и метахромазию межклеточного вещества толуидиновым синим. Ставили гистохимические реакции на нуклеиновые кислоты: РНК по Браше. Структура и расположение ретикулярных волокон выявлялась при помощи импрегнации срезов в водном растворе нитрата серебра по Футу. Концентрацию кортизола определяли на базе Центральной научно-исследовательской лаборатории ГБОУ ВПО «Саратовский государственный медицинский университет им. В.И. Разу-

мовского» в свежей сыворотке крови (нмоль/л) методом твердофазного иммуноанализа. Статистическая обработка полученных данных проводилась методами вариационной статистики.

Результаты и их обсуждение. Данные органометрии свидетельствуют о том, что имеется существенное достоверное увеличение относительной массы надпочечников в группах животных, подвергнутых иммобилизационному стрессу (относительно группы сравнения). Уровень кортизола при стрессе также возрастает. Интересен тот факт, что при увеличении относительной массы органа на 25–30 % уровень кортизола при стрессе повышается в 10 раз (табл.).

Таблица

Уровень кортизола сыворотки крови (нмоль/л)
и относительная масса надпочечников (мг/100 г) в исследуемых группах

Показатель	Группа сравнения (условный контроль)	Стресс
Уровень кортизола (нмоль/л)	39 ± 2,70	395 ± 22,83*
Масса Мг/100 г	18,5 ± 1,25	23,2 ± 1,21*

*Примечание: * – $p \leq 0,05$относительно контроля*

В структуре надпочечников крыс, подвергнутых курсу иммобилизационного стресса (по 3 часа в течение 5 дней), отмечалось резкое истончение соединительно-тканной капсулы, в которой видны признаки разволокнения и дезорганизации, отека. Зональная структурная организация нарушена. Ширина клубочковой зоны была уменьшена, эндокриноциты в ней имели признаки резкой вакуолизациями цитоплазмы. Протяженность пучковой зоны увеличена. Некоторые клетки пучковой зоны находились в состоянии функционального истощения, их ядра были гетерохроматизированы и даже пикнотичны. Тяжи вакуолизованных клеток пучковой зоны пронизаны капиллярами с резко расширенным просветом, с признаками краевого стояния лейкоцитов, эритродиапидеза. Аргирофильный каркас ретикулярных волокон в окраске нитратом серебра по Футу имел участки разрушения и неравномерности, со сгущением рисунка в области сетчатой зоны. В окраске кармином запасы внутриклеточного гликогена в клетках были резко снижены, что свидетельствует об истощении энергетического потенциала клеток. Сетчатая зона, в отличие от пучковой, представлена тяжами кортикоцитов с более сохранным синтетическим аппаратом. В клетках обнаружены признаки вакуолизации цитоплазмы различной степени выраженности. Отмечены мелкоточечные кровоизлияния, особенно в области границы клубочковой и пучковой зон. В мозговом веществе светлые хромаффиноциты были гипертрофированы, определялось увеличение их ядерно-цитоплазматического соотношения. Наблюдалось выраженное полнокровие венозных синусов мозгового вещества.

Заключение. Описанная картина гистологического состояния надпочечников соответствует периоду адаптации в фазе крайнего напряжения.

Список литературы

1. Китаев-Смык, Л. А. Основные положения концепции Г. Селье и их развитие / Л. А. Китаев-Смык // Психология стресса. – М. : Наука, 1983. – С. 10–11.
2. Меерсон, Ф. З. Патогенез и предупреждение стрессорных и ишемических повреждений сердца / Ф. З. Меерсон. – М. : Медицина, 1984. – 272 с.
3. Морозова, З. Ч. Морфофункциональная характеристика аденогипофиза растущего организма при хроническом стрессе : дис. … канд. биол. наук / З. Ч. Морозова. – Волгоград, 2006. – 120 с.
4. Селье, Г. Стресс без дистресса / Г. Селье. – М. : Прогресс, 1979. – 123 с.

Полина Юлиана Владимировна, кандидат медицинских наук, ассистент кафедры гистологии, эмбриологии и цитологии, ГБОУ ВПО «Астраханская государственная медицинская академия» Минздрава России, Россия, 414000, г. Астрахань, ул. Бакинская, д. 121, тел.: (8512) 44-35-18, e-mail: uliana_polina@mail.ru.

Наумова Любовь Ивановна, доктор медицинских наук, профессор, заведующая кафедрой гистологии, эмбриологии и цитологии, ГБОУ ВПО «Астраханская государственная медицинская академия» Минздрава России, Россия, 414000, г. Астрахань, ул. Бакинская, д. 121, тел.: (8512) 44-35-18, e-mail: agma@astranet.ru.

УДК 616.36-008.6-74
© Л.В. Полякова, С.А. Калашникова, 2012

Л.В. Полякова, С.А. Калашникова

РЕГЕНЕРАЦИЯ ПЕЧЕНИ И ПОЧЕК ПРИ ХРОНИЧЕСКОЙ ЭНДОГЕННОЙ ИНТОКСИКАЦИИ

ГБОУ ВПО «Волгоградский государственный медицинский университет»
Минздрава России

При экспериментальном исследовании регенерации печени и почек при хронической эндогенной интоксикации (сочетанное введение тетрахлорметана и бактериального липополисахарида) было установлено, что регенераторная активность печени достигает максимума на 60 сутки эксперимента за счет регенераторной гипертрофии и гиперплазии гепатоцитов, что приводит к незначительному увеличению массы печени. В почках регенерация осуществлялась в основном за счет гипертрофии эпителиоцитов проксимальных канальцев и слабо выраженной гиперплазии нефротелия.
Ключевые слова: *эндогенная интоксикация, печень, почки, регенерация.*

L.V. Polyakova, S.A. Kalashnikova

THE REGENERATION OF LIVER AND KIDNEYS IN ENDOGENOUS INTOXICATION

There was investigated regeneration of liver and kidneys in endogenous intoxication (CCl_4 and bacterial LPS). The expression of liver and kidneys regeneration in endogenous intoxication appeared at 60 days of experiment because of involvement of hepatocytes and epithelial cells of proximal canals of kidneys. The results showed that liver mass increased at 60 days (hypertrophy and hyperplasia of hepatocytes). The changes of epithelial cells of proximal canals was characterized by hypertrophy more than hyperplasia.
Key words: *endogenous intoxication, liver, kidneys, regeneration.*

Введение. Проблема восстановления внутренних органов как после оперативных вмешательств, так и при различных соматических заболеваниях в настоящее время имеет большое значение [1, 2, 4]. Особый интерес вызывает восстановительная способность печени и почек как основных органов, способствующих детоксикации и элиминации токсинов из организма. Известно, что печень обладает высокой регенераторной способностью даже после резекции 80 % паренхимы [1]. Однако остается не ясным течение и характер регенерации при наличии сопутствующей патологии, сопровождающейся синдромом длительной эндогенной интоксикации (ЭИ) (инфекционные заболевания, эндокринные и экзокринные нарушения, травмы, синдром длительного раздавливания и т.д.). Кроме этого, важным аспектом данной проблемы является изучение регенерации патологически измененных органов при хронических заболеваниях печени и почек [3, 4, 5, 6].

Цель: изучить регенераторные возможности печени и почек при хронической эндогенной интоксикации.

Материалы и методы. Исследование проводилось на 72 белых нелинейных крысах обоего пола массой 180–200 г с моделированием хронической эндогенной интоксикации путем сочетанного введения тетрахлорметана (ТХМ) и бактериального липополисахарида (ЛПС). Ежедневно в течение 6 дней вводили 30 % масляный раствор ТХМ из расчета 0,5 мл/кг/сут., на 6 день к этой процедуре добавляли внутрибрюшинное введение ЛПС из расчета 0,2 мкг/кг, на 7 день манипуляций не проводили. Животные выводились из эксперимента на 30, 60 и 90 сутки эксперимента с последующим забором аутопсийного материала. Для исследования ткань печени и почек помещали в 10 % раствор формалина с последующей стандартной гистологической проводкой и окраской гематоксилином и эозином по Ван Гизон. Для изучения пролиферативной активности клеток печени и почек был использован иммуногистохимический метод с выявлением экспрессии Ki-67, а также определением индекса пролиферации гепатоцитов и нефротелия (%). Математическую обработку данных проводили непосредственно из общей матрицы данных Microsoft Office Excel 7.0 с привлечением возможностей программ Statgraph 5.1 (Microsoft, USA).

Результаты и их обсуждение. В результате исследования установлено, что в ткани печени на 30 сутки наблюдалась жировая дистрофия гепатоцитов, развитие интерстициального гепатита с последующим формированием гепатофиброза (к 90 суткам). Наряду с этим, начиная с 30 суток отмечалось увеличение процента Ki-67-позитивных клеток. Наибольшее количество иммунопозитивных клеток наблюдалось в перипортальной и промежуточной зонах, значительно меньшее – в центральной зоне, что составило 65,3 ± 0,5 %, 65,1 ± 0,2 % и 60,2 ± 0,5 %, соответственно. Регенерация гепатоцитов осуществлялась в основном за счет их гипертрофии, пролиферативные процессы протекали достаточно вяло и имели достоверные отличия только на 60 сутки по сравнению с интактной группой. Так, масса печени опытных животных на 30 сутки составила 8,08 ± 1,05 г, на 60 сутки – 10,5 ± 0,4 г и на 90 сутки – 10,3 ± 0,3 г. Таким образом, масса печени имела достоверные отличия от контрольной группы (9,3 ± 0,5 г) только на 60 сутки.

Морфологические изменения в ткани почек характеризовались развитием нефропатии, при этом на 30 сутки эксперимента обнаружены явления дистрофии нефротелия почечных канальцев, вплоть до некробиоза и некроза эпителия отдельных канальцев. На 60 сутки данные явления сопровождались лимфогистиоцитарной инфильтрацией клубочков и перигломерулярной зоны с разрастанием соединительной ткани, при этом очаги фиброза располагались преимущественно периваскулярно, в то время как к 90 суткам участки соединительной ткани определялись на удалении от околоканальцевых артериол. К 60 суткам отмечалось некоторое восстановление канальцевого эпителия, как за счет гиперплазии внутриклеточных структур и гипертрофии клеток, так и за счет пролиферации нефротелия. Установлено, что масса почек у животных опытных групп не отличалась от интактной группы ($p < 0,05$). Так, на 30 сутки эксперимента наблюдалось незначительное увеличение Ki-67 иммунопозитивных клеток в проксимальных почечных канальцах, не имеющих достоверных отличий по сравнению с интактной группой. К 60 суткам была выявлена выраженная экспрессия Ki-67 в проксимальных канальцах, в то время как в дистальных – достоверных отличий выявлено не было. На 90 сутки регенерация нефротелия была умеренно выражена.

Заключение. При хронической ЭИ регенерация печени и почек значительно замедляется, достигая максимума только на 60 сутки эксперимента, в то время как, по данным литературы, после частичной резекции печени и почек активация регенераторных процессов происходит уже в первые часы после оперативного вмешательства. Регенерация в печени и почках выражена в неодинаковой степени и осуществляется в почках, в первую очередь, за счет гипертрофии нефротелия и в меньшей степени гиперплазии эпителиоцитов почечных канальцев, в печени – за счет гиперплазии и гипертрофии гепатоцитов практически в равной степени, соотношение которых менялось в зависимости от срока эксперимента.

Список литературы

1. Абидов, М. Т. Модуляция репаративной регенерации и экспрессии CD 117 клетками печени после частичной гепатэктомии у мышей / М. Т. Абидов, О. В. Калюжин, И. Г. Данилова и др. // Бюллютень экспериментальной биологии и медицины. – 2010. – № 9. – С. 321–323.
2. Бабак, О. Я. Регенерация и репарация сердечно-сосудистой системы и почек. Роль стволовых клеток и клеток предшественников / О. Я. Бабак, И. И. Топчий // Украинский терапевтический журнал. – 2007. – № 1. – С. 74–80.
3. Брыкина, И. А. Канальцевые эпителиоциты, экспрессирующие c-kit, как вероятная мишень для регуляторного влияния макрофагов в условиях репаративной регенерации почек / И. А. Брыкина, Е. А. Мухлынина, М. Ю. Быкова // Фундаментальные аспекты компенсаторно-приспособительных процессов : мат-лы Пятой Всероссийской научно-практической конференции (Новосибирск, 12–14 апреля 2011 г.). – Новосибирск, 2011. – С. 45–47.
4. Новак, К. Е. Характеристика регенераторной способности печени (по экспрессии Ki-67) у больных с неблагоприятными исходами хронических вирусных гепатитов / К. Е. Новак, В. Е. Карев, Н. В. Дунаева, Е. В. Эсауленко // Фундаментальные исследования. – 2011. – № 6. – С. 138–143.
5. Nony, P. A. Mechanisms of renal cell repair and regeneration after acute renal failure / P. A. Nony, R. G. Schnellmann // J. Pharmacology and Experimental Therapeutics. – 2003. – Vol. 304, № 3. – P. 905–912.
6. Ren, X. Stem cell factor and its receptor, c-kit, are important for hepatocyte proliferation in wild-type and tumor necrosis factor receptor-1 knockout mice after 70 % hepatectomy / X. Ren, B. Hu, L. Colletti // Surgery. – 2008. – Vol. 143, № 6. – P. 790–802.

Полякова Людмила Викторовна, кандидат медицинских наук, ассистент кафедры патологической анатомии, ГБОУ ВПО «Волгоградский государственный медицинский университет» Минздрава России, Россия, 400131, г. Волгоград, пл. Павших Борцов, д. 1, тел.: 8-906-405-80-42, e-mail: cadaver2008@yandex.ru.

Калашникова Светлана Александровна, ассистент кафедры патологической анатомии, ГБОУ ВПО «Волгоградский государственный медицинский университет» Минздрава России, Россия, 400131, г. Волгоград, пл. Павших Борцов, д. 1, тел.: 8-902-384-84-47, e-mail: kalashnikova-sa@yandex.ru.

УДК 611.832
© В.В. Порсева, 2012

В.В. Порсева

ХАРАКТЕРИСТИКА NADPH-Д$^+$-НЕЙРОНОВ КРЕСТЦОВОГО ЧУВСТВИТЕЛЬНОГО УЗЛА В ПЕРВЫЙ ГОД ЖИЗНИ БЕЛОЙ КРЫСЫ

ГБОУ ВПО «Ярославская государственная медицинская академия» Минздрава России

Морфологические особенности NADPH-диафораза-позитивных нейронов (NADPH-д$^+$) изучены в чувствительном узле крестцового спинномозгового нерва у крыс 3-, 10-, 20-, 30-, 60-, 90-, 180- и 360-дневных возрастов. NADPH-д$^+$-нейроны отличались по своим морфометрическим характеристикам. Позитивные нейроны имели очень малые и малые размеры, в течение первого года жизни количество NADPH-д$^+$-нейронов уменьшалось.
Ключевые слова: *чувствительный узел, NADPH-диафораза, нейроны, онтогенез, крыса.*

V.V. Porseva

THE CHARACTERISTIC NADPH-D$^+$-NEURONS OF SACRAL SPINAL GANGLION IN THE FIRST YEAR OF LIFE OF WHITE RAT

The morphological features of the NADPH- diaphorase-positive neurons was studied in sacral spinal ganglion in 3, 10-, 20-, 30-, 60-, 90-, 180- and 360 day-old rats. NADPH-d$^+$-neurons differed on their morphometrical characteristics. The positive neurons had very small and small sizes, the number of NADPH-d$^+$-neurons was reduced in the first year of life of white rat.
Key words: *spinal ganglion, NADPH-diaforase, neurons, ontogenesis, rat.*

Введение. Оксид азота (NO) обнаруживается в функционально различных нервных структурах, при этом возможностью синтезировать NO обладают не все популяции клеток нервной системы. О количественном синтезе NO судят по гистохимической реакции на выявление активности NADPH-диафоразы [5, 7]. Исследование активности NADPH-диафоразы в нейроцитах спинномозговых узлов различных сегментарных уровней у крыс указывает на различное распределение фермента, которое является зависимым от спинального уровня и от периода онтогенеза [2, 3, 4, 5].

Цель: установить возрастные морфометрические характеристики популяции NADPH-диафораза-позитивных нейронов чувствительных узлов крестцовых спинномозговых нервов.

Материал и методы. Исследование проведено на 40 белых крысах-самках линии Вистар в возрасте 3, 10, 20, 30, 60, 90, 180 и 360 суток после рождения. Морфометрические и гистохимические характеристики NADPH-диафораза-позитивных нейронов (NADPH-д$^+$) изучали в чувствительных узлах второго крестцового спинномозгового нерва. Из фиксированного материала на криостате готовили срезы толщиной 20 мкм. Для выявления активности NADPH-диафоразы использовали тетразолиевый метод. Анализ препаратов проводили на микроскопе МБИ-15У4.2 (ЛОМО, Россия) с установленной цифровой фотокамерой OLIMPUS CAMEDIA C4000 ZOOM с фотоадаптером OLIMPUS C3040-ADUS (Япония). На цифровых изображениях гистологических препаратов узлов при увеличении × 400 по программе Image J (NIH, США) оценивали площадь сечения и производили подсчет NADPH-д$^+$-нейронов на площади квадрата 100 мкм^2 квадратно-счетной вставки. Долю позитивных нейронов определяли как их отношение к общему числу нейронов, которое принимали за 100 %. Для характеристики нейронов узла по площади сечения использовали 5 размерных классов: до 300 мкм^2 (очень малые), 301–600 мкм^2 (малые), 601–900 мкм^2 (средние), 901–1200 мкм^2 (крупные), более 1201 мкм^2

(очень крупные). Анализу подвергались только клетки, срез которых прошел через ядро с видимым ядрышком, а цитоплазма имела выраженную активность фермента, что документировалось интенсивно-синим окрашиванием диформазана, превышающим фоновую окраску среза в 1,5 раза. Статистический анализ включал в себя определение средней арифметической и ее стандартной ошибки ($x \pm s_x$). О значимости различий судили по величине критерия Стьюдента (t) при $p < 0,05$.

Результаты и их обсуждение. В чувствительных узлах изученного уровня выявлялись как NADPH-д$^+$-нейроны, так и NADPH-д$^-$-нейроны во всех исследуемых возрастных периодах крысы, что соответствует данным других исследований [3, 6].

В 3-дневном возрасте доля NADPH-д$^+$-нейронов составляла 9,4 %. В 10-дневном возрасте доля позитивных нейронов увеличилась в 1,3 раза, в 20-, 30- и 60-дневных возрастах наблюдалась относительная стабильность показателя: 17–18–19 %. В 90-дневном возрасте доля позитивных нейронов незначительно снизилась до 15,2 %. В последующие возрастные периоды количество NADPH-д$^+$-нейронов продолжало снижаться и в 360-дневном возрасте составило 6,5 %. Таким образом, на протяжении исследуемого возраста содержание NADPH-д$^+$-нейронов в чувствительных узлах уменьшилось в 1,4 раза. При этом максимальное снижение отмечено в 6-месячном возрасте.

Анализ средней площади сечения NADPH-д$^+$-нейронов показал, что в течение года жизни крысы наблюдалось увеличение размеров в 1,7 раза. NADPH-д$^+$-нейроны значимо не меняли своих размеров до 30-дневного возраста крысы, в 60-дневном возрасте средняя площадь клеток увеличилась в 2,5 раза, в 90-дневном возрасте уменьшилась в 1,2 раза и в 180-дневном возрасте вновь увеличилась в 1,5 раза ($p < 0,05$), после чего размеры позитивных нейронов уменьшились в 360-дневном возрасте в 1,8 раза ($p < 0,05$). При анализе размерных классов NADPH-д$^+$-нейронов выявлена неоднородность клеточного состава узла в различных возрастах крысы. Так, в 3-, 10-, 20- и 30-дневных возрастах присутствовали нейроны только очень малых и малых размеров. В 60-, 90- и 180-дневных возрастах в узле выявлялись нейроны всех пяти размерных классов, при этом большая часть NADPH-д$^+$-нейронов была представлена нейронами очень малых, малых и средних размеров. Клеточный состав в указанные возрастные периоды не менялся: в 60-, 90- и 180-дневных возрастах преобладали нейроны малых размеров – 48, 42 и 38 %, соответственно, что совпадает с данными других исследований [1, 4]. В 360-дневном возрасте в популяции NADPH-д$^+$-нейронов количество малых нейронов увеличилось и составило 60 %, а нейроны крупных и очень крупных размеров не встречались.

Заключение. В течение первого года жизни крысы происходит увеличение средней площади сечения NADPH-д$^+$-нейронов. Максимальная площадь сечения диафораза-позитивных нейронов отмечена в 2- и 6-месячном возрасте. Относительное количество NADPH-д$^+$-нейронов в чувствительном узле с возрастом крысы уменьшается. В первый месяц жизни активность NADPH-диафоразы выявляется в нейронах очень малых размеров, в последующем – в нейронах малых размеров.

Список литературы

1. Елисеева, Е. В. Нитрооксидсинтаза нейронов заднего ядра и узловатого ганглия блуждающего нерва и ее изменения при ингаляциях ацетилхолина в норме и при экспериментальной бронхиальной астме / Е. В. Елисеева, Н. Е. Романова, В. Ф. Баранов и др. // Морфология. – 2002. – Т. 122, № 4. – С. 32–39.
2. Alm, P. Nitric oxide synthase-containing neurons in rat parasympathetic, sympathetic and sensory gandlia : a comparative study / P. Alm, B. Uvelius, J. Ekstrom // J. Histochem. – 1995. – Vol. 27, № 10. – P. 819–831.
3. Porseva, V. V. NADPH-diaphorase-positive structures in the spinal cord and spinal ganglia / V. V. Porseva, V. V. Shilkin // Neuroscience and Behavioral Physiology. – 2011. – Vol. 41, № 3. – P. 223–227.
4. Rybarova, S. Detection of peptidergic and nitrergic structures in the spinal ganglia of rabbits / S. Rybarova, D. Kluchova, M. Kocisova et al. // Bratisl. Lek. Listy. – 2000. – Vol. 101, № 5. – P. 280–287.
5. Vizzard, M. A. Localization o f NADPH diaphorase in the lumbosacral spinal cord and dorsal root of the cat / M. A. Vizzard, S. L. Erdman, V. L. Erickson et al. // J. Comp. Neurol. – 1994. – Vol. 339, № 1. – P. 62–75.
6. Wetts, R. Transient expression of beta-NADPH diaphorase in developing rat dorsal root ganglia neurons / R. Wetts, J. E. Vaughn // Brain Res. Dev. Brain Res. – 1993. – Vol. 17, № 76 (2). – P. 278–282.
7. Zhou, Y. Localization of nicotinamide adenine dinucleotide phosphate-diaphorase reactivity and nitric oxide synthase immunoreactivity in the lumbosacral dorsal root ganglia in guinea pigs / Y. Zhou, P. O. Mack, E. A. Ling // J. Hirnforsch. – 1998. – Vol. 39, № 2. – P. 119–127.

Порсева Валентина Вячеславовна, кандидат медицинских наук, ассистент кафедры анатомии человека, ГБОУ ВПО «Ярославская государственная медицинская академия» Минздрава России, Россия, 150000, г. Ярославль, ул. Революционная, д. 5, тел.: (4852) 30-32-12, e-mail: vvporseva@mail.ru.

УДК 611: 371.3
© И.Н. Путалова, Э.И. Борзяк, 2012

И.Н. Путалова[1], Э.И. Борзяк[2]

МЕТОД ПРЕПАРИРОВАНИЯ В ИЗУЧЕНИИ АНАТОМИИ ЧЕЛОВЕКА

[1]ГБОУ ВПО «Омская государственная медицинская академия» Минздрава России
[2]ООО "Губенские Пластинаты» г. Губен, Германия

Экономические, социальные и культурные изменения в обществе за последние 20–30 лет привели к изменению методики обучения анатомии в медицинской школе. Исторически сложившийся метод препарирования, являющийся базой изучения строения тела человека, уходит из учебных программ. Восстановление этого метода в учебном процессе обществом и государственными структурами будет гарантией качественной подготовки врачей.
Ключевые слова: *препарирование, анатомические препараты, методы обучения.*

I.N. Putalova, E.I. Borzyak

THE METHOD OF PREPARATION IN HUMAN ANATOMY STUDY

The economic, social and cultural changes in society over the last 20–30 years led to changes in anatomy teaching methods in the medical schools. Historically developed preparation technique, being a basis for learning human body structure, vanished from academic programs. Recovery of the technique in educational process by the society and state authorities will be the guarantee of good quality training of doctors.
Key words: *preparation, anatomical specimen, teaching methods.*

В сегодняшнем образовании прогресс науки, культуры и новые направления в высшей школе изменили роль метода препарирования в подготовке врачей, а замена устных опросов тестовыми лишила возможности будущих врачей дальнейшего совершенствования логических рассуждений и объяснений, составления докладов, отчетов, так необходимых в их практической деятельности. К этому следует также добавить всеобщее падение читательского ценза в обществе, особенно у школьников.

Рассматривая в историческом аспекте становление медицинского образования, можно увидеть, что уже Герофил, будучи наряду с Эразистратом, основателем Александрийской школы, признан создателем научной анатомии. Именно в Александрийской школе препарирование было введено как основной метод изучения анатомии и проводилось регулярно. Позже Гален, римский врач греческого происхождения, в Риме на основе препарирования животных (преимущественно обезьян) написал свой фундаментальный труд по анатомии с многочисленными анатомическими ошибками, который до конца средневековья считался каноном медицины. В этот период анатомическое препарирование не считалось необходимостью и рассматривалось как святотатство, а на занятиях по анатомии преподаватели цитировали труды Галена. Тела умерших людей не вскрывались и не препарировались в результате их кратковременной сохранности и церковного запрета. В XIV и XV столетиях в университетах Италии и Франции начали использовать тела умерших для изучения анатомии. Первые вскрытия для учебного процесса начали в 1300 г. в Болоньи, в Падуе – в 1348 г., в Монтпелье – в 1376 г., во Флоренции – в 1388 г. Mondinodei Liucci (1270–1326 гг.), анатом из Болоньи, был одним из первых, кто в 1306 г. снова ввел в учебный процесс практику препарирования Александрийской школы, придавая этому методу большое значение для изучения анатомии. В начале XIV столетия он провел серию публичных вскрытий тел умерших людей, а в 1315 г. систематизировал результаты своих вскрытий и опубликовал первый большой учебник анатомии под названием «Anatomia Mundini». Это труд стал учебником для всех европейских медицинских школ на последующие три столетия.

В 1543 г. профессор университета в Падуе Андрей Везалий опубликовал свою работу «De humani corporis fabrica». Этот анатомический труд явился не только началом новой эры научной анатомии, но и временем перехода от догматического обучения анатомии по старым анатомическим текстам к обучению посредством наблюдения, изучения анатомических препаратов при препарировании тел умерших. Именно этот метод стал базой создания современного научного метода преподавания и изучения анатомии в медицинских университетах, институтах. В этом контексте анатомический препарат рассматривается как «открытая природная книга», по которой студент изучает тело человека путем наблюдения натуральных человеческих органов и тканей.

Конец XV столетия характеризуется возобновившимся интересом к изучению скелета. Giacomo Berengarioda Carpi (1470–1550 гг.), анатом и хирург из Болоньи, описывает различие мужского и женского таза, грудной клетки. Изучение анатомии при препарировании тел и использовании этих знаний при создании картин дало в этот период возможность Микеланджело, Леонардо да Винчи достичь вершин художественного совершенства и экспрессии в своих картинах. В 1588 г. в Базеле профессор медицины Felix Platter (1536–1614 гг.) построил анатомический театр и произвел в нем около 300 публичных вскрытий, в 1594 г. подобный театр в Падуе создает итальянский анатом и хирург Hieronymus Fabricius, в нем читал свои лекции и английский врач William Harvey. В дальнейшем такие театры были созданы при многих университетах в Европе. Первые места в них были предназначены для вельмож, вторые – для врачей и студентов, изучающих медицину. В конце XVIII столетия старые медицинские школы северной Италии теряют свою значимость, и на первое место выходят школы Вены и Эдинбурга, сравнительная анатомия и эмбриология находятся в первых рядах исследований. В XIX в. начинаются фундаментальные исследования корреляций между клиническим диагнозом и результатами патологоанатомического вскрытия, вводятся методы местной анестезии в госпиталях, анатомические знания становятся первой необходимостью для врачей. Создается новое направление в анатомии – практическая или клиническая анатомия. В связи с этим приобретают еще большее значение практические занятия по препарированию в учебном процессе по изучению анатомии. Возникают проблемы с поступлением анатомических препаратов для учебного процесса. Юридическая легализация получения такого материала медицинскими школами впервые оформляется в 20–30 гг. XIX в. в США, Англии. С 1968 г. в США вводится программа завещания тел после смерти для учебного процесса и научных исследований. Подобная программа, закрепленная статьей 52 в Конституции СССР, существовала и в России до 90-х гг. прошлого столетия, но в новой Конституции России ее нет.

В настоящее время патологоанатомическое вскрытие – практически единственный метод обеспечения анатомическим материалом процесса обучения на кафедрах анатомии во многих странах мира.

В научной литературе можно найти сведения 10-летней давности об использовании курса препарирования при изучении анатомии только в некоторых странах мира: России, Англии, США и Канаде [1, 2, 4, 6, 7]. Среди зарубежных публикаций по проблемам обучения анатомии на медицинских факультетах в России можно найти цитируемую статью профессора И.И. Кагана [5]. В ней рассказывается об использовании метода препарирования при изучении анатомии студентами медиками, без анализа его использования в России. Согласно данным Rodrigo E. Elizondo-Omana и соавторов, опубликованным в 2005 г. в журнале «The Anatomical Record» (Part B: New Anat.), в США, Англии и Канаде метод препарирования при изучении анатомии используется большинством медицинских факультетов (76–97 %). Авторы подчеркивают необходимость использования и новых технологий для изучения анатомии, но базовой основой должен быть метод препарирования, дающий весь комплекс необходимых сведений об органах, тканях и используемых инструментах [3].

Исчезновение анатомических препаратов в последние 10–15 лет на занятиях по анатомии на большинстве кафедр анатомии человека (не только периферийных, но и столичных вузов) значительно снижает уровень профессиональной подготовки врачей в России. Врач, никогда не видевший настоящих анатомических структур, не научившийся владеть медицинским инструментами, будучи студентом, не имеет права овладевать этим при работе с живым пациентом. Анатомическое препарирование было и должно остаться базой изучения строения тела человека. Кроме того, необходимо дальнейшее развитие музейного дела на анатомических кафедрах для восстановления и пополнения музеев новыми препаратами. Анатомические музеи – это аудитории для самостоятельной подготовки студентов с настоящими анатомическими препаратами. Уничтожение и захоронение анатомических препаратов как музейных, так и учебных, имеющих место в некоторых областях России, должно осуждаться всем обществом и наказываться государством.

Список литературы

1. Aziz, M. A. The human cadaver in the age of biomedical informatics / M. A. Aziz, J. C. McKenszie, J. S. Wilson // Anat. Rec. – 2002. – Vol. 269. – P. 20–32.
2. Collins, T. J. Status of gross anatomyin the U.S. and Canada : dillema for the 21 st century / T. J. Collins, R. L. Given, C. E. Hulsebosch // Clin. Anat. – 1994. – № 7. – P. 275–296.
3. Elizondo-Omana, R. E. Dissection as a teaching tool: past, present and future / R. E Elizondo-Omana, S. Guzman-Lopez, Garcia-Rodriguez Mde L. // Anat. Rec. B New Anat. – 2005. – Vol. 285, № 1 – P. 11–15
4. Heylings, D. F. Anatomy 1999–2000: the curriculum, who teaches it and how? / D. F. Heylings // Med. Educ. – 2002. – Vol. 36. – P. 702–710.
5. Kagan, I. I. Traditions and peculiarities of clinical anatomy education in Russia / I. I. Kagan // Clin. Anat. – 2002. – Vol. 15. – P. 152–156.
6. McLachlan, J. C. Teaching anatomy without cadavers / J. C. McLachlan, J. Bligh, P. Bradley, J. Searle // Med. Educ. – 2004. – Vol. 38, № 4. – P. 418–424.
7. Schott, H. Die Chronik der Medizin / H. Schott. – Dortmund : Chronik Verlag Harenberg, 1997. – 648 p.

Путалова Ирина Николаевна, доктор медицинских наук, профессор, заведующая кафедрой анатомии человека, ГБОУ ВПО «Омская государственная медицинская академия» Минздрава России, Россия, 644043 г. Омск, ул. Партизанская, д. 20, тел.: (3812) 27-53-71, e-mail: INPutalova@mail.ru.

Борзяк Эдуард Иванович, доктор медицинских наук, анатом-консультант ООО «Губенские Пластинаты», Германия, г. Губен, тел.: 0049 1636452515, e-mail: eduardborziak@yahoo.de.

УДК 611.018.63
© Л.Г. Прошина, Н.П. Федорова, О.С. Быкова, Л.М. Антонова, П.М. Губская, М.В. Григорьева, 2012

Л.Г. Прошина, Н.П. Федорова, О.С. Быкова, Л.М. Антонова, П.М. Губская, М.В. Григорьева

ДИНАМИКА ПАРЕНХИМАТОЗНО-СТРОМАЛЬНЫХ ВЗАИМОДЕЙСТВИЙ В МИОКАРДЕ ПРИ РАЗВИТИИ ЭКСПЕРИМЕНТАЛЬНОЙ СЕРДЕЧНОЙ НЕДОСТАТОЧНОСТИ И СТРЕССЕ

ФГБОУ «Новгородский государственный университет им. Ярослава Мудрого»

Изучена динамика паренхиматозно-стромальных взаимоотношений в миокарде, а также гистохимические и иммуноцитохимические особенности кардиомиоцитов в экспериментальных моделях хронической сердечной недостаточности и эмоциональном стрессе. Выявлено, что экспериментальная хроническая сердечная недостаточность и эмоциональный стресс вызывают функциональную и структурную перестройку тканей миокарда и предрасположенность кардиомиоцитов к апоптозу.

Ключевые слова: *кардиомиоциты, иммуноцитохимия, экспериментальная сердечная недостаточность, стресс, апоптоз.*

L.G. Proshina, N.P. Fyodorova, O.S. Bykova, L.M. Antonova, P.M. Gubskaya, M.V. Grigoryeva

THE DYNAMICS OF PARENCHIMATOSAL AND STROMAL INTERACTIONS IN MYOCARDIUM WITH DEVELOPMENT OF EXPERIMENTAL HEART FAILURE AND STRESS

The developmental regularities of immunocytochemistry of myocardial changes in experimental cardiac failure and stress have been investigated. The extreme influence results in marked destructive changes of cardiomyocytes rebuilding of cardiac parenchyma and stroma with the index changed in their ratio and may abrupt the decrease of respiratory enzyme activity.

Key words: *cardiomyocytes, immunocytochemistry, experimental cardiac failure, stress, apoptosis.*

Введение. Пролиферация клеток, их миграция, дифференцировка и другие физиологические процессы регулируются с помощью межклеточного и клеточно-матриксного взаимодействия. Нарушение равновесия в межклеточных и паренхиматозно-стромальных взаимодействиях лежит в основе ряда патологических процессов. Хроническая сердечная недостаточность (ХСН) является тяжелым осложнением практически всех болезней сердца, отягощающим их течение и прогноз. Установлена четкая взаимосвязь между психоэмоциональным состоянием и патологией миокарда. Изучение морфологических основ адаптивных, реактивных и регенераторных изменений миокарда при патологии различного генеза, в частности при ХСН и стрессе, является важной составляющей современной медицины. ХСН регистрируется достаточно часто (несмотря на достижения в диагностике и лечении заболеваний сердца), поэтому поиск новых маркеров прогнозирования ее течения и эффективных средств терапии остается актуальным. Имеющиеся сведения о функциональных возможностях клеток миокарда при различной степени их деструктивных изменений в процессе перестройки сердца под влиянием ХСН и стресса противоречивы и недостаточны. Неоднозначны также материалы об индуктивных воздействиях и вкладе апоптоза в процессы гибели кардиомиоцитов [1].

Цель: проанализировать динамику паренхиматозно-стромальных взаимоотношений в миокарде; изучить структурные и иммуноцитохимические особенности тканей сердца при экспериментальных моделях хронической сердечной недостаточности и эмоционального стресса.

Материалы и методы. Исследование выполнено на крысах-самцах линии Wistar массой 200–220 г. Для исследования морфологических, иммуногистохимических особенностей кардиомиоцитов были сформированы три группы животных: I группа – интактные животные (контроль), которые содержались на стандартном рационе вивария. II группа животных с хронической сердечной недостаточностью (ХСН). III группа животных с эмоциональным стрессом. Материалом исследования служили ткани миокарда. Морфометрически оценивалось количество (в объемных процентах, % об.) кардиомиоцитов (КМЦ), сосудов и межклеточного вещества. Вычисляли соотношение КМЦ и межклеточного вещества (включающего коллагеновые волокна и аморфное вещество). Изучена роль апоптоза в деструктивных изменениях тканей сердца. Определение экспрессии кардиомиоцитами ключевых белков-регуляторов апоптоза (bcl-2 и bax) выполнялось при помощи двухэтапного авидин-биотинового метода с демаскировкой антигена (путем высокотемпературной обработки ткани) на парафиновых срезах с использованием моноклональных антител и визуализирующей системы фирмы Dako Cytomation (Дания) [2]. Результаты иммуногистохимической реакции оценивались в световом микроскопе: для апоптоза – как отношение прореагировавших клеток к их общему количеству в 10 полях зрения. Для электронномикроскопического исследования миокарда ткань фиксировали в 2,5 % глутаровом альдегиде на 0,1 М фосфатном буфере в течение 12 часов при 4° С. Заливку осуществляли с использованием эпоксидных смол: эпон-аралдит.

Результаты и их обсуждение. Объемная плотность кардиомиоцитов интактных животных составляла 85,5 ± 5,2 % об.; межклеточного вещества – 14,5 ± 0,1 % об. Индекс соотношения КМЦ и межклеточного вещества I группы был равен 5,9. Строма миокарда сформирована рыхлой соединительной тканью, которая оплетала кардиомиоциты и включала в себя большое количество капилляров. Объемная плотность капилляров составляла 7,4 ± 0,1 % об. В процессе развития экспериментальной сердечной недостаточности обращал на себя внимание выраженный гетероморфизм рабочих кардиомиоцитов, появлялись деструктивные изменения мышечных клеток. Выявлялись контрактурные повреждения кардиомиоцитов. Объемная плотность кардиомиоцитов II группы животных уменьшилась на 27 %, а III группы на 23 % по сравнению с интактными. Объемная плотность капилляров снизилась на 17 и на 15%, соответственно. Содержание межклеточного вещества возросло у II группы животных на 32 %, у III группы – на 28 % по сравнению с интактными крысами. Соотношение КМЦ и стромальных компонентов миокарда при хронической сердечной недостаточности составило 1,5, а при эмоциональном стрессе 3,5, что практически в 4 и в 2 раза меньше, чем у интактных животных (5,9). Ультраструктурный анализ кардиомиоцитов при ХСН позволил выявить митохондрии с разрушенными кристами, или изменившими их расположение (дугообразно). В кардиомиоцитах отмечалось формирование миелиновых фигур, среди обычных митохондрий располагались деструктивно измененные. В ряде клеток регистрировались диффузные литические повреждения миофибриллярных пучков и саркоплазматического матрикса. В кардиомиоцитах III группы животных выявлялась значительная часть митохондрий с разобщенными кристами. Рядом с гигантскими митохондриями располагались мелкие. Единичные кардиомиоциты содержали липидные капли. Иммуногистохимическое исследование показало, что экспрессия кардиомиоцитами антиапоптотического

белка bcl-2 в группе контроля выше, чем в группах с ХСН и эмоционального стресса, достоверных различий экспрессии этого белка между экспериментальными группами не выявлено. Частота экспрессии проапоптотического белка bax повышается в экспериментальных группах (II, III) в 2,5 и в 2 раза, соответственно (рис.).

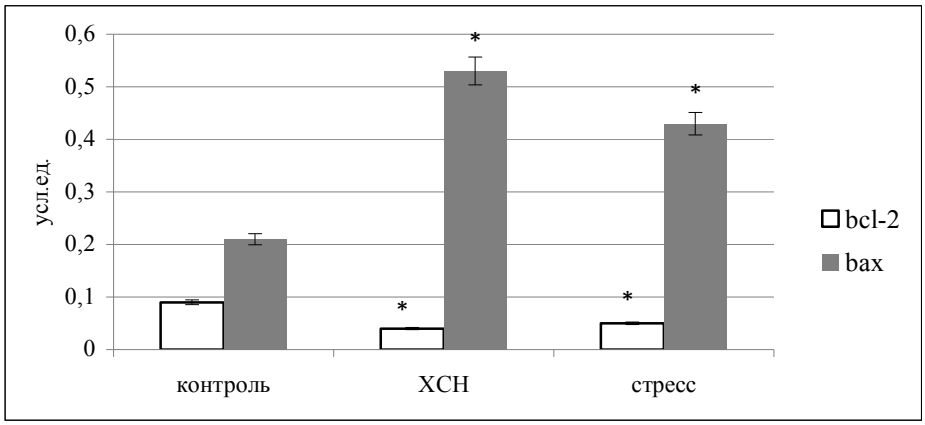

Рис. Частота экспрессии кардиомиоцитами антиапоптотического белка bcl-2 и проапоптотического белка bax в норме, при экспериментальной сердечной недостаточности (ЭСН) и при эмоциональном стрессе (ЭМС). Примечание: * – p<0,05, по сравнению с контролем

Анализ полученных данных свидетельствует о повышении содержания в кардиомиоцитах белка bax, который является маркером запуска программированной гибели клеток при ХСН и стрессе. Полученные данные говорят о значительном вкладе апоптоза в процесс гибели кардиомиоцитов и, видимо, послужило индукцией для развития соединительнотканных компонентов (в частности, коллагеновых волокон).

Заключение. Экспериментальные модели ХСН и стресс сопровождаются нарушением паренхиматозно-стромальных взаимодействий: наблюдается уменьшение объемной плотности кардиомиоцитов и повышение объемной плотности соединительнотканного компартмента. Проведенное исследование демонстрирует более выраженную предрасположенность кардиомиоцитов к запуску программы гибели клеток в условиях повышенной нагрузки при ХСН. Морфофункциональные изменения носят адаптивно-компенсаторный характер и вызваны реакцией клеток и тканей на экстремальные воздействия ХСН и стресса.

Список литературы

1. Бершова, Т. В. Патогенетическое значение апоптоза кардиомиоцитов при сердечной недостаточности / Т. В. Бершова, С. В. Монаенкова, А. Г. Гасанов // Педиатрия. – 2009. – Т. 88, № 5. – С. 147–154.
2. Эллиниди, В. Н. Практическая иммуногистоцитохимия : метод. реком. / В. Н. Эллиниди, Н. В. Аникеева, Н. А. Максимова. – СПб. : ВЦЭРМ МСЧ России, 2001. – 36 с.

Прошина Лидия Григорьевна, доктор медицинских наук, профессор, заведующая кафедрой морфологии человека, Институт медицинского образования ФГБОУ «Новгородский государственный университет им. Ярослава Мудрого», Россия, 173020, г. Великий Новгород, ул. Державина, д. 6, тел.: (8162) 63-16-11, e-mail: Lidiya.Proshina@novsu.ru.

Федорова Наталья Петровна, кандидат биологических наук, доцент кафедры морфологии человека, Институт медицинского образования ФГБОУ «Новгородский государственный университет им. Ярослава Мудрого», Россия, 173020, г. Великий Новгород, ул. Державина, д. 6, тел.: 8(8162) 63-16-11, e-mail: natalia.fedorova.ime@gmail.com.

Григорьева Мария Вениаминовна, кандидат медицинских наук, доцент кафедры морфологии человека, Институт медицинского образования ФГБОУ «Новгородский государственный университет им. Ярослава Мудрого», Россия, 173020, г. Великий Новгород, ул. Державина, д. 6, тел.: (8162) 63-16-11, e-mail: natalia.fedorova.ime@gmail.com.

Быкова Ольга Сергеевна, аспирант кафедры морфологии человека, Институт медицинского образования ФГБОУ «Новгородский государственный университет им. Ярослава Мудрого», Россия, 173020, г. Великий Новгород, ул. Державина, д. 6, тел.: (8162) 63-16-11.

Губская Прасковья Михайловна, кандидат медицинских наук, докторант Институт медицинского образования, ФГБОУ «Новгородский государственный университет им. Ярослава Мудрого», Россия, 173020, г. Великий Новгород, ул. Державина, д. 6, тел.:(8162) 63-16-11.

УДК 611.438:547.262:616-092.9
© П.В. Пугач, С.В. Круглов, Н.Р. Карелина, 2012

П.В. Пугач[1], С.В. Круглов[2], Н.Р. Карелина[2]

МОРФОЛОГИЧЕСКИЕ ИЗМЕНЕНИЯ ТИМУСА НОВОРОЖДЕННЫХ КРЫС, РАЗВИВАВШИХСЯ В УСЛОВИЯХ ВОЗДЕЙСТВИЯ ЭТАНОЛА НА ОРГАНИЗМ САМОК

[1]ГБОУ ВПО «Северо-Западный государственный медицинский университет им. И.И. Мечникова» Минздрава России, г. Санкт-Петербург
[2]ГБОУ ВПО «Санкт-Петербургская государственная педиатрическая медицинская академия» Минздрава России, г. Санкт-Петербург

Исследование выполнено на 90 новорожденных крысах, поученных от самок, подвергавшихся воздействию 15 % раствора этанола в качестве единственного источника жидкости во время беременности, а также на протяжении 1, 2, 3, 4, 5 и 6 месяцев до ее наступления. Показано, что в зависимости от продолжительности пре-гравидарного воздействия этанола в тимусе новорожденных животных возникают кровоизлияния, а также могут появляться очаги некрозов, формироваться псевдогландулярные структуры и лимфоидные узелки.
Ключевые слова: *тимус, этанол, фетальный алкогольный синдром.*

P.V. Pugach, S.V. Kruglov, N.R. Karelina

THE MORPHOLOGICAL CHANGES OF THE THYMUS OF NEWBORN RATS DEVELOPED IN THE CONDITIONS OF ETHANOL INFLUENCE ON THE ORGANISM OF FEMALES

The research was made on 90 newborn rats whose mothers were under the influence of 15 % solution of ethanol during pregnancy and also one, two, three, four, five and six months before. It was shown that depending on duration of pregraval ethanol influence in thymus of newborn animals arose hemorrhages, there were centers of necroses, pseudogranular structures and lymphoid nodules were formed.
Key words: *thymus, ethanol, fetal alcoholic syndrome.*

Введение. В современной медицинской литературе имеется большое количество работ, посвященных проблеме пренатального воздействия этанола. В основном они затрагивают патогенетические и клинические аспекты так называемого фетального алкогольного синдрома. Исследования, посвященные влиянию этанола на иммунные органы развивающегося организма, встречаются относительно редко [6, 7, 8].

Цель: изучить основные патоморфологические изменения тимуса новорожденных крыс в зависимости от продолжительности воздействия этанола на самок.

Материалы и методы. Исследование выполнено на 90 новорожденных крысах, полученных от самок, подвергавшихся воздействию 15 % раствора этанола в качестве единственного источника жидкости во время беременности, а также на протяжении 1, 2, 3, 4, 5 и 6 месяцев до ее наступления. Серийные парафиновые срезы тимуса окрашивали гематоксилином и эозином, азур II и эозином, импрегнировали серебром по Гордону-Смиту.

Результаты и их обсуждение. Одним из типичных проявлений воздействия этанола и продуктов его метаболизма является выраженная сосудистая реакция [5]. В тимусе новорожденных крыс обнаружено наличие свободных эритроцитов, что свидетельствует о повреждении стенок сосудов, проявляющегося кровоизлияниями различной степени выраженности, которые могут локализоваться

во всех структурно-функциональных зонах тимуса, но чаще – в корковом веществе. При этом наиболее выраженные кровоизлияния определяются после трехмесячной прегравидарной алкоголизации самок. Как известно, употребление этанола во время беременности приводит к фето-плацентарной недостаточности и, как следствие, к внутриутробной гипоксии плода [4]. Это состояние, в свою очередь, изменяет проницаемость сосудистого русла и может быть одной из причин кровоизлияний.

У новорожденных крыс, родившихся от самок, подвергавшихся одномесячной и шестимесячной прегравидарной алкоголизации, в паренхиме тимуса наблюдаются псевдогландулярные структуры. Эти структуры, выполняющие секреторную функцию, описаны Н.А. Волошиным (1990) [1] в тимусе у практически здоровых людей. В то же время A.J. Newman [9] считает, что подобные образования являются эмбриональными рудиментами или дегенеративно измененными эпителиоцитами. H. Selye [10] еще в 1936 г. связывал образование железистоподобных структур в тимусе со стрессовыми воздействиями. В нашем исследовании таких образований у новорожденных крыс, развивавшихся в физиологических условиях, не обнаружено. Поэтому мы склонны считать их возникновение проявлением врожденного иммунодефицитного синдрома. Это косвенно подтверждается тем, что фетальный алкогольный синдром часто сочетается с синдромом Ди Джорджа, а также различными типами дисплазий тимуса с псевдогландулярным строением.

Еще одной особенностью строения тимуса новорожденных животных является появление в нем лимфоидных узелков после одномесячного и шестимесячного воздействия этанола на самок до начала беременности. Локализуются такие лимфоидные узелки в расширенных внутридольковых периваскулярных пространствах. Подобная структурная перестройка тимуса, по данным литературы, может быть вызвана антигенной стимуляцией и наблюдаться при аутоиммунных заболеваниях почек, печени и врожденных пороках сердца [2]. Однако иногда даже сильная антигенная стимуляция не приводит к формированию лимфоидных узелков в тимусе [3], а их появление можно наблюдать в норме. Необходимо подчеркнуть, что «В-лимфоцитарная гиперплазия тимуса» может возникать и на фоне его атрофии как адаптивный процесс [2, 11], что мы наблюдали и в нашем исследовании.

В паренхиме тимуса экспериментальных новорожденных животных (самки находились под воздействием этанола в течение 1, 2, 4 и 6 месяцев до наступления беременности) обнаружены участки некрозов, вызванных, вероятно, токсическим действием этанола и его метаболитов. В литературе некротические изменения в лимфоидных органах связывают преимущественно с инфекционным воздействием [2].

Заключение. Воздействие этанола на организм самок только во время беременности, а также на протяжении 5 месяцев до ее наступления, вызывает умеренно выраженные кровоизлияния в паренхиму тимуса их новорожденного потомства. В то же время трехмесячная прегравидарная алкоголизация самок приводит к массивным кровоизлияниям в тимусе новорожденных крыс. При двух- и четырехмесячном воздействии этанола на самок до беременности и на ее протяжении, кровоизлияния в паренхиму тимуса новорожденных животных сочетаются с появлением очагов некроза. После одно- и шестимесячной алкогольной интоксикации самок до оплодотворения и на протяжении беременности в тимусе новорожденных крыс на фоне умеренной сосудистой реакции определяются участки некрозов, формируются псевдогландулярные структуры и лимфоидные узелки.

Список литературы

1. Волошин, Н. А. Закономерности строения и морфогенеза эпителиальных канальцев вилочковой железы в раннем постнатальном периоде : автореф. дис. …д-ра. мед. наук / Н. А. Волошин. – М., 1990. – 32 с.
2. Ивановская, Т. Е. Патология тимуса у детей / Т. Е. Ивановская, О. В. Зайратьянц, Л. В. Леонова и др. – СПб. : Сотис, 1996. – 271 с.
3. Кузин, А. В. Влияние антирабической вакцины на морфофункциональное состояние органов иммунной системы (морфо-экспериментальное исследование) / А. В. Кузин, А. И. Марков, В. М. Чучков, С. В. Шалаев. – Ижевск-Берлин : Изд-во «АНК», 2004. – 163 с.
4. Милованов, А. П. Патология системы мать – плацента – плод / А. П. Милованов. – М. : Медицина, 1999. – 448 с.
5. Молдавская, А. А. Морфогенез, микроциркуляторное русло и сосуды головного мозга в условиях алкогольной интоксикации в эксперименте / А. А. Молдавская, А. А. Калаев // X Конгресс Международной Ассоциации морфологов : мат-лы докл. (г. Ярославль, 29–30 сентября 2010 г.) // Морфология. – 2010. – Т. 137, № 4. – С. 132.
6. Надыров, Э. А. Постнатальное развитие и реактивность тимуса у потомства крыс, алкоголизи-

рованных во время беременности : автореф. дис. … канд. мед. наук / Э. А. Надыров. – М., 1991. – 18 с.

7. Пугач, П. В. Особенности строения тимуса и лимфатических узлов новорожденных крыс после пренатального воздействия алкоголя / П. В. Пугач, Н. Р. Карелина, С. В. Круглов и др. // Современные проблемы морфологии. / Всероссийское научное общество анатомов, гистологов и эмбриологов (СПб отд.) Военно-медицинская Академия им. Кирова – СПб. : ООО «ЭЛБИ-СПб», 2008. – С. 125–128.

8. Торбек, В. Э. Морфофункциональное состояние ретикулоэпителиальных клеток тимуса у потомства алкоголизированных крыс / В. Э. Торбек // Морфология. – 2010. – Т. 137, № 4. – С. 91.

9. Newman, A. J. Cysts of branchial arch origin in the thymus of the Beagle / A. J. Newman // J. Small. Anim. Pract. – 1971. – Vol. 12, № 12. – P. 681–685.

10. Selye, H. Syndrome prodused by noxiousagents / H. Selye // Nature. – 1936. – Vol. 138. – P. 32–33.

11. Ströbel, P. Micronodular thymoma : an epithelial tumour with abnormal chemokine expression setting the stage for lymphoma development / P. Ströbel, M. Marino, M. Feuchtenberger et al. // J. Pathol. – 2005. – Vol. 207, № 1. – P. 72–82.

Пугач Петр Владимирович, кандидат медицинских наук, доцент, заведующий кафедрой анатомии человека, ГБОУ ВПО «Северо-Западный государственный медицинский университет им. И.И. Мечникова» Минздрава России, Россия, 195056, г. Санкт-Петербург, пр. Пискаревский, д. 47, тел.: (812) 543-95-30, e-mail: Petr.Pugach@spbmapo.ru.

Круглов Сергей Владимирович, кандидат медицинских наук, доцент кафедры анатомии человека, ГБОУ ВПО «Санкт-Петербургская государственная педиатрическая медицинская академия» Минздрава России, Россия, 194100, г. Санкт-Петербург, ул. Литовская, д. 2, тел.: (812) 542-82-82, e-mail: karelina_nr@gpma.ru.

Карелина Наталья Рафаиловна, доктор медицинских наук, профессор, заведующая кафедрой анатомии человека, ГБОУ ВПО «Санкт-Петербургская государственная педиатрическая медицинская академия» Минздрава России, Россия, 194100, г. Санкт-Петербург, ул. Литовская, д. 2, тел.: (812) 542-82-82, e-mail: karelina_nr@gpma.ru.

УДК 612.014:612.6:612.662
© Л.Р. Ратиани, Г.О. Ломсадзе, М.А. Дгебуадзе, Т.В. Саникидзе, 2012

Л.Р. Ратиани, Г.О. Ломсадзе, М.А. Дгебуадзе, Т.В. Саникидзе

ФИЗИОЛОГИЧЕСКИЕ МЕХАНИЗМЫ В-АДРЕНЕРГИЧЕСКОЙ РЕГУЛЯЦИИ СОСУДИСТОГО ТОНУСА У ЖЕНЩИН МЕНОПАУЗНОГО ВОЗРАСТА

Тбилисский государственный медицинский университет, Грузия

Исследована роль β-адренергического механизма регуляции артериальной гипертензии у женщин менопаузного возраста. Было показано, что снижение содержания эстрогенов в крови женщин менопаузного возраста приводит к снижению активности адренергических структур в системе кровообращения и последующему снижению образования NO. Эти результаты важны для установления новых физиологических механизмов, лежащих в основе β-адренергической регуляции сосудистого тонуса и патогенеза артериальной гипертензии у женщин в возрасте менопаузы.

Ключевые слова: *β-адренорецепторы, менопауза, эстрадиол, оксид азота.*

L.R. Ratiani, G. O. Lomsadze, M.A. Dgebuadze, T.V. Sanikidze

THE PHYSIOLOGICAL MECHANISMS OF B-ADRENERGIC REGULATION OF VASCULAR TONE IN WOMEN IN MENOPAUSAL AGE

There were studied the role of β-adrenergetic regulatory mechanism in pathogenesis of hypertension of menopausal women. It was shown that lack of blood estrogens content in menopausal women caused decrease of activity of adrenergic structure in blood circulatory system and the subsequent decrease in the NO production. This results provided an important new information about the physiological mechanism underlying β-adrenergic regulation of vascular tonus and pathogenesis of hypertension in women of menopausal age.

Key words: *β-adrenergic, menopause, estradiole, Nitric oxide.*

Введение. Частота заболеваемости и смертности от сердечно-сосудистых заболеваний среди женщин репродуктивного возраста в несколько раз ниже, чем у женщин в возрасте менопаузы. Считается, что значительные различия в частоте заболеваемости и смертности от сердечно-сосудистых заболеваний среди этих групп может быть обусловлено разницей в механических свойствах крови, связанной с увеличением количества «молодых» эритроцитов в крови женщин репродуктивного возраста вследствие ежемесячных кровотечений. Реологические свойства эритроцитов изменяются также под воздействием эндогенных катехоламинов, регулирующих плотность β_2-адренорецепторов (β_2АР). Установлено, что активация β_2АР способствует высвобождению АТФ в эритроцитах, эритроцитарный АТФ, взаимодействуя с пуринэргическими рецепторами, способствует образованию эндотелиум-зависимого вазодилятатора, оксида азота (NO), обусловливающего интенсификацию микроциркуляции. Многочисленные исследования свидетельствуют о наличии прямой корреляции между плотностью β_2АР в кровяных клетках (лимфоцитах, эритроцитах) периферической крови и в тканях кардиоваскулярной системы [2, 4].

Цель: установить роль β-адренергических регуляторных механизмов в патогенезе гипертензии у женщин менопаузного возраста.

Материалы и методы. Исследованы 100 женщин репродуктивного (до 45 лет – первая группа, включавшая в себя 50 человек) и менопаузного (старше 45 лет – вторая группа, состоящая из 50 пациенток) возраста. Женщины подвергались предварительному скринингу (наличие артериальной гипертензии, диабета, заболевания коронарных артерий, инсульта). На радиоспектрометре РЭ 1307 (Россия) методом электронного парамагнитного резонанса (ЭПР) у пациенток определяли содержание NO в крови и плотность инактивированных β_2АР на поверхности эритроцитарных мембран. Методом ELISA олределяли содержание эстрадиола в крови. Статистический анализ проводили с помощью программы SPSS 10.0 посредством критерия Стьюдента (t).

Результаты и их обсуждение. Исследования показали, что в крови женщин менопаузного возраста содержание эстрадиола и свободного оксида азота статистически достоверно меньше, чем в репродуктивном возрасте. В то же время плотность инактивированных β_2АР (интенсивности сигнала ЭПР, g=2,01) на поверхности эритроцитарных мембран у женщин менопаузного возраста превышает значение соответствующего показателя у женщин репродуктивного возраста (табл.). Эти данные указывают на снижение активности β_2АР адренергической регуляции в период менопаузы.

Таблица

Содержание эстрадиола, оксида азота (NO) и плотность инактивированных β_2АР эритроцитарных мембранах в крови женщин репродуктивного и менопаузного возраста

Группы	NO	β_2 АР	Эстрадиол
Репродуктивный возраст	2,26 ± 0,112	0,8 ± 0,2	0,52 ± 0,034
Менопаузный возраст	1,89 ± 0,050*	1,6 ± 0,3*	0,41 ± 0,024*

*Примечание: * – $p < 0,05$*

Доказано, что β_2АР играет важную роль в механизме вазорелаксации кровеносных сосудов посредством стимуляции продукции NO. β_2АР активируют ферментные реакции, протекающие с участием протеинкиназы А и фосфоинозитол-3-киназы-Akt, которые посредством фосфорилирования серина-1177 эндотелиальной NO–синтазы (eNOS) и, следовательно, ее Ca^{2+}-независимой активации, обеспечивают усиление синтеза NO за счет потребления как цитозольного, так экстраклеточного L-аргинина, транспортируемого катионным транспортером-1 (КАТ-1), активированным вследствие NO-индуцированной гиперполяризации мембраны [3]. Было также показано, что эстрогены участвуют в регуляции β_2АР вазодилатации путем β_2-адренергической активации синтеза NO посредством α- и β-эстрогенновых рецепторов (ЭРα/ЭРβ), инициирующих сАМФ-зависимый сигнальный каскад в цитоплазме с последующим фосфорилированием факторов ERK1/2, p38, и Akt, индуцирующих активацию eNOS [1].

Заключение. Недостаток эстрогенов в крови женщин менопаузного возраста вызывает снижение активности адренергических структур системы кровообращения и, соответственно, уменьшение продукции NO. Эти результаты представляют важный физиологический механизм β-адренергической регуляции васкулярного тонуса и патогенеза гипертензии у женщин в менопаузном возрасте.

Список литературы

1. Grossini, E. Intracoronary genistein acutely increases coronary blood flow in anesthetized pigs through β-adrenergic mediated nitric oxide release and estrogenic receptors / E. Grossini, C. Molinari, D. A. Mary et al. // Endocrinology. – 2008. – Vol. 149, № 5. – P. 2678–2687.

2. Peng, Y. Clinical significance of changes in β-adrenoreceptors in peripheral lymphocytes in patients with essential hypertension / Y. Peng, S. Ma, S. Zhang et al. // Chinese Medical Journal. – 2000. – Vol. 113, № 12. – P. 1064–1067.

3. Queen, L. R. Mechanisms underlying β2-adrenoceptor-mediated nitric oxide generation by human umbilical vein endothelial cells / L. R. Queen, Y. Ji, B. Xu et al. // J. Physiol. – 2006. – Vol. 576 (Pt 2), № 15. – P. 585–594.

4. Shaquria, P. Regulation of cAMP by phosphodiesterases in erythrocytes / P. Shaquria Adderley, S. Randy et al. // Pharmacological reports. – 2010. – Vol. 62, № 3. – P. 475–482.

Ратиани Леван Ревазович, докторант Тбилисского государственного медицинского университета, Грузия, 0177, г. Тбилиси, пр. Важа Пшавела, д. 33, тел.: (99532) 254-25-38, e-mail: iad@tsmu.edu.

Ломсадзе Гига Омарович, докторант Тбилисского государственного медицинского университета, Грузия, 0177, г. Тбилиси, пр. Важа Пшавела, д. 33, тел.: (99532) 254-25-38, e-mail: iad@tsmu.edu.

Дгебуадзе Мая Амбросьевна, доктор медицинских наук, профессор департамента нормальной анатомии, Тбилисский государственный медицинский университет, Грузия, 0177, г. Тбилиси, пр. Важа Пшавела, д. 33, тел.: (99532) 254 25 38, e-mail: illusion_ia2001@yahoo.com.

Саникидзе Тамара Владимировна, доктор биологических наук, профессор, заведующий департамента медицинской физики и биофизики, Тбилисский государственный медицинский университет, Грузия, 0177, г. Тбилиси, пр. Важа Пшавела, д. 33, тел.: (99532) 254 25 38, e-mail: iad@tsmu.edu.

УДК 612.017.1:599.323.4:612.65
© И.С. Рожкова, Д.Л. Теплый, Б.В. Фельдман, 2012

И.С. Рожкова[1], Д.Л. Теплый[2], Б.В. Фельдман[1]

ПОКАЗАТЕЛИ СВОБОДНОРАДИКАЛЬНЫХ ПРОЦЕССОВ В ИММУННОЙ СИСТЕМЕ КРЫС НА РАЗЛИЧНЫХ ЭТАПАХ ОНТОГЕНЕЗА

[1]ГБОУ ВПО «Астраханская государственная медицинская академия» Минздрава России
[2]ФГБОУ ВПО «Астраханский государственный университет»

В ходе проведенного исследования выявлена возрастная динамика уровня свободнорадикальных процессов в гомогенатах тканей тимуса, лимфатических узлов и селезенки у крыс-самцов на различных этапах онтогенеза. Наиболее интенсивно процессы перекисного окисления липидов в иммунной системе протекают в молодом возрасте.

Ключевые слова: *свободнорадикальные процессы, онтогенез, иммунная система.*

I.S. Rozhkova, D. L. Teplyi, B.V. Feldman

THE INDICES OF FREE-RADICAL PROCESSES IN THE IMMUNAL SYSTEM OF RATS IN DIFFERENT PERIODS OF ONTOGENESIS

In the course of the study there was identified age changes in the level of free radical processes in tissue homogenates of thymus, lymph nodes and spleen of rat – males at different stages of ontogenesis. The most intense lipid peroxidation in the immune system occurred at young age.

Key words: *free radical processes, ontogenesis, immunal system.*

Введение. В последние годы наблюдается значительный интерес к изучению перекисной активности липидов как в норме, так и при различных патологических состояниях, так как этот процесс является одним из важнейших факторов адаптации организма. Нарушение баланса между образованием и разрушением перекисей, а также избыточное накопление свободных радикалов в плазме крови приводит к снижению уровня утилизации кислорода и, в конечном итоге, к дефициту энергии и тканевой гипоксии [1, 4, 5, 7, 8]. Разрушающее действие продуктов перекисного окисления липидов на мембраны клеток приводит к нарушению процессов передачи информации от внеклеточных регуляторов к внутриклеточным эффекторным системам [2, 3].

Цель: изучить возрастную динамику уровня свободнорадикальных процессов в тканях тимуса, лимфатических узлов и селезенки крыс-самцов на различных этапах онтогенеза.

Материалы и методы исследования. Объектом исследования служили самцы беспородных белых крыс, которых содержали в условиях вивария при свободном доступе к пище и воде. Животные были разделены на три группы по возрастному признаку: 1 группа: молодые – от 15 дней до 1 месяца, 2 группа: половозрелые – 6-месячного возраста, 3 группа: старые – 24-месячного возраста. После наркотизации животных этаминалом натрия (внутрибрюшинно в дозе 5 мг на 100 г массы тела) производили декапитацию. Процесс окисления липидов индуцировали добавлением в среду аскорбиновой кислоты и ионов железа (II). Для дальнейшего исследования гомогенаты из тканей тимуса, лимфатических узлов и селезенки готовили на фосфатном буферном растворе (pH 7,45). Гомогенизацию проводили при температуре от 0° С до +4° С. Перекисное окисление липидов основано на взаимодействии одного из конечных продуктов пероксидации липидов – малонового диальдегида (МДА) – с тиобарбитуровой кислотой с образованием окрашенного триметинового комплекса, имеющий максимум поглощения при длине волны 530–532 нм [6, 9]. Спектрофотометрические исследования проводили на спектрофотометре Baekman (США). Определялись следующие показатели свободнорадикальных процессов: исходное перекисное окисление липидов (ПОЛ) по уровню содержания малонового диальдегида (МДА) в нмоль/0,05 г сырого веса ткани, а скорость спонтанного (Сп. ПОЛ) и аскорбатзависимого (Аск. ПОЛ) – в нмоль образовавшегося МДА в пробе за 1 час инкубации.

Материалы исследования статистически обработаны с использованием компьютерной программы Microsoft Office Excel. Достоверность различий двух средних величин определяли с помощью критерия Стьюдента (t).

Результаты исследования. Уровень свободнорадикального окисления в тканях тимуса, лимфатических узлов и селезенки свидетельствует о возрастных особенностях функционирования иммунной системы в различные периоды онтогенеза. Так, при сравнении показателей пероксидации липидов установлено, что содержание продуктов, реагирующих с тиобарбитуровой кислотой, с возрастом увеличивается: в селезенке с 3,24 ± 0,39 до 3,99 ± 0,50 мкмоль/мг ($p < 0,05$), но их содержание в тимусе и лимфатических узлах уменьшается. Так, в тимусе отмечено снижение с 7,32 ± 1,19 до 3,96 ± 0,40 мкмоль/мг ($p < 0,05$), а в тканях лимфатических узлов 7,89 ± 2,3 до 1,22 ± 0,32 мкмоль/мг ($p < 0,05$). Нами зафиксировано усиление Сп. ПОЛ и Аск. ПОЛ ($p < 0,05$) у молодых животных в гомогенатах тканей тимуса и лимфатических узлов: с 20,30 ± 2,1 до 55,57 ± 6,5 нмоль/ч (Сп. ПОЛ) и 18,76 ± 4,6 до 66,16 ± 9,7 нмоль/ч (Аск. ПОЛ) в тимусе; с 5,70 ± 1,2 до 11,95 ± 2,97 нмоль/ч (Сп. ПОЛ) и 14,43 ± 1,2 до 21,44 ± 3,6 нмоль/ч (Аск. ПОЛ) в лимфатических узлах. В тканях селезенки уровень Сп. ПОЛ и Аск. ПОЛ ($p < 0,05$) у молодых животных ниже, чем у старых: 17,2 ± 2,08 – 24,88 ± 2,6 нмоль/ч (Сп. ПОЛ) и 23,6 ± 0,8–40,02 ± 4,8 нмоль/ч (Аск. ПОЛ) ($p < 0,05$), соответственно. Это косвенно может свидетельствовать об активизации других составляющих антиоксидантного звена.

Заключение. Наибольшие изменения в показателях перекисного окисления липидов наблюдаются в тканях органов иммунной системы крыс молодого возраста.

Список литературы

1. Барабой, В. А. Перекисное окисление и стресс / В.А. Барабой, И. И. Брехман, В. Г. Голожин и др. – М. : Наука, 2004. – 148 с.
2. Владимиров, Ю. А. Свободнорадикальное окисление липидов и физические свойства липидного слоя биологических мембран / Ю. А. Владимиров // Биофизика. – 1987. – Т. 32, № 5. – С. 830–844.
3. Владимиров, Ю. А. Свободные радикалы в живых системах / Ю. А. Владимиров, О. А. Азизова, А. И. Деев и др. // Итоги науки и техники. – 2000. – Т. 29. – С. 151–167.
4. Кондратенко, Е. И. Циркадианные особенности интенсивности перекисного окисления липидов у инфантильных и половозрелых белых крыс в условиях световой депривации / Е. И. Кондратенко, И. А. Малышева, Н. А. Ефремова // Эколого-биологические проблемы бассейна Каспийского моря : мат-лы VII Международной научной конференции (г. Астрахань, 13–14 октября 2004 г.). – Астрахань : ИД «Астраханский университет», 2004. – С. 60–62.
5. Мажитова, М. В. Свободнорадикальные процессы и антиоксидантная защита разных отделов центральной нервной системы на этапах постнатального онтогенеза белых крыс в норме и при действии промышленных серосодержащих поллютантов : автореф. дис. … д-ра биол. наук / М. В. Мажитова. – Астрахань, 2012. – 44 с.
6. Стальная, И. Д. Метод определения малонового диальдегида с помощью тиобарбитуровой кислоты / И. Д. Стальная // Современные методы в биохимии / сост. И. Д. Стальная, Т. Т. Гаришвили

– М. : Медицина, 1977. – С. 66–68.
7. Стефани, Д. В. Клеточные мембраны при иммунном ответе / Д. В. Стефани, И. И. Зернов // Проблемы мембранной патологии в педиатрии / сост. Д. В. Стефани, И. И. Зернов. – М. : Медицина, 1984. – С. 151–161.
8. Теплый, Д. Л. Особенности морфологической картины сыворотки крови мышей разных возрастных групп при экспериментальном стрессе / Д. Л. Теплый, Н. А. Аюпова // Естественные науки : журнал фундаментальных и прикладных исследований. – 2005. – № 10. – С. 47–50.
9. Ohkawa, H. Assay for lipid peroxides in animal tissues by thiobarbituric acid reaction / H. Ohkawa, N. Ohishi, K. Yagi // Anal. Biochem. – 1979. – Vol. 95, № 2. – P. 351–358.

Рожкова Ирина Семеновна, кандидат медицинских наук, доцент кафедры ботаники, фармакогнозии и фармацевтической технологии, ГБОУ ВПО «Астраханская медицинская академия» Минздрава России, Россия, 414000, г. Астрахань, ул. Бакинская, д. 121, тел.: (8512) 52-41-43, e-mail: agma@astranet.ru.
Теплый Давид Львович, доктор биологических наук, профессор, заведующий кафедрой физиологии и морфологии человека и животных, ФГБОУ ВПО «Астраханский государственный университет» России, Россия, 414056, г. Астрахань, ул. Татищева, д. 20а, тел.: (8512) 25-17-09, e-mail: aspu@aspu.ru.
Фельдман Бронислав Владимирович, доктор биологических наук, заведующий кафедрой ботаники, фармакогнозии и фармацевтической технологии, ГБОУ ВПО «Астраханская государственная медицинская академия» Минздрава России, Россия, 414000, г. Астрахань, ул. Бакинская, д. 121, тел.: (8512) 52-41-43, e-mail: agma@astranet.ru.

УДК 612.82:599.323.4
© А.А. Самоделкина, Л.Г. Сентюрова, В.А. Шаталин, 2012

А.А. Самоделкина, Л.Г. Сентюрова, В.А. Шаталин

СТРУКТУРНО-ВРЕМЕННАЯ ОРГАНИЗАЦИЯ ХОРИОЭПИТЕЛИОЦИТОВ СОСУДИСТОГО СПЛЕТЕНИЯ БОКОВЫХ ЖЕЛУДОЧКОВ ГОЛОВНОГО МОЗГА НОВОРОЖДЕННЫХ КРЫС

ГБОУ ВПО «Астраханская государственная медицинская академия» Минздрава России

Проведен анализ околосуточного ритма синтеза общего белка в цитоплазме хориоэпителиоцитов сосудистого сплетения боковых желудочков головного мозга новорожденных крыс с параллельной оценкой динамики объема цитоплазмы. Показано, что в течение суток регистрируется двукратное увеличение массы общего белка, что подтверждается морфометрически.
Ключевые слова: *хориоэпителиоциты, головной мозг, крысы, околосуточный ритм, белок.*

A.A. Samodelkina, L.G. Sentyurova, V.A. Shatalin

THE STRUCTURE-TEMPORAL ORGANISATION OF CHORIOEPITHELIOCYTES OF VASCULAR PLEXUS LATERAL VENTRICLES IN NEONATE RAT BRAIN

The analesis of merely day rhythm of syntesis in general protein of cytoplasm chorioepitheliocytes of vascular plexus of lateral ventricles in neonate rat brain with parallel estimation of the dynamics amount of cytoplasm was made. It showed the double increasing of the mass of general protein, that was proved corroborated morphometrically.
Key words: *chorioepitheliocytes, brain, rats, diurnal, protein.*

Введение. Сосудистые сплетения головного мозга (ССГМ) представляют собой активный физиологический барьер между кровью и тканью головного мозга (ГМ), задачей которого является не только регуляция избирательной проницаемости ряда веществ, но и обеспечение сложных метаболических процессов в клетках центральной нервной системы [1, 2, 4, 5, 6]. Так как ССГМ, в частности, сосудистое сплетение боковых желудочков (ССБЖ) ГМ, играют ведущую роль в секреции и резорбции цереброспинальной жидкости, важно определить, как меняется функциональная активность хо-

риоэпителиоцитов (ХЭ) во временном аспекте. Одним из основных показателей степени напряженности метаболических процессов в клетке считают динамику накопления в них общего белка (ОБ) [3]. Однако если в литературе имеются сведения о структурной организации ССБЖ ГМ, то вопрос временной организации метаболических процессов, подкрепленный морфологической базой данной структуры, остается не изученным.

Цель: изучить околосуточную динамику синтеза ОБ в ХЭ ССБЖ ГМ новорожденных крыс с параллельным анализом кинетики объема цитоплазмы.

Материалы и методы. В качестве объекта исследования выбраны новорожденные беспородные крысы обоего пола, средним весом 3–6 г. Животных забивали быстрой декапитацией через каждые 4 часа по 3 особи на временную точку в течение 3 суток.

Для выявления общего белка и морфометрического анализа ХЭ аутопсийный материал фиксировали в жидкости Карнуа, заливали в парафин, готовили серийные срезы толщиной 7–10 мкм. Депарафинированные срезы окрашивали по M. Alfert, I. Geschwind (1953) 0,1 % раствором прочного зеленого на 1 % уксусной кислоте (pH 2,2).

Готовые гистологические препараты подвергались количественной морфометрии на автоматизированном комплексе «Морфолог». В каждом случае морфометрические параметры и количество ОБ оценивались в 100 клетках. Полученные результаты проанализированы с помощью критерия Стьюдента (t). Статистический и графический анализ проводился с применением программ Statistica 6.0, Microsoft Office Excel. Отличия между группами считали статистически значимыми при $p \leq 0,05$. При морфометрическом исследовании ХЭ ССБЖ ГМ оценивали объем цитоплазмы (V_Cyt) и массу ОБ (M_белка).

Результаты и их обсуждение. Количественный метод исследования показал, что у новорожденных крыс в ХЭ ССБЖ ГМ объем цитоплазмы претерпевает околосуточные динамические изменения (табл., рис.).

Таблица

Показатели хориоэпителиоцитов сосудистого сплетения боковых желудочков головного мозга новорожденных крыс во временном аспекте (M ± m, n = 9)

Параметры	Время суток, ч						
	4 (контроль)	8	12	16	20	24	4
V_Cyt, мкм^3	12,14 ± 0,9	9,64 ± 0,5*	7,47 ± 0,9**	12,64 ± 0,6	9,85 ± 0,1*	15,1 ± 0,8*	14,32 ± 0,8
Масса белка, усл.ед.	2632,1 ± 144,3	1972,4 ± 115,1**	1892,0 ± 117,3**	2550,5 ± 79,4	2330,6 ± 145,9	3209,1 ± 152,3*	2835,2 ± 135,6

*Примечание: * – p < 0,05, ** – p < 0,01, *** – p < 0,001 в сравнении с «4 ч»*

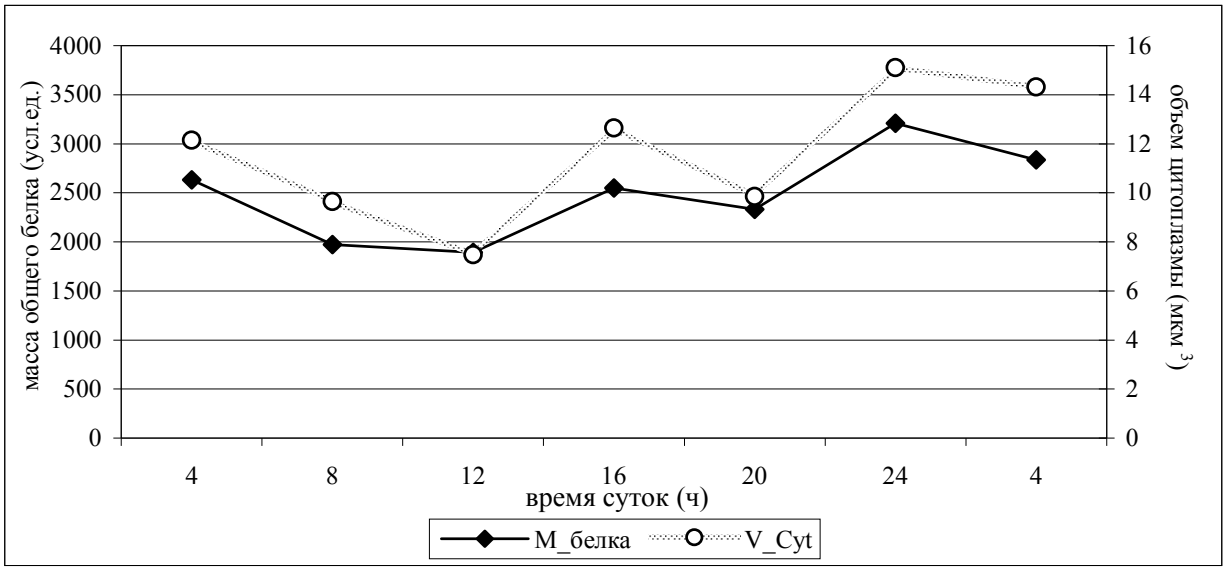

Рис. Околосуточная динамика морфофункциональных показателей хориоэпителиоцитов сосудистого сплетения боковых желудочков головного мозга новорожденных крыс

В течение исследуемого времени объем цитоплазмы статистически достоверно уменьшается дважды. Первое уменьшение зафиксировано в 12 часов на 38,5 % ($p < 0,01$) (оно же является минимальным в ряду полученных данных), второе – в 20 часов на 18,9 % ($p < 0,05$) по отношению к контролю. Каждое снижение показателей объема цитоплазмы сопровождается его дальнейшим увеличением – на 69,2 % в 16 часов относительно минимума и на 53,3 % в 24 часа относительно значения предыдущей точки. Следует отметить, что средние показатели 16-часовой точки приближены к таковым точки контроля, тогда как в 24 часа объем ядра статистически достоверно выше на 24,3 % ($p < 0,05$) по отношению к исходному показателю.

Анализируя околосуточный ритм синтеза ОБ в ХЭ ССБЖ ГМ новорожденных крыс следует отметить, что к 8 часам масса ОБ статистически достоверно снижается на 25 % ($p < 0,01$) относительно показателя 4-часовой точки, принятой за контроль. К 12 часам отмечается дальнейшее, но уже не значительное снижение массы ОБ относительно 8 часов, которое остается статистически достоверным по отношению к исходному значению. Средний показатель параметра в 12 часов является минимальным. В 16 часов масса ОБ возрастает на 34,8 % по отношению к 12 часам, приближаясь к среднему показателю 4-часовой точке. Это говорит о нарастании синтетического процесса. К 20 часам количество белка уменьшается незначительно как по отношению к 16 часам, так и относительно контроля. В течение 20–24 часов количество ОБ увеличивается повторно: возрастая к 24 часам на 37,7 % относительно предыдущей (20-часовой) точки и на 21,9 % ($p < 0,05$) относительно контроля. Средний показатель массы ОБ в 24 часа является максимальным. Таким образом, именно на эту временную точку у новорожденных крыс приходится пик синтетических процессов. Изучаемый параметр на протяжении 24–4 часов остается относительно стабильным.

Заключение. Кинетическая кривая, характеризующая околосуточный ритм синтеза ОБ в ХЭ ССБЖ ГМ новорожденных, характеризуется двумя фазами снижения параметра, которые соответствуют 12 и 20 часам, каждая из них в дальнейшем сопровождается увеличением массы ОБ в 16 и 24 часа, соответственно, что подтверждается морфометрически.

Список литературы

1. Автандилов, Г. Г. Сосудистые сплетения головного мозга (морфология, функция, патология) / Г. Г. Автандилов. – Нальчик : Кабардино-Балкарское книжное издательство, 1962. – 144 с.
2. Бабик, Т. М. Ворсинки сосудистых сплетений желудочков головного мозга человека / Т. М. Бабик // Морфология. – 2002. – Т. 121, № 2–3. – С. 16.
3. Комаров, Ф. И. Хронобиология и хрономедицина / Ф. И. Комаров, С. И. Рапопорт. – М. : Триада-Х, 2000. – 488 с.
4. Коржевский, Д. Э. Тканевая организация и развитие сосудистого сплетения головного мозга человека / Д. Э. Коржевский // Морфология. – 1998. – Т. 133, № 2. – С. 105–114.
5. Сентюрова, Л. Г. Гистофизиология сосудистых сплетений головного мозга у позвоночных в фило- и онтогенезе / Л. Г. Сентюрова, Ю. А. Романов, А. Н. Бекчанов. – Астрахань : АГМА, 2001. – 25 с.
6. Adami, M. Scanning electron microscopy of the choroid plexus of the lateral ventricle of the horse / M. Adami, M. M. Faria, A. E. Almeida et al. // Anat. Histol. Embryol. – 2005. – Vol. 34, № 6. – P. 379–382.

Самоделкина Анна Александровна, ассистент кафедры медицинской биологии с курсом экологии, ГБОУ ВПО «Астраханская государственная медецинская академия» Минздрава России, Россия, 414000, г. Астрахань, ул. Бакинская, д. 121, тел.: (8512) 52-53-25, e-mail: samanna2012@yandex.ru.

Сентюрова Людмила Георгиевна, доктор медицинских наук, профессор, заведующая кафедрой медицинской биологии с курсом экологии, ГБОУ ВПО «Астраханская государственная медецинская академия» Минздрава России, Россия, 414000, г. Астрахань, ул. Бакинская, д. 121, тел.: (8512) 52-53-25, e-mail: senlj@rambler.ru.

Шаталин Виктор Анатолиевич, ассистент кафедры медицинской биологии с курсом экологии, ГБОУ ВПО «Астраханская государственная медецинская академия» Минздрава России, Россия, 414000, г. Астрахань, ул. Бакинская, д. 121, тел.: (8512) 52-53-25, e-mail: shatalin-va@yandex.ru.

УДК 576.2:796–053.7
© Р.П. Самусев, Е.В. Зубарева, Г.А. Адельшина,
Е.С. Рудаскова, И.И. Полеткина, 2012

**Р.П. Самусев, Е.В. Зубарева, Г.А. Адельшина,
Е.С. Рудаскова, И.И. Полеткина**

КОНСТИТУЦИОНАЛЬНЫЕ ОСОБЕННОСТИ АДАПТИВНЫХ МОРФОЛОГИЧЕСКИХ ИЗМЕНЕНИЙ У СПОРТСМЕНОВ

ФГБОУ ВПО «Волгоградская государственная академия физической культуры»

Проведено соматометрическое и эхокардиографическое обследование 212 студентов в возрасте 17–20 лет разных типов телосложения. Установлено, что морфологические показатели юношей под воздействием регулярной физической нагрузки зависят от типа их конституции. Наиболее выраженные изменения выявлены у юношей астенического телосложения, в то время как у юношей-гиперстеников эти изменения минимальны.
***Ключевые слова**: адаптация к регулярной физической нагрузке, тип телосложения, соматометрические показатели.*

**R.P. Samusev, E.V. Zubareva, G.A. Adelshina,
E.S. Rudaskova, I.I. Poletkina**

THE PECULIARITIES OF ADAPTIVE MORPHOLOGICAL CHANGES IN SPORTSMEN WITH DIFFERENT TYPES OF CONSTITUTION

There was performed echocardiographic and somatometric examination of 212 students aged 17-20 with different body types. It was established that the morphological index of youth under influence of regular physical activity depended on the type of their constitution. The most pronounced changes were detected in young astenic constitution while in boys hyperstenic these changes were minimal.
***Key words:** adaptation to regular physical activity, body type, somatometric indicators.*

Введение. Исследование закономерностей процесса адаптации организма к различным факторам среды, в том числе и к физическим нагрузкам, является одной из наиболее актуальных научных проблем спортивной морфологии. Известно, что адаптивные сдвиги, возникающие в организме спортсменов, зависят не только от характера мышечной работы, но и от типа их телосложения [3, 4], что рекомендуется учитывать при проведении занятий физической культурой и спортом [1, 2].

Цель: выявить особенности морфофункциональной адаптации к длительной регулярной нагрузке у юношей различных типов конституции.

Материалы и методы. Объектом наблюдений стали юноши – студенты ВГАФК (в возрасте 17–20 лет) в количестве 212 человек: 120 спортсменов с различной спортивной специализацией, со стажем занятий спортом от 2 до 12 лет, а также 92 студента, не занимающихся спортом (контрольная группа). В зависимости от типа телосложения все студенты по индексу Пинье были разделены на три группы: астеники, нормостеники и гиперстеники.

Соматометрические параметры измеряли с помощью стандартного набора антропометрических инструментов по общепринятым методикам [5]. У каждого студента было определено 46 антропометрических показателя, включающих в себя продольные, поперечные, обхватные размеры и компонентный состав тела, а также индексы, являющиеся показателями физического развития (индексы Кетле, Ливи и Эрисмана). Часть студентов (83 человека) прошла эхокардиографическое обследование на аппарате «Hawk 2102» (Дания).

Результаты и их обсуждение. Результаты проведенных наблюдений показали, что регулярная длительная физическая нагрузка вызывает увеличение мышечного компонента в группах спортсменов-астеников (до 48,2 %) и нормостеников (до 49,3 %) (табл. 1).

Таблица 1

Соматометрические параметры студентов ВГАФК в возрасте 17–20 лет

Параметры	Астеники		Нормостеники		Гиперстеники	
	спортсмены (n = 33)	контроль (n = 34)	спортсмены (n = 45)	контроль (n = 29)	спортсмены (n = 42)	контроль (n = 29)
Рост (см)	175,6 ± 9,1	176,1 ± 6,0	179,7 ± 8,1	177,2 ± 5,6	175,2 ± 28,7	177,6 ± 7,8
Вес (кг)	66,4 ± 11	63,3 ± 4,4	72,7 ± 9,2	69,6 ± 6,3	78,0 ± 6,3	78,5 ± 12,5
Костный компонент (%)	17,0 ± 3,0	16,4 ± 2,8	16,3 ± 2,8	17,6 ± 3,7	15,2 ± 3,6	16,9 ± 3,0
Мышечный компонент (%)	48,2 ± 3,9 $p < 0,001$	42,6 ± 5,6	49,3 ± 4,7 $p < 0,04$	45,0 ± 8,4	49,2 ± 4,2	46,9 ± 8,7
Жировой компонент (%)	14,9 ± 7,5	15,0 ± 6,0	14,1 ± 4,7 $p < 0,02$	17,2 ± 6,3	16,7 ± 4,1 $p < 0,007$	20,9 ± 5,0

У спортсменов нормостенического и гиперстенического типов конституций было выявлено снижение жирового компонента.

Анализ индексов показал, что индекс Кетле наиболее существенно изменился только в группе нормостеников: у спортсменов он увеличился в среднем до 395,9 г/см (в контроле – 374,9 г/см).

Наибольшие изменения индексов, характеризующих развитие грудной клетки, обнаружены в группе астеников: индекс Ливи у них увеличился в среднем до 50 %, а Эрисмана – с 0,7 до 1,9 см.

Анализ эхокардиографических данных показал, что регулярная физическая нагрузка вызывает адаптивные структурно-функциональные изменения в виде тенденции к увеличению толщины миокарда (ТМ) и диаметра полости левого желудочка (КДР) у всех спортсменов, особенно выраженной у юношей-спортсменов астенического типа (табл. 2).

Таблица 2

Структурно-функциональные показатели левого желудочка сердца у спортсменов различных соматотипов

Показатели	Астеники		Нормостеники		Гиперстеники	
	Спортсмены (n =14)	Контроль (n = 7)	Спортсмены (n = 28)	Контроль (n = 4)	Спортсмены (n = 25)	Контроль (n = 5)
ТМ (см)	0,85 ± 0,21	0,75 ± 0,16	0,89 ± 0,10	0,83 ± 0,06	0,98 ± 0,17	1,0 ± 0,16
КДР (см)	4,99 ± 0,41	4,75 ± 0,39	5,14 ± 0,37	5,10 ± 0,26	5,18 ± 0,25	5,04 ± 0,20

Заключение. Результаты исследования показали, что регулярная длительная физическая нагрузка по-разному влияет на соматометрические показатели юношей различных типов телосложения, причем наиболее выраженные морфологические изменения обнаружены у юношей астенического типа конституции. Морфологические изменения, возникающие у юношей при адаптации к регулярной физической нагрузке, имеют конституциональные особенности. У юношей-астеников эти изменения наиболее выражены и проявляются ростом показателей физического развития (мышечной массы, индексов Эрисмана и Ливи), а также появлением структурных адаптивных изменений в сердце. Самым «ригидным» оказался гиперстенический тип конституции – под влиянием физической нагрузки у юношей этого соматотипа достоверно снижается только процент жирового компонента.

Список литературы

1. Жуков, О. Ф. Индивидуализация физической подготовки школьников 14–17 лет на основе учета особенностей телосложения / О. Ф. Жуков, С. П. Левушкин // Современные проблемы науки и образования. – 2007. – № 6. – С. 17–23.
2. Единак, Г. А. Индивидуализация процесса развития двигательных качеств юношей 15–17 лет разных соматических типов на уроках физической культуры : автореф. дис. … канд. пед. наук / Г. А. Единак. – М., 1992. – 25 с.
3. Комисарова, Е. Н. Особенности двигательных возможностей у младших школьников различных соматотипов / Е. Н. Комисарова, Т. В. Панасюк // Актуальные проблемы спортивной морфологии и клинической анатомии : мат-лы IV Международной научной конференции (г. Москва, 19–21 октября 2010 г.) / под ред. П.К. Лысова. – М. : Моск. гос. акад. физ. культуры, 2010. – С. 103–105.
4. Пожарова, Г. В. Конституциональная зависимость адаптации системы гомеостаза к физическим нагрузкам / Г. В. Пожарова, Г. Г. Федотова, М. А. Гераськина и др. // Морфология. – 2010. – Т. 137. – № 4. – С. 115.
5. Полеткина, И. И. Основы спортивной морфологии : учебно-метод. пос. / И. И. Полеткина, Е. С. Гаврилова, Е. В. Зубарева. – Волгоград : Изд-во ВГАФК, 2010. – 26 с.

Самусев Рудольф Павлович, доктор медицинских наук, профессор, заведующий кафедрой анатомии, ФГБОУ ВПО «Волгоградская государственная академия физической культуры», Россия, 400005, г. Волгоград, пр. Ленина, д. 78, тел.: (8442) 23-01-95, e-mail: vgafk@vlink.ru.

Зубарева Елена Владимировна, кандидат медицинских наук, доцент кафедры анатомии, ФГБОУ ВПО «Волгоградская государственная академия физической культуры», Россия, 400005, г. Волгоград, пр. Ленина, д. 78, тел.: (8442) 23-01-95, e-mail: vgafk@vlink.ru.

Адельшина Галина Александровна, кандидат биологических наук, доцент кафедры анатомии, ФГБОУ ВПО «Волгоградская государственная академия физической культуры», Россия, 400005, г. Волгоград, пр. Ленина, д. 78, тел.: (8442) 23-01-95, e-mail: vgafk@vlink.ru.

Рудаскова Елена Владимировна, кандидат биологических наук, доцент кафедры анатомии, ФГБОУ ВПО «Волгоградская государственная академия физической культуры», Россия, 400005, г. Волгоград, пр. Ленина, д. 78, тел.: (8442) 23-01-95, e-mail: vgafk@vlink.ru.

Полеткина Ирина Ивановна, кандидат биологических наук, доцент кафедры анатомии, ФГБОУ ВПО «Волгоградская государственная академия физической культуры», Россия, 400005, г. Волгоград, пр. Ленина, д. 78, тел.: (8442) 23-01-95, e-mail: vgafk@vlink.ru.

УДК 616-053.89-08
© А.Г. Сердюков, О.И. Фоменко, Е.В. Туровская, 2012

А.Г. Сердюков, О.И. Фоменко, Е.В. Туровская

ОЦЕНКА ПОТРЕБНОСТИ В СОЦИАЛЬНОЙ И МЕДИЦИНСКОЙ ПОМОЩИ ЛИЦАМ ПЕНСИОННОГО ВОЗРАСТА ПО ДАННЫМ СОЦИОЛОГИЧЕСКОГО ОПРОСА

ГБОУ ВПО «Астраханская государственная медицинская академия» Минздрава России

Представлена оценка проведенного социологического исследования состояния и эффективности действующей системы организации оказания стационарной медицинской помощи пациентам пенсионного возраста и необходимость ее дальнейшей рационализации.
Ключевые слова: *здоровье, пенсионный возраст, медицинская помощь, уход.*

A.G. Serdyukov, O.I. Fomenko, E.V. Turovskaya

THE ESTIMATION OF REQUIREMENT IN SOCIAL AND MEDICAL CARE TO PERSONS OF THE PENSHINAL AGE ACCORDING TO SOCIOLOGICAL QUESTIONARY

The sociological investigation of condition and efficiency of hospital care of the pension age patients was carried out. The aim was to find out the necessity of its further rationalization.
Key words: *health, pension age, medical aid, care.*

Введение. Наиболее серьезной в настоящее время медицинской, социальной и экономической проблемой России является старение населения. Самыми быстрорастущими категориями населения старшего возраста являются пожилые в возрасте 60–69 лет и престарелые 80 лет и старше [1, 2, 3, 4].

Астраханская область входит в зону демографического бедствия, так как доля лиц пенсионного возраста превышает 21 % в общей структуре населения. Последний отрезок их жизни характеризуется снижением социальной активности, отчуждением от прежних профессиональных и социальных обязанностей, физиологическими изменениями организма. Эти обстоятельства провоцируют ухудшение не только общего самочувствия данной возрастной категории населения, но и объективных показателей состояния их здоровья.

Цель: оценить современное состояние и эффективность действующей системы организации медицинской помощи пациентам пенсионного возраста в стационарном секторе регионального здравоохранения, разработать научно-обоснованные стратегические рекомендации по ее оптимизации.

Материалы и методы. Для решения поставленных вопросов были исследованы пациенты пен-

сионного возраста, поступившие на стационарное лечение с соматической патологией, из них 353 мужчины и 185 женщин.

Результаты и их обсуждение. Проведенное анкетирование пациентов, поступивших на стационарное лечение, выявило их экономические, социальные и психологические характеристики. Своему экономическому достатку пациенты дали следующую оценку: 67,1 % мужчин и 65,2 % женщин отметили, что живут бедно и вынуждены заботиться о дополнительном заработке; живут средне 17,2 % мужчин и 18,1 % женщин; ниже среднего – 14,1 % и 15,3 %, соответственно. Только 1,6 и 1,4 %, соответственно, отметили, что денег им хватает.

Состояние своего здоровья пациенты пенсионного возраста оценивают весьма низко.

На момент анкетирования лишь 54,3 % респондентов могли полностью обслуживать себя, а 45,7 % нуждались в помощи окружающих. На вопрос «Можете ли вы полностью обслуживать себя самостоятельно в повседневной жизни?» 49,9 % мужчин и 50,6 % женщин ответили утвердительно, но без помощи окружающих близких, как правило, не обходится.

Уход осуществляли супруг/супруга – 51,1 %, дети – 23,3 %, внуки – 5,1 %, близкий друг – 3,9 %, соседи – 2,1 %. Услуги социального работника не очень популярны у изучаемой категории (их использовали только 12,9 %). Невысокий интерес к социальным услугам обусловлен также наличием больших очередей в Центрах социального обслуживания и их финансовой недоступностью (это отметили 10,2 %).

Значимость медицинской помощи они оценивают выше, чем социальной, так как квалификация социального работника и диапазон оказываемых им услуг существенно уже, чем в стационаре, а большая часть пациентов по состоянию здоровья нуждается в оказании именно медицинских услуг.

Большинство пациентов отождествляет медицинскую и социальную помощь, отмечая в то же время, что в медицинской помощи они нуждаются в большей мере, чем в социальной. Основной потребностью у них является установка на вызов скорой медицинской помощи (72,3 % мужчин и 81,9 % женщин) и на стационарное лечение (100 % независимо от пола).

Пациенты пенсионного возраста достаточно высоко оценивают качество оказываемой стационарной помощи лечебными учреждениями и в основном удовлетворены результатами их работы (83,1 %). Стационарную помощь они считают одновременно и социальной поддержкой (уход, общение, питание), что является основанием для рассмотрения расширения социальных услуг в условиях стационара (гериатрического) организационной моделью.

Лица пожилого возраста в большей мере нуждаются в медицинских услугах дневного стационара, так как они чаще социально активны, многие из них продолжают трудиться, в то время как лица старческого возраста в силу немощи организма больше нуждаются в получении круглосуточной стационарной помощи, включающей в себя и социальные услуги.

Пациенты пенсионного возраста испытывают потребность в оказании медицинской помощи в большей степени, чем в социальной, и склонны использовать стационарную медицинскую помощь как универсальную для решения своих медико-социальных проблем. Имеет место несоответствие получаемой медицинской помощи и потребностей граждан данной возрастной категории. Необходимость в стационарной помощи они ассоциируют, в том числе, и с социальной поддержкой – уходом, общением, питанием, то есть данный контингент нуждается не только в стационарной, но и социальной помощи.

Значимость медицинской помощи они оценивают выше, чем социальной, так как квалификация социального работника и диапазон оказываемых им услуг существенно уже, чем в стационаре, а большая часть пациентов по состоянию здоровья нуждается в оказании именно медицинских услуг.

Заключение. Потребность пациентов пенсионного возраста в стационарной медицинской помощи латентно содержит в себе потребность в социальной помощи, хотя медицинские услуги являются более приоритетными для данного возрастного контингента пациентов.

Список литературы

1. Батагов, С. Я. Больной пожилого и старческого возраста : особенности клинических проявлений и течения заболевания, принципы терапии / С. Я. Батагов // Новые Санкт-Петербургские врачебные ведомости. – 2004. – № 1. – С. 22–27.

2. Валеева, Р. М. Особенности клиники, диагностики и терапии инфаркта миокарда у лиц старшей возрастной группы / Р. М. Валеева, Л. А. Лещинский // Клиническая геронтология. – 2001. – № 5. – С. 53–56.

3. Демченко, Т. А. Демографический потенциал России в условиях глобализации /

Т. А. Демченко // РЭЖ. – 2003. – № 1. – С. 75–84.
4. Крутько, В. Н. Анализ тенденций смертности и продолжительности жизни населения России в конце XX века / В. Н. Крутько, Т. М. Смирнова. – М. : Едиториал УРСС, 2002. – 48 с.

Сердюков Анатолий Гаврилович, доктор медицинских наук, профессор, заведующий кафедрой общественного здоровья, экономики и управления здравоохранением, ГБОУ ВПО «Астраханская государственная медицинская академия» Минздрава России, Россия, 414000, г. Астрахань, ул. Бакинская, д. 121, тел.: 8-908-610-99-61, e-mail: agma@asranet.ru.

Фоменко Ольга Ивановна, кандидат медицинских наук, доцент кафедры мобилизационной подготовки здравоохранения и медицины катастроф, ГБОУ ВПО «Астраханская государственная медицинская академия» Минздрава России, Россия, 414000, г. Астрахань, ул. Бакинская, д. 121, тел.: 8-906-179-25-24, e-mail: agma@asranet.ru.

Туровская Евгения Витальевна, ассистент кафедры общественного здоровья, экономики и управления здравоохранением, ГБОУ ВПО «Астраханская государственная медицинская академия» Минздрава России, Россия, 414000, г. Астрахань, ул. Бакинская, д. 121, тел.: 8-906-455-89-37, e-mail: agma@asranet.ru.

УДК 591.8.086+591.44+612.017.2
© Т.Н. Слынько, Н.Н. Заречнова, 2012

Т.Н. Слынько, Н.Н. Заречнова

ВЛИЯНИЕ ДЕФИЦИТА ГОРМОНОВ НА ИЗМЕНЕНИЯ НЕКОТОРЫХ ЭНДОКРИННЫХ ОРГАНОВ В ПОЗДНИЕ СРОКИ РЕАДАПТАЦИИ К ГИПОКСИИ

ГОУ ВПО «Киргизско-Российский Славянский университет», г. Бишкек, Кыргызстан

Незавершенная адаптация крыс к высокогорью (30 суток наблюдения) в период реадаптации (перемещение в низкогорье) обнаруживает замедленную реакцию компенсаторных механизмов на повторную адаптацию. Морфофункциональные проявления в эндокринных органах при адаптации к гипоксии и в период реадаптации протекают по одной схеме, то есть усиливается интенсивность выделения адаптивных гормонов в кровь, обеспечивая неспецифические реакции защиты организма.
Ключевые слова: *гипоксия, реадаптация, надпочечники, поджелудочная железа.*

T.N. Slynko, N.N. Zarechnova

THE INFLUENCE OF HORMONE DEFICIENCY ON CHANGE OF SOME ENDOCRINE ORGANS AT LATE PERIODS OF READAPTATION TO HYPOXIA

Unachieved adaption of the rats to high altitude (30 day of the observation), at period of readaptation (displacement in low altitude) found out the slow reaction to compensation of mechanism on the repeated adaptation. Morphofunctional manifestations in endocrine organs adapting to hypoxia and at period readaptation was done in the scheme i.e. increased the intensity of the separation of adaptive hormones in blood, providing not special protection of the organism.
Key words: *hypoxia, readaptation, adrenal glands, pancreas.*

Введение. Горная гипоксия вызывает в организме состояние стресса с изменением функции различных органов и систем [1, 2]. Гипоксия является раздражителем, мишенью которого становятся клетки всех систем организма.

Цель: выявить морфологические критерии функционального состояния структур эндокринных органов (поджелудочной железы, надпочечников и гипофиза) в период реадаптации к гипоксии в состоянии дефицита гормонов.

Материал и методы исследования: Эксперименты проводились на 34 беспородных, половозрелых белых крысах-самцах, в течение 30 суток находившихся на высокогорной научно-экспериментальной базе (перевал Тюя-Ашу, 3200 метров над уровнем моря), с последующим перемещением в низкогорье (710 метров над уровнем моря). Крысы разделены на 3 серии: 1) удален ле-

вый надпочечник, 2) удалена половина поджелудочной железы, 3) удален левый надпочечник и половина поджелудочной железы. Забой животных производился на 30 сутки после операции. Органы фиксировались в 12 % формалине, заключались в парафин. Препараты окрашивались гематоксилин-эозином, альдегид-фуксином.

Результаты и их обсуждение. На 30 сутки периода реадаптации в надпочечниках отмечалось уменьшение толщины клубочковой зоны в серии с резекцией 1/2 части поджелудочной железы. Значительное утолщение пучковой и сетчатой зон в оставшейся части надпочечника отмечалось после частичной адреналэктомии и частичной адреналэктомии с резекцией поджелудочной железы. Мозговой слой был самым большим в серии реадаптации и в серии резекции 1/2 поджелудочной железы. Микроскопически капсула надпочечника утолщена, в соединительной ткани капсулы обнаруживались участки ткани надпочечника, напоминающие клетки пучковой зоны. В поджелудочной железе показатель Ричардсона-Юнга был близок к показателю интактных крыс в серии адреналэктомии, во всех остальных он был ниже его и значительно меньше, чем в соответствующих сериях при адаптации к высокогорью. Самые крупные островки Лангерганса зафиксированы в серии адреналэктомии, самые мелкие – в серии реадаптации, число островков на стандартной площади больше всего обнаружено также в серии реадаптации. Во всех сериях, кроме резекции 1/2 поджелудочной железы, соотношение А : В клеток было равно норме, в серии с резекцией 1/2 части поджелудочной железы – 1 : 3. При определении иммунореактивного инсулина (ИРИ) в сыворотке крови самое высокое его содержание было отмечено в серии адреналэктомии, самое низкое – в серии резекции 1/2 поджелудочной железы на фоне адреналэктомии (78,3 ± 2,0 и 25,0 ± 2,0 мкед/мл, соответственно). Гистологически в ее паренхиме зафиксированы очаги разрастания соединительной ткани на месте некрозов, особенно в сериях, связанных с адреналэктомией, здесь же отмечено значительное утолщение стромы, круглоклеточная инфильтрация и дистрофия клеток паренхимы. Митозы панкреатоцитов единичны.

Заключение. В период реадаптации наиболее выраженные изменения в органах эндокринной системы наблюдались с 14 суток исследования. При адаптации начало этих изменений приходилось на 7 сутки наблюдения. Незавершенная адаптация крыс к высокогорью (30 суток наблюдения) в период реадаптации обнаруживает замедленную реакцию компенсаторных механизмов на повторную адаптацию. Морфофункциональные проявления в эндокринных органах при адаптации к гипоксии и в период реадаптации протекают по одной схеме, то есть усиливается интенсивность выделения адаптивных гормонов в кровь, обеспечивая неспецифические реакции защиты организма. Развиваются компенсаторно-приспособительные процессы в органах, выражающиеся усилением кровенаполнения, гипертрофией и гиперплазией клеток. Помимо приспособительной реакции, особенно в период реадаптации, появляются разной степени выраженности патологические процессы. Это очаги некрозов в паренхиме органа с последующей их организацией соединительной тканью, дистрофия клеток, круглоклеточная инфильтрация по ходу сосудов и развитие соединительной ткани в строме органов. Несмотря на выраженные изменения, в изученных органах обнаружена выносливость организма по отношению к нагрузкам (гипоксия, колебания температуры, недостаток гормонов и другие факторы), проявившие свойства организма как очень надежной биологической системы с прочной структурной основой. Несмотря на многообразие ответов, при воздействии множества факторов они строятся по одной стандартной основе, имеющей четкий структурный след.

Список литературы

1. Калюжный, И. Т. Горная эндокринология: достижения и перспективы развития / И. Т. Калюжный. – Бишкек, 1991. – 47 с.

2. Миррахимов, М. М. Биологические и физиологические особенности коренных жителей высокогорья Тянь-Шаня и Памира / М. М. Миррахимов // Биология жителей высокогорья / под ред. П. Бейкер. – М. : Мир, 1981. – С. 329–348.

Слынько Татьяна Николаевна, кандидат медицинских наук, доцент кафедры гистологии, цитологии и эмбриологии медицинского факультета, ГОУ ВПО «Киргизско-Российский Славянский университет», Киргизия, 720000, г. Бишкек, ул. Киевская, д. 44, тел.: (0 996-312) 66-25-67, e-mail krsu@krsu.edu.kg.

Заречнова Наталья Николаевна, доктор медицинских наук, профессор, заведующая кафедрой гистологии, цитологии и эмбриологии медицинского факультета, ГОУ ВПО «Киргизско-Российский Славянский университет», Киргизия, 720000, г. Бишкек, ул. Киевская, д. 44, тел.: (0 996-312) 66-25-67, e-mail krsu@krsu.edu.kg.

УДК 616.91:616.831.4-092.4
© А.В. Смирнов, Д.Ю. Гуров, П.А. Хлопонин, В.И. Даниленко, 2012

А.В. Смирнов[1], Д.Ю. Гуров[1], П.А. Хлопонин[2], В.И. Даниленко[3]

МОРФОЛОГИЧЕСКИЕ ИЗМЕНЕНИЯ ГИГАНТОКЛЕТОЧНЫХ РЕТИКУЛЯРНЫХ ЯДЕР НЕПОЛОВОЗРЕЛЫХ КРЫС ПОД ВЛИЯНИЕМ ЭМОЦИОНАЛЬНО-БОЛЕВОГО СТРЕССА

[1]ГБОУ ВПО «Волгоградский государственный медицинский университет» Минздрава России
[2]ГБОУ ВПО «Ростовский государственный медицинский университет» Минздрава России
[3]ГБОУ ВПО «Воронежская государственная медицинская академия имени Н.Н. Бурденко» Минздрава России

Структурные изменения в нейронах медуллярного гигантоклеточного ретикулярного ядра неполовозрелых крыс, обнаруживаемые под воздействием эмоционально-болевого стресса различной длительности, свидетельствуют о появлении признаков повреждения на различных уровнях морфологического исследования, а также активации компенсаторно-приспособительных процессов.
Ключевые слова: *гигантоклеточное ретикулярное ядро, нейрон, продолговатый мозг, неполовозрелая крыса, эмоционально-болевой стресс.*

A.V. Smirnov, D.Yu. Gurov, P.A. Chloponin, V.I. Danilenko

THE MORPHOLOGICAL CHANGES IN MEDULLARY GIGANTOCELLULAR RETICULAR NUCLEI OF NONPUBERTY RATS UNDER THE INFLUENCE OF EMOTIONAL-PAINFUL STRESS

The structural changes in the neurons of the medullary gigantocellular reticular nucleus of nonpuberty rats which were found under the influence of emotional-painful stress of different durations showed signs of injury at different levels of morphological investigation as well as the activation of compensatory-adaptive processes.
Key words*: gigantocellular reticular nucleus, neuron, medulla oblongata, nonpuberty rat, emotional-painful stress.*

Введение. В условиях эмоционального стресса происходит резкое увеличение нагрузки на нервную и эндокринную системы растущего организма, особенно на центры, регулирующие кардиореспираторные функции [2, 3]. Ретикулярная формация ствола головного мозга участвует в обеспечении активации симпатико-адреналовой системы [3]. Нейроны медуллярных гигантоклеточных ретикулярных ядер (ГРЯ) обеспечивают модуляцию ритма дыхания, интеграцию ноцицептивной информации, выполняют ряд функций по координации моторных и автономных ответов [1, 2].

Цель: изучить структурные изменения в нейронах медуллярного гигантоклеточного ретикулярного ядра неполовозрелых крыс, возникающие под воздействием эмоционально-болевого стресса различной длительности.

Материалы и методы. Исследование проведено на 60 неполовозрелых белых крысах. Моделирование воздействия острого эмоционально-болевого стресса (ЭБС) осуществляли методом групповой фиксации за холки на беспородных белых крысах в исходном возрасте – 30 суток. Экспериментальные животные подвергались воздействию ЭБС ежедневно по 3 часа в сутки в течение 3 суток – 1 группа (n = 10), в течение 7 суток – 2 группа (n = 10), в течение 15 суток – 3 группа (n = 10). В 4, 5 и 6 группы вошли контрольные животные, находившиеся в стандартных условиях вивария, в возрасте 33 суток (n = 10), 37 суток (n = 10) и 45 суток (n = 10), соответственно. Материал фиксировали в 10 % забуференном нейтральном формалине 24 часа. Парафиновые срезы изготавливали по стандартной методике, окрашивали гематоксилином-эозином, тионином по методу Ниссля. Иммуногистохимическое исследование проводили пероксидазо-антипероксидазным методом [2] с первичных моноклональных антител к протеину нейрофиламентов NF-200 (NCL-NF200, клон RT-97 («NovoCastra»)). Для электронно-микроскопического исследования фиксацию кусочков продолгова-

того мозга размером 1 мм^3 производили в течение 12 часов в 4 % растворе параформа на 0,1 М какодилатном буфере с последующей постфиксацией в течение 2 часов в 1 % растворе тетраокиси осмия на 0,1 М какодилатном буфере (pH = 7,4) при температуре +4° С. Ультратонкие срезы толщиной 50–90 нм получали на ультрамикротоме LKB-8800 (Швеция). Срезы изучались в электронных микроскопах JEM-100S (Япония) при ускоряющем напряжении 60 кВ.

Результаты и их обсуждение. На 3–7 сутки воздействия эмоционально-болевого стресса у растущих крыс месячного исходного возраста в гигантоклеточном ретикулярном ядре среди преобладающих нормохромных нейронов появляются клетки с более гиперхромной цитоплазмой перикариона, обнаруживается более выраженное иммунопозитивное окрашивание в нейропиле при исследовании парафиновых срезов продолговатого мозга, обработанных моноклональными антителами к белку нейрофиламентов NF-200. Отмечается увеличение оптической плотности иммунопозитивных нервных волокон в исследуемом ядре. При изучении полутонких эпон-аралдитовых срезов, обработанных тетрадокидом осмия, выявляется незначительное увеличение диаметра поперечно срезанных миелиновых волокон. При электронно-микроскопическом исследовании (ЭМИ) отмечается изменение компартментализации органелл нейронов, очаговые расширения диаметра канальцев гранулярной эндоплазматической сети (ГЭС) в периферической части цитоплазмы перикариона, выраженный отек с образованием вакуолей с содержимым низкой электронной плотности в перинуклеарной области. В некоторых митохондриях обнаруживаются очаговые просветления матрикса с признаками отека и расширения межмембранного пространства.

К 15 суткам опыта обнаруживаются многочисленные гиперхромные нейроны. При ЭМИ нарушение компартментализации органелл становилось менее заметным. Происходило более резкое расширение цистерн диктиосом. Некоторые митохондрии набухали, их кристы были разобщены и теряли характерную ориентацию, матрикс был просветлен. Обнаруживалось множество деформированных профилей поперечного сечения миелиновых нервных волокон различного диаметра, очаговые разрыхления миелина сохранялись наряду с участками миелиновых волокон с секторальной гиперосмиофилией.

Заключение. Обнаруживаемый в условиях ЭБС более выраженный гетероморфизм нейронов изучаемого ядра является проявлением изменения темпов нормального гистогенеза на фоне устойчивости нейронов к действию апоптогенных стимулов, соответствует современным представлениям о тесном метаболическом и трофическом взаимодействии нейронов и глиальных клеток в процессе дифференцировки в постнатальном онтогенезе [2, 3].

Список литературы

1. Глухов, В. А. Структурные изменения в нейронах гипоталамуса при экспериментальном воспроизведении лихорадки Западного Нила / В. А. Глухов, А. В. Смирнов, М. В. Шмидт и др. // Вестник Волгоградского государственного медицинского университета. – 2009. – № 2 – С. 74–76.
2. Хлопонин, П. А. Ультраструктурные и иммуногистохимические изменения миелиновых волокон и олигодендроцитов гигантоклеточного ядра растущих крысят под влиянием острого стресса / П. А. Хлопонин, В. Б. Писарев, А. В. Смирнов, А. Я. Почепцов // Вестник Волгоградского государственного медицинского университета. – 2004, № 11. – С. 3–6.
3. Gauriau, C. Pain pathways and parabrachial circuits in the rat / C. Gauriau, J. F. Bernard // Exp. Physiol. – 2002. – Vol. 87, № 2. – P. 251–258.

Смирнов Алексей Владимирович, доктор медицинских наук, профессор, заведующий кафедрой патологической анатомии, ГБОУ ВПО «Волгоградский государственный медицинский университет» Минздрава России, Россия, 400131, г. Волгоград, пл. Павших Борцов, д. 1, тел.: (8442) 37-58-65, e-mail: alexey-smirnov@rambler.ru.

Гуров Дмитрий Юрьевич, доктор медицинских наук, ассистент кафедры патологической анатомии, ГБОУ ВПО «Волгоградский государственный медицинский университет» Минздрава России, Россия, 400131, г. Волгоград, пл. Павших Борцов, д. 1, тел.: (8442) 37-58-65, e-mail: post@volgmed.ru.

Хлопонин Петр Андреевич, доктор медицинских наук, профессор, заведующий кафедрой гистологии, цитологии, эмбриологии, ГБОУ ВПО «Ростовский государственный медицинский университет» Минздрава России, Россия, г. Ростов-на-Дону, пер. Нахичеванский, д. 29, тел. (863) 250-42-00, e-mail: okt@rostgmu.ru.

Даниленко Виталий Иванович, доктор медицинских наук, профессор, заведующий кафедрой патологической анатомии, ГБОУ ВПО «Воронежская государственная медицинская академия имени Н.Н. Бурденко» Минздрава России, Россия, 394036, г. Воронеж, ул. Студенческая, д. 10, тел.: (4732) 25-302-53, e-mail: mail@vsmaburdenko.ru.

УДК611.728: 519.711.3
© А.Е. Стрижков, В.Ш. Вагапова, И.И. Хидиятов, О.Х. Борзилова,
А.А. Сальманов, М.Р. Бикташев, 2012

А.Е. Стрижков[1], В.Ш. Вагапова[1], И.И. Хидиятов[1], О.Х. Борзилова[1], А.А. Сальманов[2], М.Р. Бикташев[1]

ОСОБЕННОСТИ ЭТАПОВ КОМПЬЮТЕРНОГО МОДЕЛИРОВАНИЯ БИОЛОГИЧЕСКИХ ОБЪЕКТОВ (НА МОДЕЛИ ПЕРЕДНЕЙ ГРУППЫ МЫШЦ БЕДРА)

[1]ГБОУ ВПО «Башкирский государственный медицинский университет» Минздрава России, г. Уфа
[2]ГБУЗ «Бюро судебно-медицинской экспертизы» Минздрава Республики Башкортостан, г. Уфа

Выявлены особенности качественного и количественного этапов компьютерного моделирования биологических объектов. Определены основные подходы в их реализации. Показано, что для построения адекватной компьютерной модели биологического объекта необходимо рациональное сочетание качественного и количественного моделирования. Построена компьютерная модель мышц передней группы бедра на этапах онтогенеза.
Ключевые слова: *компьютерное моделирование, мышцы бедра.*

A.E. Strizhkov, V.Sh. Vagapova, I.I. Khidiyatov, O.H. Borzilova, A.A. Salmanov, M.R. Biktashev

THE FEATURES OF STAGES OF COMPUTER MODELLING IN BIOLOGICAL OBJECTS (ON THE MODEL OF ANTERIOR GROUPS OF THIGH MUSCLES)

The peculiarities of qualitative and quantitative stages of computer modelling of biological objects were found out. The main approaches to their implementation were defined. It was shown that for construction of adequate Noah computer model of biological object there must be rational combination of qualitative and quantitative modelling. The computer model of the muscles of the anterior panel of hip bone on the stages of ontogenesis was built.
Key words: *computer modelling, the thigh muscles.*

Введение. Компьютерное моделирование органов, систем и организма в целом является очередным этапом в развитии морфологической науки. Однако большинство имеющихся компьютерных программ, описывающих биологические объекты, имеют морфологические неточности и примитивизмы [3, 4, 6, 7] . При этом известно, что технические и программные ресурсы находятся на достаточно высоком уровне [1, 2, 5]. Следовательно, проблема заключается в ошибках на ранних этапах моделирования. Это затрудняет систематическое использование имеющихся компьютерных моделей в учебной и научной практике.

Цель: выявить особенности этапов компьютерного моделирования биологических объектов на модели передней группы мышц бедра (ПГМБ).

Для достижения поставленной цели решались следующие задачи:

- изучение анатомического строения ПГМБ;
- осуществление морфометрии отдельных мышц ПГМБ;
- проведение качественного компьютерного моделирования ПГМБ;
- реализация количественного моделирования ПГМБ.

Материал и методы исследования. Объектом исследования служили нижние конечности 10 трупов плодов человека в возрасте 28–36 недель внутриутробного развития, не имевших патологии опорно-двигательного аппарата. Методом анатомического препарирования выделялись элементы ПГМБ. Перед морфометрией стандартизировалась система координат: ось Ох (абсцисс) проходила вдоль тела бедренной кости, нулевая точка находилась на линии, соединяющей надмыщелки бедренной кости. Ось ординат располагалась во фронтальной плоскости перпендикулярно оси Ох. Ось аппликат проводилась перпендикулярно двум предыдущим. Морфометрия мышц проводилась на нативном препарате и на снимках цифровой фотокамеры (на фоне масштабного шаблона).

Для компьютерного моделирования использовались программные продукты Autodesk 3 ds Max Design 2011 и AutoCad 2011 (США).

На этапе качественного моделирования за основу модели были взяты стандартные элементы скелета нижней конечности, по эмпирически определенному подобию (соответствию препарата) на них были «наращены» мышцы ПГМБ.

На этапе количественного моделирования модель строилась на основе средних координат (абсцисса, ордината и аппликата) узловых точек. Средние координаты узловых точек рассчитывались на основании данных морфометрии отдельных мышц у каждого препарата. Введенные данные координат сглаживались компьютерной системой, на этой основе строилась модель ПГМБ, отражающая среднее строение мышц заданной области.

Результаты и их обсуждение. Сравнение двух этапов компьютерного моделирования показало, что качественное моделирование, нашедшее сегодня широкое применение в биологии и медицине, является неточным, оценочным и должно рассматриваться как подготовка к количественному моделированию. Результатом данного этапа является модель индивидуального состояния биологического предмета или явления. Сложить целостное представление о морфологических особенностях популяции на данном этапе не представляется возможным.

Количественное компьютерное моделирование не нашло широкого применения в морфологии в связи со своей трудоемкостью, но результаты, полученные в результате данного исследования, представляют несомненный научный интерес как средняя характеристика обследованной группы и могут служить основой для дальнейшего морфологического исследования.

Выводы:

1. Качественное компьютерное моделирование не отражает в полной мере строение биологического объекта.
2. Для построения адекватной компьютерной модели биологического объекта необходимо рациональное сочетание качественного и количественного моделирования.

Список литературы

1. Ильин, В. А. Аналитическая геометрия / В. А. Ильин, Э. Г. Позняк. – М. : Наука, 1981. – 232 с.
2. Лакин, Г. Ф. Биометрия / Г. Ф. Лакин. – М. : Высшая школа, 1990. – 352 с.
3. Стрижков, А. Е. Изменения геометрии суставных поверхностей и их зависимость от формы связок крупных суставов нижних конечностей человека в пре- и неонатальном онтогенезе / А. Е. Стрижков, В. Ш. Вагапова // Морфология (архив анатомии, гистологии и эмбриологии). – 1996. – Т. 109, Вып. 2. – С. 93.
4. Стрижков, А. Е. Математическая морфология суставов человека / А. Е. Стрижков, В. Ш. Вагапова // Морфологические ведомости (приложение). – 2004. – № 1–2. – С. 100.
5. Стрижков, А. Е. Математическое моделирование формы связок и суставных поверхностей коленного сустава на ранних этапах онтогенеза / А. Е. Стрижков // Морфология (архив анатомии, гистологии и эмбриологии). – 2004. – Т. 126, Вып. 4. – С. 117.
6. Стрижков, А. Е. Моделирование формы суставных поверхностей крупных суставов человека в норме / А. Е. Стрижков // Роль природных факторов и туризма в формировании здоровья населения : мат-лы III Российской научной конференции (Уфа, 11–16 июля 2005 г.). – Уфа : Изд-во БГМУ, 2005. – С. 141–143.
7. Стрижков, А. Е. Аналитическое описание формы суставных поверхностей крупных суставов человека в пре- и неонатальном онтогенезе / А. Е. Стрижков // Морфологические ведомости. – № 1–2, приложение № 1. – 2006. – С. 275–278.

Стрижков Алексей Евгеньевич, кандидат медицинских наук, доцент кафедры анатомии человека, ГБОУ ВПО «Башкирский государственный медицинский университет» Минздрава России, Республика Башкортостан, 450000, г. Уфа, ул. Ленина, д. 3, тел.: 8 917-369-09-76, e-mail: strizhkov@pochta.ru.

Вагапова Василя Шарифьяновна, доктор медицинских наук, профессор, заведующая кафедрой анатомии человека, ГБОУ ВПО «Башкирский государственный медицинский университет» Минздрава России, Республика Башкортостан, 450000, г. Уфа, ул. Ленина, д. 3, тел.: (347) 272-58-81, e-mail: baigildinaasia@mail.ru.

Хидиятов Ильдар Ишмурзович, доктор медицинских наук, профессор, заведующий кафедрой оперативной хирургии и хирургической анатомии им. В.М. Романкевича, ГБОУ ВПО «Башкирский государственный медицинский университет» Минздрава России, Республика Башкортостан, 450000, г. Уфа, ул. Ленина, д. 3, тел.: (347) 273-56-70, e-mail: imkhid@mail.ru.

Борзилова Ольга Хамзиновна, кандидат медицинских наук, доцент кафедры анатомии человека, ГБОУ ВПО «Башкирский государственный медицинский университет» Минздрава России, Республика Башкортостан, 450000, г. Уфа, ул. Ленина, д. 3., тел.: (347) 272-58-81, e-mail: strizhkov@pochta.ru.

Сальманов Азат Афтахович, кандидат медицинских наук, доцент, заведующий отделением, ГБУЗ «Бюро судебно-медицинской экспертизы» Минздрава Республики Башкортостан, Республика Башкортостан, 450112, г. Уфа, ул. Цветочная, д. 2, тел.: (347) 231-82-81, e-mail:bashkortostan@sudmed.info.

Бикташев Марсель Радикович, доцент кафедры физвоспитания ЛФК и ВК, ГБОУ ВПО «Башкирский государственный медицинский университет» Минздрава России, Республика Башкортостан, 450000, г. Уфа, ул. Ленина, д. 3, тел.: 8-927-303-10-50, e-mail: strizhkov@pochta.ru.

УДК 611.728:572.781.68:591.3
© А.Е. Стрижков, Р.З. Нуриманов, 2012

А.Е. Стрижков, Р.З. Нуриманов

СТАДИИ МОРФОГЕНЕЗА ВНУТРИСУСТАВНЫХ СВЯЗОК СУСТАВОВ НИЖНЕЙ КОНЕЧНОСТИ ЧЕЛОВЕКА

ГБОУ ВПО «Башкирский государственный медицинский университет»
Минздрава России, г. Уфа

Изучены внутрисуставные связки суставов нижней конечности на трупах 150 плодов, 15 новорожденных, 8 грудных детей. Установлены стадии морфогенеза связок: закладка, созревание, рост, дефиниция. Каждая стадия характеризуется особенностями анатомического и гистологического строения, биомеханическими свойствами отдельных связок. Установлено, что строение и биомеханические свойства на этапах морфогенеза разных внутрисуставных связок суставов нижней конечности различаются.
Ключевые слова: *связки суставов, морфогенез, нижняя конечность.*

A.E. Strizhkov, R.Z. Nurimanov

THE STAGES OF MORPHOGENESIS OF INTRA-ARTICULAR LIGAMENTS OF THE HUMAN LOWER EXTREMITY JOINTS

There were studied the intra-articular band of joints of the human lower extremity in 150 fetuses, 15 newborns, 8 infants. The stages of morphogenesis in ligaments: tab, maturation, growth, definition were defined. Each stage was characterized by the features of the anatomical and histological structure, biomechanical properties of individual ligaments. It was established that the structure and biomechanical properties of the phases of the morphogenesis of intra-articular ligaments of different inj-oints ligaments of the lower extremity.
Key words: *ligaments of the joints, morphogenesis, the lower extremity.*

Введение. Внутрисуставные связки суставов человека имеют отличительные морфофункциональные особенности, которые определяют специфичность диагностики и лечения их травм и заболеваний. Однако в литературе слабо представлены данные об особенностях их строения в прогрессивные периоды онтогенеза, нет сведений о стадиях их морфогенеза. Выявление основных закономерностей преобразования строения и функции органов на этапах онтогенеза является ключом к пониманию процессов их морфогенеза при регенерации [1, 2, 3, 4]. Все это определяет актуальность настоящего исследования.

Цель: выявить и обосновать стадии морфогенеза внутрисуставных связок суставов (ВСС) нижней конечности.

Для достижения поставленной цели решались следующие задачи:

- изучение макроскопического и гистологического строения ВСС;
- исследование биомеханических свойств ВСС;
- определение и обоснование стадий морфогенеза ВСС.

Материалом для исследования служили трупы 150 плодов, 15 новорожденных, 8 грудных детей, не имевших патологии опорно-двигательного аппарата. Объекты и методы исследования представлены в табл. 1.

Таблица 1

Объекты и методы исследования

Группа методов	Объекты исследования	Методы исследования
Антропологическое исследование	Тело и нижние конечности	Измерение теменно-копчиковой и теменно-пяточной длин, длины ноги и ее сегментов, диаметров сегментов ноги
Анатомическое исследование	*Тазобедренный сустав:* связка головки бедра и поперечная связка вертлужной впадины. *Коленный сустав:* передняя и задняя крестообразные связки и поперечная связка колена. *Поперечный сустав предплюсны (Шопаров):* раздвоенная связка	1. Анатомическое препарирование нативных и окрашенных (водный раствор гипосульфита серебра) нижних конечностей. 2. Морфометрия связок (длина, ширина, толщина)
Гистологическое исследование		1. Гематоксилин и эозин 2. По Ван Гизон 3. По Харту
Биофизическое исследование		1. Поляризационная микроскопия. 2. Исследование упруго-прочностных свойств на растяжение
Математико-статистическое исследование		1. Вариационная статистика. 2. Корреляционный анализ. 3. Регрессионный анализ. 4. Дисперсионный анализ

В **результате** проведенного исследования были установлены следующие стадии морфогенеза ВСС у человека: 1) закладка; 2) созревание; 3) рост; 4) дефиниция.

На стадии закладки (до 14–18 недель внутриутробного развития) ВСС представляют собой сгущение мезенхимы с одноосевой ориентацией клеток в области закладки суставов. На стадии созревания (18–24 недели) ВСС анатомически обособлены от окружающих элементов сустава. Гистотопографически на протяжении от места начала до прикрепления ВСС приобретают зональное строение (табл. 2). Каждая зона имеет различное гистологическое строение, определяемое ее функциональными особенностями.

Таблица 2

Гистотопографические зоны ВСС на стадии созревания

Зона	Топография	Гистологическое строение
Нагружения	Средняя часть связки	Типичная плотная оформленная соединительная ткань
Прикрепления (проксимальная и дистальная)	На концах связки, у места ее костной фиксации (начало и прикрепление)	Волокнистый хрящ
Роста (дистальная и проксимальная)	Между зонами прикрепления и нагружения	Клеточный полиморфизм, преобладают малодифференцированные клетки фибробластического и хондробластического рядов, пучки коллагеновых волокон отсутствуют или находятся на стадии формирования

На стадии роста связки растут в длину (в основном за счет зоны роста). Размеры связки имеют линейную зависимость от возраста плода (коэффициент корреляции r от 0,89 до 0,96). В конце данной стадии (после 32–38 недели) рост ВСС значительно замедляется (константа роста уменьшается от 2,3 до 4,7 раз). Упругие и прочностные свойства ВСС на протяжении стадии существенно меняются, их динамика связана с формированием новых качеств фиброархитектоники зоны нагружения: появлением пучков коллагеновых волокон второго и третьего порядков.

Дефинитивная стадия (грудные дети) характеризуется зрелой гистологической структурой связки, однако зона роста у детей полностью не исчезает и напоминает плотную оформленную соединительную ткань: клетки образуют «клеточные столбики», разделенные пучками коллагеновых волокон первого порядка. Биомеханические параметры ВСС на данной стадии стабилизируются.

Развитие ВСС внутри одного и у разных суставов идет гетерохронно. По срокам наступления стадий морфогенеза ВСС можно разделить на три группы: 1) передняя крестообразная связка – самое раннее развитие; 2) задняя крестообразная связка и связка головки бедра – среднее развитие; 3) поперечная связка вертлужной впадины, поперечная связка колена и раздвоенная связка – позднее развитие.

Выводы:

1. В морфогенезе внутрисуставных связок суставов нижней конечности у человека можно выделить четыре стадии: закладка, созревание, рост и дефиниция.

2. Каждая стадия морфогенеза связок характеризуется особенностями анатомического и гистологического строения, биомеханическими свойствами.

3. Строение и биомеханические свойства на этапах морфогенеза разных внутрисуставных связок суставов нижней конечности различаются, что обусловлено разными биомеханическими условиями разных суставов.

Список литературы

1. Ахмалетдинов, А. С. Фиброархитектоника, биомеханические свойства и микроваскуляризация фиброзной мембраны капсулы коленного сустава (анатомо-экспериментальное исследование) : автореф. дис. … канд. мед. наук / А. С. Ахмалетдинов. – Ярославль, 1985. – 16 с.
2. Высоцкий, А. М. Сравнительная морфология и функциональный анализ связок коленного сустава некоторых млекопитающих : автореф. дис. … канд. биол. наук / А. М. Высоцкий. – Киев, 1979. – 22 с.
3. Кабак, С. Л. Костно-суставная система : морфологические и биохимические аспекты формирования / С. Л. Кабак, С. П. Фещенко, Е. П. Аниськова. – Минск : Навука і тэхніка, 1990. – 181 с.
4. Вагапова, В. Ш. Развитие суставов в онтогенезе / В. Ш. Вагапова // Морфология. – 2002. – Т. 121, № 2–3. – С. 29.

Стрижков Алексей Евгеньевич, кандидат медицинских наук, доцент кафедры анатомии человека, ГБОУ ВПО «Башкирский государственный медицинский университет» Минздрава России, Республика Башкортостан, 450000, г. Уфа, ул. Ленина, д. 3, тел.: 8-917-369-09-76, e-mail: strizhkov@pochta.ru.

Нуриманов Руслан Зиннурович, ассистент кафедры оперативной хирургии и хирургической анатомии им. В.М. Романкевича, ГБОУ ВПО «Башкирский государственный медицинский университет» Минздрава России, Республика Башкортостан, 450000, г. Уфа, ул. Ленина, д. 3, тел.: (347) 272-11-60, e-mail: bgmy-ufa@ya.ru.

УДК 616.718.4-089

© И.А. Сучилин, Д.А. Маланин, А.И. Краюшкин, Л.Л. Черезов, С.В. Грунин, 2012

И.А. Сучилин, Д.А. Маланин, А.И. Краюшкин, Л.Л. Черезов, С.В. Грунин

КОСТНЫЕ МАРКЕРЫ МЕЖМЫЩЕЛКОВОЙ ЯМКИ БЕДРЕННОЙ КОСТИ ПРИ АРТРОСКОПИЧЕСКОЙ ПЛАСТИКЕ ПЕРЕДНЕЙ КРЕСТООБРАЗНОЙ СВЯЗКИ

ГБОУ ВПО «Волгоградский государственный медицинский университет»
Минздрава России

Проведено анатомическое исследование 57 непарных бедренных костей, в ходе которого изучены область прикрепления передней крестообразной связки, латеральный межмыщелковый край и латеральный бифуркационный край. Исследование показало, что латеральный межмыщелковый край присутствовал в 52 наблюдениях (91 %), а его средняя длина составляла 15,4 мм (6,15–22,1 мм). Латеральный бифуркационный край определяли в 28 наблюдениях (49 %), средняя длина которого достигала 3,95 мм (2,06–8,4 мм).

Ключевые слова: *артроскопия, пластика передней крестообразной связки, латеральный межмыщелковый край, латеральный бифуркационный край.*

I.A. Suchilin, D.A. Malanin, A.I. Krayushkin, L.L. Cherezov, S.V. Grunin

THE BONE LANDMARKS OF THE FEMORAL INTERCONDILAR SPACE USING ARTHROSCOPIC ANTERIOR CRUCIATE LIGAMENT RECONSTRUCTION

The anatomic research of 57 unpaired femurs in which there were studied anterior cruciate ligament femoral footprint, lateral intercondilar ridge and lateral bifurcate ridge. The research showed, that lateral intercondilar ridge was present at 52 supervision (91 %), and its average length was 15,4 mm (6,15-22,1 mm); lateral bifurcate ridge was determined in 28 (49 %) where average length was 3,95 mm (2,06-8,4 mm).

Key words: *arthroscopy, anterior cruciate ligament reconstruction, lateral intercondilar ridge, lateral bifurcate ridge.*

Введение. В последнее время все большую популярность приобретает анатомическая пластика передней крестообразной связки (ПКС) [1, 8, 12], которая по сравнению с изометрической требует от хирурга знания клинической и функциональной анатомии, особенностей биомеханики, топографии мест бедренного и большеберцового прикрепления. Задачей анатомической пластики ПКС является индивидуализированное воспроизведение утраченного анатомического образования. Такой подход логически обеспечивает более полноценное восстановление функции ПКС и кинематики коленного сустава в целом [5, 11, 12, 15].

Выдвинутая гипотеза нашего исследования рассматривала костные образования наружного мыщелка бедренной кости – латеральный межмыщелковый край (ЛМК) и латеральный бифуркационный край (ЛБК) как наиболее постоянные и точные ориентиры для интраоперационного определения области прикрепления ПКС.

В **задачи** исследования входило изучение вариативной анатомии указанных образований межмыщелковой ямки бедренной кости.

Материалы и методы исследования. Исследование проводилось с использованием препаратов непарных бедренных костей, общее количество которых составило 57. Костным образованиям межмыщелковой вырезки бедренных костей было дано морфологическое описание и проведены измерения. Область прикрепления передней крестообразной связки (рис. 1), латеральный межмыщелковый край (рис. 2) и латеральный бифуркационный край (рис. 3) выявляли визуально и с использованием увеличительного стекла (× 4). Далее описывали форму, с помощью электронного штангенциркуля измеряли длину, фотодокументировали полученные результаты (рис. 1, 2, 3).

Результаты исследования. Макроскопическое исследование внутренней поверхности наружного мыщелка бедренной кости показало, что среди всех 57 бедренных костей ЛМК присутствовал в 52 наблюдениях (91 %). На 48 (84 %) мыщелках он легко определялся невооруженным глазом, а в 4 случаях для визуализации потребовалось увеличение в 4 раза. Латеральный межмыщелковый край представлял собой костный выступ высотой до 2,0 мм, имеющий преимущественно линейную форму (69,2 %). Полукруглую форму образования встречали только в 30,8 % наблюдений. Область прикрепления ПКС с несколько утолщенным кортикальным слоем кости, имеющая форму, близкую к овальной, располагалась ниже и глубже ЛМК. Средняя длина ЛМК составляла 15,4 мм (6,15–22,1 мм).

Латеральный бифуркационный край определяли в 28 (49 %) межмыщелковых ямках. При этом дополнительное средство визуализации было необходимо в 43 % случаев. Бифуркационный край на 53,6 % мыщелков имел прямую форму, а на 46,4 % – форму бугорка и располагался тотчас ниже от ЛМК, начинаясь от его средней трети и направляясь перпендикулярно к суставной поверхности. Средняя длина ЛБК достигала 3,95 мм (2,06–8,4 мм), а если он имел форму бугорка, то протяженность не превышала 2–3 мм.

Обсуждение. В последние годы существенно вырос интерес к анатомической пластике ПКС. Такой подход предполагает использование естественной области прикрепления связки для формирования канала в эпифизе большеберцовой кости и наружном мыщелке бедренной кости. Именно корректное анатомическое расположение трансплантата в большей степени влияет на результаты лечения, чем используемые типы фиксаторов [5, 6, 13, 14].

В исследованиях свежезамороженных коленных суставов описана достаточно широкая вариация не только формы, но и размеров бедренного прикрепления ПКС. Средняя длина его составляет 14 мм (8–18 мм), а ширина – 7 мм (6–10 мм) [3, 4, 7, 9].

Небольшой костный гребешок, расположенный вблизи места прикрепления ПКС, был впервые описан W.G. Clancy [2]. Название «латеральный межмыщелковый край» (ЛМК) для описанного W.G. Clancy костного образования было дано M. Ferretti и соавторами [5]. L.D. Farrow и соавторы [4], изучив морфологию межмыщелковой ямки в 200 бедренных костях, обнаружили ЛМК в 194 из них, что составило 97 % от общего количества препаратов. В нашем исследовании, включающем 57 бедренных костей, наличие ЛМК было установлено в 91 % случаев.

В 2007 г. M. Ferretti и соавторы [5] впервые описали дополнительный костный выступ на внутренней поверхности наружного мыщелка бедренной кости, располагающийся перпендикулярно к ЛМК и отделяющий передневнутренний и задненаружный пучки ПКС. Авторы назвали его латеральным бифуркационным краем (ЛБК).

W.G. Clancy и соавторам [2] удалось увидеть и пропальпировать ЛБК только в 1 коленном суставе из 12 до удаления мягких тканей наружной стенки межмыщелковой ямки. На препаратах бедренных костей в том же исследовании ЛБК был идентифицирован в 12 (85,7 %) из 14 случаев.

Во время артроскопии коленного сустава C.F. van Eck и соавторы [12, 13] подтвердили наличие ЛБК у 48 % пациентов с острыми и подострыми повреждениями ПКС. В 22 % исследований бифуркационный край выглядел неопределенно, а в 30 % случаев полностью отсутствовал. Из 49 % препаратов бедренных костей, на которых мы определяли ЛБК, в 43 % потребовалось увеличение внутренней поверхности наружного мыщелка бедренной кости, а размеры его составляли от 2 до 8 мм (3,95 мм в среднем). В этом отношении наши результаты оказались созвучными с данными M.D. Miller и соавторов [10], которые указали на присутствие между двумя пучками ПКС, скорее, не края, а «бифуркационного выступа». Средняя длина ЛБК в этом исследовании составляла 11,6 мм.

Было отмечено, что ЛБК разделял плавный переход от одной немного вогнутой площадки в другую, несколько приподнятую в виде плато – места прикрепления задненаружного и передневнутреннего пучков ПКС.

Заключение. Установленное в многочисленных исследованиях индивидуальное многообразие форм и размеров областей прикрепления ПКС к бедренной и большеберцовой костям подчеркивает значение индивидуальных анатомических вариантов строения и их использования при выполнении пластики связки.

Непосредственно связанные с ПКС латеральный межмыщелковый и бифуркационный края могут рассматриваться как костные маркеры для идентификации места прикрепления ПКС к бедренной кости.

Рис. 1. Область прикрепления передней крестообразной связки в межмыщелковой ямке бедренной кости

Рис. 2. Внутренняя поверхность наружного мыщелка бедренной кости. Латеральный межмыщелковый край

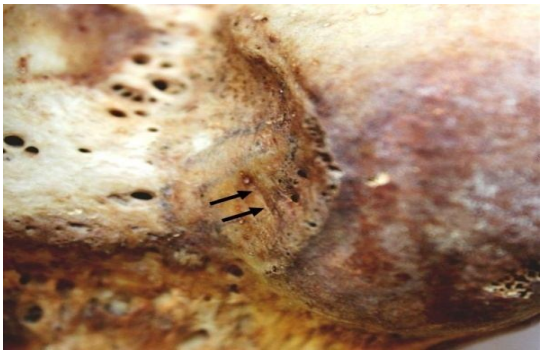

Рис. 3. Внутренняя поверхность наружного мыщелка бедренной кости. Латеральный бифуркационный край

Список литературы

1. Biau, D. J. ACL reconstruction: a meta-analysis of functional scores / D. J. Biau, C. Tournoux, S. Katsahian et al. // Clin. Orthop. Relat. Res. – 2007. – Vol. 458. – P. 180–187.
2. Clancy, W. G. Jr. Posterior lateral corner reconstruction / W. G. Jr. Clancy, M. F. Shepard, E. L. Jr Cain // Am. J. Orthop. – 2003. – Vol. 32, № 4. – P. 171–176.
3. Colvin, A. C. Avoiding pitfalls in anatomic ACL reconstruction / A. C. Colvin, W. Shen, V. Musahl, F. H. Fu // Knee Surg. Sports Traumatol. Arthrosc. – 2009. – Vol. 17, № 8. – P. 956–963.
4. Farrow, L. D. Morphology of the femoral intercondylar notch / L. D. Farrow, M. R. Chen, D. R. Cooperman et al. // J. Bone Joint Surg. Am. – 2007. – Vol. 89, № 10. – P. 2150–2155.
5. Ferretti, M. Osseous landmarks of the femoral attachment of the anterior cruciate ligament: an anatomic study / M. Ferretti, M. Ekdahl, W. Shen, F. H. Fu // Arthroscopy. – 2007. – Vol. 23. – P. 1218–1225.
6. Girgis, F. G. The cruciate ligaments of the knee joint. Anatomical, functional and experimental analysis / F. G. Girgis, J. L. Marshall, A. Monajem // Clin. Orthop. Relat. Res. – 1975. – Vol. 106. – P. 216–231.
7. Hutchinson, M. R. Resident's ridge : assessing the cortical thickness of the lateral wall and roof of the intercondylar notch / M. R. Hutchinson, S. A. Ash // Arthroscopy. – 2003. – Vol. 19. – P. 931–935.
8. Kopf, S. A systematic review of the femoral origin and tibial insertion morphology of the ACL / S. Kopf, V. Musahl, S. Tashman et al. // Knee Surg. Sports Traumatol. Arthrosc. – 2009. – Vol. 17. – P. 213–219.
9. Martins, C. A. Q. The concept of anatomic anterior cruciate ligament reconstruction / C. A. Q. Martins, E. J. Kropf, W. Shen et al. // Oper. Tech. Sports Med. – 2008. – Vol. 16. – P. 104–115.
10. Miller, M. D. The effects of extra-articular starting point and transtibial femoral drilling on the intra-articular aperture of the tibial tunnel in ACL reconstruction / M. D. Miller, A. C. Gerdeman, C. D. Miller et al. // Am. J. Sports Med. – 2010 – Vol. 38, № 4. – P. 707–712.
11. Odensten, M. Functional anatomy of the anterior cruciate ligament and a rationale for reconstruction / M. Odensten, J. Gillquist // J. Bone Joint Surg. Am. – 1985. – Vol. 67, № 2. – P. 257–262.
12. van Eck, C. F. Does the lateral intercondylar ridge disappear in ACL deficient patients? / C. F. van Eck, K. R. Morse, B. P. Lesniak et al. // Knee Surg. Sports Traumatol. Arthrosc. – 2010. – Vol. 18, № 9. – P. 1184–1188.
13. van Eck, C. F. The anatomic approach to primary, revision and augmentation anterior cruciate ligament reconstruction / C. F. van Eck, V. M. Schreiber, T. T. Liu, F. H. Fu // Knee Surg. Sports Traumatol. Arthrosc. – 2010. – Vol. 18, № 9. – P. 1154–1163.
14. Zantop, T. Anterior cruciate ligament anatomy and function relating to anatomical reconstruction / T. Zantop, W. Petersen, J. K. Sekiya et al. // Knee Surg. Sports Traumatol. Arthrosc. – 2006. – Vol. 14, № 10. – P. 982–992.
15. Zavras, T. D. A comparative study of 'isometric' points for anterior cruciate ligament graft attachment / T. D. Zavras, A. Race, A. M. Bull, A. A. Amis // Knee Surg. Sports Traumatol. Arthrosc. – 2001. – Vol. 9, № 1. – P. 28–33.

Сучилин Илья Алексеевич, ассистент кафедры травматологии, ортопедии и ВПХ с курсом травматологии и ортопедии, факультет усовершенствования врачей ГБОУ ВПО «Волгоградский государственный медицинский университет» Минздрава России, Россия, 400131, г. Волгоград, пл. Павших Борцов, д. 1, тел. (8442) 72-91-09, e-mail: omnio@mail.ru.

Маланин Дмитрий Александрович, доктор медицинских наук, профессор, заведующий кафедрой травматологии, ортопедии и ВПХ с курсом травматологии и ортопедии, факультет усовершенствования врачей ГБОУ ВПО «Волгоградский государственный медицинский университет» Минздрава России, Россия, 400131, г. Волгоград, пл. Павших Борцов, д. 1, e-mail: post@volgmed.ru.

Краюшкин Александр Иванович, доктор медицинских наук, профессор, заведующий кафедрой анатомии человека, ГБОУ ВПО «Волгоградский государственный медицинский университет» Минздрава России, Россия, 400131, г. Волгоград, пл. Павших Борцов, д. 1, e-mail: post@volgmed.ru.

Черезов Леонид Леонидович, кандидат медицинских наук, доцент кафедры травматологии, ортопедии и ВПХ с курсом травматологии и ортопедии, факультет усовершенствования врачей ГБОУ ВПО «Волгоградский государственный медицинский университет» Минздрава России, Россия, 400131, г. Волгоград, пл. Павших Борцов, д. 1, e-mail: post@volgmed.ru.

Грунин Сергей Викторович, ассистент кафедры травматологии, ортопедии и ВПХ с курсом травматологии и ортопедии, факультет усовершенствования врачей ГБОУ ВПО «Волгоградский государственный медицинский университет» Минздрава России, Россия, 400131, г. Волгоград, пл. Павших Борцов, д. 1, e-mail: post@volgmed.ru.

УДК 611.986-055.2-942
© Р.Т. Тахмезов, 2012

Р.Т. Тахмезов

ОСОБЕННОСТИ СВОДОВ СТОП У ДЕВУШЕК МОНГОЛОИДНОЙ РАСЫ РАЗНЫХ ЭТНОСОВ

ГБОУ ВПО «Санкт-Петербургский государственный медицинский университет имени академика И.П. Павлова» Минздрава России

Обследовано 160 стоп девушек в возрасте 18–25 лет, проживающих на Крайнем Севере России и в Китае. В результате исследования установлены этнические особенности морфологии стоп в пределах одной расы.
Ключевые слова: *стопа, своды стопы, раса, этнос, монголоидная раса.*

R.T. Takhmezov

THE PECULIERITIES OF FEET ARCHES IN GIRLS OF MONGOLOID RACE OF VARIOUS ETHNIC GROUPS

There were examined 160 feet of girls aged of 18–25 years living in the Remote North of Russia and China. The result of research installed ethnic features of morphology in feet in limits of one race.
Key words: *foot, foot arches, race, ethnic group, mongoloid race.*

Введение. Определение основных закономерностей и изменчивости соотношения частей тела имеет большое значение для медицины, так как позволяет определить показания для коррекции пропорций человека. Необычайная сложность анатомического строения стопы человека в сочетании с разнообразием ее функциональных назначений делает этот орган уникальным и вместе с тем трудно доступным для познания закономерностей его строения в связи с функцией в реальных условиях жизни человека [1, 4]. Главной эволюционной конструктивной особенностью стопы человека является наличие сводов, строение которых зависит от многих условий, в том числе от расовой и этнической принадлежности. На сегодняшний день в практике медицинских исследований накоплен огромный опыт использования специальных методов измерения и оценки стоп человека [2, 3]. Несмотря на большое количество работ, посвященных изучению морфологии стопы, изучение расовых и этнических особенностей сводов стоп не проводилось.

Цель: изучить особенности сводов стоп у молодых женщин монголоидной расы, относящихся к разным этническим группам. Задачи исследования:

- охарактеризовать расовую и этническую принадлежность обследуемых;
- определить индивидуальную и групповую изменчивость морфометрических параметров сводов стоп и признаков билатеральной симметрии;
- провести корреляционный анализ форм и размерных характеристик сводов стоп у представителей различных этнических групп.

Материалы и методы: исследованы девушки, в возрасте 18–25 лет, проживающие в различных географических регионах: 40 представительниц Крайнего Севера России и 40 представительниц Китайской Народной Республики (КНР). В процессе исследования применялись следующие методы: анкетирование, антропометрия, соматотипирование, соматоскопия, плантография, цифровая фотометрия, статистическая обработка данных.

Результаты и их обсуждение: установлено, что все обследованные девушки принадлежат к монголоидной расе – расе коренных обитателей Крайнего Севера России (тувинки, эвенкийки, якутки), а также представительницы КНР (этнические китаянки). Жительницы Крайнего Севера были объединены в одну этническую группу, что дало возможность провести сравнение морфологии стоп у двух групп – девушки Крайнего Севера России и девушки Китая (табл.).

Таблица

Антропометрические показатели стоп

№	Антропометрические показатели	Девушки Крайнего Севера России (тувинки, эвенкийки, якутки)		Девушки Китая		Данные по литературным источникам
		Левая	Правая	Левая	Правая	
1	Длина стопы с мягкими тканями	24 см	23,9 см	23,1 см	23,4 см	Индивид.
2	Косая ширина стопы (на уровне 1–5-го плюснефалангового сочленения)	8,4 см	8,5 см	6,9 см	7,4 см	Индивид.
3	Форма стопы: «египетская» = index plus (69 %); «прямоугольная» = index minus (9 %); «греческая» = index minus стопа Мотана (22 %)	египет-ская	египет-ская	египет-ская	египет-ская	Индивид.
4	Форма (коэффициент) переднего отдела стопы (положение переднего отдела стопы относительно заднего)	0,94	0,95	0,7	0,92	0,92–1,08
5	Коэффициент распластанности переднего отдела стопы (поперечное уплощение)	0,39	0,39	0,33	0,35	0,25–0,35
6	Коэффициент продольного уплощения стопы (по С.Ф. Годунову)	1,19	0,95	1,39	1,33	0,51–1,00
7	Угол Шопарова сустава (латеральное отклонение среднего отдела стопы)	162°	173°	180°	178°	170°–180°
8	Угол отклонения первого пальца	58,6°	47,4°	20,2°	18,6°	до 10°
9	Угол отклонения заднего отдела стопы от вертикали	69,3°	64,4°	5,5°	10,9°	от -6° до 1°
10	Угол отклонения проксимального отдела оси голени от вертикали	2,1°	3,5°	1,3°	1,3°	0°
11	Максимальная высота внутреннего свода	1,7 мм	14,1 мм	41,6 мм	38,8 мм	6–8 мм

У представительниц Крайнего Севера России анализ графико-математических показателей позволил установить, что при египетской форме стопы длина левой и правой стоп имела одинаковое значение, в то же время показатель косой ширины стопы был больше на правой стопе.

На левой стопе наблюдалось по показателям: № 4 – умеренно выраженное отведение (pes abductus, valgus); № 5 – норма; № 6 – продольное плоскостопие II-й степени; № 7 – варусное (приве-

денное) положение среднего отдела стопы; № 8 – вальгусное положение 1-го пальца I-й степени (hallux valgus); № 9 – нейтральная позиция; № 10 – варусное положение голени (genu varum).

На правой стопе наблюдалось по показателям: № 4 – стопа прямая; № 5 – норма; № 6 – продольное плоскостопие II-й степени; № 7 – нейтральное положение среднего отдела стопы; № 8 – вальгусное положение 1-го пальца I-й степени (hallux valgus); № 9 – вальгусная стопа (pes valgus), умеренная степень; № 10 – вальгусное положение голени (genu valgum).

У представительниц КНР анализ графико-математических показателей позволил установить, что при египетской форме стопы длина левой и правой стоп и показатель косой ширины стопы имели одинаковое значение.

На левой стопе наблюдалось по показателям: № 4 – стопа прямая; № 5 – поперечное уплощение I-й степени; № 6 – пониженный свод; № 7 – варусное (приведенное) положение среднего отдела стопы; № 8 – приведение 1-го пальца (hallux varus); № 9 – варусная стопа (pes varus), выраженная степень; № 10 – варусное положение голени (genu varum).

На правой стопе наблюдалось по показателям: № 4 – стопа прямая; № 5 – поперечное уплощение I-й степени; № 6 – нормальный свод; № 7 – варусное (приведенное) положение среднего отдела стопы; № 8 – приведение 1-го пальца (hallux varus); № 9 – варусная стопа (pes varus), выраженная степень; № 10 – вальгусное положение голени (genu valgum).

У представительниц изученных этнических групп только максимальная высота внутреннего свода (показатель № 11) дает возможность оценить своды стоп.

Заключение. В результате исследования установлены этнические особенности морфологии стоп в пределах одной расы.

Список литературы

1. Аверьянова-Языкова, Н. Ф. Изменение высоты сводов и толщины мягких тканей подошвенной поверхности стопы у детей и подростков от 8 до 11 лет по данным рентгенографии / Н. Ф. Аверьянова-Языкова // Гений ортопедии. – 2002. – № 3. – С. 6.
2. Кашуба, В. А. Биомеханика осанки / В. А. Кашуба. – Киев : Олимпийская литература, 2003. – 279 с.
3. Козлов, А. И. Изменение морфологии стопы под влиянием возраста, труда и спорта : автореф. дис. … канд. мед. наук / А. И. Козлов. – Киев, 1987. – 22 с.
4. Перепелкин, А. И. Исследование опорной поверхности стопы в юношеском возрасте / А. И. Перепелкин, А. И. Краюшкин, В. Б. Мандриков и др. // Вестник новых медицинских технологий. – 2011. – № 2. – С. 150–152.

Тахмезов Ровшан Тофикович, ассистент кафедры анатомии человека, ГБОУ ВПО «Санкт-Петербургский государственный медицинский университет имени академика И.П. Павлова» Минздрава России, Россия, 197022, г. Санкт-Петербург, ул. Л. Толстого, д. 6/8, тел.: (812) 499-78-94, e-mail: lob_lobov@mail.ru.

УДК 616-053.89-058

© Е.В. Туровская, 2012

Е.В. Туровская

СОСТОЯНИЕ И ПЕРСПЕКТИВЫ МЕДИКО-СОЦИАЛЬНЫХ ИССЛЕДОВАНИЙ САМООЦЕНКИ ЗДОРОВЬЯ ПАЦИЕНТАМИ ПЕНСИОННОГО ВОЗРАСТА

ГБОУ ВПО «Астраханская государственная медицинская академия» Минздрава России

Представлены результаты проведенных медико-социальных исследований самооценки состояния здоровья различных органов и систем пациентами пенсионного возраста, поступивших на стационарное лечение.

Ключевые слова: *пенсионный возраст, состояние здоровья, заболеваемость, лечение.*

E.V. Turovskaya

THE CONDITION AND PERSPECTIVES OF MEDICO-SOCIAL INVESTIGATION OF SELF-ESTIMATION OF HELTH IN OLD-PENSIONED PATIENTS

The results of made medico-social investigations of self-estimation of health including different organs and systems of old-pensioned patients admitted to the stationary treatment were studied.

Key words: *pension age, condition of the health, morbidity, treatment.*

Введение. Увеличение продолжительности жизни и ускорение темпов развития общества на протяжении предыдущего столетия вызвало перераспределение возрастного состава популяции, что и привело к так называемому «демографическому старению» населения России.

Постарение населения обусловлено особенностями его воспроизводства (соотношение динамики рождаемости и смертности), достижениями здравоохранения, интенсивностью миграции населения, токсичностью окружающей среды, санитарно-демографическими последствиями войн и т.д.

Многие пенсионеры достигли преклонного возраста, патологические процессы в их организме протекают на фоне морфофункциональных изменений органов и систем, развившихся в процессе старения и усугубленных болезнями, стрессами, ранениями, полученными во время Великой Отечественной войны, военных действий, при ликвидации последствий Чернобыльской катастрофы и т.д. В связи с этим оказание лечебно-профилактической помощи этой категории граждан имеет выраженные клинические и организационные особенности [1, 2].

Цель: изучить состояние здоровья лиц пенсионного возраста.

Материалы и методы. С помощью специально разработанной программы была проведена самооценка состояния своего здоровья 538 респондентами (мужчины и женщины) пенсионного возраста, поступившими на стационарное лечение. Из них 65,6 % составили мужчины (353 человека) и 34,4% – женщины (185 человек). Основная часть пациентов приходилась на лиц в возрасте 80 лет и старше: мужчины старше 80 лет составили 65,5 %, женщины 61,8 %.

Результаты и их обсуждение. Проведенный анализ самооценки лицами пенсионного возраста состояния различных органов и систем показал, что выше всего респонденты оценивают состояние психики и кожных покровов – 90,1 % мужчин и 92,1 % женщин считают, что со стороны психики у них нет каких-либо отклонений; 89,3 % мужчин и 92,3 % женщин не отмечают у себя признаков заболеваний кожных покровов. Самую низкую оценку респонденты дали состоянию своей сердечно-сосудистой системы: только 2,3 % мужчин и 1,9 % женщин ответили, что у них нет признаков сердечно-сосудистых заболеваний, в то время как 69,9 % мужчин и 60,3 % женщин полагают, что у них есть эти заболевания, требующие стационарного, а 9,7 и 11,8 %, соответственно, – амбулаторного лечения.

На наличие заболеваний органов зрения указали 92,5 % мужчин и 93,1 % женщин, нервной системы – 92,7 % мужчин и 93,2 % женщин, опорно-двигательного аппарата – 84,7 % мужчин и 86,9 % женщин, мочеполовой системы – 70,2 % мужчин и 75,3 % женщин, органов пищеварения – 66,3 % мужчин и 68,9 % женщин, ЛОР-органов – 57,9 % мужчин и 52,7 % женщин, органов дыхания – 50,3 % мужчин и 51,9% женщин.

Анализ самооценки потребности в лечении мужчин пенсионного возраста позволил установить, что: 71,2 % опрошенных считают, что нуждаются в лечении в связи с заболеваниями нервной системы (65,4 % в стационарном и 5,8 % в амбулаторном), 79,6 % пациентов – в связи с заболеваниями сердечно-сосудистой системы (69,9 % в стационарном и 9,7 % в амбулаторном), 39,6 % респондентов – в связи с заболеваниями опорно-двигательного аппарата (27,3% в стационарном и 12,3% в амбулаторном), 21,4 % опрошенных – в связи с заболеваниями органов пищеварения (9,6 % в стационарном и 11,8 % в амбулаторном), 11,7 % пациентов – в связи с заболеваниями органов дыхания (9,6 % в стационарном и 2,1 % в амбулаторном), 16,3 % респондентов – в связи с заболеваниями мочеполовой системы (4,2 % в стационарном и 12,1 % в амбулаторном), 21,2 % опрошенных – в связи с заболеваниями органов зрения (6,1 % в стационарном и 15,1 % в амбулаторном) и 7,8 % респондентов – в связи с заболеваниями ЛОР-органов (3,4 % в стационарном и 4,4 % в амбулаторном).

Анализ самооценки потребности в лечении женщин пенсионного возраста позволил установить: 77,6 % опрошенных считают, что нуждаются в лечении в связи с заболеваниями нервной системы (71,3 % в стационарном и 6,3 % в амбулаторном), 72,1 % респондентов – в связи с

заболеваниями сердечно-сосудистой системы (60,3 % в стационарном и 11,8 % в амбулаторном), 40,1 % пациентов – в связи с заболеваниями опорно-двигательного аппарата (28,2 % в стационарном и 11,9 % в амбулаторном), 25,0 % опрошенных – в связи с заболеваниями органов пищеварения (12,4 % в стационарном и 12,6 % в амбулаторном), 21,4 % респондентов – в связи с заболеваниями органов дыхания (14,6 % в стационарном и 6,8 % в амбулаторном), 18,8 % пациентов – в связи с заболеваниями мочеполовой системы (5,9 % в стационарном и 12,9 % в амбулаторном), 18,2 % опрошенных – в связи с заболеваниями органов зрения (4,9 % в стационарном и 13,3 % в амбулаторном) и 11,9 % пациентов – в связи с заболеваниями ЛОР-органов (6,8 % в стационарном и 5,1 % в амбулаторном).

Свое здоровье в целом лица пенсионного возраста оценивают весьма низко. Никто из респондентов, участвовавших в анкетировании, не оценил его как хорошее, а тем более очень хорошее, и лишь 8,3 % мужчин и 7,9 % женщин оценили его как удовлетворительное, в то время как 72,4 % мужчин и 71,7 % женщин оценили свое здоровье как плохое или скорее плохое.

Вполне естественно, что при такой низкой самооценке здоровья у всех респондентов присутствует беспокойство о его состоянии, которое проявляется в той или иной степени. Состояние здоровья вызывает беспокойство постоянно у 39,3 % мужчин и 41,1 % женщин, часто у 49,1 % мужчин и 52,2 % женщин и только у 11,6 % мужчин и 6,7 % женщин оно возникает иногда.

Заключение. Современный пациент пенсионного возраста представляет собой уникальный клинико-психологический феномен с точки зрения наличия и сочетания разнообразной по характеру и течению патологии, протекающей на фоне инволюционных функциональных и морфологических изменений различных органов и систем.

Список литературы

1. Анисимов, В. Н. Состояние и перспективы развития геронтологической науки в России / В. Н. Анисимов, Л. Б. Лазебник // Успехи геронтологии. – 1997. – Т. 1. – С. 9–15.
2. Бурчинский, С. Г. Анализ современного состояния и перспектив развития геронтологических исследований (по результатам международной экспертизы) / С. Г. Бурчинский, Ю. К. Дупленко // Проблемы старения и долголетия. – 1994. – Т. 4. – С. 275–283.

Туровская Евгения Витальевна, ассистент кафедры общественного здоровья, экономики и управления здравоохранением, ГБОУ ВПО «Астраханская государственная медицинская академия» Минздрава России, Россия, 414000, г. Астрахань, ул. Бакинская, д. 121, тел.: 8-906-455-89-37, e-mail: agma@asranet.ru

УДК 612.438:618.2:616-07

© Т.Ж. Умбетов, Е.Ж. Бекмухамбетов, А.Р. Калиев, Ж.Е. Комекбай, 2012

Т.Ж. Умбетов[1], Е.Ж. Бекмухамбетов[1], А.Р. Калиев[2], Ж.Е. Комекбай[1]

МОРФОЛОГИЧЕСКОЕ ИССЛЕДОВАНИЕ ВИЛОЧКОВОЙ ЖЕЛЕЗЫ В РАННЕМ АНТЕНАТАЛЬНОМ ПЕРИОДЕ РАЗВИТИЯ

[1]РГКП «Западно-Казахстанский государственный медицинский университет им. Марата Оспанова» Министерства здравоохранения Республики Казахстан, г. Актобе
[2]Актюбинское патологанатомическое бюро, г. Актобе

При изучении материалов вилочковой железы зародышей и плодов на 7 неделе установлено образование ее эпителиального зачатка. На 8–9 неделе выявлено заселение эпителиальных тяжей лимфоцитами. К 11–12 неделям развития определялись дольки железы со всеми характерными для них компонентами. В сроки 18–20 и 27–28 недель эмбриогенеза установлены пики увеличения числа тимических телец, видимо, приводящие возрастанию коркового вещества железы за счет пролиферации лимфобластов субкапсулярной зоны.

Ключевые слова: *вилочковая железа, антенатальный период, тимические тельца.*

T.Zh. Umbetov, E.Zh. Bekmuhambetov, A.R. Kaliev, Zh.E. Komekbay

THE MORPHOLOGICAL STUDY OF EARLY THYMUS ANTENATAL PERIOD OF DEVELOPMENT

In the study of materials thymus of embryos and fetuses in the seventh week there were found out the formation of the epithelial bud. 8-9 week showed the population of epithelial cords lymphocytes. By 11-12 weeks of development there were determined by prostate lobes with all their characteristic components. In terms of 18-20 and 27-28 weeks of embryogenesis, the peaks were set to increase the number of thymic cells, was likely to result in an increase of cortical cancer due to proliferation of lymphoblasts subcapsular zone.

Key words: *thymus, antenatal period, thymic cells.*

Введение. Знание процессов развития системы иммуногенеза человека в период эмбрионального развития поможет установить сроки морфофункционального становления иммунного статуса, а также пролить свет на этиологию иммунодефицитных состояний человека и определить методы их коррекции. В эмбриологическом аспекте вилочковая железа – один из первых эндокринных органов и первый лимфоидный орган [1]. Она является регулятором и в то же время продуцентом лимфоидных клеток, а также первичным регулятором иммунных процессов в органах лимфогенеза (лимфатические узлы, селезенка, слизисто-лимфоидные образования) [2]. Наряду с этим тимо-лимфатическая система играет ключевую роль в гомеостазе организма и способствует сохранению равновесия между матерью и плодом в течение беременности и рождению здорового и жизнеспособного плода [3, 4]. Отсюда тимо-лимфатическая система плода является критерием адаптационной константы для системы «мать – плацента – плод». Вышеизложенное свидетельствует о том, что изучение морфофункциональных изменений тимо-лимфатической системы является одной из актуальных проблем, имеющих общебиологическое и медицинское значение.

Цель: изучить динамику морфологических изменений вилочковой железы в раннем антенатальном периоде развития, решив задачу установления сроков морфофункционального формирования вилочковой железы.

Материалы и методы. Материалом исследования явилась вилочковая железа 9 зародышей после медицинского аборта и 15 мертворожденных плодов, развивавшихся в физиологических условиях беременности и умерших в результате родовой травмы. Возраст плода определяли по дате последней менструации женщины и по длине тела плода с использованием специальных таблиц. После гистологической проводки парафиновые срезы органа окрашивали гематоксилин-эозином, азур II-эозином. Изучали микроанатомическую организацию долек вилочковой железы, определяли корково-мозговой индекс, общую площадь тимических телец.

Статистическая обработка результатов исследования проведена по программе Material Vision, анализ результатов проводили с использованием средней арифметической, ошибкой средней и критерия Стьюдента (t). Значимыми считали различия между средними показателями при $p \leq 0,05$.

Результаты и их обсуждение. Общеизвестно, что вилочковая железа человека закладывается на втором месяце эмбрионального развития в виде небольших выпячиваний в области третьих и частично четвертых жаберных карманов. На 7 неделе внутриутробного развития ее зачаток имел отчетливо выраженный эпителиальный характер и состоял из слабо ветвящихся эпителиальных тяжей. С 7 недели в процессе эмбриогенеза происходит увеличение массы вилочковой железы. Орган растет преимущественно за счет эпителиальных клеток субкапсулярной зоны. В данной области сконцентрированы клетки с наибольшими пролиферативными потенциями, о чем свидетельствует наличие большого числа митотически делящихся клеток. Уже на 8 неделе развития по сравнению с 7 неделей вилочковая железа приобретает резкие отличия. Клетки субкапсулярной зоны разрастаются в виде широких выростов в окружающей мезенхиме и замуровывают участки мезенхимы вместе с кровеносными сосудами. Таким образом, кровеносные сосуды также оказываются окруженными молодыми эпителиальными клетками. На 8–9 неделе происходит заметная пролиферация эпителия и в эпителиальной сети обнаруживаются (заселяются) лимфоциты. На 10 неделе эмбриогенеза происходит начало разделения вилочковой железы на дольки. К 11–12 неделям развития в результате расщепления первичных эпителиальных выростов в вилочковой железе четко определяются дольки, со всеми характерными для них компонентами – корковым и мозговым веществом и мелкими тельцами тимуса. В период 11–12 недели увеличение размера органа происходит не только путем пролиферации первоначального эпителиального тяжа, но в основном путем разрастаний эпителия в окружающей ме-

зенхиме с обязательным сохранением митотической активности эпителиоцитов по всей поверхности субкапсулярной зоны. На 12 неделе развития в корковом веществе вилочковой железы хорошо определяются кровеносные сосуды. Быстрое увеличение массы органа после 12 недель происходит, с одной стороны, в связи с тем, что в тимусе с этого срока имеются две зоны роста. Первая из них находится на периферии – субкапсулярная зона. Вторая зона роста ретикулоэпителиальной стромы располагается внутри органа. С другой стороны, в эти сроки развития происходит усиленная пролиферация лимфобластов в окружности кровеносных сосудов, в основном в мозговом веществе. В последующем с 14 недель быстро увеличивается площадь мозгового вещества вилочковой железы. Наряду с этим в вилочковой железе увеличивается число и размеры тимических телец. Установлено два пика увеличения числа тимических телец. Первый приходится на 18–20 недели, а второй на 27–28 недели эмбриогенеза. Наиболее существенным является период 27–28 недели развития. В этот период происходит резкое замедление возрастания площади мозгового вещества. После 27–28 недель развития содержание тимических телец вилочковой железы плода стабилизируется.

Если в сроки 19–22 недель гестации корково-мозговой индекс составлял 0,82, то в сроки 27–28 недель внутриутробного развития он возрастал до 1,07. В сроки 27–28 недель гестации наблюдалось резкое увеличение площади тимических телец до 12,6 %, тогда как в сроки 19–22 недель их площадь составляла 5,2 %.

Заключение. Период 7–12 недель гестации может быть охарактеризована как критическая стадия развития вилочковой железы. Критичность ее заключается в том, что в это время в органе образуются дольки с корковым и мозговым веществом с мелкими единичными тельцами тимуса, хорошо определяются кровеносные сосуды типа посткапиллярных венул с высоким призматическим эпителием. В эти сроки эпителиальные тяжи органа заселяются лимфоцитами. А установленные пики увеличения числа тимических телец (18–20 и 27–28 недели эмбриогенеза), видимо, приводят к резкому возрастанию площади коркового вещества железы за счет усиленной пролиферации лимфобластов субкапсулярной зоны и соответственно уменьшению площади мозгового вещества.

Список литературы

1. Кемилева, З. Вилочковая железа / З. Кемилева. – М. : Медицина, 1984. – 253 с.
2. Хлыстова, З. С. Последовательность встраивания лимфоидных органов в развивающуюся иммунную систему плода человека и ее значение в перинатальной патологии / З. С. Хлыстова, И. И. Калинина, С. П. Шмелева и др. // Архив патологии. – 2002. – № 2. – С. 16–19.
3. Никитин, А. И. Иммунологические аспекты взаимоотношений эмбриона с организмом матери / А. И. Никитин, С. А. Сельков // Морфология. – 1992. – Т. 102, № 4. – С. 5–18.
4. Jansen, M. W. Significantly higher number of fetal cells in the maternal circulation of women with pre-eclampcia / M. W. Jansen, K. Korver-Hakkennes, D. van Leenen et al. // Prenat. Diagn. – 2001. – Vol. 21, № 12, – P. 1022–1026.

Умбетов Туракбай Жетенович, доктор медицинских наук, профессор, академик АМН РК, руководитель научно-образовательной Школы морфологов РГКП «Западно-Казахстанский государственный медицинский университет им. Марата Оспанова» Министерства здравоохранения Республики Казахстан, Республика Казахстан, 030019, г. Актобе, ул. Маресьева, д. 68, тел.: (7132) 56-48-66.

Бекмухамбетов Ербол Жасуланович, доктор медицинских наук, профессор, ректор, РГКП «Западно-Казахстанский государственный медицинский университет им. Марата Оспанова» Министерства здравоохранения Республики Казахстан, Республика Казахстан, 030019, г. Актобе, ул. Маресьева, д. 68, тел.: (7132) 56-34-25.

Калиев Абдраман Рсалиевич, кандидат медицинских наук, врач патологоанатом Актюбинского патологанатомического бюро, Республика Казахстан, Актюбинская область, 030000, г. Актобе, ул. Джамбыла, д. 1б, тел. (7132) 22-08-90.

Комекбай Жанат Ескаракызы, кандидат медицинских наук, старший преподаватель кафедры гистологии, РГКП «Западно-Казахстанский государственный медицинский университет им. Марата Оспанова» Министерства здравоохранения Республики Казахстан, Республика Казахстан, 030019, г. Актобе, ул. Маресьева, д. 68, тел.: (7132) 56-48-66, e-mail: zhanat.ru@mail.ru.

УДК 616-053.81:613.2
© О.И. Фоменко, 2012

О.И. Фоменко

КОМПЛЕКСНАЯ ОЦЕНКА ПИТАНИЯ СТУДЕНТОВ МЕДИЦИНСКОЙ АКАДЕМИИ

ГБОУ ВПО «Астраханская государственная медицинская академия» Минздрава России

Представлены данные фактического питания студентов лечебного и педиатрического факультетов ГБОУ ВПО «Астраханская государственная медицинская академия» Минздрава России. Дисбаланс между пищей как источником энергии и пищей как источником микронутриентов и биологически активных веществ достаточно велик. Фактическое питание студентов на основе «организованной» и «неорганизованной» форм объективно отражает диетический статус обследуемой возрастно-половой группы студентов.
Ключевые слова: *питание, здоровье, студенты, заболеваемость.*

O.I. Fomenko

THE COMPLEX ESTIMATION OF MEDICAL ACADEMY STUDENTS NUTRITION

The data of real nutrition of students of general and pediatric faculties in the Astrakhan state medical academy were studied. The disbalance between food as energy source and food as micronutrients and biologically active substances source was too great. The real nutrition of students on the base of “organized” and “non-organized” forms objectively reflected dietic status of investigated age-sexual students group.
Key words*: nutrition, health, students, morbidity.*

Питание – одна из наиболее существенных форм взаимодействия организма с окружающей средой. Оно обеспечивает поступление в организм в составе пищевых продуктов органических соединений, белков, жиров, углеводов, витаминов, минеральных веществ, воды. Пища является источником, с которым человек получает необходимый пластический материал и энергию, обеспечивающие интенсивный обмен веществ, формирование многих органов и систем организма, совершенствование их функций в любом возрасте. Для выполнения этих функций пища должна полностью соответствовать физиологическим потребностям и возможностям организма. Указанное соответствие должно сохраняться на всех уровнях ассимиляции пищи и превращения веществ.

Одной из общих биологических закономерностей, определяющих процессы ассимиляции пищи, является соответствие ферментных наборов организма химическим структурам пищи, в противном случае в нем возникают порой необратимые нарушения, приводящие к возникновению различных заболеваний.

Как и любая категория, характеризующая человека, «здоровье» – достаточно изменчивое и чувствительное ко многим внешним воздействиям состояние [1, 2, 3].

Успешная подготовка высококвалифицированных кадров тесно связана с укреплением и охраной здоровья, повышением работоспособности студенческой молодежи.

В современных условиях социальной, экономической и политической нестабильности нашего общества эта группа молодежи испытывает наибольшее отрицательное воздействие окружающей среды, так как их половое и физическое становление совпадает с периодом адаптации к новым, изменившимся для них условиям жизни, обучения, высоким физическим и психическим нагрузкам. В настоящее время проблема сохранения здоровья студентов привлекает все большее внимание.

Студенчество – специфическая группа населения определенного возрастного периода, которая имеет свои отличия в образе жизни, свои ценности, эталоны поведения и свои стереотипы питания. В этом возрасте молодые люди имеют определенный статус здоровья, который уже сформировался за предыдущие годы [4, 5].

Развитие большинства наиболее массовых хронических заболеваний человека, в том числе и в молодом возрасте (артериальная гипертензия, ожирение, сахарный диабет 2-го типа и др.), связано с нарушением питания. Все знают, как трудно его изменить даже в случае крайней необходимости. Сложности изменения питания молодежи связывают с возникновением очень устойчивых пищевых привычек (стереотипов питания), формирование которых происходит с раннего детского возраста.

Поэтому проблема обучения студентов навыкам рационального питания, формирование у них правильных пищевых привычек играет важную роль в сохранения здоровья. Изучение диетического статуса имеет большую социально-гигиеническую, научную и практическую значимость, так как различные формы патологии алиментарного происхождения негативно влияют на процессы роста, развития и здоровья человека, а также способствуют снижению его работоспособности.

При изучении характера питания отдельных групп населения общепринято подразделять его на «организованную» и «неорганизованную» формы. Оценка «неорганизованного» питания студентов (в семье, при проживании в общежитии) проводилась методом бюджетных обследований, анкетированием, опросно-весовым способами и др. Анализ «организованного» питания студентов осуществлялся в основном статистическими методами: по анкетам и меню-раскладкам.

Изучение фактического питания студентов лечебного и педиатрического факультетов ГБОУ ВПО «Астраханская государственная медицинская академия» Минздрава России выявило смешанную форму его организации, при которой студенты завтракали в условиях семьи или общежития («неорганизованное» питание), а обедали в столовой или буфете медицинской академии – «организованное» питание.

Большинство респондентов-мужчин при самооценке питания полагают, что питаются удовлетворительно – 71,3 %, хорошо – 15,3 %, плохо – 13,4 %. Среди тех, кто считал, что питается плохо или скорее плохо – 26,1 % связали его с материальными трудностями.

Среди респондентов-женщин при самооценке питания отметили, что питаются удовлетворительно – 76,3 %, хорошо – 17,8 %, плохо – 6,9 %; из них 25,1 % отметили материальные трудности. Материальное положение сказывается на многих сторонах жизни студента и, в первую очередь, на качественной и количественной полноценности его пищевого рациона.

По результатам анкетирования был изучен качественный состав пищевого рациона студентов. Проведенный анализ показал, что в пищевом рационе студентов независимо от их пола преобладают хлебобулочные изделия (48,7 %), яйца (22,1 %), при недостатке мяса (12,3 %), рыбы (11,7 %), овощей и фруктов (7,3 %). Дисбаланс между пищей как источником энергии и пищей как источником микронутриентов и биологически активных веществ достаточно велик, а если учесть воздействие промышленной и кулинарной обработки, то и того больше.

Заключение. Фактическое питание студентов на основе «организованной» и «неорганизованной» форм объективно отражает диетический статус обследуемой возрастно-половой группы студентов.

Список литературы

1. Кожин, А. А. Здоровый человек и его окружение / А. А. Кожин, В. Р. Кучма, О. В. Сивочалова. – М. : Академия, 2006. – 400 с.
2. Полунина, И. В. Общественное здоровье и здравоохранение / И. В. Полунина. – М. : Медицинское информационное агентство, 2010. – 544 с.
3. Потапов, А.И. Гигиенические проблемы здоровья населения /А. И. Потапов, Р. С. Гильденскиольд, И. Л. Винокур // Здравоохранение РФ. – 2008. – № 2. – С. 3–4.
4. Проскурякова, Л. А. Гигиеническая оценка питания и здоровья студентов / Л. А. Проскурякова // Гигиена и санитария. 2008. – № 3. – С. 49–52.
5. Тутельян, В. А. Наш рацион в дисгармонии с природой / В. А. Тутельян // IX Всероссийский конгресс диетологов и нутрициологов «Питание и здоровье». // Медицинский вестник. Портал российского врача – 2008. – Режим доступа: http://medvestnik.ru/2/43/20835.html, свободный. – Заглавие с экрана. – Яз. рус. – Дата обращения: 09.01.2013.

Фоменко Ольга Ивановна, кандидат медицинских наук, доцент кафедры мобилизационной подготовки здравоохранения и медицины катастроф, ГБОУ ВПО «Астраханская государственная медицинская академия» Минздрава России, Россия, 414000, г. Астрахань, ул. Бакинская, д. 121, тел.: 8-906-179-25-24, e-mail: agma@asranet.ru.

УДК 611.08:539.412.1:539.52 (045)
© О.А. Фомкина, В.Н. Николенко, 2012

О.А. Фомкина[1], В.Н. Николенко[2]

БИОМЕХАНИЧЕСКИЕ ПАРАМЕТРЫ СРЕДНЕЙ МОЗГОВОЙ АРТЕРИИ ПРИ ОДНООСНОМ ПРОДОЛЬНОМ И ПОПЕРЕЧНОМ ЕЕ РАСТЯЖЕНИИ

[1]ГБОУ ВПО «Саратовский государственный медицинский университет им. В.И. Разумовского» Минздрава России
[2]ГБОУ ВПО «Первый Московский государственный медицинский университет им. И.М. Сеченова» Минздрава России

Исследованы биомеханические свойства сегментов средних мозговых артерий, полученных при аутопсии 115 трупов взрослых людей 21–84 лет. Установлено, что деформационные и прочностные свойства стенки этой артерии при тракции в двух противоположных направлениях – вдоль и перпендикулярно к оси сосуда – ведут себя неодинаково, то есть характеризуются анизотропией. При продольной тракции средняя мозговая артерия способна, не разрушаясь, выдерживать нагрузки по величине в 3 раза большие, чем при поперечной тракции. Растяжимость артерии в продольном направлении в среднем преобладает в 3 раза, а эластичность – в 5 раз.
Ключевые слова: *средняя мозговая артерия, прочность стенки, деформация.*

O.A. Fomkina, V.N. Nikolenko

THE VARIABILITY OF BIOMECHANICAL PARAMETERS OF THE AVERAGE BRAIN ARTERY AT STEM LONGITUDINAL AND CROSS-SECTIONAL STRETCHING

The biomechanical properties of segments of the average brain arteries received at autopsy of 115 corpses of adult people of 21-84 years were investigated. The deformation and strength properties of the wall of the artery at traction in two opposite directions – lengthways and perpendicularly to vessel axis was unequal, i.e. were characterised by anisotropy. At longitudinal traction the average brain artery was capable not collapsing to maintain loading on size in 3 times more, than at cross-section traction. The artery extensibility in the longitudinal direction on the average prevailed in 3 times and elasticity in 5 times.
Key words: *medial cerebral artery, strength of the wall, deformation.*

Введение. Нарушение механической прочности сосудов головного мозга лежит в основе целого ряда патологий – инсульта, разрыва аневризм, травм и др., являющихся в настоящее время одними из ведущих причин смертности и инвалидизации в Российской Федерации [2, 5, 7]. Знания прочностных и эластических свойств необходимы для решения некоторых вопросов, касающиеся патогенеза цереброваскулярных заболеваний, а также должны учитываться при проведении реконструктивных вмешательств на артериях головного мозга. В связи с этим изучение биомеханических свойств сосудистой стенки приобретает особую актуальность и новый аспект изучения.

Цель: экспериментально изучить биомеханические характеристики средней мозговой артерии (СМА) у взрослых людей при деформировании ее в продольном и поперечном направлениях.

Материал и методы. Материалом исследования послужили сегменты СМА, полученные при аутопсии 115 трупов взрослых людей 21–84 лет, умерших по причине, не связанной с острой или хронической сосудистой церебральной патологией. Забор материала производили не позднее 16–18 часов после наступления смерти и не позднее 2 часов после проведения аутопсии. Установлено, что механические свойства биологических тканей в течение одних суток после смерти меняются незначительно [4]. Эксперименты проводили на разрывной машине Tira Test 28005 (Германия). Скорость нагружения составляла 10 мм/мин.

По принятой в биомеханике методике [1, 3, 4] определяли общую прочность, предел прочности, модуль Юнга, абсолютную и относительную деформации СМА при деформировании ее в продольном и поперечном направлениях.

Полученные количественные данные обрабатывали вариационно-статистическим методом с использованием пакета прикладных программ Statistica 6.0. Для оценки достоверности различий ис-

пользовали параметрические (критерий Стьюдента (t)) и непараметрические (критерии серии Вальда-Вольфовица, U-критерий Манна-Уитни и двухвыборочный критерий Колмогорова-Смирнова) статистические критерии достоверности [6].

Результаты и их обсуждение. При продольном деформировании СМА средние величины ее биомеханических параметров без учета возраста, пола и стороны артериального круга следующие: общая прочность – 2,46 ± 0,05 Н (A = 1,00–4,60 Н; s = 0,68 Н; Cv = 27,7 %); предел прочности – 0,91 ± 0,02 Н/мм^2 (A = 0,59–1,83 Н/мм^2; s = 0,35 Н/мм^2; Cv = 38,2 %); абсолютное удлинение – 4,69 ± 0,08 мм (A = 2,40–8,50 мм; s = 1,08 мм; Cv = 23,1 %); относительное удлинение – 42,47 ± 0,92 % (A = 18,21–77,77 %; s = 13,03 %; Cv = 30,7%); модуль Юнга – 2,29 ± 0,07 Н/мм^2 (A = 0,66-6,56 Н/мм^2; s = 1,03 Н/мм^2; Cv = 34,8 %). При тех же условиях поперечное деформирование СМА характеризуют следующие биомеханические параметры: общая прочность – 7,35 ± 0,31 Н (A = 4,20–10,50 Н; s = 1,72 Н; Cv = 23,4 %); предел прочности – 1,94 ± 0,10 Н/мм^2 (A = 0,94–2,98 Н/мм^2; s = 0,57 Н/мм^2; Cv = 29,5 %); абсолютное удлинение – 2,84 ± 0,09 мм (A = 1,70–3,70 мм; s = 0,50 мм; Cv = 17,6 %); относительное удлинение – 15,82 ± 0,76 % (A = 10,00–25,00 %; s = 4,14%; Cv = 26,1 %); модуль Юнга – 12,53 ± 0,53 Н/мм^2 (A = 5,45–18,08 Н/мм^2; s = 2,90 Н/мм^2; Cv = 23,2 %). Билатеральные различия величины параметров артерии выражены в пределах от 1,2 % (общая прочность) до 10,0 % (модуль Юнга) и статистически незначимы ($p > 0,05$).

В ходе сравнительного анализа установлено, что при продольном растяжении СМА как целостное образование характеризуется большей прочностью. Усилие, которое необходимо приложить до ее разрыва, в данном направлении в 3 раза больше, чем при поперечной тракции ($p < 0,001$). При этом предел прочности при продольном растяжении вдвое меньше, чем при поперечном ($p < 0,001$).

Стенка СМА обладает большей деформативностью в продольном направлении: абсолютная деформация ее стенки в 1,7 раз, а относительная деформация в 2,7 раз больше, чем при поперечном растяжении ($p < 0,001$). Отмечается достоверная разница в значении модуля Юнга при деформировании артерии в продольном и поперечном направлении: при продольной тракции стенка артерии оказалась в 5 раз эластичнее (рис.).

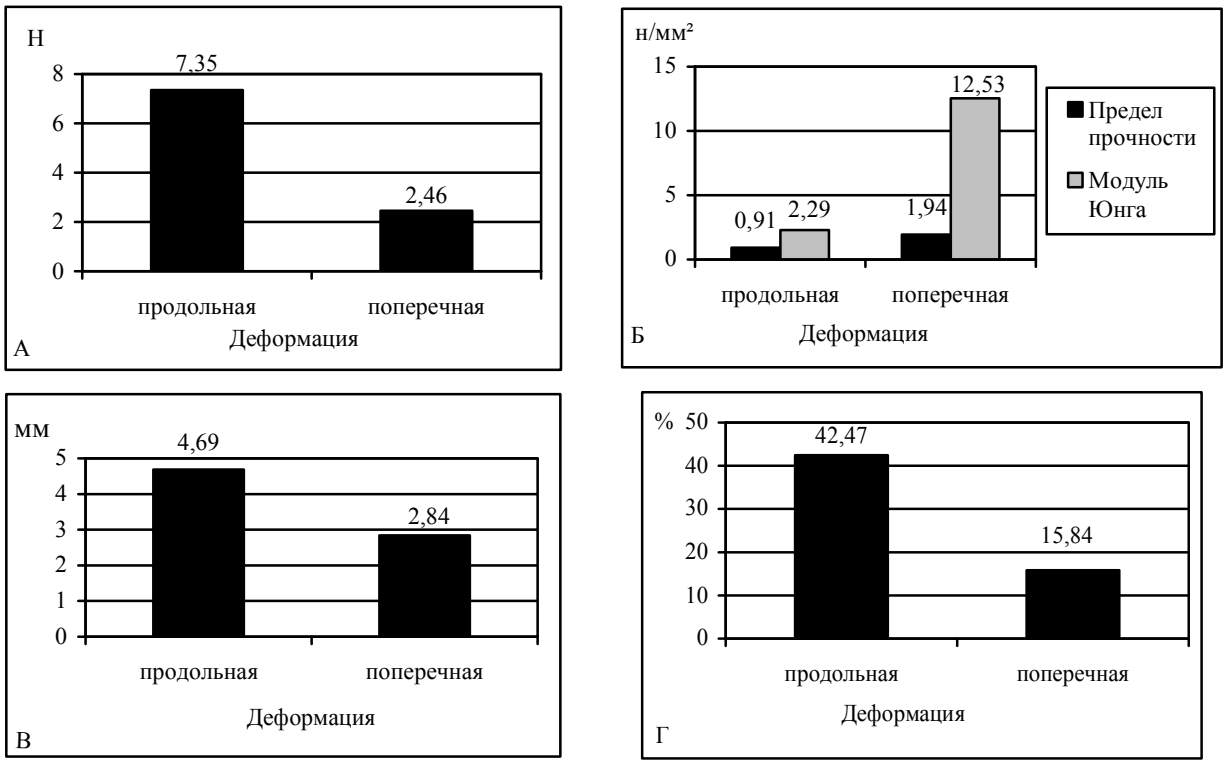

Рис. Сравнительный анализ деформационно-прочностных свойств средней мозговой артерии при продольной и поперечной тракции: а – общая прочность; б – предел прочности и модуль Юнга; в – абсолютная деформация; г – относительная деформация

Выявленные различия деформационно-прочностных свойств СМА при ее продольном и поперечном растяжении связаны с особенностями строения стенки артерии, а именно – с ее многослойностью, а также неравномерным распределением давления крови вдоль и перпендикулярно оси сосуда.

Заключение. Прочностные и деформационные свойства стенки СМА при тракции в двух противоположных направлениях – вдоль и перпендикулярно к оси сосуда – ведут себя неодинаково, то есть характеризуются анизотропией. Она проявляется в том, что при продольной тракции артерия способна, не разрушаясь, выдерживать нагрузки по величине в 3 раза большие, чем при поперечной тракции. Растяжимость СМА в продольном направлении в среднем преобладает в 3 раза, а эластичность – в 5 раз. Полученные экспериментальные данные о деформационно-прочностных свойствах СМА найдут применение при построении модели сосудистого русла, а также имеют прикладное значение и позволят обеспечить минимальное травматическое воздействие на стенку сосуда при внутрисосудистых вмешательствах на ней.

Список литературы

1. Годлевска, М. А. Изменения механических свойств мозговых артериальных сосудов с возрастом / М. А. Годлевска // Биомеханика : труды Рижского научно-исследовательского института травматологии и ортопедии. – Рига, 1975. – Вып. XIII. – С. 137–141.
2. Гусев, Е. И. Неврология. Национальное руководство / Е. И. Гусев, А. Н. Коновалов, В. И. Скворцова, А. Б. Гехт. – М. : ГЭОТАР-Медиа, 2009. – 1064 с.
3. Круглый, М. М. Аорта (морфофизиологическое и клинико-экспериментальные исследования) / М. М. Круглый, Ю. А. Ярцев. – Саратов : Изд-во Сарат. ун-та 1981. – 128 с.
4. Пуриня, Б. А. Биомеханика крупных кровеносных сосудов человека / Б. А. Пуриня, В. А. Касьянов. – Рига : Зинатне, 1980. – 260 с.
5. Суслина, З. А. Сосудистая патология головного мозга: итоги и перспективы / З. А. Суслина // Анналы клинической и экспериментальной неврологии. – 2007. – Т. 1, № 1. – С. 10–16.
6. Юнкеров, В. И. Математико-статистическая обработка данных медицинских исследований / В. И. Юнкеров, С. Г. Григорьев. – СПб. : ВМедА, 2005. – 292 с.
7. Thubrikar, M. J. Vascular mechanics and pathology / M. J. Thubrikar. – New York : Springer Science+Business media, 2007. – 494 p.

Фомкина Ольга Александровна, кандидат медицинских наук, ассистент кафедры анатомии человека, ГБОУ ВПО «Саратовский государственный медицинский университет им. В.И. Разумовского» Минздрава России, Россия, 410012, г. Саратов, ул. Б. Казачья, д. 112, тел.: 8-927-124-56-17; e-mail: oafomkina@mail.ru.

Николенко Владимир Николаевич, доктор медицинских наук, профессор, проректор по научной и инновационной деятельности, ГБОУ ВПО «Первый Московский государственный медицинский университет им. И.М. Сеченова» Минздрава России, Россия, 119991, г. Москва, ул. Трубецкая, д. 8, стр. 2, тел: (495) 622-96-32; e-mail: nikolenko@mma.ru.

УДК 616.351/352-002.446-089

© И.И. Хидиятов, Р.Ф. Адиев, А.Е. Стрижков, М.В. Казаков, Р.З. Нуриманов, 2012

И.И. Хидиятов[1], Р.Ф. Адиев[1], А.Е. Стрижков[1], М.В. Казаков[2], Р.З. Нуриманов[1]

РЕЗУЛЬТАТЫ КОМПЛЕКСНОГО ОБСЛЕДОВАНИЯ И ХИРУРГИЧЕСКОГО ЛЕЧЕНИЯ БОЛЬНЫХ С ХРОНИЧЕСКОЙ АНАЛЬНОЙ ТРЕЩИНОЙ

[1]ГБОУ ВПО «Башкирский государственный медицинский университет» Минздрава России, г. Уфа
[2]МУ поликлиника № 47 Демского района, г. Уфа

Представлен анализ комплексного исследования и хирургического лечения 92 больных с хронической анальной трещиной. Клиническими, морфологическими, гистологическими и микробиологическими исследованиями установлено, что, исходя из патогенеза заболевания, необходимо выделять две формы хронической анальной трещины. Первая форма хронической анальной трещины образуется в области пектения и развивается

у лиц, страдающих хроническими воспалительными заболеваниями желудочно-кишечного тракта. Вторая форма хронической анальной трещины изначально образуется в области белой линии Хилтона в основном у лиц, страдающих копростазом. Показано, что комплексное хирургическое лечение, включающее в себя иссечение трещины и применение в послеоперационном периоде ранозаживляющего препарата «Пемафом», поливалентного бактериофага «Секстафаг», химической сфинктеротомии, позволяет улучшить результаты лечения больных. «Глухое» ушивание раны с химической сфинктеротомией может явиться методом выбора при хирургическом лечении хронической анальной трещины.

Ключевые слова: *хроническая анальная трещина, патогенез, хирургическое лечение.*

I.I. Khidiyatov, R.F. Adiev, A.E. Strizhkov, M.V. Kazakov, R.Z. Nurimanov

THE RESULTS OF COMPLEX EXAMINATION AND SURGICAL TREATMENT OF PATIENT WITH CHRONIC ANAL FISSURE

The analysis of an intergrated examination and surgical treatment of 92 patients with chronic anal fissure was made. The clinical, morphological, histological and microbiological studies found out that on the base of the disease pathogenesis two types of chronic anal fissure were differentiated. The first type chronic anal fissure was formed in pectinate line region and developed in individuals with chronic inflammatory gastro-intestinal tract diseases. The second type chronic anal fissure initially developed in the region of Hilton's white line, predominatly in individuals with colostasis. It was demonstrated that multimodality surgical treatment including fissure excision and the post-surgical application of Permafoam vulnarary, Sextaphag polyvalent bacteriophage, as well as chemical sphynctrerotomy, enable an outcome improvement in patient treatment. The occlusive suture with concurrent chemical sphyncteronomy should be the method of choice in the surgical management of chronic anal fissure.

Key words: *chronic anal fissure, pathogenesis, surgical treatment.*

Введение. Анальная трещина является одним из частых и мучительных заболеваний человека. По обобщенным литературным данным, на долю больных с анальной трещиной приходится 11–13 % пациентов колопроктологического отделения [1, 2, 4]. Большинство специалистов основной причиной развития трещины считает механическое повреждение анодермы твердыми каловыми массами. У многих больных анальная трещина образовывается на фоне синдрома раздраженного кишечника, неспецифического язвенного колита, проктита, криптита [1, 3].

Показанием к оперативному лечению является хроническая анальная трещина (ХАТ), при которой в зоне пектения формируется линейная язва с омозолеными краями и формируется сторожевой бугорок [4]. Многие специалисты рекомендуют при ХАТ проводить оперативное лечение, заключающееся в иссечении трещины с боковой или подкожной дозированной сфинктеротомией [1, 2]. Однако сфинктеротомия может осложняться недостаточностью анального сфинктера от 0,6 до 19 %, при закрытой сфинктеротомии – подкожной гематомой – 13 %. Рецидив заболевания после иссечения трещины сфинктеротомией составляет от 0,6 до 10 % [2, 3, 4]. Глухое ушивание раны после иссечения трещины значительно сокращает сроки лечения и предупреждает рецидив заболевания [4]. Однако анопластика – технически относительно сложная операция и может проводиться при отсутствии сфинктероспазма.

Цель: оценить результаты комплексного обследования и хирургического лечения больных с ХАТ в зависимости от патогенеза заболевания.

Материалы и методы. Было проведено обследование и хирургическое лечение 92 пациентов (24 мужчины и 68 женщин) с хронической анальной трещиной, находившихся на лечении в поликлинике ГБОУ ВПО «Башкирский государственный медицинский университет» Минздрава России при Городской клинической больнице № 6 и в МУ поликлиника № 47 Демского района, г. Уфа с 2005 по 2011 гг. Средний возраст больных составил 40,7 лет. Специальные методы исследования проводились в колопроктолгическом кабинете. Исследование тонуса анального сфинктера проводили с использованием сфинктрометра фирмы MSM ProMedico. Морфологическим исследованиям подвергались края тканей иссеченных трещин. Окраска препаратов проводилась гематоксилин-эозином.

Результаты и их обсуждение. В результате проведенных клинических, инструментальных (анаскопии, ректороманоскопии, сфинктерометрии) и морфологических исследований было выделено две формы ХАТ. При первой форме трещина изначально образуется в области пектения (гребенчатой линии), при второй – в области белой линии Хилтона. Первая форма ХАТ была выявлена у 67 больных, вторая – у 25. Гистологическими исследованиями было установлено, что первая форма ХАТ сопровождается фибринозно-рубцовыми изменениями в области пектения (пектеноз). Дном трещины являются мышцы внутреннего сфинктера, раздражение которого сопровождается выражен-

ным сфинктероспазмом. Первая форма ХАТ развивалась у лиц, страдающих хроническими заболеваниями желудочно-кишечного тракта. У 51 пациента был выявлен синдром раздраженного кишечника. При ректороманоскопии, которую проводили в стадии ремиссии заболевания, у всех пациентов были обнаружены явления проктита, проктосигмоидита, у 23 – криптит. При микробиологическом исследовании со дна трещин у 38 больных с первой формой ХАТ было установлено бактериальное обсеменение. У подавляющего большинства больных с первой формой ХАТ обнаружена микрофлора, имеющая полимикробный характер в виде микробных ассоциаций. Преобладали ассоциации Escherichia coli (E. coli) со Staphylococcus aureus (S. aureus) у 15 больных, E. coli со Staphylococcus epidermidis (S. epidermidis) – у 13 человек, E. coli с Pseudomonas aeruginosa (Ps. aeruginosa) – у 6 пациентов, E. coli с Proteus – у 3 обследованных, E. coli со S. aureus и с клебсиеллой – у 1 больного. При микробиологическом исследовании у 15 «практически здоровых лиц» (контрольная группа) микрофлора была в основном представлена в виде монокультуры E. coli у 11 пациентов, в виде ассоциации с E. coli со S. epidermidis – у 4 человек. Исследование базального давления в анальном канале было проведено 32 больным с первой формой ХАТ и 15 здоровым лицам. У 18 пациентов было установлено повышение базального давления с 440 до 460 г, у 10 – с 430 до 440 г; у 3 – с 420 до 430 г. У лиц контрольной группы базальное давление составляло от 300 до 400 г. Таким образом, исследование базального давления в анальном канале показало, что у подавляющего большинства больных с первой формой ХАТ отмечается выраженный сфинктероспазм.

У больных со второй формой ХАТ (25 пациентов) трещина изначально формировалась в области белой линии Хилтона. На большом протяжении дном трещины являлась подкожная клетчатка. Клиническими исследованиями было отмечено, что все больные со второй формой ХАТ страдали упорными запорами. Причиной образования трещины явилось постоянное механическое повреждение анодермы твердыми каловыми массами. 18 больным со второй формой ХАТ были проведены микробиологические исследования со дна раны. У 12 пациентов были обнаружены микробные ассоциации E. coli со S. epidermidis, у 3 человек – E. coli со S. aureus; у 4 обследованных – монокультура E. coli. При морфологических исследованиях в иссеченных краях трещин были обнаружены умеренно выраженные фибринозно-воспалительные изменения. Исследования тонуса анального сфинктера у 12 пациентов показали повышения базального давления в анальном канале с 440 до 460 г, у 8 человек – с 430 до 440 г., у 3 больных – с 420 до 430 г. Таким образом, исследование базального давления в анальном канале показало, что у больных со второй формой ХАТ сфинктероспазм менее выражен, чем у больных с первой формой заболевания.

Исходя из результатов проведенных исследований, была рассмотрена эффективность дифференцированного комплексного хирургического лечения больных с ХАТ в зависимости от ее формы. 92 больных с ХАТ были разделены на 4 группы. В 1 группе (группе сравнения) – 23 больным (17 – с первой формой ХАТ, 6 – со второй) проводилось иссечение трещины с задней трансанальной сфинктеротомией с ежедневной перевязкой в послеоперационном периоде с мазью «Левосин». Во 2 группе (группе сравнения) – 25 больным (20 – с первой формой ХАТ, 5 – со второй), проводилось иссечение трещины с боковой подкожной сфинктеротомией также с ежедневными перевязками с мазью «Левосин». В 3 группе (основной группе) – 30 больным с первой формой ХАТ – проводилось иссечение трещины и химическая сфинктеротомия с использованием пластин «тринитролонг» в послеоперационном периоде. Пластины «тринитролонг» прикрепляли в области пектения. Побочные реакции от пластин в виде головокружения, головных болей и сердцебиения проявились у двух пациентов, которым в дальнейшем пластины «тринитролонг» не применялись. У всех пациентов применение этой пластины способствовало снижению тонуса сфинктера и значительному уменьшению болей в послеоперационном периоде. В этой же группе всем пациентам проводилась обработка раны поливалентным бактериофагом «Секстафаг» (ФГУП «НПО» «Микроген») и тампонада раны ранозаживляющим препаратом «Пемафом». В 4 группе (основной группе) – 14 больным со второй формой ХАТ, у которых трещина изначально формировалась в области белой линии Хилтона и сопровождалась умеренно выраженным сфинктероспазмом, проводилось глухое ушивание раны, а в послеоперационном периоде в течение 6 дней – химическая сфинктеротомия и перевязки с препаратом «Пемафом».

Результаты исследования. В 1 группе у 3 из 23 больных в послеоперационном периоде была отмечена легкая степень недостаточности сфинктера, проявляющаяся недержанием газов при физической нагрузке в течение 2 месяцев после операции. В этой группе сроки заживления ран составили в среднем 26 ± 1,3 дня, у двух больных они затянулись до 38 дней. Рецидив трещины отмечен у одного пациента. Во 2 группе (23 больных) легкая степень недостаточности отмечена у 2 пациентов, сроки заживления – в среднем 24 ± 1,5 дня. В 3 группе (30 больных) сроки лечения составили 21 ± 1,5 дня, у

2 больных – 27 и 31 день; недостаточность сфинктера не отмечена ни у одного пациента. Рецидив заболевания выявлен у 1 больного. В 4 группе (14 больных) сроки лечения составили 16,5 ± 1,3 дня ($p < 0,05$). У 1 пациента в результате расхождения краев раны срок ее заживления составил 23 дня. Рецидивов заболевания не было.

Выводы. Патогенетически обоснованное комплексное лечение больных с хронической анальной трещиной в зависимости от формы заболевания, включающее в себя применение ранозаживляющего препарата «Пемафом», поливалентного бактериофага «Секстафаг», химической сфинктеротомии, позволяет улучшить результаты лечения. «Глухое» ушивание раны с химической сфинктеротомией является методом выбора при хирургическом лечении ХАТ.

Список литературы

1. Воробьев, Г. Н. Основы колопроктологии / Г. Н. Воробьев. – Ростов-на-Дону : Феникс, 2001. – 414 с.
2. Грошилин, В. С. Комплексное лечение анальных трещин : автореф. дис. … д-ра мед. наук / В. С. Грошилин. – Волгоград, 2010. – 28 с.
3. Дробни, Ш. Хирургия кишечника / Ш. Дробни. – Будапешт : Изд-во Академии наук Венгрии, 1983. – 592 с.
4. Ривкин, В. Л. Руководство по колопроктологии / В. Л. Ривкин, А. С. Бронштейн, С. Н. Файн. – М. : Медпрактика, 2001. – 300 с.

Хидиятов Ильдар Ишмурзович, доктор медицинских наук, профессор, заведующий кафедрой оперативной хирургии и хирургической анатомии им. В.М. Романкевича, ГБОУ ВПО «Башкирский государственный медицинский университет» Минздрава России, Россия, 450000, г. Уфа, ул. Ленина, д. 3, тел.: (347) 273-56-70, e-mail: imkhid@mail.ru.

Адиев Ринат Фликсович, ассистент кафедры оперативной хирургии и хирургической анатомии им. В.М. Романкевича, ГБОУ ВПО «Башкирский государственный медицинский университет» Минздрава России, Россия, 450000, г. Уфа, ул. Ленина, д. 3, тел.: (347) 273-56-70, e-mail: bgmy-ufa@ya.ru.

Стрижков Алексей Евгеньевич, кандидат медицинских наук, доцент кафедры анатомии человека, ГБОУ ВПО «Башкирский государственный медицинский университет» Минздрава России, Россия, 450000, г. Уфа, ул. Ленина, д. 3, тел.: 8-917-369-09-76, e-mail: strizhkov@pochta.ru.

Казаков Михаил Васильевич, врач-колопроктолог МУ поликлиника № 47 Демского района г. Уфы, Россия, 450000, г. Уфа, ул. Дагестанская, д. 13, тел.: 8-917-347-18-77.

Нуриманов Руслан Зиннурович, ассистент кафедры оперативной хирургии и хирургической анатомии им. В.М. Романкевича, ГБОУ ВПО «Башкирский государственный медицинский университет» Минздрава России, Россия, 450000, г. Уфа, ул. Ленина, д. 3, тел.: (347) 273-56-70, e-mail: bgmy-ufa@ya.ru.

УДК 611.366:616.091

© Г.Е. Цай, С.А. Копосова, П.А. Лаврентьев, 2012

Г.Е. Цай, С.А. Копосова, П.А. Лаврентьев

ТОПОГРАФО-АНАТОМИЧЕСКИЕ ОСОБЕННОСТИ СТРОЕНИЯ ЖЕЛЧНЫХ ПРОТОКОВ В НОРМЕ И ПРИ БИЛИАРНОМ ЦИРРОЗЕ ПЕЧЕНИ

ГБОУ ВПО «Тверская государственная медицинская академия» Минздрава России

При билиарном циррозе печени значительно изменялись длина, диаметр и углы слияния желчных протоков. Взаимоотношение желчных протоков с сосудами печени сохранялось не измененным, обнаруживались изгибы и расширения протоков. Изменения в протоках зависели от уровня давления в желчевыводящих путях; с его повышением увеличивался диаметр протоков, причем расширение крупных внутрипеченочных протоков было неравномерным. Диаметр сегментарных и долевых протоков увеличивался на 20–30 %, достигая 10–15 мм. При значительном увеличении диаметра общего печеночного и общего желчного протоков расширялись и внутрипеченочные протоки, ход которых становился неравномерным.

Ключевые слова: *анатомия, печень, желчные протоки, билиарный цирроз.*

G.E. Tsay, S.A. Koposova, P.A. Lavrentiev

THE TOPOGRAFO-ANATOMICAL FEATURES OF THE STRUCTURE OF BILIARY DUCTS IN NORMAL CONDITION AND IN BILIARY LIVER CIRRHOSIS

When biliary cirrhosis of the liver significantly altered the length, diameter and angles of the bile duct confluence. The relationship of the bile ducts of the liver remained unchanged and there were observed bands and expansion of the ducts. The changes in the ducts were dependent on the level of pressure in the biliary tract with its rising increase in the diameter of the ducts and the expansion of large intrahepatic ducts were uneven. The diameter of the segmental duct and equity increased by 20–30 %, reaching 10–15 mm. With significant increases in diameter of the common hepatic and common bile duct and intrahepatic ducts were expanded, the course of them became uneven.

Key words: *anatomy, liver, bile ducts, biliary cirrhosis.*

Введение. Актуальность проблемы обусловлена ростом числа заболеваний билиарной системы и не всегда удовлетворительными результатами оперативного лечения, требующими зачастую сложных повторных реконструктивных вмешательств.

Цель: изучить особенности строения желчных протоков в норме и при билиарном циррозе печени.

Материалы и методы. Материалом анатомического исследования послужили 156 препаратов печени, взятые у трупов людей в возрасте от 20 до 90 лет, умерших от причин, не связанных с патологией. На трупном материале применяли методы анатомического препарирования, морфометрии, наливки протоков контрастными массами с последующей рентгенографией. Клиническая часть работы выполнена на основании изучения прижизненных контрастных исследований (холангиограмм) желчной системы у 130 больных в возрасте от 29 до 84 лет. Изучены особенности формирования протоков, определены их длина, диаметр, углы слияния.

Результаты и их обсуждение. В 72 % наблюдений общий печеночный проток (ОПП) формировался из 2 протоков, в 18,9 % – из 3, в 8 % – из 4. Формирование общего печеночного протока из 3–4 происходило за счет правой доли печени. В 5 наблюдениях из правой доли выходили 2 крупных протока, один из которых соединялся с левым печеночным, а второй непосредственно сливался с общим печеночным протоком. При таком варианте формирования общего печеночного протока во время правосторонней гемигепатэктомии возникает опасность поступления желчи в брюшную полость в связи с лигированием только одного протока.

Правый печеночный проток диаметром 4–6 мм был короче левого длиной 0,5–3,0 см и в 68 % наблюдений образовывался из парамедианного и латерального протоков в паренхиме печени. Правый парамедианный проток, в свою очередь, формировался из слияния нескольких сегментарных протоков CV и CVIII сегментов. В 10 % наблюдений правый парамедианный проток сливался в правый печеночный проток вне паренхимы печени. Правый латеральный проток формировался из сегментарных протоков CVI, CVII. В правой доле печени сегментарные протоки располагались на глубине 15–35 мм от висцеральной поверхности печени.

В отличие от правой доли печени, в левой доле отмечено относительное постоянство топографии желчных протоков. Левый печеночный проток диаметром 3–5 мм, был длиннее правого и формировался из сегментарных протоков CI, CII, CIII, CIV. Сегментарные протоки левой доли печени располагались на глубине 15–25 мм от висцеральной поверхности печени, были прямыми, без резких изгибов и расширений.

При воспалительных заболеваниях печени и желчевыводящих путей и развитием билиарного цирроза печени взаимоотношения желчных протоков с сосудами печени сохранялись, изменялись только длина, диаметр протоков и углы их слияния. Изменения в протоках зависели от уровня давления в желчевыводящих путях. С его повышением увеличивался диаметр протоков, причем расширение крупных внутрипеченочных протоков было неравномерным. Диаметр сегментарных и долевых протоков увеличивался на 20–30 %, нередко достигая 10–15 мм, в протоках обнаруживали камни. При таком расширении протоков есть целесообразность проведения катетера в протоки при чрезкожной чрезпеченочной пункции по одной из существующих методик.

В норме длина общего печеночного протока составляла 1–4 см в среднем 3,4 см, диаметр 5–6 мм; длина пузырного протока – 1–5 см (в среднем 2,57 см), диаметр 2–4 мм (в среднем 2,4 мм). В 22 % наблюдений пузырный проток на протяжении 1–2 см был сращен с общим печеночным протоком и сливался с ним под углом 5–15°, в 78 % – под углом 30–65°. В месте слияния пузырного и общего печеночного протока диаметр общего желчного протока составлял 5–8 мм.

При билиарном циррозе печени длина, диаметр, углы слияния внепеченочных желчных протоков значительно изменялись, обнаруживались изгибы и расширения протоков. При значительном увеличении диаметра общего печеночного и общего желчного протоков расширялись и внутрипеченочные протоки, ход которых становился неравномерным. Длина общего печеночного протока составляла 2–6 см (в среднем 2,96 см), диаметр – 5–17 мм, а длина общего желчного протока составляла 3–10 см. У 4 пациентов общий желчный проток был расширен: 20–26 мм, у одного пациента наблюдалось расширение до 38 мм.

Общий желчный проток формировался на уровне верхнего края 12 грудного или середины тела 1 поясничного позвонка и располагался на расстоянии 3–8 см справа от средней линии тел позвонков, в 6 наблюдениях – по их правому краю. Самый широкий просвет общего желчного протока был у места слияния пузырного и общего печеночного протоков, далее он суживался на 1–2 мм, а в области большого сосочка двенадцатиперстной кишки составлял 3–5 мм. Во многих наблюдениях определялся изгиб общего желчного протока в сторону тел позвонков.

При увеличении диаметра общего желчного протока более 10–15 мм (18 наблюдений) в нем всегда обнаруживали камни. Полагаем, что такие определения, как «расширенный» или «узкий» проток не должны применяться, поскольку они не отражают его истинных размеров. Необходимо проводить инструментальное измерение диаметра протока с точностью до 1 мм. С увеличением длины и ширины общий желчный проток становился более извитым, принимая S-образную форму. Общий желчный проток впадал в двенадцатиперстную кишку чаще на уровне тела 2-го поясничного позвонка.

Выводы:

1. В норме соотношение длины, диаметра, углов слияния вне- и внутрипеченочных желчных протоков постоянно, протоки прямые, без резких изгибов и расширений.
2. При билиарном циррозе печени, в печени и желчных протоках изменяются их длина, диаметр, углы слияния.
3. Чем выше давление в желчных протоках, тем больше увеличивается их диаметр и фиксируется более извилистый их ход.
4. При увеличении диаметра общего желчного протока до 10–15 мм в нем обнаруживались желчные камни.

Цай Гарри Енович, доктор медицинских наук, профессор, заведующий кафедрой топографической анатомии и оперативной хирургии, ГБОУ ВПО «Тверская государственная медицинская академия» Минздрава России, 170100, г. Тверь, ул. Советская, д. 4, тел.: (4822) 35-32-22, e-mail: info@tvergma.ru.

Копосова Светлана Александровна, кандидат медицинских наук, старший преподаватель кафедры топографической анатомии и оперативной хирургии, ГБОУ ВПО «Тверская государственная медицинская академия» Минздрава России, Россия, 170100, г. Тверь, ул. Советская, д. 4, тел.: (4822) 35-32-22, e-mail: kopos_svet@mail.ru.

Лаврентьев Павел Александрович, кандидат медицинских наук, доцент кафедры топографической анатомии и оперативной хирургии, ГБОУ ВПО «Тверская государственная медицинская академия» Минздрава России, Россия, 170100, г. Тверь, ул. Советская, д. 4, тел.: (4822) 35-32-22, e-mail: pal37@mail.ru.

УДК 611.81.013+611.817
© Т.А. Цехмистренко, 2012

Т.А. Цехмистренко

ВОЗРАСТНЫЕ ОСОБЕННОСТИ ЦИТОАРХИТЕКТОНИКИ КОРЫ В ФИЛОГЕНЕТИЧЕСКИ РАЗЛИЧНЫХ ОТДЕЛАХ МОЗЖЕЧКА ЧЕЛОВЕКА

ФГБОУ ВПО «Российский университет дружбы народов», г. Москва

С применением гистологических методик и компьютерной морфометрии в архи-, палео- и неоцеребеллуме мозжечка человека (79 наблюдений) от рождения до 20 лет изучали изменения площади профильных полей нейронов в годовых интервалах. Установлено, что значимые изменения размерных параметров нейронов в составе ганглионарного, гранулярного и молекулярного цитоархитектонических слоев филогенетически отличающихся зон коры мозжечка, включая клетки Пуркинье, большие зерновидные нейроны, корзинчатые и звезд-

чатые нейроны, отмечаются от рождения до 2–3 лет, к 5–6 и 8–10 годам. В эти же сроки отчетливо проявляется гетерохронный и гетеродинамный характер в развитии цитоархитектоники коры в филогенетически отличающихся отделах мозжечка.
Ключевые слова: *кора мозжечка человека, постнатальный онтогенез, морфометрия.*

T.A. Tsekhmistrenko

THE AGE FEATURES OF CYTO-ARCHITECTONIC IN VARIOUS PHYLOGENETICAL ZONES OF HUMAN CEREBELLAR CORTEX

The study of neuronal areas changes in various phylogenetical zones of human cerebellar cortex is given. This study was held with histological techniques and computer morphometry in archi-, paleo- and neocerebellum (79 observations) from birth to 20 years at annual intervals. There were found that the significant postnatal additions of neuronal dimensions including Purkinye cells, the large granular neurons, basket and stellate neurons were marked by 2–3, 5–6 and and 8–10 years. In the same terms it was distinctly shown heterochronic and heterodynamic character in cyto-architectonic development in various phylogenetical departments of the cerebellum.
Key words: *human cerebellar cortex, postnatal ontogenesis, morphometry.*

Введение. Кора мозжечка продолжает оставаться в центре внимания нейроморфологов, несмотря на достаточно сформированные представления о ее цито- и нейроархитектонике [7]. С развитием новых иммуноцитохимических методов и разработкой все более продуктивных модификаций метода Гольджи получены новые данные о том, что морфологические и нейрохимические типы нейронов коры мозжечка, а также их качественное и количественное представительство в неоднородных в филогенетическом и функциональном отношениях отделах мозжечка заметно разнятся [5]. В связи с этим интерес представляет вопрос о региональной специфике возрастных микроструктурных преобразований коры мозжечка, в частности, об особенностях постнатальных изменений цитоархитектоники в филогенетически и функционально отличающихся отделах мозжечка, по-разному встроенных в системы центральной регуляции движений и реализации высших интегративных функций мозга [4].

Цель: изучить особенности постнатальных микроструктурных преобразований цитоархитектоники коры в архи-, палео- и неоцеребеллярных отделах мозжечка человека. В задачи исследования входило исследование возрастной динамики размерных параметров нейронов Пуркинье и интернейронов молекулярного и зернистого слоев, за исключением малых зерновидных нейроцитов.

Материалы и методы. Исследованы 79 мозжечков людей, погибших насильственной смертью без травм мозга, в возрасте от рождения до 20 лет. Материал сгруппирован в годовых интервалах. Кусочки коры забирали в узелке, центральной дольке, правой и левой верхней полулунной дольке в соответствии с анатомической классификацией отделов мозжечка [6]. Сагиттальные парафиновые срезы толщиной 10 мкм окрашивали методами Ниссля и Гольджи в модификации [1]. Измерение площади клеточных профильных полей (Пн) проводили методом компьютерной морфометрии по программе Image-Tools (NIH, USA). Для изучения возрастной динамики грушевидных нейронов (ГН), или клеток Пуркинье измеряли не менее 250 нейронов на возрастную группу. Визуальный контроль обеспечивал отбор нейронов с четко выраженными ядрами и ядрышками на срезах, проходящих через срединную плоскость клетки. По величине Пн ГН разделяли на размерные классы с интервалом в $33^1/_3$ мкм^2. К 1 классу относили нейроциты площадью менее $33^1/_3$ мкм^2, ко 2 классу – от $34^1/_3$ до $66^2/_3$ мкм^2, к 3 классу – от $67^2/_3$ до 100 мкм^2 и т.д. Все нейроны охватывались 10 размерными классами, из которых 1–3 классы рассматривали как мелкоклеточные, 4–6 классы – среднего размера, 7–9 – крупного и 10 – сверхкрупного размера. Математическая обработка данных осуществлялась с помощью программ Image-Tools и Biotest с вычислением средней величины, ошибки средней. Достоверность различий между возрастными группами определяли с помощью критерия Стьюдента (t) для выборок с неравным числом наблюдений.

Результаты и их обсуждение. Полученные с помощью компьютерной морфометрии данные о количественных изменениях размерных показателей нейронов позволили выявить специфику развития ГН в филогенетически отличающихся зонах коры мозжечка. Уже у новорожденных средние размеры клеток Пуркинье значимо отличаются в разных зонах коры мозжечка. Наименьшие размеры выявлены в узелке, где, по данным литературы [3], у человека в течение первых месяцев после рождения еще продолжается процесс миграции ГН, а также в левой верхней полулунной дольке неоцеребеллума. Размеры ГН в коре мозжечка в среднем увеличиваются в исследованной зоне архицеребел-

лума до 6 лет, палео- и неоцеребеллума – до 8–10 лет (табл.). К 20 годам Пн грушевидных нейроцитов увеличиваются в среднем в области архицеребеллума в 2,1 раза, в палеоцеребеллуме – в 2,3 раза, в неоцеребеллуме – в 2,9–5,2 раза по сравнению с новорожденными. Таким образом, наименее интенсивное постнатальное увеличение размеров ГН по средним показателям Пн наблюдается в области архицеребеллума, наибольшее – в неоцеребеллярной коре.

Таблица

Изменения площади (в мкм^2) профильных полей грушевидных нейронов в коре мозжечка человека от рождения до 20 лет ($\bar{x} \pm s_{\bar{x}}$)

Возраст, лет	Кол-во случаев	Узелок	Центральная долька	Правая верхняя полулунная долька	Левая верхняя полулунная долька
Новорожденные	6	58,16 ± 1,32	66,81 ± 2,35	67,45 ± 2,07	35,94 ± 2,27
1	4	107,60 ± 3,53 *	111,44 ± 6,07 *	119,28 ± 3,25 *	163,36 ± 6,85 *
2	6	121,80 ± 3,91 *	155,28 ± 6,41 *	136,44 ± 3,62 *	174,09 ± 7,13
3	5	108,38 ± 5,59	165,68 ± 4,17	153,99 ± 5,52 *	161,77 ± 3,99
4	3	120,46 ± 7,32	158,40 ± 4,87	159,26 ± 4,28	178,48 ± 10,04
5	3	108,78 ± 7,99	160,30 ± 9,21	188,48 ± 3,88 *	154,43 ± 7,10
6	3	138,40 ± 6,34 *	157,26 ± 7,52	180,24 ± 6,14	196,60 ± 6,16 *
7	3	124,84 ± 6,17	162,80 ± 8,54	182,28 ± 6,61	189,70 ± 9,49
8	4	117,07 ± 5,51	141,12 ± 7,93	224,81 ± 13,98 *	159,24 ± 13,07
9	4	106,16 ± 6,54	152,06 ± 5,35	218,48 ± 11,99	188,60 ± 9,83
10	4	116,32 ± 5,48	139,98 ± 5,96	212,07 ± 8,50	228,48 ± 10,28 *
11	4	127,78 ± 7,54	146,26 ± 6,20	180,24 ± 11,16	192,70 ± 14,02
12	4	146,18 ± 6,14	161,05 ± 8,56	204,35 ± 12,73	184,32 ± 11,42
13	3	128,46 ± 6,81	174,04 ± 6,69	186,64 ± 14,27	178,62 ± 9,50
14	4	119,02 ± 6,83	157,88 ± 5,02	173,18 ± 8,25	179,74 ± 11,17
15	4	116,65 ± 4,45	162,54 ± 4,24	188,01 ± 11,63	164,70 ± 7,42
16	3	130,80 ± 7,42	166,60 ± 6,66	170,60 ± 10,75	182,64 ± 8,59
17	3	146,07 ± 10,69	154,48 ± 7,36	191,89 ± 17,94	192,42 ± 13,67
18	3	131,27 ± 13,79	175,59 ± 8,75	182,80 ± 9,99	177,00 ± 7,72
19	3	103,00 ± 9,62	163,84 ± 4,42	179,96 ± 12,02	165,43 ± 12,45
20	3	122,31 ± 7,37	156,76 ± 5,08	193,18 ± 10,34	186,65 ± 8,22

*Примечание: * – различия между возрастными группами достоверны при $p<0,05$*

Анализ возрастной динамики размерных показателей ГН в коре мозжечка свидетельствует о том, что распределение клеток Пуркинье в каждой из филогенетически отличающихся зон по размерным классам имеет свою специфику.

В коре мозжечка новорожденных нейроны Пуркинье относятся к 1–4 размерным классам и индивидуально варьируют в узелке и центральной дольке от 31,1 до 109,5 мкм², в верхней полулунной дольке – от 17,5 до 91,7 мкм². Во всех зонах, за исключением верхней полулунной дольки правого полушария, преобладает 2 размерный класс, составляющий в узелке 76,0 % общего числа клеток Пуркинье в исследованной выборке, в центральной дольке – 50,0 %, в верхней полулунной дольке – от 43,0 % в правом и до 53,0 % в левом полушариях. Во всех исследованных зонах коры мозжечка новорожденных отсутствуют крупные и сверхкрупные ГН. В течение первого года жизни отмечается синхронное нарастание Пн грушевидных нейронов во всех отделах мозжечка в 1,7–4,5 раза по сравнению с новорожденными. К 2–3 годам клетки Пуркинье по Пн группируются в пределах 2–8 размерных классов и варьируют в узелке от 45,4 до 178,9 мкм², в центральной дольке – от 77,1 до 239,1 мкм², в верхней полулунной дольке – от 58,4 до 261,1 мкм². В узелке преобладают ГН 3 и 4 размерных классов (27,5 и 41,0 %, соответственно), в центральной дольке – 5 и 6 размерных классов (56,0–76,0 % от общего количества клеток), в области верхней полулунной дольки – 4–6 размерных классов (81,0–100,0 %). Относительное количество нейронов 2 размерного класса снижается по сравнению с новорожденными ($p < 0,05$). К 5–6 годам Пн грушевидных нейронов варьирует в узелке от 62,9 до 222,3 мкм², в центральной дольке – от 95,3 до 239,7 мкм², в верхней полулунной дольке – от 99,1 до 216,1 мкм². ГН группируются в пределах 3–9 размерных классов. В узелке наиболее многочисленными являются 4–5 размерные классы (25,0 и 41,0 %, соответственно), в центральной и верхней полулунной дольках – 5–6 (57,0–88,0 % от общего количества клеток). Относительное количество клеток Пуркинье, относящихся к 3 размерному классу, уменьшается в 3,1–4,5 раза по сравнению с

3 годами ($p < 0,05$). В 8 лет размеры ГН увеличиваются в верхней полулунной дольке правого полушария – в 1,2 раза ($p < 0,02$), к 10 годам – в области верхней полулунной дольки левого полушария в 1,2 ($p < 0,02$) раза по сравнению с 5–6-летними детьми. После 10 лет количественные характеристики микроструктурной организации коры мозжечка в среднем стабилизируются. К 16–18 годам в неоцеребеллуме наблюдаются ГН наиболее крупноклеточного 10 размерного класса; Пн грушевидных нейронов варьирует в узелке от 64,7 до 227,6 мкм², в центральной дольке от 93,3 до 235,2 мкм², в верхней полулунной дольке – от 109,9 до 302,6 мкм². Стабилизация распределения нейронов Пуркинье по размерным классам отмечается к 19–20 годам.

Результаты изучения возрастных особенностей больших зерновидных нейроцитов во всех исследованных корковых зонах мозжечка показывают, что темпы созревания клеток Гольджи и Лугаро независимо от расположения в поверхностном и/или глубоком этаже зернистого слоя практически не уступают темпам развития клеток Пуркинье. Увеличение профильных полей больших зерновидных нейроцитов к 20 годам наблюдается в среднем в 2,3–4,4 раза по сравнению с новорожденными и продолжается в архицеребеллуме до 9 лет, в остальных зонах церебеллярной коры – до 11–12 лет.

Рост и дифференцировка интернейронов молекулярного слоя (корзинчатых и звездчатых нейроцитов) наиболее интенсивны от рождения до 3–5 лет. От рождения до 5 лет в архи- и неоцеребеллярной коре размеры корзинчатых нейронов увеличиваются в среднем в 5,9–9,0 раза, звездчатых – в 5,0 раз. В палеоцеребеллярной коре Пн корзинчатых нейронов увеличиваются за тот же период в 8,2–10,4 раза, звездчатых – в 5,7–7,3 раза. От 5–6 до 17–18 лет в палео- и неоцеребеллярных зонах коры наблюдаются наиболее крупные корзинчатые нейроны, размеры которых в 13,0–14,1 раза больше, чем у новорожденных. От рождения до 20 лет темпы нарастания Пн интернейронов молекулярного слоя в 2,1–2,8 раза больше, чем темпы роста грушевидных и больших зерновидных нейронов коры мозжечка. Звездчатые нейроны в молекулярном слое от рождения до 2–3 лет растут не так интенсивно, как корзинчатые клетки. Увеличение размеров звездчатых, как и больших зерновидных нейронов, наблюдается до 10–12 лет, а появление отдельных, наиболее крупных нейронов отмечается и в более поздние сроки. По срокам отмеченные количественные изменения цитоархитектоники коры мозжечка в основном совпадают с наиболее существенными изменениями толщины коры и слоев в соответствующих отделах мозжечка [2].

Заключение. В каждой из филогенетически отличающихся зон коры мозжечка наблюдается специфическое чередование периодов количественных изменений и стабильного состояния размерных параметров нейронов. В периоды роста средних показателей Пн клеток Пуркинье наблюдается сдвиг гистограмм распределения клеток по размерным классам в сторону более крупных значений. Значимые изменения размерных параметров нейронов в составе ганглионарного, гранулярного и молекулярного цитоархитектонических слоев филогенетически отличающихся зон коры мозжечка, включая клетки Пуркинье, большие зерновидные нейроны, корзинчатые и звездчатые нейроны, отмечаются от рождения до 2–3 лет, к 5–6 и 8–10 годам. В эти же сроки отчетливо проявляется гетерохронный и гетеродинамный характер в развитии цитоархитектоники коры в области архи-, палео- и неоцеребеллума. Во всех исследованных зонах, за исключением архицеребеллума, возрастные изменения по ряду количественных показателей цитоархитектоники наблюдаются также в подростковом периоде (вплоть до 14–16 лет), что свидетельствует о продолжительном созревании микроструктуры коры мозжечка человека в постнатальном онтогенезе.

Список литературы

1. Антонова, А. М. Модификация метода Гольджи с применением вольфрамовокислого натрия / А. М. Антонова // Бюллетень экспериментальной биологии. – 1967. – Т. 63. – Вып. 3. – С. 123–124.
2. Цехмистренко, Т. А. Структурные преобразования коры большого мозга и мозжечка человека в постнатальном онтогенезе / Т. А. Цехмистренко, В. А. Васильева, Н. С. Шумейко и др. // Развитие мозга и формирование познавательной деятельности ребенка. – М. : Изд-во Московского психолого-социального института; Воронеж : Изд-во НПО «МОДЭК», 2009. – С. 9–75.
3. Abraham, H. Cell formation in the cortical layer of the developing human cerebellum / H. Abraham, T. Tornoczky, G. Kosztolanyi et al. // Intern. J. Develop. Neurosci. – 2001. – Vol. 19. – P. 53–62.
4. Ghez, C. The cerebellum / C. Ghez, W. T. Thach // Principles of neurol science / Ed. E. R. Kandel et al. – N.Y. : Elsevier, 2000. – P. 832–854.
5. Laine, J. Lugaro cells target basket and stellate cells in the cerebellar cortex / J. Laine, H. Axelrad // NeuroReport. – 1998. – Vol. 9, № 10. – P. 2399–2403.
6. Larsell, O. The comparative anatomy and histology of the cerebellum : The human cerebellum,

cerebellar connections, and cerebellar cortex / O. Larsell, J. Jansen. – Minneapolis : Univ. of Minn. press, 1972. – 268 p.

7. Mugnaini, E. The histology and cytology of the cerebellar cortex / E. Mugnaini // The comparative anatomy and histology of the cerebellum : The human cerebellum, cerebellar connections, and cerebellar cortex / Ed. O. Larsell, J. Jansen. – Minneapolis : Univ. of Minn. press, 1972. – P. 201–264.

Цехмистренко Татьяна Александровна, доктор биологических наук, профессор, профессор кафедры анатомии человека медицинского факультета, ФГБОУ ВПО «Российский университет дружбы народов», Россия, 117198, г. Москва, ул. Миклухо-Маклая, д. 8, тел.:(495) 434-50-55, e-mail: anatomy@med.rudn.ru.

УДК 611.81.013+611.817
© Т.А. Цехмистренко, В.А. Васильева, Н.С. Шумейко, 2012

Т.А. Цехмистренко[1], В.А. Васильева[2], Н.С. Шумейко[2]

МЕЖПОЛУШАРНАЯ АСИММЕТРИЯ В РАЗВИТИИ СОМАТОСЕНСОРНОЙ, ЛОБНОЙ И ЗРИТЕЛЬНОЙ КОРЫ БОЛЬШОГО МОЗГА ЧЕЛОВЕКА В ПОСТНАТАЛЬНОМ ОНТОГЕНЕЗЕ

[1]ФГБОУ ВПО «Российский университет дружбы народов», г. Москва
[2]ФГНУ «Институт возрастной физиологии» Российской академии образования, г. Москва

С применением гистологических методик и компьютерной морфометрии в области поля 1 (соматосенсорная кора), поля 45 (лобная кора) и поля 19 (зрительная кора) (8 правых и 8 левых полушарий) изучали межполушарные различия толщины коры большого мозга у детей 8–12 лет. Установлено, что в период второго детства в полях 1 и 45 коры большого мозга отмечается преимущественно левополушарное доминирование, а в поле 19 – в основном правополушарное.

***Ключевые слова**: кора большого мозга человека, морфометрия, межполушарная асимметрия, постнатальный онтогенез.*

T.A. Tsekhmistrenko, V.A. Vasilyeva, N.S. Shumeiko

THE CEREBRAL HEMISPHERIC ASYMMETRY OF HUMAN SOMATOSENSORY, FRONTAL AND VISUAL CORTEX IN POSTNATAL ONTOGENESIS

The study of the cortical thickness distinctions in area 1 (somatosensory cortex), area 45 (frontal cortex) and area 19 (visual cortex) in the right and left cerebral hemispheres (8 right and 8 left hemispheres) at children of 8-12 years were presented. It was established that in the second childhood in areas of 1 and 45 it was marked main domination of the left hemisphere and in the area 19 it was more expressed domination of the right hemisphere.

***Key words**: human cerebral cortex, morphometry, cerebral hemispheric asymmetry, postnatal ontogenesis.*

Введение. Известно, что функциональная и анатомическая межполушарная асимметрия является отражением фундаментальных закономерностей работы мозга, ее исследование является одной из наиболее актуальных проблем современной нейроанатомии и нейрофизиологии [1, 5]. Асимметрия мозга человека развивается постепенно в процессе постнатального онтогенеза по мере развития речи и сложнокоординированных осознанных предметных действий. В связи с этим приобретает актуальность вопрос о структурных предпосылках функциональной асимметрии коры большого мозга у детей в период формирования и развития базовых учебных навыков. Одним из наиболее информативных интегральных макроанатомических показателей структурной организации корковых формаций мозга является толщина коры [2].

Цель: изучить межполушарные различия коры большого мозга у детей 8–12 лет. В задачи работы входило исследование среднегрупповых и средних индивидуальных показателей толщины коры в латерально симметричных участках функционально различных полей правого и левого полушарий.

Материалы и методы. В соответствии с задачами работы исследованы 16 полушарий (8 правых и 8 левых) детей обоего пола в возрасте от 8 до 12 лет, умерших от причин, не связанных с травмами и заболеваниями головного мозга. Кусочки коры забирали в области поля 1 (соматосенсорная кора, зона представительства руки), поля 45 (лобная кора, речедвигательная зона Брока) и поля 19 (зрительная кора, проекционно-ассоциативная зона, обеспечивающая зрительное опознание и память). На фронтальных парафиновых срезах толщиной 10 мкм, окрашенных крезиловым фиолетовым по Нисслю, методом компьютерной морфометрии с применением программы BIOSCAN-AT измеряли толщину коры на вершине, извилины в правом и левом полушариях. Объем выборки для каждого среза составлял не менее 5, для каждого препарата – 15–20, для возрастной группы – 60–80 измерений для каждого изученного поля одного полушария. Статистическая обработка данных с помощью программы Biotest включала определение средней индивидуальной величины для каждого поля каждого полушария, а также среднегрупповой средней величины для двух возрастных групп детей (8–10 лет и 11–12 лет) с вычислением среднего квадратического отклонения и ошибки средней. Оценка достоверности межполушарных различий толщины коры при $p \leq 0{,}05$ проводилась с использованием критерия Стьюдента (t) [4].

Результаты и их обсуждение. Результаты измерений толщины коркового поперечника в области соматосенсорной, лобной и зрительной коры правого и левого полушарий представлены в таблице, из которой видно, что значимые индивидуальные межполушарные различия наблюдаются во всех исследованных полях коры.

У детей 8–10 лет в поле 1 средние индивидуальные показатели толщины коры, как правило, больше слева, поэтому и среднегрупповые показатели позволяют выявить четкую левополушарную доминантность ($p \leq 0{,}01$).

Таблица

Среднегрупповые $\overline{X} \pm s_{\overline{x}}$ и средние индивидуальные $\overline{X_i} \pm s_{\overline{x}_i}$ показатели толщины коры (Тк) в различных корковых полях правого (dext) и левого (sin) больших полушарий головного мозга детей 8–12 лет (мкм)

Возраст	8–10 лет						11–12 лет					
Поля коры	N	$\overline{X} \pm s_{\overline{x}}$		n_i	$\overline{X_i} \pm s_{\overline{x}_i}$		N	$\overline{X} \pm s_{\overline{x}}$		n_i	$\overline{X_i} \pm s_{\overline{x}_i}$	
		dext	sin		dext	sin		dext	sin		dext	sin
1	3	1865 ± 19*	1949 ± 23*	1	2000 ± 32*	2125 ± 35*	3	1788 ± 45	1793 ± 42	1	1620 ± 21	1610 ± 26
				2	1870 ± 28	1810 ± 31				2	1760 ± 23	1720 ± 32
				3	1720 ± 30*	1910 ± 34*				3	1980 ± 19	2045 ± 22
45	4	2476 ± 28	2524 ± 32	1	2313 ± 37	2342 ± 40	4	2511 ± 32*	2632 ± 44*	1	2455 ± 48	2558 ± 62
				2	2254 ± 55*	2570 ± 52*				2	2396 ± 38*	2603 ± 64*
				3	2620 ± 44*	2456 ± 60*				3	2446 ± 45*	2598 ± 53*
				4	2695 ± 49	2716 ± 46				4	2694 ± 76	2737 ± 48
19	4	2741 ± 22	2725 ± 30	1	2825 ± 54*	2595 ± 42*	4	2871 ± 26	2812 ± 34	1	2933 ± 67	3033 ± 54
				2	2738 ± 64	2897 ± 46				2	2819 ± 48*	2675 ± 43*
				3	2655 ± 46*	2914 ± 43*				3	2906 ± 59	2949 ± 52
				4	2734 ± 48*	2475 ± 52*				4	2781 ± 62*	2554 ± 40*

*Примечание: N – количество наблюдений, n_i – номер индивидуального наблюдения; * – межполушарные различия значимы при $p \leq 0{,}05$*

В полях 45 и 19 более высокие индивидуальные показатели толщины коры по сравнению с контрлатеральным полушарием встречаются как справа, так и слева. Следствием этого, по нашим данным, является сглаживание среднегрупповых показателей правого и левого полушарий, не позволяющих четко определить латерализацию коркового поперечника в указанных корковых зонах.

У детей 11–12 лет в поле 1 толщина коры не имеет межполушарных различий как по индивидуальным, так и по среднегрупповым показателям. В поле 45, наоборот, наблюдается четкая доминантность левого полушария по сравнению с правым ($p \leq 0{,}05$). В поле 19 более высокие индивидуальные показатели толщины коры встречаются чаще в правом полушарии, чем в левом. Однако среднегрупповые показатели не позволяют определить наличие межполушарных различий в этом поле.

Заключение. Количественный анализ толщины коры в правом и левом больших полушариях детей 8–12 лет показал, что в поле 1 соматосенсорной коры и речедвигательном поле 45 лобной коры отмечается преимущественно левополушарное доминирование, тогда как в проекционно-ассоциативном поле 19 зрительной коры в основном – правополушарное. Полученные данные свиде-

тельствуют о том, что толщина коры является информативным показателем, позволяющим не только выявлять характер межполушарных различий у отдельных индивидуумов, но и определять возрастные периоды с четко выраженной право- или левополушарной доминантностью на групповом уровне [7]. Выявленные особенности латерализации толщины коры большого мозга у детей двух возрастных групп и их специфика в функционально различных корковых полях позволяют в определенной степени разделить точку зрения ряда авторов [3, 6], в соответствии с которой межполушарную асимметрию можно рассматривать как динамический процесс, отражающий совершенствование механизмов высшей интегративной деятельности корковых формаций мозга в процессе видового и индивидуального развития.

Список литературы

1. Абрамов, В. В. Асимметрия нервной, эндокринной и иммунной систем / В. В. Абрамов, Т. Я. Абрамова. – Новосибирск : Наука, 1996. – 97 с.
2. Боголепова, И. Н. Структурная асимметрия корковых формаций мозга человека / И. Н. Боголепова, Л. И. Малофеева. – М. : Изд-во РУДН, 2003. – 156 с.
3. Любимов, Н. Н. Новая концепция о локализации центральных механизмов условного рефлекса // Современные аспекты учения о локализации и организации церебральных функций / Н. Н. Любимов; под ред. О. С. Адрианова. – М. : Медицина, 1980. – С. 215–233.
4. Плохинский, Н. А. Биометрия / Н. А. Плохинский. – Новосибирск : Новосибирское отделение АН СССР, 1961. – 364 с.
5. Фокин, В. Ф. Функциональная межполушарная асимметрия и асимметрия межполушарных отношений / В. Ф. Фокин, Н. В. Пономарева, Н. Г. Городенский и др. // Системный подход в физиологии. – 2004. – № 12. – С. 111–127.
6. Kinsbourne, M. The ontogeny of cerebral dominance / M. Kinsbourne // Ann. N. Y. Acad. Sci. – 1975. – Vol. 263. – P. 244–250.
7. Witelson, S. F. Anatomic asymmetry in the temporal lobes : its documentation, phylogenesis and relatioship to functional asymmetry / S. F. Witelson // Ann. N.Y. Acad. Sci. – 1977. – Vol. 299. – P. 328–354.

Цехмистренко Татьяна Александровна, доктор биологических наук, профессор, профессор кафедры анатомии человека медицинского факультета, ФГБОУ ВПО «Российский университет дружбы народов», Россия, 117198, г. Москва, ул. Миклухо-Маклая, д. 8, тел.: (495) 434-50-55, e-mail: anatomy@med.rudn.ru.

Васильева Валентина Андреевна, кандидат биологических наук, старший научный сотрудник лаборатории функциональной морфологии, ФГНУ «Институт возрастной физиологии» Российской академии образования, Россия, 119121, г. Москва, ул. Погодинская, д. 8, корп. 2, тел.: (499) 245-04-33, e-mail: vavasileva@mail.ru.

Шумейко Нина Станиславовна, кандидат биологических наук, старший научный сотрудник лаборатории функциональной морфологии, ФГНУ «Институт возрастной физиологии» Российской академии образования, Россия, 119121, г. Москва, ул. Погодинская, д. 8, корп. 2, тел.: (499) 245-04-33, e-mail: vavasileva@mail.ru.

УДК 611.03.-28.65

© В.С. Четвертков, Д.Б. Никитюк, Э.В. Швецов, С.В. Чава, 2012

В.С. Четвертков, Д.Б. Никитюк, Э.В. Швецов, С.В. Чава

СТРУКТУРНЫЕ ХАРАКТЕРИСТИКИ ЖЕЛЕЗИСТОГО АППАРАТА ДВЕНАДЦАТИПЕРСТНОЙ КИШКИ МЫШЕЙ ПОСЛЕ ОБЛУЧЕНИЯ

ГБОУ ВПО «Первый Московский государственный медицинский университет им. И.М. Сеченова» Минздрава России

Изучена структурная организация дуоденальных и кишечных желез (крипт) двенадцатиперстной кишки мышей после действия различных доз радиации. Структурные изменения желез двенадцатиперстной кишки нарастают по мере увеличения дозы воздействия.

***Ключевые слова**: морфология, двенадцатиперстная кишка, железы, облучение.*

V.S. Chetvertkov, D.B. Nikityuk, E.V. Shvetsov, S.V. Chava

THE STRUCTURAL CHARACTERISTIC OF THE GLANDULAR APPARATUS OF THE MICE DUODENUM AFTER IRRADIATION

The structural organization of the duodenal and intestinal glands (crypts) of the mice duodenum after the different dose of irradiation was studied. The structural changes of the duodenal glands began to grow after the increasing of the dose of irradiation.

***Key words**: morphology, duodenum, glands, irradiation.*

Введение. Изучение структурно-функциональных характеристик органов и систем человека и животных во взаимосвязи с действием факторов окружающей среды, к числу которых относят научно-технический прогресс, связанный, в том числе, и с проникновением человека в космос и верхние слои атмосферы, является особенностью современной анатомии [5, 7]. Успехи в медико-биологическом обеспечении освоения космического пространства неразрывно связаны с обеспечением безопасности длительных полетов, где особенно важно установление количественных и качественных характеристик развивающихся эффектов, которые могут использоваться для адекватной оценки состояния организма, прогнозирования в дальнейшем отдаленных последствий, разработки системы защиты и профилактики при действии факторов космического пространства. В ответ на длительное действие радиации низкой интенсивности, типичной для космического пространства, возможно «напряжение» адаптационных механизмов, что приводит к формированию экстремальных состояний, угрожающих жизнедеятельности [2, 11]. Одним из наиболее уязвимых органов при комических полетах и других условиях, связанных с длительным гамма-излучением, может являться двенадцатиперстная кишка, патология которой разнообразна и во многом связана с действием внешних факторов [3, 4].

Исследования авторов показали, что в экстремальных ситуациях одной из наиболее уязвимых является иммунная система. В связи с тем, что лимфоидные структуры, как и железы стенок полых внутренних органов, являются наиболее динамичными, лабильными образованиями, структурные характеристики которых активно изменяются при любых воздействиях, что позволяет рассматривать их как биологические маркеры, отражающие их результативность и эффективность [9], актуальным представляется экспериментальное исследование анатомических характеристик лимфоидных образований двенадцатиперстной кишки у мышей в разные сроки действия радиационного фактора низкой интенсивности и в различные сроки после окончания этих воздействий.

Цель: изучить структурную организацию и кишечные железы (крипт) двенадцатиперстной кишки мышей после действия различных доз радиации. Задачи исследования:

- изучение морфологических характеристик железистого аппарата двенадцатиперстной кишки у мышей в условиях нормы;
- выявление микроанатомических особенностей кишечных и дуоденальных желез у мышей после длительного воздействия разных доз радиации (100–500 сГр, на протяжении 2–10 недель).

Материалы и методы исследования. Были изучены кишечные железы в стенках двенадцатиперстной кишки у 60 мышей-самцов линии F1 (CBAxC57BL6), массой 25–30 г. Исследование проведено на испытательном стенде (в гермокамерах с рабочим объемом 12 м^3), рассчитанном на длительное пребывание животных и оснащенном автономными системами жизнеобеспечения, которые используются в пилотируемых космических аппаратах. Животных содержали на стандартном виварном пищевом рационе с двухнедельным карантином. Облучение проводили с помощью гамма-установки ГОБО-60 с источником Cs^{137}. Экспериментальных животных (50 мышей) подвергали общему равномерному гамма-облучению в период от 2 до 10 недель (5 групп наблюдений, в каждой по 10 мышей, в контроле – также 10 мышей), при мощности дозы 25 сГр в час. Облучение проводилось 1 раз в неделю по 2 часа в утреннее время. Доза гамма-облучения за одну неделю равнялась 50 сГр. Для 1 группы наблюдений (длительность эксперимента 2 недели) доза облучения равнялась 100 сГр, для 2 группы (воздействие в течение 4 недель) – 200 сГр, для 3 группы (воздействие – 6 недель) – 300 сГр, для 4 группы (8 недель) – 400 сГр и для 5 группы (10 недель) – 500 сГр. Доза максимального экспериментального облучения (500 сГр) с учетом разницы в продолжительности жизни и чувствительности к радиационному воздействию мыши и человека соответствует дозе облучения 170 сГр для человека, что равняется для него предельно допустимому уровню, установленному для длительных межпланетных пилотируемых полетов [11].

Эксперимент проводили на базе ГНЦ РФ «НИИ медико-биологических проблем» РАН.

Для исследования брали двенадцатиперстную кишку, разрезали строго по передней стенке, промывали от содержимого, распластывали на фотобумаге (фиксировали нитками) и для проведения последующих микроанатомических исследований помещали на 24 часа в 10 % раствор формалина. Продольные кусочки для исследований (размером 1 × 0,5 см) получали в стандартных зонах: сразу дистальнее перехода желудка в двенадцатиперстную кишку, в середине двенадцатиперстной кишки и возле перехода ее в тощую кишку (то есть в трех зонах). После «проведения» материала по батарее спиртов восходящей концентрации выполняли парафиновые срезы толщиной 5–7 мкм, которые окрашивали гематоксилин-эозином, по Ван Гизон, по Браше. При анализе железистых образований двенадцатиперстной кишки на микропрепаратах исследовали дуоденальные (Бруннеровы) и кишечные (Либеркюновы крипты) железы. У дуоденальных желез подсчитывали длину и ширину концевых частей, долю стромы на срезе железы, длины просвета выводного протока. У кишечных желез подсчитывали общее количество эпителиоцитов на их продольном и поперечном срезах, процентное содержание аборбционных и бокаловидных клеток (на продольном срезе железы). Определяли среднее арифметическое значение показателя, его ошибку. Достоверность различий вычисляли методом доверительных интервалов [1].

Результаты и их обсуждение. В результате исследований было подтверждено, что железистый аппарат двенадцатиперстной кишки у мышей представлен дуоденальными (собственными, Бруннеровыми) и кишечными (криптами) железами. Дуоденальные железы располагаются начальными отделами в подслизистой основе, образуя сплошную «железистую массу» в проксимальной части кишки и поодиночке – в средней и дистальной ее третях. Известно, что эти железы относятся к слизистому типу [8], их выводные протоки открываются устьями на поверхности покровного эпителия. Кишечные железы, по нашим данным, имеют у мышей трубчатую форму, располагаются на разном расстоянии друг от друга в толще собственной пластинки слизистой оболочки, в составе их эпителиальной выстилки определяются бокаловидные, абсорбционные (столбчатые) и стволовые клетки. Бокаловидные клетки находятся на протяжении всей железы, граничат друг с другом, абсорбционными и стволовыми (недифференцированными) клетками; абсорбционные клетки расположены в ближайших к устью двух третях стенки железы, соседствуют друг с другом и бокаловидными клетками; недифференцированные клетки располагаются в базальной части железы, они соседствуют друг с другом и бокаловидными клетками (но не с абсорбционными). Относительно невелика у кишечных желез мышей доля клеток с ацидофильной зернистостью (клеток Панета) [10]. А.Н. Яцковский (1994) [12] описал у лабораторных животных (крыса, мышь) Ec, G, S, и D – эндокриноциты, отметив, что их число обратно коррелирует с количеством эндокринных клеток у дуоденальных желез.

Выявлены регионарные особенности строения железистого аппарата двенадцатиперстной кишки мышей, которые наблюдаются как в норме, так и на протяжении всего эксперимента. В направлении от проксимальной к дистальной части двенадцатиперстной кишки у мышей, как контрольной, так и всех экспериментальных групп, наблюдается уменьшение общего количества эпителиоцитов у кишечных желез (в 1,2 раза), а также тенденция к снижению процентного содержания абсорбционных и бокаловидных клеток, длины и ширины концевых частей дуоденальных желез. Кроме того, проксимально-дистальное уменьшение числа, размеров, «упрощение» формы дуоденальных желез было доказано и у человека при проведении их изучения макро-микроскопическими методами на тотальных препаратах этого органа [6].

Кишечные и дуоденальные железы у мышей характеризуются значительной морфологической изменчивостью в ответ на действие радиационного фактора. Эффект воздействия гамма-облучения на железы двенадцатиперстной кишки – дозозависим. Изменения структурных показателей кишечных желез у мышей ожидаемо нарастают по мере увеличения продолжительности и суммарной дозы гамма-облучения (от 4 недель воздействия в дозе 200 сГр до 10 недель, 500 сГр).

При воздействии на мышей гамма облучения в суммарной дозе 100 сГр (2 недели) существенных изменений желез не наблюдается. После 4- и 6-недельного воздействия радиационного фактора (суммарная доза 200 и 300 сГр, соответственно) в стенках двенадцатиперстной кишки мышей наблюдается увеличение процентного содержания бокаловидных клеток у кишечных желез (в 1,3 раза), относительное число абсорбционных клеток остается стабильным. Наблюдается тенденция к снижению общего количества эпителиоцитов на продольном срезе кишечных желез (до 67,0 ± 2,2 через 4 недели воздействий и 64,3 ± 2,1 клетки – через 6 недель; в контроле – 70,9 ± 1,2 эпителиоцита). Отмечено недостоверное уменьшение числа эпителиоцитов на поперечном срезе кишечной железы (до 13,6 ± 0,4 клеток через 4 недели и 13,2 ± 0,7 – через 6 недель; в контроле – 14,2 ± 0,4 эпителиоцитов). Не изменяют-

ся в эти сроки большой и малый диаметры концевой части дуоденальных желез, процентное содержание стромы у этих желез, длина просвета выводного протока.

После воздействия гамма-излучения на мышей в течение 8 недель (суммарная доза составила 400 сГр) по сравнению с контролем наблюдается уменьшение общего количества эпителиоцитов на продольном срезе кишечных желез до 50,1 ± 2,8 клетки (в 1,4 раза, $p > 0,05$), на поперечном их срезе – до 10,8 ± 0,4 клетки (в 1,3 раза, $p > 0,05$). По сравнению с контролем на продольном срезе кишечной железы процентное количество абсорбционных клеток снижается до 30,5 ± 1,6 (1,5 раза, $p > 0,05$), бокаловидных клеток возрастает до 44,5 ± 1,2 (в 1,2 раза, $p > 0,05$). Наблюдается тенденция к уменьшению длины (до 12,4 ± 0,4 мкм) и ширины (до 10,4 ± 0,4 мкм) концевых частей дуоденальных желез (в контроле 14,6 ± 0,3 мкм и 12,6 ± 0,3 мкм, соответственно). У дуоденальных желез процентное содержание стромы возрастает до 15,8 ± 0,9 % (в 2,0 раза $p < 0,05$), происходит некоторое увеличение длины просвета выводного протока дуоденальных желез (до 10,8 ± 0,4 мкм; в контроле – 8,9 ± 0,4 мкм).

Еще в большей степени изменения (регресс) железистого аппарата кишки наблюдается после 10 недель воздействия лучевого фактора (суммарная доза 500 сГр). По сравнению с контролем в эти сроки наблюдается уменьшение общего количества эпителиоцитов на продольном срезе кишечных желез до 46,8 ± 2,0 клетки (в 1,5 раза, $p > 0,05$), на поперечном их срезе – до 10,2 ± 0,4 клетки (в 1,4 раза, $p > 0,05$). На продольном срезе кишечной железы процентное количество абсорбционных клеток снижается до 26,8 ± 1,3 % (в 1,3 раза, $p > 0,05$), бокаловидных клеток возрастает до 44,8 ± 1,6 (в 1,2 раза, $p > 0,05$). Наблюдается тенденция к уменьшению длины (до 12,0 ± 0,4 мкм) и ширины (до 10,5 ± 0,4 мкм) концевых частей дуоденальных желез (в контроле 14,6 ± 0,3 мкм и 12,6 ± 0,3 мкм, соответственно). У дуоденальных желез процентное содержание стромы возрастает до 18,8 ± 0,9 % (в 2,3 раза, $p < 0,05$), происходит увеличение длины просвета выводного протока дуоденальных желез до 14,8 ± 0,4 мкм (в 1,7 раза по сравнению с контролем, $p < 0,05$). Таким образом, на 10 неделе воздействия облучения регрессивные изменения лимфоидной ткани двенадцатиперстной кишки у мышей выражены максимально.

Заключение. Сруктурные изменения желез двенадцатиперстной кишки, не выраженные после 2 недель воздействия лучевого фактора (суммарная доза 100 сГр), нарастают по мере увеличения дозы воздействия. Полученные данные еще раз убеждают, что железы стенок внутренних органов, характеризующиеся значительной существенной лабильностью к действию внешних факторов, могут быть использованы как биоиндикаторы в экспериментально-морфологических исследованиях.

Список литературы

1. Автандилов, Г. Г. Морфометрия в патологии / Г. Г. Автандилов. – М. : Медицина, 1980. – 324 с.
2. Агаджанян, Н. А. Взаимодействие организма с факторами газовой среды и критерии адаптации / Н. А. Агаджанян // Тез. 14-го совещания по Интеркосмосу. – Варна, 1981. – С. 4.
3. Василенко, В. Х. Болезни желудка и двенадцатиперстной кишки / В. Х. Василенко, А. Л. Гребенев. – М. : Медицина, 1982. – 344 с.
4. Василенко, В. Х. Внелуковичные язвы двенадцатиперстной кишки / В. Х. Василенко, В. М. Майоров, М. М. Сальман. – М. : Медицина, 1975. – 143 с.
5. Ерофеева, Л. М. Морфология тимуса при моделировании экстремальных воздействий (гипергравитации и ионизирующих излучений) : автореф. дис. … д-ра мед. наук / Л. М. Ерофеева. – М., 2002. – 34 с.
6. Никитюк, Д. Б. Макро-микроскопическая анатомия желез двенадцатиперстной кишки взрослого человека / Д. Б. Никитюк, С. А. Буров // Российские морфологические ведомости. – 1996. – Вып. 4. – С. 73–75.
7. Сапин, М. Р. Иммунная система человека / М. Р. Сапин, Л. Е. Этинген. – М. : Медицина, 1996. – 304 с.
8. Сапин, М. Р. Дуоденальные (Бруннеровы) железы у человека / М. Р. Сапин, Э. В. Семенов // Морфология в физической культуре, спорту и авиакосмической медицине. – М., 2001. – С. 241–245.
9. Синельников, Р. Д. Значение макро-микроскопии для экспериментальных морфологических исследований / Р. Д. Синельников, Л. Н. Кисилева, Н. Г. Лебединец // Труды VII Всесоюзного съезда анатомов, гистологов и эмбриологов (г. Тбилиси, 6–13 июня 1966 г.) / редкол. : С. Н. Боголюбский и др. – Тбилиси : Мецниереба, 1966. – С. 473–484.
10. Хэм, А. Гистология / А. Хэм, Д. Кормак; пер. с англ. – М. : Мир, 1983. – Т. 4. – 242 с.

11. Шафиркин, А. В. Межпланетные и орбитальные космические полеты. Радиационный риск для космонавтов / А. В. Шафиркин, Ю. Г. Григорьев. – М. : Экономика, 2009. – 640 с.

12. Яцковский, А. Н. Закономерности морфо-функциональной организации дуоденальных желез (сравнительно-морфологическое и экспериментальное исследование) : автореф. дис. ... д-ра мед. наук / А. Н. Яцковский. – М., 1994 – 43 с.

Четвертков Виталий Сергеевич, ассистент кафедры анатомии человека, ГБОУ ВПО «Первый Московский государственный медицинский университет им. И.М. Сеченова» Минздрава России, Россия, г. Москва, ул. Моховая, д. 11, корп. 10, тел.: (495) 203-74-09, e-mail: rektorat@mma.ru.

Никитюк Дмитрий Борисович, доктор медицинских наук, профессор кафедры анатомии человека, ГБОУ ВПО «Первый Московский государственный медицинский университет им. И.М. Сеченова» Минздрава России, Россия, г. Москва, ул. Моховая, д. 11, корп. 10, тел.: (495) 203-74-09, e-mail: rektorat@mma.ru.

Швецов Эдуард Владимирович, доктор медицинских наук, профессор, профессор кафедры анатомии человека, ГБОУ ВПО «Первый Московский государственный медицинский университет им. И.М. Сеченова» Минздрава России, Россия, г. Москва, ул. Моховая, д. 11, корп. 10, тел.: (495) 203-74-09, e-mail: rektorat@mma.ru.

Чава Светлана Валерьевна, доктор медицинских наук, профессор кафедры анатомии человека, ГБОУ ВПО «Первый Московский государственный медицинский университет им. И.М. Сеченова» Минздрава России, Россия, г. Москва, ул. Моховая, д. 11, корп. 10, тел.: (495) 203-74-09, e-mail: rektorat@mma.ru.

УДК 611. 341:611.42
© А.Э. Эседова, Т.С. Гусейнов, С.Т. Гусейнова, А.Ш. Кадиев, 2012

А.Э. Эседова, Т.С. Гусейнов, С.Т. Гусейнова, А.Ш. Кадиев

ЦИТОЛОГИЧЕСКАЯ ХАРАКТЕРИСТИКА ТИМУСА ПРИ ВОЗДЕЙСТВИИ ЙОДОБРОМНЫХ ВАНН

ГБОУ ВПО «Дагестанская государственная медицинская академия», г. Махачкала

На основании результатов морфометрического исследования доказано, что действие йодобромных минеральных ванн на организм крыс по сравнению с контрольной группой животных вызывает различные по характеру изменения структуры и цитоконструкции тимуса. Наиболее заметные цитологические изменения наблюдаются в подкапсулярной и корковой зонах тимуса белых крыс линии «Vistar».

Ключевые слова: *ванны, йодобром, белые крысы линии «Vistar», тимус.*

A.E. Esedova, T.S. Guseynov, S.T. Guseynova, A.Sh. Cadiev

THE CYTOLOGICAI CHARACTERIZATION OF THYMUS UNDER THE INFLUENCE OF THE IODINE-BROMIDE BATHS

The cytological characterization of the thymus under the influence of the iodine-bromide baths based on the results of the morphometric research there were proved that the action of iodide-bromide mineral baths on the organism of rats in comparison to the control group of animals caused a variety of pattern changes of the structure and the cytological construction of the thymus. Most noticeable changes were observed in cytological subcapsular and cortical areas of the thymus of white rats of «Vistar» type.

Key words*: baths, iodine-bromide, white rats of «Vistar» type, thymus.*

Введение. Принимая во внимание широкое распространение лечебных санаторно-курортных (природных) факторов, вместо фармакологических (лекарственных) средств, а также отсутствие сведений об их влиянии на центральный орган иммуногенеза [1], было предпринято экспериментальное исследование структуры и клеточного состава тимуса крыс после воздействия на них йодобромных вод. Выявленные в тимусе изменения в соотношении содержания лимфоцитов, пролиферативной активности клеток и вариабельность деструкции клеток при действии йодобромных ванн, безусловно, отражаются на функциональном состоянии не только самого органа, но и иммунной системы в целом.

Цель: установить особенности макро-микроскопического строения тимуса белых крыс линии «Vistar» при воздействии йодобромных ванн.

Материалы и методы исследования. Строение и клеточный состав тимуса в эксперименте изучены на 30 половозрелых белых крысах-самцах линии «Vistar» весом 140–170 г (возраст 3–4 месяца). Белые крысы в условиях эксперимента были распределены на следующие группы по 15 животных в каждой: 1 контрольная группа – интактные крысы; 2 экспериментальная группа – животные, принимавшие 12 ванн с термальной хлоридно-натриевой йодобромной водой курорта «Каспий». Во избежание стрессового фактора животные заранее адаптировались в течение недели к условиям эксперимента. После эвтаназии животных и изъятия исследуемого органа для гистологического исследования структурных компонентов тимуса кусочки органа фиксировали в 10 % нейтральном формалине с последующей спиртовой проводкой и заливкой в парафин по общепринятой методике. Из парафиновых блоков приготавливали срезы толщиной 3–5 мкм, которые окрашивались гематоксилин-эозином, азур-2-эозином, по Маллори для изучения изменений в структурных компонентах тимуса. При изучении цитоархитектоники тимуса подсчет клеток проводили при помощи микроскопа МБИ-3 (Россия), объектив × 90 под масляной иммерсией по методу С.Б. Стефанова с использованием морфометрической сетки.

При морфометрическом исследовании тимуса проводился анализ соотношения структурных компонентов (площадей), а также количественного содержания клеточных элементов (цитоархитектоники) в относительных величинах, что, по мнению ученых [2], позволяет лучше понять строение иммунных структур, сравнивать и оценивать их между собой и с другими органами иммунной системы.

Результаты исследования. Воздействие йодобромных ванн на организм крыс по сравнению с контролем приводит к уменьшению содержания малых лимфоцитов в структурных зонах тимуса. В корковом веществе отмечается наибольшее снижение числа малых лимфоцитов – на 12,73 %, и несколько меньше в подкапсулярной зоне – на 6,96 %. В мозговом веществе снижение содержания лимфоцитов происходит за счет уменьшения средних лимфоцитов (на 4,14 %), тогда как в других зонах тимуса (подкапсулярной и корковом веществе) содержание средних лимфоцитов сохраняется на уровне контрольных значений. После действия йодобромных ванн уменьшается содержание деструктивно измененных и разрушенных клеток в подкапсулярной зоне в 1,2 раза, но их число увеличивается в 1,3 раза в корковом веществе. В условиях воздействия йодобромных ванн в тимусе количество макрофагальных клеток резко снижается в подкапсулярной зоне (в 1,8 раза) и в корковом веществе (в 1,6 раза). В мозговом веществе, в отличие от других зон органа, деструкция клеток и макрофагальная активность сохраняется на уровне контрольных значений.

После воздействия йодобромных ванн в структурных зонах тимуса неравномерно изменяется содержание молодых форм клеток. В подкапсулярной зоне органа увеличивается содержание как бластов (в 1,8 раза), так и больших лимфоцитов (в 1,4 раза). В корковом веществе содержание молодых клеток увеличивается за счет повышения доли больших лимфоцитов в 1,9 раза. В мозговом веществе тимуса наблюдается обратная картина: содержание молодых клеток снижается от 15,13 % в контроле до 12,14 % в опыте за счет уменьшения числа бластов в 1,9 раза. Также неравномерно, как и распределение молодых форм клеток, в структурных зонах тимуса проявляется и пролиферативная активность клеток. Увеличению числа молодых форм клеток соответствует усиление митотической активности клеток в подкапсулярной зоне и в корковом веществе. Количество клеток с картинами митозов в большей степени по сравнению с контролем увеличивается в подкапсулярной зоне (в 3,0 раза), эти клетки появляются в коре тимуса (0,58 %). Однако в мозговом веществе содержание пролиферативных клеток по сравнению с контролем уменьшается в 2,1 раза.

Отмеченное усиление митотической активности клеток и созревания молодых форм клеток в подкапсулярной зоне и в корковом веществе тимуса свидетельствует о стимуляции лимфоцитопоэтической функции при воздействии йодобромных ванн. При этом наличие в мозговом веществе молодых клеток (бластов и больших лимфоцитов) и клеток с картинами митозов также свидетельствует о сохранении активности лимфоцитопоэза в этой зоне тимуса при воздействии йодобромных ванн, но значительно в меньшей степени, чем в контроле.

Результаты исследования показали, что при действии на организм животных йодобромных ванн в тимусе усиливается плазматическая реакция в 1,3–3,2 раза. Если в контроле максимальное содержание плазматических клеток отмечалось в мозговом веществе (2,47 %) и менее всего их было в коре (1,09 %), то после действия йодобромных ванн устанавливается равное накопление плазматических клеток во всех структурных зонах тимуса (3,44–3,56 %).

Заключение. Полученные в работе данные показывают, что тимус обладает высокой чувствительностью к действию йодобромных вод и отвечает значительными морфофункциональными перестройками во всех зонах тимуса.

Список литературы

1. Гусейнов, Т. С. Морфология тимуса при воздействии бальнеологических факторов / Т. С. Гусейнов, А. Э. Эседова. – Махачкала : ИД «Наука плюс», 2008. – 160 с.
2. Сапин, М. Р. Иммунная система человека / М. Р. Сапин, Л. Е. Этинген. – М. : Медицина, 1996. – 304 с.

Эседова Анжела Эседовна, кандидат медицинских наук, ассистент кафедры анатомии человека, ГБОУ ВПО «Дагестанская государственная медицинская академия» Минздрава России, Россия, 367000, г. Махачкала, пл. Ленина, д. 1, тел.: (8722) 67-49-03, e-mail: dgma@list.ru.

Гусейнов Тагир Сайдуллахович, доктор медицинских наук, профессор, заведующий кафедрой анатомии человека, ГБОУ ВПО «Дагестанская государственная медицинская академия» Минздрава России, Россия, г. Махачкала, пл. им. В.И. Ленина, д. 1, тел.: 8-928-555-90-00, e-mail: tagirguseinov@mail.ru.

Гусейнова Сабина Тагировна, кандидат медицинских наук, ассистент кафедры анатомии человека, ГБОУ ВПО «Дагестанская государственная медицинская академия» Минздрава России, Россия, 367000, г. Махачкала, пл. Ленина, д. 1, тел.: (8722) 67-49-03, e-mail: dgma@list.ru.

Кадиев Анвар Шамильевич, ассистент кафедры анатомии человека, ГБОУ ВПО «Дагестанская государственная медицинская академия» Минздрава России, Россия, 367000, г. Махачкала, пл. Ленина, д. 1, тел.: (8722) 67-49-03, e-mail: dgma@list.ru.

УДК 616-002.73:612.017
© М.Ю. Юшин, А.Г. Давыдов, В.В. Анохина, О.В. Дегтярев, З.Я. Ибадулаев, 2012

М.Ю. Юшин[1], А.Г. Давыдов[1], В.В. Анохина[1], О.В. Дегтярев[1,2], З.Я. Ибадулаев[1]

ОПРЕДЕЛЕНИЕ ИММУНОГЛОБУЛИНОВ КЛАССА G К СПЕЦИФИЧЕСКОМУ ПОЛУСИНТЕТИЧЕСКОМУ АНТИГЕНУ MYCOBACTERIUM LEPRAE В СЫВОРОТКАХ КРОВИ ДОНОРОВ АСТРАХАНСКОЙ ОБЛАСТИ (ПРЕДВАРИТЕЛЬНОЕ СООБЩЕНИЕ)

[1]ФГБУ «Научно-исследовательский институт по изучению лепры» Минздрава России, г. Астрахань
[2]ГБОУ ВПО «Астраханская государственная медицинская академия» Минздрава России

Для установления факта наличия специфических антител к Mycobacterium leprae (M. Leprae) у здорового населения – доноров крови Астраханской области в иммуноферментном анализе использовали тест-систему с антигеном, представленным дисахаридом, конъюгированным с бычьим сывороточным альбумином – полусинтетическим аналогом видоспецифического для M. leprae фенольного гликолипида-1. В результате проведенного исследования были обнаружены антитела класса G к специфическому полусинтетическому антигену M. leprae в сыворотках крови у 51,1 % обследованных доноров. Наличие специфических антител к M. leprae в сыворотках крови здоровых доноров может указывать на контакт с возбудителем лепры и на процесс латентной иммунизации населения.

Ключевые слова: *доноры крови, иммуноферментный анализ, антитела к M. leprae, латентная иммунизация.*

M.Yu. Yushin, A.G. Davyidov, V.V. Anohina, O.V. Degtyarev, Z.Ya. Ibadulaev

THE DEFINITION OF IMMUNOGLOBULIN G TO SPECIFIC SEMISYNTHETIC ANTIGENE MYCOBACTERIUM LEPRAE IN BLOOB SERUM OF DONEE IN THE ASTRAKHANIAN REGION (PRELIMINARY REPORT)

The test-system, with antigene represented by disacharide conjugated with bull serum albumin – semisynthetic analogue type-specific for M. leprae of phenol-glycolipid -1, was used to find out the fact of presence of specific antibodies to Mycobacterium leprae (M. leprae) in healthy population – blood donee of the Astrakhanian region in immunoenzyme analysis. In the result of the investigation there were found out the antibodies of class G to specific semisynthetic antigene M. leprae in the blood serum of 51,1% of observed persons. The presence of specific antibodies to M. leprae in the blood serum of healthy donee may show the contact with agent of lepra and the process of latent immunization of the population.

Key words: *blood donee, immunoenzyme analysis, antibodies to M. leprae, latent immunization.*

Введение. В 80-х гг. XX в. из M. leprae был выделен видоспецифический антиген – фенольный гликолипид-1 (ФГЛ-1), специфичность которого обусловлена уникальной структурой концевой углеводной детерминанты [7]. Показана способность связывания ФГЛ-1 в иммуноферментном анализе (ИФА) с антителами класса М в сыворотках крови больных лепрой [6]. В дальнейшем были синтезированы аналоги ФГЛ-1 на основе моно-, ди- и трисахаридной детерминант. Синтезированные сахариды были конъюгированы с бычьим сывороточным альбумином (BSA), полученные полусинтетические конъюгаты стали использовать в качестве антигенов в ИФА для выявления антител класса М к M. leprae у больных лепрой, контактных лиц и населения в эндемических регионах [1, 2, 3, 4, 8, 10, 11, 12].

Исследования, проведенные в эндемических по лепре странах, показали, что антительный ответ у больных лепрой существенно изменяется в зависимости от типа и формы заболевания. При многобактериальных формах лепры от 75 до 100 % больных серопозитивны, в то время как при малобактериальных формах лишь у 15–40 % больных обнаруживаются антитела к ФГЛ-1. Следует отметить, что серопозитивность в эндемических по лепре регионах отмечается не только у контактных лиц, но и среди населения, не имеющего непосредственного контакта с больными лепрой. При этом не всегда прослеживается взаимосвязь между заболеваемостью и инфицированностью [14, 15].

Цель: установить факт наличия специфических антител к M. leprae у здорового населения – доноров крови Астраханской области.

Материалы и методы. Для определения специфических антител к M. leprae использовали Dis-BSA – полусинтетический антиген, полученный из банка ВОЗ, являющийся аналогом углеводного эпитопа видоспецифического антигена M. leprae – ФГЛ-1.

Постановку ИФА осуществляли на полистироловых планшетах для иммунологических реакций однократного применения («Медполимер», г. Санкт-Петербург ТУ 64-2-375-86). Лунки полистиролового планшета сенсибилизировали антигеном Dis-BSA в течение 18 часов при температуре 4° С в карбонат-бикарбонатном буфере pH 9,25 ± 0,25 (1,18 г Na_2CO_3; 3,47 г $NaHCO_3$ и 0,2 г NaN_3 в 1 л дистиллированной воды) из расчета 0,1 мкг/мл в объеме 0,1 мл на 1 лунку. Затем планшет отмывали 3 раза по 0,3 мл 0,02 М фосфатно-солевым буфером (pH = 7,4) с добавлением 0,05 % твина-20 с помощью автоматического промывателя планшет (ПП2 428, г. Дубна). Сыворотки разводили 1 : 3 0,02 М фосфатно-солевым буфером (pH = 7,4) с 0,05 % твина-20 и вносили в лунки планшета в дубле. Отрицательным контролем (контроль конъюгата) служили 4 лунки, в которые вносили 0,02 М фосфатно-солевой буфер (pH = 7,4) с 0,05 % твина-20. Планшет инкубировали при 37° С в течение 1 часа, после чего повторяли процесс отмывки 0,02 М фосфатно-солевым буфером с 0,05 % твина-20. Затем в каждую лунку добавляли по 0,1 мл конъюгата кроличьих антител к IgG человека, меченных пероксидазой хрена (Merck, Германия) в разведении 1 : 2000 и инкубировали в течение 1 часа при 37° С. После пятикратной отмывки 0,02 М фосфатно-солевым буфером (pH=7,4) с 0,05 % твина-20 и двукратной дистиллированной водой вносили субстратную смесь – 0,04 % ортофенилендимина (ОАО «Шосткинский завод химических реактивов») и 0,03 % перекиси водорода. Планшет выдерживали при комнатной температуре в темноте в течение 20 минут, после чего ферментативную реакцию останавливали внесением в каждую лунку 0,05 мл 2М H_2SO_4.

Учет результатов осуществляли на фотометре иммуноферментном планшетном (ЭФОС 9305 ОАО «МЗ «Сапфир») при длине волны 492 нм.

За положительный результат считали образцы, показатель оптической плотности ($ОП_{492}$) которых в 2,1 и более раз превышал показатель отрицательного контроля.

Результаты и их обсуждение. Проведенное исследование образцов сывороток крови от 88 доноров Астраханской области показало наличие положительных результатов ИФА на присутствие специфических антител к M. leprae (Dis-BSA) у 45 человек, что составляет 51,1 %.

Рассматривая лепру как сапрозооноз, мы не исключаем возможности существования внеорганизменной части популяции возбудителя лепры. Еще с конца XIX века высказывалось предположение о почве как альтернативном источнике инфицирования возбудителем лепры [5]. В настоящее время продолжают накапливаться данные о том, что не только человек является источником возбудителя лепры. Было установлено присутствие жизнеспособных M. leprae в образцах почвы как в регионах постоянного проживания больных лепрой (55 %), так и в областях, где больные лепрой отсутствуют (15 %) [13]. A.N. Chacrabarty и S.G. Dastidar выявили связь распространенности лепрозной инфекции у человека и животных с наличием нефтегазовых месторождений и другого ископаемого топлива в эндемических регионах Азии, Африки, Южной Америки [9].

Заключение. Возможно, внеорганизменная часть популяции возбудителя лепры обеспечивает существование эндемических по лепре регионов даже при отсутствии на данной территории больных

лепрой людей и животных. Из окружающей среды возбудитель может распространяться среди населения и обусловливать процесс проэпидемичивания, что, вероятно, косвенно подтверждается наличием антител к специфическому антигену M. leprae. Присутствие в сыворотках крови здоровых доноров антител к специфическому антигену M. leprae (Dis-BSA) может указывать на контакт населения Астраханской области с возбудителем лепры, стимулирующим выработку специфических антител, вероятно, свидетельствуя о процессе латентной иммунизации.

Список литературы

1. Дегтярев, О. В. Иммуноэпидемиологический контроль в условиях спорадической заболеваемости лепрой : автореф. дис. … канд. мед. наук / О. В. Дегтярев. – М., 1998. – 18 с.
2. Дегтярев, О. В. Прогностическое значение серологического обследования при лепре / О. В. Дегтярев, М. Н. Дячина, В. В. Дуйко и др. // Проблемы туберкулеза. – 1995. – № 2. – С. 35–37.
3. Дячина, М. Н. Диагностические тест-системы на основе иммуноферментного метода при лепре / М. Н. Дячина, Л. Т. Сухенко, А. А. Ющенко и др. // Журнал микробиологии, эпидемиологии и иммунобиологии. – 1985. – № 1. – С. 64–68.
4. Иммунологическое обследование контактных по лепре лиц : метод. рекомендации / сост. М. Н. Дячина, А. А. Ющенко, О. В. Дегтярев и др. – Астрахань : Научно-исследовательский институт по изучению лепры, 1994. – 12 с.
5. Решетило, Д. Ф. Проказа / Д. Ф. Решетило. – СПб. : Издание К.Л. Риккера, 1904. – 515 с.
6. Brennan, P. J. New found glycolipid antigens of mycobacteria / P. J. Brennan // Microbiology. – 1984. – Vol. 2. – P. 366–370.
7. Brennan, P. J. Evidence for species-specific lipid antigens in Mycobacterium leprae / P. J. Brennan, W. W. Barrow // Int. J. Lepr. – 1980. – Vol. 48. – P. 382–387.
8. Brett, S. J. Use of synthetic and immunodominant epitope of phenolic glycolipid-1 in the serology of leprosy / S. J. Brett, S. N. Payne, J. Gigg et al. // Clin. exp. Immunol. – 1986. – Vol. 64. – P. 476–479.
9. Chacrabarty, A. N. Is soil an alternative source of leprosy infection? / A. N. Chacrabarty, S. G. Dastidar // Acta. Leprologica. – 2002. – Vol. 12. – P. 79–84.
10. Cho, N. S. Use of an artificial antigen containing the 3,6-di-O-methyl D-glycopyranosyl epitope for the serodiagnosis of leprosy / N. S. Cho, T. Fujiwara, S. W. Hunter et al. // J. infect. Dis. – 1984. – Vol. 150. – P. 311–322.
11. Harboe, M. Secreted proteins of Mycobacterium leprae / M. Harboe, H. G. Wiker // Scand. J. Immunol. – 1998. – Vol. 48. – P. 577–584.
12. Hussain, R. Quantitation of IgM antibodies to the M. leprae synthetic dissacharide can predict early bacterial multiplication in leprosy / R. Hussain, S. Jamil, A. Kifayet et al. // Int. J. Lepr. – 1990. – Vol. 58. – P. 491–502.
13. Lavania, M. Detection of viable Mycobacterium leprae in soil samples : insights into possible sources of transmission of leprosy / M. Lavania, K. Katoch, V. M. Katoch, A. K. Gupta et al. // Infect. Genet. Evol. – 2008. – Vol. 8. – P. 627–631.
14. Moura, R. S. Leprosy serology using PGL-I : a systematic review / R. S. Moura, K. L. Calado, M. L. Oliveira, S. Buhrer-Sekula // Revta Soc. Bras. Med. Trop. – 2008. – Vol. 41. – P. 11–18.
15. Oskam, L. Serology : recent developments, strengths, limitations and prospects : a state of the art overview / L. Oskam, E. Slim, S. Buhrer-Sekula // Lepr. Rev. – 2003. – Vol. 74. – P. 196–205.

Юшин Михаил Юрьевич, кандидат медицинских наук, старший научный сотрудник лабораторно-экспериментального отдела, ФГБУ «Научно-исследовательский институт по изучению лепры» Минздрава России, Россия, 414057, г. Астрахань, пр. Н. Островского, д. 3, тел.: (8512) 33-96-33, e-mail: niil@astmail.astranet.ru.

Давыдов Анатолий Георгиевич, кандидат медицинских наук, старший научный сотрудник отдела эпидемиологического мониторинга, диспансеризации и реабилитации больных лепрой, ФГБУ «Научно-исследовательский институт по изучению лепры» Минздрава России, Россия, 414057, г. Астрахань, пр. Н. Островского, д. 3, тел.: (8512) 33-96-33, e-mail: niil@astmail.astranet.ru.

Анохина Вера Викторовна, кандидат медицинских наук, научный сотрудник клинического отдела, ФГБУ «Научно-исследовательский институт по изучению лепры» Минздрава России, Россия, 414057, г. Астрахань, пр. Н. Островского, д. 3, тел.: (8512) 33-96-33, e-mail: niil@astmail.astranet.ru.

Дегтярев Олег Владимирович, доктор медицинских наук, профессор кафедры дерматовенерологии, ГБОУ ВПО «Астраханская государственная медицинская академия» Минздрава России, Россия, 414000, г. Астрахань, ул. Бакинская, д. 121, тел.: (8512) 33-14-20. Ведущий научный сотрудник лабораторно-экспериментального отдела, ФГБУ «Научно-исследовательский институт по изучению лепры» Минздрава России, Россия, 414057, г. Астрахань, пр. Н. Островского, д. 3, тел.: (8512) 33-96-33, e-mail: niil@astmail.astranet.ru.

Ибадулаев Загид Якубович, аспирант, ФГБУ «Научно-исследовательский институт по изучению лепры» Минздрава России, Россия, 414057, г. Астрахань, пр. Н. Островского, д. 3, тел.: (8512) 33-96-33, e-mail: zagid30@rambler.ru.

ПРАВИЛА ОФОРМЛЕНИЯ СТАТЕЙ ДЛЯ «АСТРАХАНСКОГО МЕДИЦИНСКОГО ЖУРНАЛА»

«Астраханский медицинский журнал» публикует научные статьи, нормативно-методические документы, рецензии и информационные материалы по всем разделам медицины. Статьи всех авторов публикуются бесплатно. Периодичность издания – 4 номера в год.

При направлении статьи в редакцию «Астраханского медицинского журнала» авторам необходимо строго соблюдать следующие правила.

1. Статья должна сопровождаться официальным направлением учреждения, в котором выполнена работа (2 экз.).

2. Рукопись должна быть представлена в 3-х экземплярах, а также на электронном носителе (на каждую статью – отдельный CD). Текст печатается в формате А4 через 2 интервала (шрифт Times New Roman 12) с шириной полей 2 см.

3. На первой странице одного экземпляра рукописи должны быть виза «В печать» и подпись руководителя, заверенная круглой печатью учреждения, а в конце – подписи всех авторов с указанием автора, ответственного за контакты с редакцией (его фамилия, имя, отчество, полный рабочий адрес и телефон).

4. На первой странице рукописи указываются выходные данные: 1) УДК (в левом углу листа, без отступа от края); 2) инициалы и фамилия автора; 3) название работы (заглавие статьи должно быть сформулировано кратко, но без сокращений); 4) название учреждения, 5) город; 6) страна.

5. После выходных данных следует резюме (8–10 строк), ключевые слова (от 3 до 6), а также инициалы и фамилия автора, название работы, резюме и ключевые слова, переведенные на английский язык.

6. После основного текста статьи должен следовать список литературы и сведения о каждом авторе: фамилия, имя, отчество, ученая степень, ученое звание, должность, полное наименование места работы (с указанием кафедры, отдела, лаборатории), полный почтовый служебный адрес, e-mail, номер служебного телефона, факса.

7. Материал оригинальных работ должен включать разделы: введение, цель и задачи исследования, материалы и методы, результаты и их обсуждение (статистическая обработка результатов обязательна), выводы или заключение, список литературы. Объем оригинальных статей не должен превышать 6 страниц, а объем обзорных статей – 10 страниц, включая таблицы, рисунки и список цитируемой литературы (до 12 названий – для оригинальных работ и до 25 названий – для обзоров).

8. Все сокращения слов и аббревиатуры, кроме общепринятых, должны быть расшифрованы при первом упоминании. Общепринятые сокращения должны приводиться в соответствии с системой СИ, а названия химических соединений – в соответствии с рекомендациями ИЮПАК.

9. В статье должно быть минимальное количество таблиц (обязательно с заголовками), графиков, рисунков или фотографий с подрисуночными подписями. Графики и диаграммы должны быть выполнены с помощью «Microsoft Graph». Фотографии должны быть представлены в формате TIFF или JPEG с разрешением не менее 300 dpi. Не допускается представление копий иллюстраций, полученных ксерокопированием. Все данные внутри таблиц, надписи внутри рисунков и графиков – через 1 интервал, шрифт Times New Roman 10. В подписях к микрофотографиям необходимо указывать кратность увеличения. Формулы набирать с помощью «Microsoft Equation».

10. Список литературы приводится в алфавитном порядке, сначала отечественные авторы, а затем – иностранные (в транскрипции оригинала), со сплошной нумерацией. Для статей в списке необходимо указывать фамилию и инициалы автора (если авторов несколько, то первых 3-х авторов), название статьи, название журнала (сборника), год издания, том, номер выпуска, страницы (от – до). Для книг – автор (если авторов несколько, то первых 3-х авторов) и название книги по титульному листу, город издания, издательство, год, общее количество страниц. Для диссертаций (авторефератов) – автора, название диссертации (автореферата), дис. ... д-ра (канд.) мед. (биол.) наук, город, год, страницы.

Библиография оформляется в соответствии с ГОСТ 7.1–2003. Библиография печатается через 1 интервал (шрифт Times New Roman 10, название «Список литературы» – шрифт Times New Roman, 11, жирный, по центру). В тексте ссылки даются арабскими цифрами в квадратных скобках в соответствии со списком литературы, например [1] или [2, 4, 22].

Примеры оформления литературы.

1. Аронов, Д. А. Функциональные пробы в кардиологии / Д. А. Аронов, В. П. Лупанов. – М. : МЕДпресс-информ, 2007. – 328 с.
2. Блэйк, П. Г. Современные представления об анемии при почечной недостаточности / П. Г. Блэйк // Нефрология и диализ. – 2000. – Т. 2, № 4. – С. 278–286.
3. Горелкин, А. Г. Пат. 2387374 Рос. Федерация, МКИ[6] А 61 В 5/107 Способ определения биологического возраста человека и скорости старения / А. Г. Горелкин ; заявитель и патентообладатель ГУ НЦКЭМ СО РАМН. – № 2008130456/14; заявл. 22.07.2008; опубл. 27.04.10. Бюл. № 12.
4. Иванов, В. И. Роль индивидуально-типологических особенностей студентов в адаптации к учебной деятельности : автореф. дис. … канд. биол. наук / В. И. Иванов. – Томск, 2002. – 18 с.
5. Онищенко, Г. Г. Иммунобиологические препараты и перспективы их применения в инфектологии / Г. Г. Онищенко, В. А. Алешкин, С. С. Афанасьев и др.; под ред. Г. Г. Онищенко, В. А. Алешкина, С. С. Афанасьева и др. – М. : ГОУ ВУНМЦ МЗ РФ, 2002. – 608 с.
6. Johnson, D. W. Novel renoprotective actions of erythropoietin : New uses for an old hormone / D. W. Johnson, C. Forman, D. A. Vesey // Nephrology. – 2006. – Vol. 11, № 4. – P. 306–312.

11. Статья должна быть тщательно выверена автором.

12. Представление в редакцию для публикации работ уже опубликованных или отправленных в другие издания, не допускается.

13. Редакция оставляет за собой право на редактирование и сокращение присланных рукописей.

14. Статьи, получившие отрицательное заключение рецензента в журнале не публикуются и авторам не возвращаются.

15. Статьи, оформленные с нарушением изложенных правил, редакцией не принимаются.

Рукописи направлять по адресу: 414000, г. Астрахань, ул. Бакинская 121,
АГМА, «Астраханский медицинский журнал», редакция.

Для авторов статей на базе Центра поддержки технологий и инноваций
ГБОУ ВПО «Астраханская государственная медицинская академия» Минздрава России выполняется
бесплатный патентно-информационный поиск по патентным информационным
ресурсам ФИПС.

18+
ISSN 1992-6499

АСТРАХАНСКИЙ МЕДИЦИНСКИЙ ЖУРНАЛ

Научно-практический медицинский журнал

2012

ТОМ 7

№ 4

Начальник издательского отдела – В.Б. Нигдыров

Литературное редактирование – И.В. Иванова

Компьютерная правка и макетирование – О.В. Денисов

Подписан в печать – 15.02.2013

Уч. печ. л. – 16,1

Заказ № 3406

Тираж 500 экз. (Первый завод – 200 экз.)

Отпечатано в Издательском отделе АГМА.
414000, г. Астрахань, ул. Бакинская, д. 121