АСТРАХАНСКАЯ ГОСУДАРСТВЕННАЯ
МЕДИЦИНСКАЯ АКАДЕМИЯ
ASTRAKHAN STATE MEDICAL ACADEMY

АСТРАХАНСКИЙ МЕДИЦИНСКИЙ ЖУРНАЛ

Научно-практический медицинский журнал

Издается с 2006 г.

ТОМ 8
№ 1

АСТРАХАНЬ – 2013

Журнал входит в перечень изданий, утвержденных ВАК для публикации основных результатов диссертационных исследований

ASTRAKHAN MEDICAL JOURNAL

Scientific and practical medical journal

First published 2006

VOLUME 8
№ 1

ASTRAKHAN – 2013

18+
ISSN 1992-6499

АСТРАХАНСКИЙ МЕДИЦИНСКИЙ ЖУРНАЛ

2013 Том 8 № 1

Редакционная коллегия

Главный редактор
Х.М. ГАЛИМЗЯНОВ – доктор медицинских наук, профессор

Заместители главного редактора
В.И. ГРИГАНОВ – доктор медицинских наук, профессор
А.А. ПАНОВ – доктор медицинских наук, профессор
О.В. РУБАЛЬСКИЙ – доктор медицинских наук, профессор

Члены редакционной коллегии
С.С. АФАНАСЬЕВ – доктор медицинских наук, профессор (Москва)
А.В. БУРКИН – доктор медицинских наук, профессор
Д.Ш. ДУБИНА – доктор медицинских наук, профессор
С.А. ЗУРНАДЖАН – доктор медицинских наук, профессор
В.А. ЗУРНАДЖЬЯНЦ – доктор медицинских наук, профессор
Т.С. КИРИЛЛОВА – доктор филологических наук, профессор
Б.Т. КУРТУСУНОВ – доктор медицинских наук, доцент
В.М. ПИСАРЕВ – доктор медицинских наук, профессор (Канада)
А.Г. СЕРДЮКОВ – доктор медицинских наук, профессор
Д.Л. ТЕПЛЫЙ – доктор биологических наук, профессор
О. ТОПОЛЧАН – доктор медицины, доктор философии, профессор (Чехия)
Н.Н. ТРИЗНО – доктор медицинских наук, профессор
А.Р. УМЕРОВА – доктор медицинских наук, доцент
А.А. ЮЩЕНКО – доктор медицинских наук, профессор

Редакционный совет
Т.М. АГАЕВ – доктор медицинских наук, профессор (Азербайджан)
Ю.Т. АХТЕМИЙЧУК – доктор медицинских наук, профессор (Украина)
С.Л. БАБАК – доктор медицинских наук (Москва)
Д.В. БАЖЕНОВ – доктор медицинских наук, профессор (Тверь)
Р.Р. БЕКТАЕВА – доктор медицинских наук, профессор (Казахстан)
Б.С. БЕЛОВ – доктор медицинских наук (Москва)
В.Ш. ВАГАПОВА – доктор медицинских наук, профессор (Уфа)
С.К. ЕВТУШЕНКО – доктор медицинских наук, профессор (Украина)
Н.Н. КАЛАДЗЕ – доктор медицинских наук, профессор (Украина)
О.В. КАЛМИН – доктор медицинских наук, профессор (Пенза)
М.Ю. КАПИТОНОВА – доктор медицинских наук, профессор (Волгоград)
Л.Л. КОЛЕСНИКОВ – доктор медицинских наук, профессор (Москва)
В.Н. НИКОЛЕНКО – доктор медицинских наук, профессор (Саратов)
В.М. ЧУЧКОВ – доктор медицинских наук, профессор (Ижевск)
В.Н. ШВАЛЕВ – доктор медицинских наук, профессор (Казань)
Ю.Г. ШВАРЦ – доктор медицинских наук, профессор (Саратов)

Ответственный секретарь – О.В. ДЕНИСОВ

Материалы представленных статей рецензируются.
Свидетельство о регистрации средства массовой информации
ПИ № ФС 77-26040 от 10 ноября 2006 г.

Подписной индекс в каталоге агентства Роспечать «Газеты. Журналы» 33281
© Издательство «ГБОУ ВПО АГМА», 2013
Все права защищены. Ни одна часть этого издания не может быть преобразована в электронный вид либо воспроизведена любым способом без предварительного согласования с издателем.

Выпуски «Астраханского медицинского журнала» доступны на сайте http://elibrary.ru

18+
ISSN 1992-6499

ASTRAKHAN MEDICAL JOURNAL

2013 Volume 8 № 1

The Editorial board

Editor-in-Chief
H.M. GALIMZYANOV – Doctor of Medical Sciences, Professor

Deputy Editor-in-Chief
V.I. GRIGANOV – Doctor of Medical Sciences, Professor
A.A. PANOV – Doctor of Medical Sciences, Professor
O.V. RUBALSKY – Doctor of Medical Sciences, Professor

Members of editorial board
S.S. AFANASYEV – Doctor of Medical Sciences, Professor (Moscow)
A.V. BURKIN – Doctor of Medical Sciences, Professor
D.SH. DUBINA – Doctor of Medical Sciences, Professor
S.A. ZURNADZHAN – Doctor of Medical Sciences, Professor
V. A. ZURNADZHYANC – Doctor of Medical Sciences, Professor
T.S. KIRILLOVA – Doctor of Philological Sciences, Professor
B.T. KURTUSUNOV – Doctor of Medical Sciences, Reader
V.M. PISAREV – Doctor of Medical Sciences, Professor (Canada)
A.G. SERDYUKOV – Doctor of Medical Sciences, Professor
D.L. TEPLYI – Doctor of Biological Sciences, Professor
O. TOPOLČAN – Doctor of Medicine, Doctor of Philosophy, Professor (Czechia)
N.N. TRIZNO – Doctor of Medical Sciences, Professor
A.R. UMEROVA – Doctor of Medical Sciences, Reader
A.A. YUSCHENKO – Doctor of Medical Sciences, Professor

Editorial board
T.M. AGAEV – Doctor of Medical Sciences, Professor (Azerbijan)
YU.T. AHTEMIYCHUK – Doctor of Medical Sciences, Professor (Ukraine)
S.L. BABAK – Doctor of Medical Sciences (Moscow)
R.R. BEKTAEVA – Doctor of Medical Sciences, Professor (Kazakhstan)
B.S. BELOV – Doctor of Medical Sciences (Moscow)
D.V. BAZHENOV – Doctor of Medical Sciences, Professor (Tver)
V.SH. VAGAPOVA – Doctor of Medical Sciences, Professor (Ufa)
S.K. EVTUSHENKO – Doctor of Medical Sciences, Professor (Ukraine)
N.N. KALADZE – Doctor of Medical Sciences, Professor (Ukraine)
O.V. KALMIN – Doctor of Medical Sciences, Professor (Penza)
M.YU. KAPITONOVA – Doctor of Medical Sciences, Professor (Volgograd)
L.L. KOLESNIKOV – Doctor of Medical Sciences, Professor (Moscow)
V.N. NIKOLENKO – Doctor of Medical Sciences, Professor (Saratov)
V.M. CHUCHKOV – Doctor of Medical Sciences, Professor (Ijevsk)
V.N. SHVALEV – Doctor of Medical Sciences, Professor (Kazan)
YU.G. SHVARC – Doctor of Medical Sciences, Professor (Saratov)

Responsible secretary – O.V. DENISOV

The materials of represented articles are reviewed.
The journal is in the list of leading scientific journals and publications of HAC

Certificate of mass media registration PI № FS 77 – 26040 on November 10, 2006

Subscription index in catalogue agency Rospechat "Newspapers. Journals" 33281
© Publisher "SBEI HPE ASMA", 2013
All rights are protected. No one part of this publication can be transformed into electronic type or reproduced by any way without preliminary agreement with editor.

The issues of "Astrakhan medical journal" are available on site http://elibrary.ru

СОДЕРЖАНИЕ

Д.Б. Абдурахманова, М.А. Магомедов, А.А. Османова, Х.М. Магомедов
Биомикроскопическая оценка гемо- и лимфомикроциркуляторного русла брыжейки тонкой кишки в динамике острого ($ЛД_{50}$) перорального отравления нитритом натрия……...16
Л.С. Агаджанова, Т.А. Румянцева, В.В. Румянцева
C-kit позитивные клетки в мышечной оболочке желудка крысы……..18
И.А. Аксенов, Д.В. Райский
Дисгармоничность физического развития у детей, проживающих вблизи крупного газохимического комплекса……...20
А.В. Алабут, В.Д. Сикилинда, А.В. Трясоруков, Н.Б. Клименко
Влияние анатомических параметров на величину малоинвазивного доступа к коленному суставу……..23
А.В. Алабут, В.Д. Сикилинда, А.В. Трясоруков, Н.Б. Клименко
Анатомические исследования и компьютерное моделирование малоинвазивного эндопротезирования коленного сустава…….26
О.Ю. Алешкина, Ю.А. Хурчак, Д.Н. Россошанский, А.Н. Анисимов
Сравнительная характеристика линейных и угловых параметров передней черепной ямки у крайних типов основания черепа……29
А.В. Амплеева, О.В. Ложниченко
Морфологическая характеристика некоторых кроветворных органов на ранних стадиях онтогенеза в норме и патологии……32
А.С. Баринов, П.С. Царьков, С.С. Зайцев
Клинико-рентгенологическая взаимосвязь диспластического варусного синдрома и гонартроза……..34
И.В. Бахарев
Динамика некоторых морфологических и функциональных показателей крыс при длительной гипокинезии на фоне введения фитоэкдистерона……...36
А.А. Бахтин, Т.А. Шишкина, И.Ю. Чекунова
Иммуногистохимическая характеристика слизистой оболочки тонкой кишки при воздействии сероводородсодержащего газа……38
П.О. Бомов, И.В. Городошникова, М.В. Дворниченко, А.А. Шипилова
Поздневозрастные депрессии и особенности терапевтического вмешательства при них……..41
О.М. Бухарин, С.В. Рудницкий, А.В. Шилов
Динамика изменений морфометрических показателей капиллярного русла различных слоев коры мозжечка при вибрационном воздействии……43
О.М. Бухарин, А.В. Шилов, С.В. Рудницкий
Динамика изменений под влиянием вибрации морфометрических показателей нейронов различных слоев сенсомоторной коры большого мозга……..46
О.Т. Вартанова, А.В. Евтушенко, К.А. Нор-Аревян, Е.Н. Сидорова
Некоторые конституциональные особенности жителей Ростовской области……..48
Ю.Г. Васильев, Г.В. Шумихина
Формирование латерального коленчатого тела в раннем постнатальном онтогенезе……51
Д.В. Волков, В.С. Тарасенко, С.И. Красиков, Н.В. Шарапова, О.В. Чукина, С.А. Корнилов
Коррекция синдрома энтеральной недостаточности у больных с кишечной непроходимостью……53
А.А. Воробьев, П.В. Мозговой, А.Н. Девяткин, Ф.А. Андрющенко
Взаимосвязь между строением стопы и хронической венозной недостаточностью нижних конечностей……56
И.В. Гайворонский, Г.И. Ничипорук, Н.К. Хабибуллина, Р.Г. Мазуренко
Морфологическая характеристика и топографо-анатомические особенности вен полового члена……...59

Э.Н. Галеева, К.Ж. Бикимова
Топографо-анатомическая характеристика брыжеечных лимфатических узлов
тонкой кишки человека в раннем плодном периоде онтогенеза……61
Х.М. Галимзянов, Н.Н. Тризно, Ю.М. Лопухин, Т.А. Бодрова,
А.Л. Ноткинс, Е.Н. Сучкова, М.Н. Тризно, М.Е. Левитан,
М.А. Пальцев, С.В. Сучков
Предиктивно-превентивная и персонифицированная медицина
как новая отрасль здравоохранения и ее перспективы……64
А.Э. Дорофеев, Т.Б. Нечипуренко, Т.В. Мягкова, О.С. Полунина
Некоторые аспекты антигипертензивной терапии
у пациентов с патологией печени……..71
А.В. Дробленков, П.С. Бобков, Н.Р. Карелина
Центроацинарная направленность капилляризации и перисинусоидального
фиброза печени при алкогольном стеатозе у человека……...74
Н.Н. Дубинина, Ю.И. Склянов, М.П. Опарина, И.М. Саматова
Величина желточного мешка и ее роль в оценке состояния плода
(по данным ультразвукового исследования)……78
Е.В. Ермолина, И.С. Митрофанова, А.А. Стадников, А.И. Смолягин
Структурные преобразования органов гипоталамо-гипофизарно-адренокортикальной
и иммунной систем крыс при воздействии хрома и бензола……...80
Т.С. Ершова, Х.В. Нгуен
Особенности формирования гепатопанкреаса карпа в раннем онтогенезе……..83
Д.Т. Ефремова, А.Ф. Кинле, П.Г. Джуваляков, Ю.В. Збруева
Судебно-медицинская оценка динамики смертности
от воздействия низких температур……85
Ю.В. Збруева, П.Г. Джуваляков, Д.В. Богомолов
Особенности переживания тяжелой политравмы
в первые сутки госпитализации……88
О.В. Здорнова, Г.Л. Радцева, Е.И. Пискарева
Сосудистые изменения в печени при воздействии люминофоров……..90
О.В. Иванова, Г.Г. Матякин, В.М. Иванов, М.В. Шейкин
Стоматологические аспекты сопроводительной терапии
при лечении местно-распространенного рака слизистой полости рта……92
В.М. Иванов, О.В. Иванова, М.В. Шейкин
Современные тенденции в лечении рака слизистой полости рта……98
В.Н. Ильичева
Морфофункциональное состояние различных отделов коры головного мозга
при действии ионизирующего излучения в ранние и отдаленные сроки……105
В.Н. Ильичева, Д.А. Соколов
Морфогенетические аспекты пластичности коры головного мозга
при алкогольной интоксикации……...106
А.З. Исамулаева, А.А. Кунин
Современные аспекты предупредительных методов
диагностики и профилактики заболеваний пародонта……..108
О.В. Каверина, Т.А. Улезко
Медицинские аспекты распространенности наркопотребления
в Астраханской области……...111
Т.В. Казакова, В.В. Фефелова, А.Ю. Ермошкина,
Т.П. Колоскова, Ю.А. Фефелова
Структурные компоненты мембран лимфоцитов
периферической крови мужчин разных соматотипов……...114
С.А. Калашникова, Г.А. Ковнацкая
Особенности морфологических изменений в почках
при хроническом эндотоксикозе на фоне тиреоидного дисбаланса……..117
Н.Н. Касаткин, О.И. Фоменко
Информационные технологии и здоровье студентов……120

Л.А. Князева, Н.С. Мещерина
Иммунологические и васкулярные эффекты ритуксимаба
при ревматоидном артрите……...122
В.Г. Ковешников, К.А. Фомина, В.И. Лузин, В.Н. Волошин,
И.С. Волошина, Е.Ю. Шутов, Д.А. Луговсков, А.Н. Скоробогатов
Экологическая морфология органов эндокринной, иммунной и костной систем в условиях
хронического ингаляционного влияния летучих компонентов эпоксидных смол……..128
Т.Р. Ковригина, В.И. Филимонов
Реакция микроциркуляторного русла скелетной мышцы
на дефицит симпатической иннервации……131
А.В. Коханов, А.Е. Сухарев, И.С. Ямпольская,
Ю.А. Кривенцев, О.А. Луцева
Плацентарная щелочная фосфатаза
и научное наследие профессора Р.И. Асфандиярова……133
О.Ю. Лежнина, А.А. Коробкеев
Анатомические особенности топографии инфаркта миокарда……137
Ю.В. Лискова, С.П. Саликова
Роль гипоэстрогении в ремоделировании миокарда
овариоэктомированных крыс……...139
Е. Ш. Ломтатидзе, В.В. Доценко, Н.Н. Вознесенская, В.А. Петров,
Н.К. Вознесенский, А.В. Миронов, Э.М. Григорьев
История развития малоинвазивной хирургии
передних отделов позвоночника на поясничном уровне……142
Е. Ш. Ломтатидзе, В.В. Доценко, Н.Н. Вознесенская, В.А. Петров,
Н.К. Вознесенский, И.П. Сербин, А.В. Миронов, Э.М. Григорьев
Вентральная нейрохирургическая декомпрессия
при лечении синдрома неудачно оперированного позвоночника……149
К.К. Магомедов, М.М. Бакуев, Р.К. Шахбанов, М.А. Магомедов
Влияние перфторана на эритроциты,
находящихся в среде активной формы кислорода……155
Г.М. Могильная, Э.Г. Пейливаньян
Синтез муцинов бокаловидными гландулоцитами
двенадцатиперстной кишки на различных этапах онтогенеза……158
О.С. Морозова, А.П. Ярошинская, Н.В. Ермолина
Влияние иппотерапии на двигательную активность детей
с детским церебральным параличом……...160
Р.Р. Мухамеджанов, И.З. Китиашвили, Н.В. Костенко
Коррекция показателей гуморального иммунитета и цитокинового каскада
у пациентов с осложненными формами панкреатита……163
В.В. Никель, А.А. Касимцев, В.П. Ефремова, Н.П. Батухтина
Паравазальная соединительная ткань кровеносных сосудов кишки
в первом периоде зрелого возраста……167
С.И. Николаев, А.Р. Галлямов, Ю.А. Челышев
Локальная доставка генов VEGF и FGF2, стимулирующая регенерацию нерва……...170
О.И. Новакова, С.В. Котельникова, А.В. Котельников
Сезонные особенности функционального состояния тироцитов
у животных разного пола……174
Д.А. Новиков, Д.А. Маланин, И.А. Сучилин
Биомеханическая роль внутренней бедренно-надколенниковой связки
в обеспечении стабильности надколенника……...177
Г.Н. Носенко, Т.С. Кириллова
Лексико-тематическая группа «методы лечения»
в системе языка народной и традиционной медицины……179
Н.В. Овчинникова, Г.С. Лазутина, И.В. Бахарев, А.А. Овчинникова
Лазерная рефлексотерапия и ее влияние на изменение некоторых электрокардиографических
показателей при заживлении ран сердца в эксперименте……182

Н.В. Овчинникова, Г.С. Лазутина, В.П. Рунков,
З.В. Туркина, Л.Н. Плаксина, И.В. Бахарев
Дозиметрические исследования проникающей способности лазерного излучения
и его влияние на репаративные процессы в тканях разного генеза……185
П.А. Перевозчиков, Ю.Г. Васильев, О.В. Карбань
Стимуляция коллагеногенеза в склеральной ткани в эксперименте……...187
Е.И. Пискарева, Г.Л. Радцева, О.В. Здорнова
Изменения в сосудистой системе легкого
под влиянием токсических веществ……190
О.Л. Полякова
Морфологическая характеристика и степень
ультраструктурной зрелости сосудисто-нервного аппарата пульпы зуба
у детей, проживающих в Удмуртской республике……193
Э.А. Порсуков
Морфологические особенности алкогольного поражения сердца……...195
Н.А. Пронин
Топографо-анатомические особенности
и варианты кровоснабжения поджелудочной железы……...198
А.А. Пшукова
Сравнительная характеристика стромы надпочечников
новорожденных и детей I грудного возраста (от 11 дней до 2 месяцев)……..200
Е.Б. Родзаевская, И.С. Евсеев, А.В. Чупрова, В.Д. Тупикин, И.А. Уварова
Влияние низкоинтенсивного электромагнитного излучения
нерезонансной частоты 73 ГГц в структуре почек и надпочечников
изолированно и при стрессе……202
Е.Б. Родзаевская, И.С. Евсеев, А.В. Чупрова, В.Д. Тупикин
Динамика клеточных популяций в тонком кишечнике крыс
при воздействии низкоинтенсивного электромагнитного излучения резонансных (65 ГГц, 167 ГГц)
и нерезонансных частот (73 ГГц, 144 ГГц)……206
И.С. Рожкова, Д.Л. Теплый, Б.В. Фельдман
Онтогенетические особенности показателей
свободнорадикальных процессов плазмы крови крыс……..209
И.С. Рожкова, Д.Л. Теплый, Б.В. Фельдман, М.Н. Тризно
Вилочковая железа в постнатальном онтогенезе белых крыс……..211
Т.П. Романова, И.О. Бугаева, Е.Б. Родзаевская, И.А. Уварова
Участие лейкоцитов крови в процессе формирования стресс-индуцированных
повреждений сердца при артериальной гипертензии……214
М.Г. Салий, О.В. Заклякова, Е.А. Линева, И.З. Давыдова, В.К. Поляков
Коррекция показателей феррокинетики в комплексной терапии
нарушений репродуктивной функции
при гипоталамическом синдроме у женщин……..217
С.С. Санджиева, Э.А. Санджиев
Возрастные особенности щитовидной железы
по данным ультразвукового исследования……..221
О.Б. Селякина, С.П. Селякин, Ю.Г. Васильев Д.С. Берестов, И.А. Вольхин
Активность сукцинатдегидрогеназы в красном ядре среднего мозга крыс
после химической десимпатизации……..224
С.Н. Семенов, Н.Т. Алексеева, С.О. Фетисов, А.Г. Кварацхелия
Изменения морфофункционального состояния нейронов спинномозговых узлов крысы
при стимуляции заживления глубокой раны кожи введением тромбоцитарного концентрата…..….226
И.В. Семенякин, Н.Н. Шевлюк, М.И. Васильченко, Д.А. Зеленин
Динамика морфофункциональных преобразований слизистой оболочки артифициального
тонкокишечного мочевого пузыря в отдаленные сроки после операции……...229
Н.И. Сиденко
Морфологические изменения стенки подвздошной кишки
после воздействия химиопрепарата……232

В.Д. Сикилинда, А.В. Алабут, Н.Ю. Салум, А.В. Бондаренко
Использование рентгенометрических параметров коленного сустава
в прогнозировании гонартроза и планировании эндопротезирования коленного сустава……235
Т.М. Сикоренко, О.А. Аксенова
Особенности анатомических компонентов соматотипа детей
со сколиозом периода второго детства……...237
Л.В. Синдеева, В.Г. Николаев, Р.Д. Юсупов, С.А. Моисеенко
Морфологический портрет монголоидов сибири
в свете учения о составе тела человека……...239
А.В. Смирнов, Е.В. Горелик, А.И. Краюшкин, М.Н. Марютин
Сравнительная характеристика морфометрических параметров
гиппокампа у лиц пожилого возраста……242
А.В. Стабредов, Т.М. Шумайлова
Изменение парметров почечной лоханки человека в процессе инволюции
по данным мультиспирального компьютерно-томографического исследования……..244
Е.В. Сосновская
Особенности амбулаторной гастроэнтерологической помощи
в условиях Западной Сибири……...247
Г.А. Спирина
Особенности морфологии предсердно-желудочкового отдела проводящей системы сердца
при полной форме открытого атриовентрикулярного канала……..250
И.С. Стоменская, Г.Ю. Стручко, Л.М. Меркулова, М.Н. Михайлова,
О.Ю. Кострова, Е.Г. Драндрова, А.М. Диверинский
Биогенные амины надпочечников при введении канцерогена
на фоне постспленэктомического иммунодефицита……..253
С.Г. Суханов, К.Н. Ковров, С.А. Ульяновская, М.Н. Аликберова
Дисхронии онтогенеза у плодов и умерших детей
региона высокого риска экопатологии……...256
М.А. Топчиев, М.А. Магомедов, В.В. Тюрин, А.М. Топчиев
Арефлюксный билиодигестивный анастомоз в хирургии доброкачественных заболеваний
внепеченочных желчных протоков……259
З.В. Тотиков, В.З. Тотиков, Р.Ю. Мальсагов
Динамика развития нарушения проходимости на фоне
декомпрессионной терапии у больных раком прямой кишки……..264
З.С. Туаева, О.Н. Тотоева, К.Ю. Караева, З.Н. Тотоева
Особенности лимфатического русла миометрия в первом и втором детских,
подростковом и юношеском периодах онтогенеза……267
В.Д. Тупикин, Е.Б. Родзаевская, Т.П. Романова, И.О. Бугаева
Влияние низкоинтенсивного электромагнитного излучения
на гистологические изменения почки в эксперименте……..270
В.А. Тупиков, В.Б. Шамик, М.В. Тупиков
Патоморфологические изменения скелетной мускулатуры
у детей с церебральным параличом……273
Е.В. Туровская
Комплексная оценка качества жизни пациентов
после стационарного лечения……..276
И.А. Уварова, И.О. Бугаева, Е.Б. Родзаевская, Т.П. Романова
Структурно-функциональные изменения
в плаценте в результате влияния солей тяжелых металлов……..278
М.Н. Усачева, К.С. Солоденкова
Особенности течения артериальной гипертензии
при ревматоидном артрите на фоне антицитокиновой терапии……..280
Н.Н. Федорова, А.М. Бегалиева, Т.О. Борисова
Особенности влияния низких концентраций этанола
на органы пищеварительной системы……282

О.И. Фоменко
Здоровье студентов медицинского вуза
как медико-социальная проблема……284
Е.А. Харитонова, Н.В. Павлова, М.Б. Петрова,
В.Г. Шестакова, Л.А. Курбатова
Динамика гистологических изменений в регенерирующих структурах
инфицированных ран кожи в условиях применения гиалуроновой кислоты……286
А.Ф. Цуканова, М.В. Монид, Н.Г. Наумов, А.В. Дробленков
Ранние реактивные изменения астроцитов
после травмы головного мозга……288
В.И. Цымбалюк, Б.Н. Лузан, А.Е. Кучерук
Хирургическое лечение травматических повреждений
лучевого нерва в подключично-подмышечной области……...291
Е.В. Чаплыгина, Е.С. Елизарова, С.И. Климова
Сравнительная соматометрическая характеристика девушек
города Ростова-на-Дону и города Саратова……...296
Е.В. Чаплыгина, Н.А. Корниенко, О.А. Каплунова
Варианты анатомического строения
устья венечного синуса человека……299
С.Н. Ченцова, А.А. Антонова, В.Г. Сердюков
Актуальные вопросы изучения и оценки здоровья
учителей общеобразовательных школ……302
Н.В. Черненко, С.И. Катаев, П.С. Вавилов
Влияние спленэктомии на морфофункциональное состояние
тимуса и лимфатических узлов белых крыс……...306
А.В. Черных, Ю.В. Малеев, А.Н. Шевцов
Динамика линейных параметров околощитовидных желез
человека в постнатальном периоде онтогенеза……..309
Н.Н. Чучкова, Н.В. Кормилина, М.В. Сметанина, В.Б. Комиссаров
Влияние иммуномодулятора «Ликопид»
на тучноклеточную популяцию «атеросклеротического» сердца……313
В.Б. Шамик, Б.А. Давуд, К.Г. Францианц
Сканирующая электронная микроскопия грудины у детей
с различными формами воронкообразной грудной клетки……..316
В.В. Шелудько
Морфофункциональные изменения
в мочеполовой системе женщин при алкогольной интоксикации……...319
А.П. Шепелин
Сравнительная оценка качества основных питательных сред
отечественного и импортного производства……..321
И.Е. Янкевич, Н.А. Зинчук, А.В. Доронцев
Психофизиологическая адаптация
к спортивной деятельности слабослышащих футболистов……..326
А.Л. Ясенявская, Д.Л. Теплый
Влияние α-токоферола на морфометрические показатели щитовидной железы
белых крыс в постнатальном онтогенезе в условиях иммобилизационного стресса……329
И.Н. Яшина, А.В. Иванов
Системная организация костей стилоподия
свободных конечностей тетраподов……332

ПРАВИЛА ОФОРМЛЕНИЯ СТАТЕЙ……336

CONTENT

D.B. Abdurakhmanova, M.A. Magomedov, A.A. Osmanova, H.M. Magomedov
Biomicroscopic estimation of hemo- and lymph circulatory
bed of mesenterial intestine in dynamics of acute lethal doze (LD_{50})
of peroral poisoning with sodium nitrite …….....16
L.S. Agadzhanova, T.A. Rumyantseva, V.V. Rumyantseva
C-kit positive cells in the muscular coat of the rat's stomach……...18
I.A. Aksenov, D.V. Raisky
The abnormality of anthropometric development of children
living near large gasochemical complex……...20
A.V. Alabut, V.D. Sikilinda, A.V. Tryasorukov, N.B. Klimenko
The influence of anatomical parametres on the quantity
of mini-invasive surgical approach to knee-joint……..23
A.V. Alabut, V.D. Sikilinda, A.V. Tryasorukov, N.B. Klimenko
The anatomic investigations and computer modelling
of mini-invasive endoprosthesis replacement of knee joint……..26
O.U. Aleshkina, Yu.A. Hurchak, D.N. Rossoshanski, A.N. Anisimov
The comparative characteristic of linear and angular parameters of the anterior cranial fossa
in extreme types of the skull base……29
A.V. Ampleeva, O.V. Lozhnichenko
The morphological characteristic of some haematogenic bodies
at early ontogenesis stages in normal and pathological states……..32
A.S. Barinov, P.S. Tsarkov, S.S. Zaitsev
The clinico-roentgenological relationship
of dysplastic varus knee syndrome and gonarthrosis……34
I.V. Bakharev
The dynamics of some morphological and functional data of rats
during long hypokinesia with administrationof phytoecdysteroids……..36
A.A. Bakhtin, T.A. Shishkina, I.Yu. Chekunova
Immunohistochemical characteristic of mucose membrane
of the small intestine after the influence of hydrogen sulphide gas……..38
P.O. Bomov, I.V. Gorodoshnikova, M.V. Dvornichenko, A.A. Shipilova
The depressions of late age and features
of therapeutic intervention……41
O.M. Bukharin, S.V. Rudnitsky, A.V. Shilov
The dynamics of changes of morphometric parameters of capillary channel
of various layers of cerebellum cortex in vibrating influence……..43
O.M. Bukharin, A.V. Shilov, S.V. Rudnitsky
The dynamics of changes under influence of vibration of morphometric parameters
of neurons in various layers of sense-motor of the cerebrum cortex……46
O.T. Vartanova, A.V. Evtushenko, K.A. Nor-Arevyan, E.N. Sidorova
Some constitutional features of residents in the Rostov region……48
Yu.G. Vasiliev, G.V. Shumikhina
The formation of the lateral geniculate body
in the early postnatal ontogenesis……51
D.V. Volkov, V.S. Tarasenko, S.I. Krasikov, N.V. Sharapova,
O.V. Chukina, S.A. Kornilov
The correction of enteric insufficiency syndrome
in patients with intestinal obstruction……...53
A.A. Vorobyov, P.V. Mozgovoi, A.N. Devyatkin, F.A. Andryushchenko
The relationship between foot structure
and chronic venous insufficiency of lower extremities……56

I.V. Gayvoronsky, G.I. Nichiporuk, N.K. Khabibullina, R.G. Mazurenko
The morphological characteristic and topographic anatomical
peculiarities of the human penile venous system……..59
E.N. Galeeva, K.J. Bikimova
The topographic and anatomical characteristics of mesenteric lymph nodes
of the small intestine of man in the early fetal period of ontogenesis……...61
H.M. Galimzyanov, N.N. Trizno, Yu.M. Lopukhin, T.A. Bodrova, A.L. Notkins,
E.N. Suchkova, M.N. Trizno, M.E. Levitan, M.A. Paltsev, S.V. Suchkov
The predictive-preventive and personalied medicine
as a new branch of health protection and its perspectives……64
A.E. Dorofeev, T.B. Nechipurenko, T.V. Myagkova, O.S. Polunina
Some aspects of antihypertensive therapy in patients
with liver pathology……..71
A.V. Droblenkov, P.S. Bobkov, N.R. Karelina
The centroacynatory direction of capillarization
and perisinusoidal of liver fibrosis at the alcoholic steatosis in a man……74
N.N. Dubinina, Yu.I. Sklyanov, M.P. Oparina, I.M. Samatova
The yolk sac size and its meaning in fetus development assessment
(according to ultrasound research)……78
E.V. Ermolina, I.S. Mitrofanova, A.A. Stadnikov, A.I. Smolyagin
The structural transformation of the hypothalamic-pituitary adrenocortical
and immune systems of rats in exposure to chromium and benzene……80
T.S. Ershova, H.V. Nguen
The features of formation of hepatopancreas of the carp
in early ontogenesis……...83
D.T. Efremova, A.F. Kinle, P.G. Juvalyakov, Yu.V. Zbrueva
The forensic estimation of mortality dynamics because
of low temperature……...85
Yu.V. Zbrueva, P.G. Juvalyakov, D.V. Bogomolov
The peculiarities of feelings in case with polytraumas during
the first day of hospitalization……88
O.V. Zdornova, G.L. Radtseva, E.N. Piskareva
The vascular alterations of liver in luminophore influence……..90
O.V. Ivanova, G.G. Mataykin, V.M. Ivanov, M.V. Sheykin
The stomatologic aspects of accessory therapy in treatment of locally distributed cancer
of the mucous membrane of the oral cavity……..92
V.M. Ivanov, O.V. Ivanova, M.V. Sheykin
Modern tendencies in treatment of mucous
membrane of the oral cavity cancer……..98
V.N. Ilicheva
The morphofunctional condition of different parts of brain cortex
in case of ionizing irradiation during early and long-term periods……105
V.N. Ilicheva, D.A. Sokolov
The morphogenetic aspects of cerebral cortex plasticity
in alcohol intoxication……106
A.Z. Isamulaeva, A.A. Kunin
Modern aspects of predictable methods in diagnostics
and profilaxes of paradontosis……108
O.V. Kaverina, T.A. Ulezko
The medical aspects of the drug use prevalence
in the Astrakhanian region……..111
T.V. Kazakova, V.V. Fefelova, A.Yu. Ermoshkina,
T.P. Koloskova, Yu.A. Fefelova
The structural components of lymphocytes membranes
in periferal blood of men of different somatotypes……114

S.A. Kalashnikova, G.A. Kovnatskaya
The morphological features of changes in kydneys in chronic
endotoxicosis during thyroid disregulation……..117
N.N. Kasatkin, O.I. Fomenko
The informational technologies and students health……...120
L.A. Knyazeva, N.S. Meshcherina
Immunological and vascular effects of rituximab
in rheumatoid arthritis……..122
V.G. Koveshnikov, K.A. Fomina, V.I. Luzin, V.N. Voloshin,
I.S. Voloshina, E.Yu. Shutov, D.A. Lugovskov, A.N. Skorobogatov
The ecological morphology of the organs of endocrine, immune and bone systems
under the of chronic inhalation influence of volatile components of epoxy resins……128
T.R. Kovrigina, V.I. Filimonov
The reaction of microvessel net of skeletal muscle
to the deficiency of sympathetic innervations……131
A.V. Kokhanov, A.E. Sukharev, I.S. Yampolskaya,
Yu.A. Kriventsev, O.A. Lutseva
The placental isoform of alkaline phosphatase
and scientific heritage of professor R.I. Asfandiyarov……..133
O.Yu. Lezhnina, A.A. Korobkeev
The anatomic features of myocardial infarction topography……..137
Yu.V. Liskova, S.P. Salikova
The role of deficiency of estrogenes in remodeling
of myocardium in rats after ovariectomy……139
E.Sh. Lomtatidze, V.V. Dotsenko, N.N. Voznesenskaya,
V.A. Petrov, N.K. Voznesensky, A.V. Mironov, E.M. Grigoriev
The history of development of mini-invasive surgery
of front departments at lumbar level……...142
E.Sh. Lomtatidze, V.V. Dotsenko, N.N. Voznesenskaya, V.A. Petrov,
N.K. Voznesensky, I.P. Serbin, A.V. Mironov, E.M. Grigoriev
The ventral neurosurgical decompensation in treatment
of syndrome of unluck operated spine……149
K.K. Magomedov, M.M. Bakuev, R.K. Shakhbanov, M.A. Magomedov
Fluorocarbone influence on erythrocytes being
in active form of oxygen……155
G.M. Mogilnaya, E.G. Peylivanyan
The synthesis of mucin by goblet glandulocytes of duodenum
at different stages of ontogenesis……158
O.S. Morozova, A.P. Yaroshinskaya, N.V. Ermolina
The ippotherapy influence on the motor
activity of children with cerebral paralysis……..160
R.R. Mukhamedzhanov, I.Z. Kitiashvili, N.V. Kostenko
The correlation of data in humoral immunity and cytokines line
in patients with complicated pancreatitis……163
V.V. Nickel, A.A. Kasimtsev, V.P. Efremova, N.P. Batukhtina
The paravasal connective tissue of the blood vessels
of the intestine in the first period of mature age……167
S.I. Nikolaev, A.R. Gallyamov, Yu.A. Chelyshev
The local delivery of VEGF and FGF2 genes,
stimulating nerve regeneration……170
O.I. Novakova, S.V. Kotelnikova, A.V. Kotelnikov
Seasonal features of functional status thyrocytes animals
of different sex……174
D.A. Novikov, D.A. Malanin, I.A. Suchilin
The biomechanical role of the medial patellofemoral ligament
in providing the stability of the patella……...177

G.N. Nosenko, T.S. Kirillova
Lexico-thematic group «methods of treatment» in the language
system of national and traditional medicine……179
N.V. Ovchinnikova, G.S. Lazutina, I.V. Bakharev, A.A. Ovchinnikova
The of the laser reflexotherapy and its influence on the changing
of electrocardiographic findings in heart wound healing in experiment……..182
N.V. Ovchinnikova, G.S. Lazutina, V.P. Runkov,
Z.V. Turkina, L.N. Plaksina, I.V.Bakharev
The dosimetric investigations of lazar radioation penetrating ability and its influenge
on reparative processes in tissues of different genesis……185
P.A. Perevozchikov, Yu.G. Vasiliev, O.V. Karban
Collagenogenesis stimulation in the scleral tissue
in the experiment……..187
E.I. Piskareva, G.L. Radtseva, O.V. Zdornova
Toxic-induced changes in pulmonary vasculature……..190
O.L. Polyakova
The morphologic characteristyc and level of ultrastructural
maturity of neurovascular assembly of tooth pulp in children
of the Udmurt republic……193
E.A. Porsukov
The morphological features of the alcoholic lesion of heart……...195
N.A. Pronin
The topographic-anatomical peculiarities and variants
of blood supply of the pancreas……..198
A.A. Pshukova
The comparative characteristics of the adrenostroma in the newborns and children
of the 1st infancy age (from 11 days to 2 months)……...200
E.B. Rodzaevskaya, I.S. Yevseev, A.V. Chuprova, V.D. Tupikin, I.A. Uvarova
The influence of low-intensive electromagnetic radiation
of non-resonance frequency of 73 GHz in the structure of kidneys and adrenals
in isolation and under stress……202
E.B. Rodzaevskaya, I.S. Yevseev, A.V. Chuprova, V.D. Tupikin
The dynamics of cellular population in the small intestine of rats
by low-intensive electromagnetic radiation of different frequencies of GHz-range……...206
I.S. Rozhkova, D.L. Teplyi, B.V. Feldman
The ontogenetic peculiarities of free-radical processes indicators
of blood plasma in rats……209
I.S. Rozhkova, D. L. Teplyi, B.V. Feldman, M.N. Trizno
The thymus gland of the white rats in postnatal ontogenesis……..211
T.P. Romanova, I.O. Bugaeva, E.B. Rodzaevskaya, I.A. Uvarova
The participation of leukocytes of blood in formation
of stress-induced damages of heart at the arterial hypertension……214
M.G. Saliy, O.V. Zaklyakova, E.A. Lineva, I.Z. Davydova, V.K. Polyakov
The correction of data ferrokinetiks in complex therapy
of reproductive disorders in the hypothalamic syndrome in women……..217
S.S. Sandzhieva, E.A. Sandzhiev
The age-related peculiarities of the thyroid gland according
to the data of ultrasonic research……..221
O.B. Selyakina, S.P. Selyakin, Yu.G. Vasiliev, D.S. Berestov, I.A. Volhin
Succinate dehydrogenase activity in the midbrain red nucleus
of rats after chemical desympathisation……..224
S.N. Semenov, N.T. Alekseeva, S.O. Fetisov, A.G. Kvaratshelia
The changes in morphofunctional condition of the neurons of the dorsal root ganglions in rats under
the stimulation of healing process of deep skin wound by the application of platelet concentrate…….....226

I.V. Semenyakin, N.N. Shevlyuk, M.I. Vasilchenko, D.A. Zelenin
The dynamics of morphofunctional transformations of enteric
mucosa artificial urinary bladder in far terms after operation……..229
N.I. Sidenko
The morphological changes of the iliac intestine wall
after the influence of chemical means……..232
V.D. Sikilinda, A.V. Alabut., N.Yu. Salum, A.V. Bondarenko
The usage of X-ray data dimensions of knee joint in prediction of gonarthrosis and planning
of endoprosthesis replacement of knee joint……...235
T.M. Sikorenko, O.A. Aksenova
The anatomic features of children somatotype with the scoliosis
of period of the second childhood……...237
L.V. Sindeeva, V.G. Nikolaev, R.D. Yusupov, S.A. Moiseenko
The morphological portrait of mongoloids in siberia from positions
of the doctrine about body composition of the person……239
A.V. Smirnov, E.V. Gorelik, A.I. Krayushkin, M.N. Maryutin
The comparative analysis of morphometric parameters
of the hippocampus in the elderly age……242
A.V. Stabredov, T.M. Shumailova
The changes of the parameters of the human renal pelvis in the process
of evolution according to the data of multispiral computer-tomographic investigation……244
E.V. Sosnovskaya
The features of the ambulatory gastroenterologic help
in the conditions of Western Siberia……...247
G.A. Spirina
The peculiarities of morphology of the atrioventricular part of conductive system
of the heart with the full form of an open atrioventricular canal……250
I.S. Stomenskaya, G.Yu. Struchko, L.M. Merkulova, M.N. Mikhaylova,
O.Yu. Kostrova, E.G. Drandrova, A.M. Diverinskiyi
The biogenic amines of adrenal gland after carcinogen administration
on the background of postsplenectomy immunodeficiency……253
S.G. Sukhanov, K.N. Kovrov, S.A. Ulyanovskaya, M.N. Alikberova
The dischronia of ontogenesis of fetus and dead newborns
in the region high risk of ecopathology……...256
M.A. Topchiev, M.A. Magomedov, V.V. Tyurin, A.M. Topchiev
The arefluxive biliodigestive anastomosis in surgery of benigh
diseases of out-liver bile ducts……259
Z.V. Totikov, V.Z. Totikov, R.U. Malsagov
The dynamics of intestinal obstruction on the background
of decompression therapy in patients with rectal cancer……264
Z.S. Tuaeva, O.N. Totoeva, K.Yu. Karaeva, Z.N. Totoeva
The peculiarities of the lymphatic bed of myometrium in the first and second children,
teenage and youth periods of ontogenesis……...267
V.D. Tupikin, E.B. Rodzaevskaya, T.P. Romanova, I.O. Bugayeva
The effect of low-intensive electromagnetic radiation
in renal histological changes in experiment……270
V.A. Tupikov, V.B. Shamik, M.V. Tupikov
Pathomorphological changes skeletal muscles
in children with cerebral paralysis……..273
E.V. Turovskaya
The сомplex estimation of the life quality of the patients
after the stationary treatment……...276
I.A. Uvarova, I.O. Bugaeva, E.B. Rodzaevskaya, T.P. Romanova
Structurally functional changes in the
placenta as the result of heavy metals salts influence……278

M.N. Usacheva, K.S. Solodenkova
Characteristics of arterial hypertension in rheumatoid arthritis
with TNF inhibitors therapy……280
N.N. Fedorova, A.M. Begalieva, T.O. Borisova
The peculiarities of low content etanol influence
on the digestive system organs……282
O.I. Fomenko
The medical academy students' health as medical-social problem……284
E.A. Kharitonova, N.V. Pavlova, M.B. Petrova,
V.G. Shestakova, L.A. Kurbatova
The dynamics of histological changes in the regenerative structures
of the infected skin wounds using hyaluronic acid……286
A.F. Tsukanova, M.V. Monid, N.G. Naumov, A.V. Droblenkov
The early reactive changes of astrocytes
after traumas of brain……288
V.I. Tsymbalyuk, B.N. Luzan, A.E. Kucheruk
The surgical treatment of traumatic injuries of the radial nerve
in the subclavian-axillary……291
E.V. Chaplygina, E.S. Elizarova, S.I. Klimova
The comparative somatometric characteristic
of girls of Rostov-on-Don and Saratov cites……296
E.V. Chaplygina, N.A. Kornienko, O.A. Kaplunova
The variants of anatomical structure
of the human coronary sinus mouth……299
S.N. Chentsova, A.A. Antonova, V.G. Serdyukov
The urgent questions of study and estimation of school teachers health……302
N.V. Chernenko, S.I. Kataev, P.S. Vavilov
Splenectomy influence on the morphological and functional
condition of thymus and lymph nodes in white rats……306
A.V. Chernykh, Yu.V. Maleev, A.N. Shevtsov
The dynamics of linear parameters of man parathyroid glands
in postnatal ontogenesis……309
N.N. Chuchkova, N.V. Kormilina, M.V. Smetanina, V.B. Komissarov
The effect of immunomodulator «Licopid» on mast cells population
in the «artherosclerotic» heart……313
V.B. Shamik, B.A. Davud, K.G. Frantsiyants
The scanning electron microscopy of sternum in children
with different forms of funnel chest……316
V.V. Sheludko
Morphofunctional changes in urinary system of women
under alcoholic intoxication……319
A.P. Shepelin
The comparative estimation of quality of main nutritive means
of domestic and imported production……321
I.E. Yankevich, N.A. Zinchuk, A.V. Dorontsev
The psychophysiological adaptation to sport activity
of football players with lack of hearing……326
A.L. Yasenyavskaya, D.L. Teplyi
The influence of the α-tocopherol on morphometric index of the thyroid gland
of the white rats in the postnatal ontogenesis under immobilisation stress……329
I.N. Yashina, A.V. Ivanov
The systemic organization of the tetrapod free limb bones stilopodiya……332

THE RULES OF ARTICLES` FORMATION……336

УДК 616.341:616.1-008:615.099
© Д.Б. Абдурахманова, М.А. Магомедов, А.А. Османова, Х.М. Магомедов, 2013

Д.Б. Абдурахманова[1], М.А. Магомедов[2], А.А. Османова[2], Х.М. Магомедов[2]

БИОМИКРОСКОПИЧЕСКАЯ ОЦЕНКА ГЕМО- И ЛИМФОМИКРОЦИРКУЛЯТОРНОГО РУСЛА БРЫЖЕЙКИ ТОНКОЙ КИШКИ В ДИНАМИКЕ ОСТРОГО ($ЛД_{50}$) ПЕРОРАЛЬНОГО ОТРАВЛЕНИЯ НИТРИТОМ НАТРИЯ

[1]«Медицинский колледж г. Каспийск Республика Дагестан», г. Каспийск
[2]ГБОУ ВПО «Дагестанская государственная медицинская академия» Минздрава России, г. Махачкала

В эксперименте на 50 белых крысах биомикроскопически исследовано микроциркуляторное русло брыжейки тонкой кишки через 30, 90 и 180 мин после острого ($ЛД_{50}$) перорального отравления нитритом натрия. Через 30 мин обнаружены изменения гемо-и лимфомикроциркуляторного русла однонаправленного характера, прогрессирующие к 90 и 180 мин.

Ключевые слова: *острая нитритная интоксикация, микроциркуляторное русло брыжейки тонкой кишки у крыс, лимфатические сосуды, биомикроскопия.*

D.B. Abdurakhmanova, M.A. Magomedov, A.A. Osmanova, H.M. Magomedov

BIOMICROSCOPIC ESTIMATION OF HEMO- AND LYMPH CIRCULATORY BED OF MESENTERIAL INTESTINE IN DYNAMICS OF ACUTE LETHAL DOZE (LD_{50}) OF PERORAL POISONING WITH SODIUM NITRITE

Experimentally 50 white rats' microcirculating beds were studied in 30, 90, 180 minutes after (LD_{50}) per-oral poisoning with sodium nitrite. In 30 minutes progressive changes to 90 and 180 minutes were discovered as one of directed character of microcirculating bed.

Key words: *Acute sodium nitrite poisoning, microcirculating bed of mesenterial intestine in rats, lymphatic vessels, biomicroscopy.*

Цель: изучить состояния гемо- и лимфомикроциркуляторного русла (МЦР) брыжейки тонкой кишки крысы (БТК) в динамике острого ($ЛД_{50}$) перорального отравления нитритом натрия.

Материалы и методы исследования. Эксперименты выполнены на 50 белых беспородных крысах обоего пола, массой 180–200 г, распределенных на 2 группы: I интактная (контроль) – 20 животных и II–модель острого отравления нитритом натрия (опыт) – 30 животных. Отравление воспроизводилось пероральным введением наркотизированным животным (кетамин в/м, 25 мг/г массы тела) через зонд в желудок нитрита натрия в дозе 50 мг/кг, то есть 10 мг на крысу [1].

Биомикроскопия БТК проводилась по методике В.И. Козлова (1972) [2] в контрольной группе, а также через 30, 90 и 180 мин после отравления. Микроскопия и фото-, видеорегистрация проводились с помощью микроскопа Wilomed (Германия), сопряженного через видеокамеру с компьютером, при увеличении × 70. Морфометрия диаметров микрососудов проводилась на видеомониторе [3]. Цифровой материал обработан статистически с использованием пакета прикладных программ Statistika 6.0.

Результаты исследования и их обсуждение. Биомикроскопия БТК интактных крыс показала, что артериолы имели сплошной гомогенный кровоток, диаметр их равнялся 18 мкм. Они, ветвясь, отдавали прекапилляры с таким же кровотоком, диаметр их равнялся 10,6 мкм. Число вазомоторных волн артериол составляло 17 в 1 мин, а прекапилляров – 28 в 1 мин. Капиллярное русло БТК крыс представлено мелкопетлистой сетью. В магистральных капиллярах кровоток быстрый, гомогенный, а в сетевых – медленный, зернистый, диаметр капилляров в среднем составлял 7,0 мкм. Пути юкстакапиллярного кровотока в виде «полушунтов» имели кровоток, аналогичный кровотоку в магистральных капиллярах. Посткапиллярные венулы со сплошным зернистым кровотоком, сливаясь, формировали венулы. Диаметр посткапиллярных венул составлял 12,2 мкм, а венул – 20,9 мкм. Лимфатиче-

ские капилляры в БТК выявлялись в виде «слепых» выростов, диаметром от 15 до 40 мкм. По мере увеличения их диаметра (до 60–80 мкм) и появления клапанов формировались лимфатические посткапилляры. Лимфатические сосуды (ЛС) представляли собой каналы диаметром в среднем 120 мкм. Ритмические сокращения их лимфангионов составляли 12 в 1 мин.

Через 30 мин после интоксикации среди комплекса изменений микроциркуляторного русла БТК выявляемых биомикроскопически, отмечалось общее замедление кровотока, особенно в отводящих звеньях МЦР в виде усиления зернистости потока крови в посткапиллярах и венулах. На данном этапе интоксикации в артериолах и прекапиллярах на фоне их вазодилятации кровоток замедлялся и становился сплошным гомогенным или зернистым. Частота вазомоторных волн артериол уменьшалось до 11 в 1 мин, они приобретали аритмичный характер. Прекапилляры становились извилистыми с уменьшением вазомоторных осцилляций до 21 в 1 мин. Нарушение капиллярной микроциркуляции характеризовалось их нарастающей извилистостью, полнокровием и снижением скорости кровотока. Учащались случаи прерывистости потока, особенно в сетевых капиллярах. Морфометрия показала расширение диаметра всех звеньев МЦР БТК по сравнению с интактными значениями: в артериолах на – 7,2 % ($p \leq 0,05$); в прекапиллярах на – 3,7 % ($p \leq 0,05$); в капиллярах на – 23 % ($p \leq 0,05$); в посткапиллярах на – 14 % ($p \leq 0,05$) и в венулах на – 2 % ($p \leq 0,05$).

Изменения лимфатического русла БТК выражались в деформации ЛС, по-видимому, обусловленных дилятацией отдельных групп гладкомышечных клеток их стенок. Их диаметр увеличивался на 7,5 % (по сравнению с контролем), число сокращений лимфангионов снижалось до 8 в 1 мин.

Через 90 мин после интоксикации определялось дальнейшее прогрессирование нарушения микроциркуляции артериол и прекапилляров с ослаблением их миогенной активности. Число вазомоций артериол уменьшалось до 8 в 1 мин, диаметр их увеличился на 22 % (по сравнению с контролем) и на 13 % по сравнению с предыдущим (через 30 мин) сроком наблюдения ($p \leq 0,05$). Прекапилляры приобретали извилистый ход, сопровождались замедленным, зернистым, прерывистым кровотоком. Диаметр их возрос на 18,8 % по сравнению с интактной группой и на 14,5 % по сравнению с изменениями при интоксикации, наблюдаемой через 30 мин ($p \leq 0,05$). Уменьшилось число перфузируемых капилляров, кровоток сохранялся преимущественно в магистральных сосудах, был замедленным и прерывистым. В отдельных капиллярах выявлялись агрегаты эритроцитов и признаки стаза, периваскулярного отека. Средний диаметр их возрос на 31,4 % (по сравнению с контролем) и на 7 % по сравнению с наблюдением через 30 мин ($p \leq 0,05$). В поле зрения часто выявлялись артериоловенулярные анастомозы с интенсивным кровотоком. Посткапилляры и венулы отличались полнокровием, большой извилистостью и замедлением кровотока. В отдельных из них определялись признаки стаза, агрегации крови и периваскулярного отека. Увеличение диаметра посткапилляров и венул по сравнению с контролем составило 20,4 и 23 % ($p \leq 0,05$), соответственно. По сравнению с интоксикацией, наблюдаемой через 30 мин, их диаметр возрос на 5,7 и 20,6 % ($p \leq 0,05$), соответственно. Изменения ЛС БТК характеризовались дальнейшей деформацией их стенок со снижением числа сокращений лимфангионов до 6 в 1 мин. Диаметр их увеличился на 30 % (по сравнению с контролем). В отдельных расширенных ЛС обнаруживались форменные элементы крови из-за прогрессирующего повышения проницаемости кровеносных сосудов и ЛС.

Через 180 мин биомикроскопия выявила общее «обеднение» рисунка МЦР БТК, обусловленное дальнейшим усугублением однонаправленных, описанных ранее признаков нарушения гемомикроциркуляции. Нарастало число ЛС с деформированными контурами, содержащих форменные элементы крови. Число сокращений лимфангионов уменьшалось до 1–2 в 1 мин. По сравнению с интактными их диаметр увеличился на 40 % ($p \leq 0,05$) (табл.).

Таблица

Показатели диаметров основных групп микрососудов МЦР БТК крысы в динамике острого ($ЛД_{50}$) перорального отравления нитритом натрия (в мкм; $M \pm m$; $n = 50$; $p < 0,05$)

№	Звенья МЦР / Группы экспериментов	Артериолы	Прекапилляры	Капиляры	Посткапилляры	Венулы
1.	Интактная группа (контроль)	18 ± 0,2	10,6 ± 0,2	7,0 ± 0,2	12,2 ± 0,3	20,9 ± 0,3
2.	Отравление нитритом натрия через 30 мин	19,3 ± 0,1	11,0 ± 0,2	8,6 ± 0,2	13,9 ± 0,2	21,3 ± 0,2
3.	Отравление нитритом натрия через 90 мин	21,9 ± 0,2	12,6 ± 0,2	9,2 ± 0,1	14,7 ± 0,1	25,7 ± 0,3
4.	Отравление нитритом натрия через 180 мин	20,5 ± 0,2	12,2 ± 0,1	9,0 ± 0,1	13,5 ± 0,1	24,9 ± 0,3

Заключение. Через 30 мин после острого перорального отравления нитритом натрия ($ЛД_{50}$) изменения в МЦР БТК проявляются в интенсивном нарастании к 90 и 180 мин интоксикации: вазодилятации резистивного звена со снижением ритма их вазомоции, венулярной гипертензии, усиления артериоло-венулярного шунтирования, извилистости сосудов, общего замедления кровотока, стаза агрегации эритроцитов с паравазальным отеком тканей. В ЛС прогрессирует ослабление ритма моторики лимфангионов с появлением форменных элементов крови в просвете.

Список литературы

1. Булаева, Н. И. Биохимические и структурно-функциональные изменения эритроцитов при остром отравлении нитритами и их коррекция перфтораном : автореф. дис. … канд. биол. наук / Н. И. Булаева. – Махачкала, 2004. – 18 с.
2. Козлов, В. И. Экспериментально-морфологическое изучение микроциркуляции крови и структурной организации путей кровотока по данным витальной микроскопии : автореф. дис. … д-ра мед. наук / В. И. Козлов. – М., 1972. – 29 с.
3. Мейланова, Р. Д. Морфофункциональная оценка микроциркуляторного русла оболочек некоторых внутренних органов при ожоговом шоке и коррекции перфтораном : автореф. дис. … канд. мед. наук / Р. Д. Мейланова. – М., 2006. – 19 с.

Абдурахманова Джамиля Багаудиновна, ассистент кафедры анатомии «Медицинский колледж г. Каспийск Республика Дагестан», Республика Дагестан, 368300, г. Каспийск, ул. Азиза Алиева, д. 4, тел.: (87246) 6-73-06.

Магомедов Магомед Ахмедгаджиевич, кандидат медицинских наук, доцент кафедры патологической анатомии, ГБОУ ВПО «Дагестанская государственная медицинская академия» Минздрава России, Республика Дагестан, 367029, г. Махачкала, ул. Ш. Алиева, д. 1, тел.:(8722) 67-59-70, e-mail: dgma@list.ru.

Магомедов Хаджимурад Магомедович, кандидат медицинских наук, ассистент кафедры патологической анатомии, ГБОУ ВПО «Дагестанская государственная медицинская академия» Минздрава России, Республика Дагестан, 367029, г. Махачкала, ул. Ш. Алиева, д. 1, тел.: (8722) 67-59-70, e-mail: dgma@list.ru.

Османова Асият Абдулбасировна, кандидат медицинских наук, ассистент кафедры патологической анатомии, ГБОУ ВПО «Дагестанская государственная медицинская академия» Минздрава России, Республика Дагестан, 367029, г. Махачкала, ул. Ш. Алиева, д. 1, тел.: 8-928-047-11-93, e-mail: asiyt@mail.ru.

УДК 611.33:611-018:591.2.001.6

© Л.С. Агаджанова, Т.А. Румянцева, В.В. Румянцева, 2013

Л.С. Агаджанова, Т.А. Румянцева, В.В. Румянцева

С-KIT ПОЗИТИВНЫЕ КЛЕТКИ В МЫШЕЧНОЙ ОБОЛОЧКЕ ЖЕЛУДКА КРЫСЫ

ГБОУ ВПО «Ярославская государственная медицинская академия» Минздрава России

С помощью иммуногистохимического выявления C-kit в стенке желудка у крыс определены особенности распределения интерстициальных клеток Кахаля (ИКК). Наибольшая относительная плотность ИКК отмечена по всему периметру пилорического и в дорсальной стенке пищеводного отделов желудка. Наименьшая плотность ИКК характерна для кардиального отдела. Дорсальная и вентральная стенки тела желудка имеют промежуточные показатели плотности ИКК. Проведено сопоставление полученных данных с электрофизиологическими, высказано предположение о том, что зоны с высокой плотностью ИКК являются пейсмекерными.

Ключевые слова: *интерстициальные клетки Кахаля, желудок, крыса, C-kit.*

L.S. Agadzhanova, T.A. Rumyantseva, V.V. Rumyantseva

C-KIT POSITIVE CELLS IN THE MUSCULAR COAT OF THE RAT'S STOMACH

Features of interstitial Cajal cells (ICC) distribution were identified using immune-histochemical detection of C-kit in the stomach wall of rats. The highest relative density of the ICC was marked in the pyloric part and in the dorsal wall of the esophagal part of stomach. The lowest density of the ICC was characterized in the cardiac part. The dorsal

and ventral walls of fundus of the stomach had intermediate densities of ICC. The comparison with the electrophysiological data was obtained. It was suggested the areas with high density of ICC to be the pacemakers.
***Key words**: interstitial cells of Cajal, stomach, rat, C-kit.*

Введение. Интерстициальные клетки Кахаля (ИКК) обнаружены по ходу всей пищеварительной трубки от пищевода до прямой кишки. Данные исследований позволяют предполагать наличие трех основных функций ИКК: они могут играть важную роль пейсмекера, поскольку генерируют медленные волны деполяризации гладкой мышцы; облегчать активное распространение электрических явлений и быть промежуточным звеном нейротрансмиссии [4, 5, 8]. Роль пейсмекеров выполняют ИКК, расположенные в мышечной оболочке желудка. Многочисленные электрофизиологические данные указывают на разные участки стенки желудка в качестве зон «водителей ритма» [1, 3, 4] и даже на возможность появления нового пейсмекера после удаления участка желудка или кишечника [2], что доказывает неравномерность распределения ИКК его стенке. Желудок является органом с очень сложной организацией перистальтики, имеет выраженные видовые особенности, понимание механизмов организации и регуляторных влияний на двигательную активность желудка невозможно без расширения представлений о топологических особенностях сетей ИКК.

Цель: изучить особенности распределения c-kit – позитивных клеток в разных отделах желудка у крыс.

Материалы и методы исследования. Иммуногистохимические исследования ИКК (маркер C-kit, моноклональные антитела CD117) выполнены на 10 белых крысах-самцах линии Вистар массой 250 г. Материалом служили криостатные срезы (толщиной 40 мкм) различных отделов желудка: вентральной и дорсальной стенок пищеводного, кардиального, пилорического отделов, тела желудка. Установлено, что в желудке у крыс ИКК локализуется на уровне мышечной оболочки в пределах циркулярного и продольного слоев и на границе подслизистой и циркулярного мышечного слоев. Приведены результаты, касающиеся мышечной оболочки, на параллельных срезах которой оценивали плотность распределения позитивных клеток в стандартном поле зрения с помощью сетки с равноудаленными точками. Статистическая обработка производилась с использованием метода описательной статистики с помощью MS Office Excel 2003.

Результаты исследования и их обсуждения. ИКК были выявлены во всех отделах желудка. Позитивные клетки располагаются преимущественно продольно по отношению к направлению гладкомышечных клеток. В пищеводном отделе желудка, расположенном слева от места впадения пищевода, относительная плотность позитивных сплетений колебалась от 16 до 42 ед., составляя в среднем 23,0 ± 1,07 ед. для вентральной стенки и 25,7 ± 1,52 ед. для дорсальной стенки (достоверно превышает предыдущий показатель, $p < 0,05$). В кардиальном отделе относительная плотность сплетения ИКК клеток колебалась от 14 до 21 ед., на вентральной и дорсальной стенках в среднем достигала 18,5 ± 0,93 ед. и 18,5 ± 0,99 ед., на большой кривизне – 18,0 ± 1,39 ед., соответственно.

В теле желудка, на вентральной, дорсальной стенках и на малой кривизне плотность ИКК изменялась от 14 до 24 ед., при этом средние значения достоверно не различались: 22,0 ± 1,45 ед., 23,03 ± 1,18 ед. и 22,5 ± 1,72 ед. ($p > 0,05$). В пилорическом отделе плотность сплетений в разных полях зрения колебалась от 16 до 28 ед., составляя в среднем 25,8 ± 1,26 ед. на вентральной и 24,5 ± 1,32 ед. на дорсальной стенках ($p > 0,05$).

Заключение. Наибольшая относительная плотность ИКК отмечена в двух зонах стенки желудка – по всему периметру пилорического отдела и в дорсальной стенке пищеводного отдела желудка. Наименьшая плотность ИКК характерна для кардиального отдела. Дорсальная и вентральная стенки тела желудка имеют промежуточные показатели плотности позитивных клеток.

Полученные морфологические данные о плотности сетей ИКК обнаруживают, что выявленные различия между отделами желудка достигают 43 %. Интересно, что зоны с повышенной плотностью ИКК также имеют наибольшую толщину мышечного слоя [6, 7]. Кроме того, именно пилорический отдел характеризуется высокой плотностью ИКК. Наличие второй пейсмекерной зоны описано рядом авторов [4, 5], но локализацию и ее роль указывают по-разному – большая кривизна, дно желудка, кардиальный отдел, используя названия отделов желудка, которые приняты для человека. Результаты позволяют утверждать, что у крысы она локализована на задней стенке пищеводного отдела желудка.

Список литературы

1. Биряльцев, В. Н. Электрогастроэнтерография в хирургической гастроэнтерологии / В. Н. Биряльцев, А. В. Бердников, В. А. Филиппов, Н.А. Велиев. – Казань : Изд-во Казанского

государственного технического университета, 2003. – 156 с.

2. Оноприев, В. В. Патогенез моторно-эвакуаторных нарушений и механизмы компенсации при хирургической коррекции стеноза двенадцатиперстной кишки (эксперим.-клин. исследование) : дис. ... д-ра мед. наук / В. В. Оноприев. – М., 2004. – 404 с.

3. Du, P. Multiscale modeling of gastrointestinal electrophysiology and experimental validation / P. Du, G. O' Grady, J. B. Davidson et al. // Crit. Rev. Biomed. Eng. – 2010. – Vol. 38, № 3. – P. 225–254.

4. Edwards, F. R. An electrical description of the generation of slow waves in the antrum of the guinea-pig / F. R. Edwards, G. D. Hirst // J. Physiol. – 2005. – Vol. 564 (Pt 1). – P. 213–232.

5. Kito, Y. Interstitial cells of Cajal generate spontaneous transient depolarizations in the rat gastric fundus / Y. Kito, K. M. Sanders, S. M. Ward, H. Suzuki // Am J Physiol Gastrointest Liver Physiol. – 2009. – Vol. 297, № 4. – P. 814–824.

6. Kito, Y. The functional role of intramuscular interstitial cells of Cajal in the stomach / Y. Kito // J Smooth Muscle Res. – 2011. – Vol. 47, № 2. – P. 47–53.

7. Sanders, K. M. A case for interstitial cells of Cajal as pacemakers and mediators of neurotransmission in the gastrointestinal tract / K. M. Sanders // Gastroenterology. – 1996. – Vol. 111. – P. 492–515.

8. Ward, S. M. Involvement of intramuscular interstitial cells of Cajal in neuroeffector transmission in the gastrointestinal tract / S. M. Ward, K. M. Sanders // J. Physiol. – 2006. – Vol. 576 (Pt 3). – P. 675–682.

Агаджанова Лилия Семеновна, кандидат медицинских наук, ассистент кафедры анатомии человека, ГБОУ ВПО «Ярославская государственная медицинская академия» Минздрава России, Россия, г. Ярославль, ул. Революционная, д. 5, тел.: 8-902-228-67-70, e-mail: lili2573@mail.ru.

Румянцева Татьяна Анатольевна, доктор медицинских наук, профессор кафедры анатомии человека, ГБОУ ВПО «Ярославская государственная медицинская академия» Минздрава России, Россия, г. Ярославль, ул. Революционная, д. 5, тел.: 8-906-527-76-12, e-mail: rum-yar@mail.ru.

Румянцева Варвара Витальевна, студентка V курса, ГБОУ ВПО «Ярославская государственная медицинская академия» Минздрава России, Россия, г. Ярославль, ул. Революционная, д. 5, тел.: 8-906-527-76-12, e-mail: rum-yar@mail.ru.

УДК 616-053.2-007:546.221
© И.А. Аксенов, Д.В. Райский, 2013

И.А. Аксенов, Д.В. Райский

ДИСГАРМОНИЧНОСТЬ ФИЗИЧЕСКОГО РАЗВИТИЯ У ДЕТЕЙ, ПРОЖИВАЮЩИХ ВБЛИЗИ КРУПНОГО ГАЗОХИМИЧЕСКОГО КОМПЛЕКСА

ГБОУ ВПО «Астраханская государственная медицинская академия» Минздрава России

Описаны особенности антропометрического статуса детей, постоянно проживающих в неблагоприятных экологических условиях. Наблюдение в динамике показало увеличение в популяции числа лиц с дисгармоничным физическим развитием. Во всех возрастных группах отмечено сочетание тенденций к увеличению роста и снижению массы тела. Наиболее негативные изменения выявлены у девочек.

***Ключевые слова**: экология, дети, антропометрический статус, дисгармоничность физического развития.*

I.A. Aksenov, D.V. Raisky

THE ABNORMALITY OF ANTHROPOMETRIC DEVELOPMENT OF CHILDREN LIVING NEAR LARGE GASOCHEMICAL COMPLEX

The features of the anthropometric status of children constantly living in unfavourable ecological conditions were described. The observation in dynamics has shown increase in population the number of persons with abnormality of anthropometric development. The combination of tendencies to increase the height of body and to decrease weight of body was noted in all age groups. The most negative changes were defined in girls.

***Key words**: ecology, children, anthropometric status, abnormality of anthropometric progress.*

Введение. Загрязнение внешней среды химическими соединениями, несомненно, представляет угрозу для детей, проживающих вблизи крупных промышленных предприятий [3, 5]. Актуальна эта проблема и для населения ряда районов Астраханской области, подверженных техногенному воздействию Астраханского газоперерабатывающего комплекса (АГК) [1, 2, 6]. В результате деятельности АГК в атмосферном воздухе близко расположенных населенных пунктов постоянно определяются субпороговые концентрации таких загрязняющих веществ, как сероводород, диоксид серы и диоксид азота, меркаптаны, что позволяет говорить о хроническом воздействии неблагоприятных экологических факторов на проживающее здесь население [4]. При этом до настоящего времени нет однозначного ответа о последствиях такого воздействия на растущий детский организм.

Цель: изучить физическое развитие детей, проживающих в условиях постоянного загрязнения воздуха промышленными серосодержащими поллютантами, проследить динамику и выявить закономерности его изменения.

Материалы и методы исследования. Изучение физического развития проводилось в рамках комплексного медико-экологического мониторинга здоровья детей, постоянно проживающих в населенных пунктах, расположенных вблизи (не далее 8 км) от АГК. Длительность мониторинга составляла 13 лет. Исследование физического развития (ФР) детей проводилось по стандартной методике с использованием медицинских весов и ростомера. Ежегодно осматривалось от 2000 до 2600 детей и подростков в возрасте от 0 до 17 лет. При анализе параметров антропометрического статуса и при оценке его гармоничности учитывался возраст и пол ребенка. Статистическая обработка данных проводилась с использованием пакета прикладных программ Statistica 6.0. Применялись методы описательной статистики с расчетом средних величин, их ошибки и среднего квадратичного отклонения. Значимость различий средних проверялась с помощью критерия Стьюдента (t). Для оценки временных рядов использовалась линейная модель регрессионного анализа.

Результаты исследования и их обсуждение. Анализ полученных результатов показал, что средние значения антропометрических показателей детей, проживающих в районе АГК, в целом укладываются в параметры нормы, определенной для популяции детей Астраханской области [7]. Вместе с тем, следует отметить, что практически во всех возрастных группах у детей исследуемого района средние значения длины тела были несколько выше, чем в популяции, а масса тела несколько ниже, но статистическая проверка не выявила значимых различий средних показателей сравниваемых групп ($p > 0,05$).

Оценка гармоничности физического развития показала, что по данному параметру у детей исследуемого района отмечаются существенные негативные отклонения. Более 1/3 от всей численности обследованных детей (38,9 %) имели дисгармоничное или резко дисгармоничное физическое развитие, что значимо отличалось от популяционных значений распределения, характерного для Астраханской области ($p < 0,05$). В изучаемой популяции изменение антропометрического статуса характеризовалось значительным (более 12 %, $p < 0,01$) увеличением доли детей с резко дисгармоничным развитием, что было обусловлено повышением длины (61,7 %) или снижением массы тела детей (24,9 %). Наибольшее число детей с дисгармоничным антропометрическим статусом в дошкольном периоде отмечалось среди детей в возрасте 1 года. Их доля у девочек составляла 45,3 %, у мальчиков – 43,3 % (из них 18,2 и 14,9 %, соответственно, имели резко дисгармоничное физическое развитие). Только к 5–6 годам происходило снижение общей численности детей с дисгармоничным развитием (до 27,6 %), что соответствовало распределению в популяции.

В школьном периоде вновь отмечалось увеличение числа детей с дисгармоничным ФР, что, видимо, было обусловлено негативным действием факторов школьного обучения и усугублялось неблагоприятной экологической ситуацией. Наиболее заметными эти изменения были в возрасте 9 лет – численность детей с гармоничным развитием снизилась до 54,4 % (в 6 лет 73,4 %), а число школьников, имеющих резко дисгармоничное развитие, достигло максимума и составило 22,1 %, что значимо отличалось от популяционных показателей детей Астраханского региона ($p < 0,01$). С возрастом ситуация несколько улучшалась, но к 15 годам так и не достигала нормальных популяционных значений.

Изучение динамики показателей гармоничности ФР детей за 13 лет наблюдения позволяет говорить о наличии негативных тенденций в их изменении. В исследуемой группе отмечалось постепенное снижение числа детей с гармоничным развитием и увеличение доли с дисгармоничным. Коэффициенты регрессии составили $b = -2,97$ и $b = +1,53$, соответственно. Причем в большей степени этот процесс был выражен у девочек.

Объяснение причин прогрессирующей дисгармонизации ФР детей исследуемого района можно найти в результатах регрессионного анализа средних значений длины и массы тела детей за весь период наблюдения (рис.).

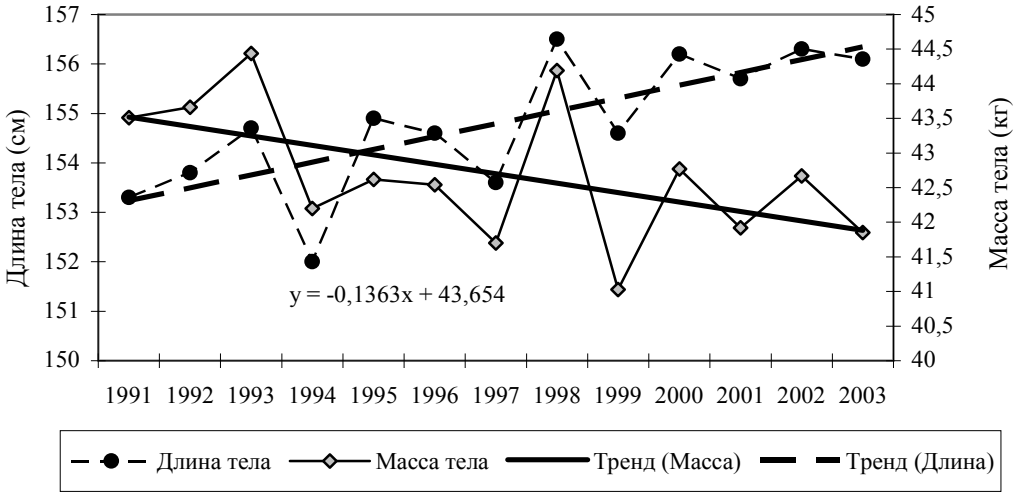

Рис. Соотношение динамики длины и массы тела детей (на примере мальчиков 13 лет)

Изменение антропометрических показателей характеризовалось тенденцией к увеличению длины тела и одновременному снижению их массы. Такая асинхронность процессов отмечалась у детей всех возрастов, проживающих в районе расположения АГК. Именно их разнонаправленность даже при небольших значениях показателей являлась причиной нарастания дисгармоничности у детей этого района.

Заключение. Анализ результатов исследования показал, что нарушение гармоничности физического развития детей, проживающих вблизи АГК, происходит на протяжении всего периода детства. Можно предположить, что данные изменения связаны с дополнительным негативным воздействием экологических факторов окружающей среды. Воздействие серосодержащих атмосферных поллютантов первоначально активирует функцию защитно-адаптационных механизмов, что сопровождается стимуляцией пластических процессов в организме ребенка, ускорением роста, что и приводит к диспропорциональности. У части детей в условиях напряженного функционирования систем организма происходит истощение имеющихся резервов и срыв адаптации, что проявляется в усилении дисгармоничности физического развития и повышении заболеваемости детского населения.

Список литературы

1. Асфандияров, Р. И. Острые отравления серосодержащими газами / Р. И. Асфандияров, А. Е. Лазько, А. А. Резаев и др. – Астрахань : Волга, 1995. – 156 с.

2. Аксенов, И. А. Клинико-эпидемиологическая оценка состояния здоровья детей, длительно проживающих в районе расположения крупного газохимического комплекса : автореф. дис. ... д-ра мед. наук / И. А. Аксенов. – Астрахань, 2008. – 42 с.

3. Баранов, А. А. Состояние здоровья детей в современных социально-экономических и экологических условиях / А. А. Баранов // Экологические проблемы педиатрии : сб. лекций для врачей – М., 1997. – С. 5–15.

4. Бойко, В. И. Гигиеническая оценка основных источников загрязнения атмосферного воздуха в Астраханской области / В. И. Бойко, Ю. И. Доценко, М. И. Гололобов и др. // Среда обитания и здоровье населения : мат-лы Всерос. науч.-практ. конф. В 2 томах. (г. Оренбург, май 2001 г.) / под ред. В.М. Боева, А.А. Стадникова. – Оренбург : Изд-во «Оренбургская губерния», 2001. – Т. 1. – С. 66–67.

5. Вельтищев, Ю. Е. Экологически детерминированные нарушения состояния здоровья детей / Ю. Е. Вельтищев // Экологические и гигиенические проблемы педиатрии : мат-лы III конгр. педиатров России (г. Москва, 27–28 октября 1998 г.). – М., 1998. – С. 13–14.

6. Удочкина, Л. А. Влияние серосодержащих газов на постнатальный онтогенез трубчатых костей : автореф. дис. ... канд. мед. наук / Л. А. Удочкина. – СПб., 1997. – 22 с.

7. Физическое развитие как составная часть антропоэкологического мониторинга /

под ред. Ю. П. Лисицина. – Астрахань : БИВЦ «Каспрыба», 1996. – 154 с.

Аксенов Игорь Александрович, доктор медицинских наук, доцент, доцент кафедры поликлинической педиатрии с курсом семейной медицины, ГБОУ ВПО «Астраханская государственная медицинская академия» Минздрава России, Россия, 414000, г. Астрахань, ул. Бакинская, д. 121, тел.: (8512) 48-16-39, e-mail: aksenov.i@inbox.ru.

Райский Дмитрий Валерьевич, кандидат медицинских наук, ассистент кафедры поликлинической педиатрии с курсом семейной медицины, ГБОУ ВПО «Астраханская государственная медицинская академия» Минздрава России, Россия, 414000, г. Астрахань, ул. Бакинская, д. 121, тел.: (8512) 48-16-39, e-mail: d_eden@mail.ru.

УДК 616.728.3-089.28/.29:611.728.3
© А.В. Алабут, В.Д. Сикилинда, А.В. Трясоруков, Н.Б. Клименко, 2013

А.В. Алабут[1], В.Д. Сикилинда[1], А.В. Трясоруков[2], Н.Б. Клименко[2]

ВЛИЯНИЕ АНАТОМИЧЕСКИХ ПАРАМЕТРОВ НА ВЕЛИЧИНУ МАЛОИНВАЗИВНОГО ДОСТУПА К КОЛЕННОМУ СУСТАВУ

[1]ГБОУ ВПО «Ростовский государственный медицинский университет» Минздрава России
[2]ФГБОУ ВПО «Российский государственный торгово-экономический университет» Ростовский институт, г. Ростов-на-Дону

Исследована анатомия коленных суставов на 30 трупах мужчин и женщин в возрасте от 20 до 64 лет, разного типа телосложения. Выполнены 144 измерения анатомических объектов коленного сустава при длине кожного разреза 7, 9, 11 см, углах сгибания в суставе 100°, 160° и 180°. Выявлены основные факторы, влияющие на доступ и величину разреза, созданы математические модели, учитывающие анатомические особенностей доступа во время малоинвазивного эндопротезирования коленного сустава.

***Ключевые слова**: малоинвазивное эндопротезирование коленного сустава, компьютерное моделирование.*

A.V. Alabut, V.D. Sikilinda, A.V. Tryasorukov, N.B. Klimenko

THE INFLUENCE OF ANATOMICAL PARAMETRES ON THE QUANTITY OF MINI-INVASIVE SURGICAL APPROACH TO KNEE-JOINT

The were studied the anatomy of knee-joints of 30 dead bodies of males and females between 20 and 64 years with different body-constitution types. 144 measurements of anatomical objects on knee-joint were made with skin incisions of 7, 9, 11 cm lengths, at angles of knee-joint flexion of 100°, 160° and 180°. Static analysis allowed to create mathematical models defining anatomical properties of surgical approach to knee-joint arthroplasty and prosthesis.

***Key words**: mathematical modeling, mini-invasive surgical approache, knee-joint arthroplasty.*

Введение. Число тотальных эндопротезирований коленного сустава на протяжении последних 20 лет выросло в 3 раза [3]. Постоянно совершенствуются модели коленного сустава с учетом анатомических параметров коленного сустава, биомеханики ходьбы, с применением современных пар трения. Продолжаются дискуссии о необходимости учета гендерных различий, морфотипа и национальных (региональных) особенностей [2]. Исследуются симметричные и ассиметричные варианты конструкций эндопротезов с целью большей адаптации к многообразию форм строения коленного сустава [1].

Цель: оптимизировать предоперационное планирование и совершенствовать технику малоинвазивного эндопротезирования с учетом вариантной анатомии коленного сустава.

Материалы и методы. Исследования выполнены на 30 трупах мужчин и женщин в возрасте от 20 до 64 лет, разного типа телосложения, умерших от причин, не связанных с травмами и заболеваниями области коленного сустава. В ходе анатомического исследования была изучена на трупах послойная анатомия с учетом мобильности мягких тканей на этапах хирургического доступа к коленному суставу при малоинвазивном эндопротезировании, при различных углах сгибания в коленном суставе. Выявлена взаимосвязь размеров операционной раны от антропометрических особенностей пациента.

Разрез кожи выполняли по внутренней поверхности коленного сустава от верхнего полюса

надколенника до бугристости большеберцовой кости без рассечения четырехглавой мышцы бедра прямой и медиальной порции. После вскрытия полости сустава выполняли 144 различных измерения анатомических объектов коленного сустава при длине кожного разреза 7, 9, 11 см, углах сгибания в суставе 100°, 160° и 180°.

Полученные данные подвергались статистической обработке для построения математической модели. С ее помощью на этапах предоперационной подготовки планировалось определить величину кожного разреза, растяжимость кожи и капсульно-связочного аппарата, положение надколенника и угол сгибания в коленном суставе, которые оптимальны для выполнения разных этапов эндопротезирования коленного сустава. Математическая обработка анатомических данных включала в себя выбор антропометрически и технологически значимых факторов для осуществления малоинвазивного доступа к коленному суставу и создание моделей расчета безопасной длины кожного разреза.

Исследование включало в себя следующие этапы:

1. Определение факторов, влияющих на однородность исходной выборки.
2. Оценка степени влияния пола и типа телосложения на статистические характеристики параметров надколенника.
3. Формирование исходных выборок по фактору «тип телосложения».
4. Проверка наличия мультиколлиниарности между антропометрическими факторами-аргументами с целью исключения из моделей автокоррелирующих параметров.
5. Определение параметров регрессионной модели расчета максимального растяжения кожного разреза П10 для каждого типа телосложения при разных углах сгибания коленного сустава.
6. Определение параметров регрессионной модели расчета максимального безопасного растяжения кожного разреза П10 для каждого типа телосложения от параметров надколенника, длины разреза кожи и угла сгибания коленного сустава.
7. Определение зависимости расстояния от нижнего полюса надколенника до бугристости большеберцовой кости R (растяжения собственной связки надколенника) для каждого типа телосложения от параметров надколенника Тн (толщина надколенника), Шн (ширина надколенника), Дн (длина надколенника) и показателей его положения Рн (горизонтальное перемещение в мм), Ун (угол поворота в градусах), Рз (длины кожного разреза), Ус (угла сгибания коленного сустава) при фиксированных положениях, заданных в исходной выборке, то есть поиск зависимости вида $R–Ус = f$ (Тн, Шн, Дн, Рн, Ун, Рз).
8. Определение параметров зависимости растяжения собственной связки надколенника R для каждого типа телосложения от параметров надколенника Тн, Шн, Дн и показателей его положения (горизонтальное перемещение Рн, угол поворота Ун в градусах), длины разреза Рз, угла сгибания коленного сустава Ус при промежуточных положениях, то есть поиск зависимости вида $R = f$ (Тн, Шн, Дн, Рн, Ун, Рз, Ус).

Результаты исследования и их обсуждение. Установлено, что максимальная растяжимость кожного разреза, не приводящая к повреждению, наблюдается у лиц брахиморфного типа телосложения. Растяжимость значительно выше у лиц молодого возраста от 18 до 43 лет за счет эластичности, а также у лиц старше 79 лет за счет дегенерации тканей, но в большинстве случаев приводит к повреждению кожи. Различий растяжимости кожи у мужчин и женщин не выявлено. Обзор полости коленного сустава зависит от выраженности жирового тела, толщины надколенника, степени пателлофеморального артроза. Смещаемость и растяжимость собственной связки надколенника значительно ниже по сравнению с кожей, однако она увеличивается при повороте надколенника на угол 45° и 90° и составляет от 1,1 до 2,2 см, соответственно. Максимальный разворот надколенника при доступе не превышает 90–100°. При попытке развернуть надколенник на больший угол происходит ее отрыв от надколенника или бугристости большеберцовой кости. Растяжимость и смещаемость надколенника также зависят от угла сгибания в коленном суставе. При изменении угла от 100 до 160° растяжимость собственной связки надколенника увеличивается в среднем на 0,3 см. А при сгибании от 160 до 180° максимально увеличивается нагрузка на собственную связку надколенника и ее длина. Величина кожного разреза пропорционально зависит от размеров мыщелка бедренной кости, а также размеров бедренного и большеберцового компонентов эндопротеза.

На первом этапе математического моделирования определяли факторы, влияющие на однородность исходной выборки. Гендерных различий в выборке не выявлено. При оценке анатомических параметров надколенника значимым является тип телосложения. Установлено, что средние значения по выборкам варьируют относительно среднего значения общей выборки в пределах 10 %, а коэффициент вариации изменяется в значительно большем диапазоне.

Для выбора факторов, наиболее выражено влияющих на фактор-функцию – растяжение кожного разреза (П10) или растяжение собственной связки надколенника (R) использован пошаговый метод регрессионного анализа. В результате для каждого типа телосложения была сформирована исходная выборка данных. В результате расчетов была получена достаточно достоверная аналитическая регрессионная зависимость для пациентов с мезоморфным типом телосложения. Вид зависимости: R= -0,001385Ус + 0,0103Ун + 0,951Рн + 0,1726Рз + 0,7712Тн + 1,7949Шн + 0,08902Дн + 0,2281, коэффициент корреляции (достоверности аппроксимации) = 0,7824. Максимальное отклонение значений R, рассчитанных по аналитической зависимости, от фактических значений составляет 11 %, среднее отклонение – -3,5 %.

Для брахиморфного типа телосложения вид полученной регрессионной зависимости приведен ниже: R = -0,00228Ус + 0,0116Ун + 0,072Рн – 0,1495Рз – 0,232Тн + 0,2298Шн + 1,1696Дн + 0,4631, коэффициент корреляции r (достоверности аппроксимации) = 0,757. Максимальное отклонение значений R, рассчитанных по аналитической зависимости, от фактических значений составляет 15 %, среднее отклонение – -3,5 %.

Далее была получена достаточно достоверная аналитическая регрессионная зависимость для пациентов с долихоморфным типом телосложения. Вид зависимости:

R = -0,001351Ус + 0,01625Ун + 0,968Рн + 0,0533 Рз – 0,3574 Тн +0,603 Шн –0,1554 Дн +2,809, коэффициент корреляции R (достоверности аппроксимации) = 0,7741. Максимальное отклонение значений R, рассчитанных по зависимости, – 13 %, среднее отклонение – 4,1 %.

Выводы:

1. На этапах предоперационного планирования одним из основных анатомических объектов, влияющих на величину кожного разреза и доступ к коленному суставу, является надколенник, пол пациента на параметры надколенника не влияет.
2. В группе пациентов мужского пола имеет место прямая зависимость между всеми параметрами надколенника.
3. Тип телосложения является определяющим для параметров надколенника. У лиц брахиморфного типа телосложения определяются наибольшие размеры надколенника. У лиц мезоморфного типа телосложения параметры надколенника меньше по сравнению с брахиморфами и больше по сравнению с долихоморфами.
4. Максимальное увеличение кожного разреза на основании анатомических и статистических исследований может быть представлено в виде формулы П10 = *f* (Ус, Рз, Тн, Шн, Дн). Переменными значениями зависимости являются параметры надколенника, тип телосложения, величина кожного разреза, угол сгибания в коленном суставе.
5. Растяжимость собственной связки надколенника на этапах хирургического доступа может быть представлена в виде формулы R = *f* (Тн, Шн, Дн, Рн, Ун, Рз, Ус).
6. Выполненный статистический анализ позволил сформировать алгоритм и создать компьютерную программу предоперационного планирования эндопротезирования коленного сустава.

Список литературы

1. Bellemans, J. The John Insall Award : Both morphotype and gender influence the shape of the knee in patients undergoing TKA / J. Bellemans, K. Carpentier, H. Vandenneucker et al. // Clin. Orthop. Relat. Res. – 2010. – Vol. 468, № 1. – P. 29–36.
2. Bindelglass, D. F. Carrent concepts review: symmetry versus asymmetry in the design of total knee femoral components – an unresolved controversy / D. F. Bindelglass, L. D. Dorr // J. Arthroplasty. – 1998. – Vol. 13, № 8. – P. 939–944.
3. Kurtz, S. Projections of primary and revision hip and knee arthroplasty in the United States from 2005 to 2030 / S. Kurtz, K. Ong, E. Lau et al. // J. Bone Joint Surg. Am. – 2007. – Vol. 89. – P. 780–785.

Алабут Анна Владимировна, кандидат медицинских наук, заведующая отделением ортопедии и реконструктивно-пластической хирургии клиники ГБОУ ВПО «Ростовский государственный медицинский университет» Минздрава России, Россия, 344022, г. Ростов-на-Дону, пер. Нахичеванский, д. 29, тел: (863) 201-43-90, e-mail: alabut@mail.ru.

Сикилинда Владимир Данилович, доктор медицинских наук, заведующий кафедрой травматологии и ортопедии ГБОУ ВПО «Ростовский государственный медицинский университет» Минздрава России, Россия, 344022, г. Ростов-на-Дону, пер. Нахичеванский, д. 29, тел: (863) 201-43-90, e-mail: okt@rostgmu.ru.

Трясоруков Александр Иванович, старший преподаватель кафедры математики, ФГБОУ ВПО «Российский государственный торгово-экономический университет» Ростовский институт, Россия, 344030, г. Ростов-на-Дону, ул. Тургеневская, д. 49, тел: (863) 240-44-20, e-mail: filrostov@rsute.ru.

Клименко Наталья Борисовна, доцент кафедры информационных технологий, ФГБОУ ВПО «Российский государственный торгово-экономический университет» Ростовский институт, Россия, 344030, г. Ростов-на-Дону, ул. Тургеневская, д. 49, тел: (863) 240-44-20, e-mail: filrostov@rsute.ru.

УДК 616.728.3-073-089.28/.29:611.728.3
© А.В. Алабут, В.Д. Сикилинда, А.В. Трясоруков, Н.Б. Клименко, 2013

А.В. Алабут[1], В.Д. Сикилинда[1], А.В. Трясоруков[2], Н.Б. Клименко[2]

АНАТОМИЧЕСКИЕ ИССЛЕДОВАНИЯ И КОМПЬЮТЕРНОЕ МОДЕЛИРОВАНИЕ МАЛОИНВАЗИВНОГО ЭНДОПРОТЕЗИРОВАНИЯ КОЛЕННОГО СУСТАВА

[1]ГБОУ ВПО Ростовский государственный медицинский университет Минздрава России
[2]ФГБОУ ВПО «Российский государственный торгово-экономический университет»
Ростовский институт, г. Ростов-на-Дону

Проведены анатомические исследования коленных суставов на 30 трупах мужчин и женщин в возрасте от 20 до 64 лет, разного типа телосложения. Выполнены 144 измерения анатомических объектов коленного сустава при длине кожного разреза 7, 9, 11 см, углах сгибания в суставе 100°, 160° и 180°. Проведенный статистический анализ позволил сформировать алгоритм и создать компьютерную программу для предоперационного определения минимально возможной величины кожного разреза, анатомических особенностей доступа во время малоинвазивного эндопротезирования коленного сустава на основании типа телосложения, размеров надколенника, типа и предполагаемого размера эндопротеза.

Ключевые слова: *малоинвазивное эндопротезирование коленного сустава, компьютерное моделирование, предоперационное планирование.*

A.V. Alabut, V.D. Sikilinda, A.V. Tryasorukov, N.B. Klimenko

THE ANATOMIC INVESTIGATIONS AND COMPUTER MODELLING OF MINI-INVASIVE ENDOPROSTHESIS REPLACEMENT OF KNEE JOINT

There were performed anatomical studies of the knee at 30 corpses of men and women aged 20 to 64 years, with different body type. There were made 144 measurements of anatomical objects of the knee, skin incision with length of 7, 9, 11 cm, the bending angles of the joint 100°, 160° and 180°. The statistical analysis allowed to form and create computer programm for preoperative determination of the minimum possible size of the skin incision, anatomical features of access during mini-invasive endoprosthesis replacement of knee loint based on body type, size of the patella, type and size of the intended implant.

Key words: *mini-invasive replacement of knee joint, computer modelling, preoperative planning.*

Введение. Если минимально инвазивное эндопротезирование тазобедренного сустава с успехом используется ортопедами-травматологами уже около 10 лет [1], а авторы отмечают клиническую перспективность данного направления, то эндопротезирование коленного сустава еще не получило признания. Минимально инвазивное эндопротезирование коленного сустава находится в стадии разработки [2]. Повышение качества жизни на основании сокращения сроков реабилитации и улучшение экономических показателей стационаров за счет снижения длительности госпитализации являются основными движущими факторами во внедрении малотравматичных оперативных вмешательств.

Цель: совершенствовать технику малоинвазивного эндопротезирования коленного сустава. На основании анатомических исследований создать математическую модель и компьютерную программу предоперационного планирования малоинвазивного эндопротезирования коленного сустава, учитывающую антропометрические данные пациента, тип и размер эндопротеза и позволяющую рассчитать минимальный кожный разрез и максимальную растяжимость раны во время операции.

Материалы и методы. Анатомические исследования коленных суставов выполнены на 30 трупах мужчин и женщин в возрасте от 20 до 64 лет, разного типа телосложения, умерших от при-

чин, не связанных с травмами и заболеваниями области коленного сустава. После вскрытия полости сустава выполняли 144 различных измерения анатомических объектов коленного сустава при длине кожного разреза 7, 9, 11 см, углах сгибания в суставе 100°, 160° и 180°. Полученные данные подвергались статистической обработке для построения математической модели.

Результаты исследования и их обсуждение. Одним из основных условий выполнения малоинвазивного эндопротезирования коленного сустава является сохранение разгибательного аппарата коленного сустава без повреждения четырехглавой мышцы бедра с возможностью уменьшения кожного разреза до минимума (7–11 см), но достаточным для проведения всех этапов операции. По результатам анатомических исследований на основании множественных регрессионных моделей были предложены формулы расчета требуемой величины кожного разреза (Рз) и максимальной растяжимости разреза (Р) на каждом этапе операции. Вид модели расчета и ее параметры зависят от пола и типа телосложения больного. Влияющими аргументами в моделях являются физиологические параметры надколенника: длина (Дн), ширина (Шн), толщина (Тн). Диапазон значений этих факторов также связан с параметрами пола и типа телосложения. При планировании операции на разных ее этапах значимы показатели положения надколенника: горизонтальное перемещение (Рн), угол поворота надколенника в градусах (Ун), угла сгибания коленного сустава (Ус). Таким образом, регрессионные множественные модели для определения растяжения разреза, используемые в расчетах, являются зависимостями вида $R = f$ (Тн, Шн, Дн, Рн, Ун, Рз, Ус). В результате были сформированы модели расчета растяжения разреза, вид которых изменялся в зависимости от типа телосложения пациента. Был создан алгоритм и программа предоперационного планирования.

На этапах предоперационного планирования при осмотре пациента определяется тип телосложения, расстояние от нижнего полюса надколенника до бугристости большеберцовой кости, по рентгенограммам определяются параметры надколенника: толщина, длина, ширина. Компьютерная программа предоперационного планирования имеет экранную форму, в поля которой вводятся значения исходных параметров и в которой размещаются кнопки для запуска расчета требуемого параметра. База компьютерной программы позволяет задать наиболее известную фирму производитель протезов, модель эндопротеза, требуемые линейные размеры тибиального и феморального компонента эндопротеза.

При запуске программы пользователь попадает в окно главной кнопочной формы, которая имеет вид, представленный на рисунке 1.

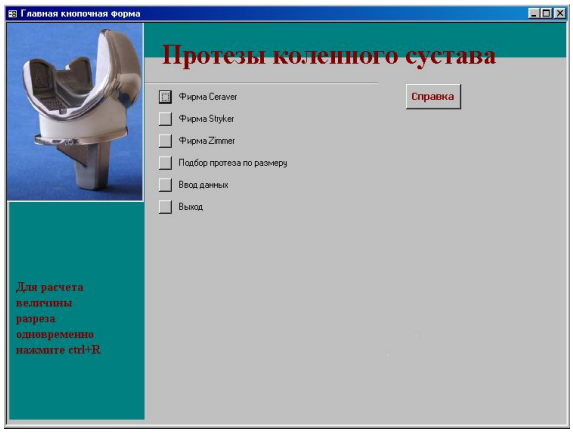

Рис. 1. Окно главной кнопочной формы, открывающееся при запуске программы

Для поиска нужной модели протеза в базе удобно использовать общую таблицу, в которой представлен полный список всех фирм-производителей, их моделей, размеров и совместимости компонентов эндопротезов. Вызов соответствующего отчета производится при нажатии кнопки. Для ускорения выбора удобно воспользоваться кнопками упорядочения по возрастанию и убыванию. Для этого надо кликнуть левой кнопкой мыши в любом месте столбца, по которому требуется провести упорядочение (например, по фирме, размеру A/P и т.д.), и нажать на кнопку упорядочивания по возрастанию или убыванию. То же можно осуществить, если в пункте «Записи главного меню» выбрать подпункт «Сортировка».

Ввод новой информации осуществляется по кнопке «Ввод данных» главной кнопочной формы (рис. 2). При этом название фирмы и модель протеза выбираются из раскрывающихся списков, остальные данные вводятся непосредственно с помощью клавиатуры.

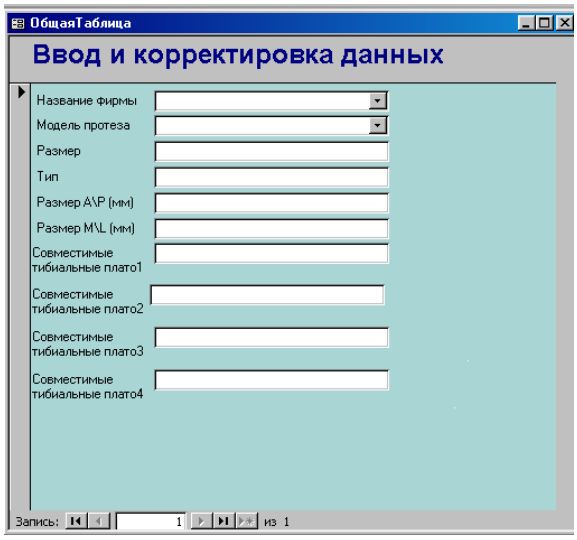

Рис. 2. Окно ввода новой информации

Расчет величины разреза может быть произведен в любом месте базы при выборе соответствующего дополнительного пункта главного меню.

При расчете минимальной длины кожного разреза необходимо ввести в окна программы тип телосложения, параметры надколенника больного, предполагаемые условия доступа (угол сгибания в коленном суставе, величина отклонения надколенника), величину максимального растяжения кожного разреза. Величина растяжимости кожи задается хирургом и определяется габаритами элементов эндопротеза и должна быть обусловлена максимально (в зависимости от этапа операции) необходимым для установки эндопротеза размером. Если в программу предварительно ввести размеры эндопротеза, а затем задать величину максимального растяжения кожного разреза, программа сигнализирует о соответствии или несоответствии, а это значит, что требуется увеличить или уменьшить растяжимость. После заполнения всех окон программы и нажатия кнопки «Расчет величины разреза» на экране появляется рекомендуемая минимальная величина кожного разреза, достаточная для выполнения малоинвазивного эндопротезирования коленного сустава на всех этапах (рис. 3).

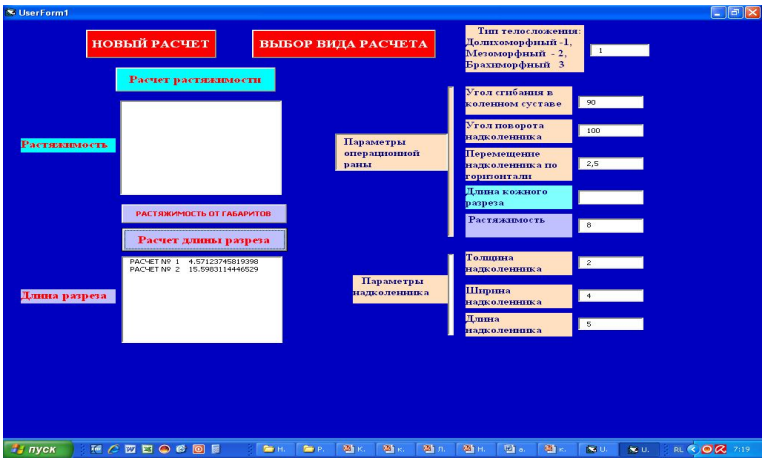

Рис. 3. Расчет длины кожного разреза

Кроме этого, в программе можно решить обратную задачу: по заданной величине минимального кожного разреза можно определить максимальную растяжимость тканей и сопоставить ее с габаритами выбранного эндопротеза.

Заключение. Программа предоперационного планирования малоинвазивного эндопротезирования коленного сустава повышает точность планирования и подготовки оперативного вмешательства, позволяет определить размеры доступа на различных этапах операции в зависимости от анатоми-

ческих параметром коленного сустава. Выполнение малоинвазивного эндопротезирования из мини-доступа 7,0 см позволяет значительно уменьшить болевой синдром в послеоперационном периоде, проводить раннюю «агрессивную реабилитацию» пациентов и восстановить полный объем движений в коленном суставе в короткие сроки благодаря целостности разгибательного аппарата сустава.

Список литературы

1. Дулаев, А. К. Анализ результатов минимально инвазивного эндопротезирования тазобедренного сустава при артрозах и переломах шейки бедренной кости / А. К. Дулаев, С. А. Борисов, А. Н. Богданов // Травматология и ортопедия России. – 2006. – № 2. – С. 99–100.

2. Сикилинда, В. Д. Малоинвазивные технологии при эндопротезирования коленного и тазобедренного сустава. Так возможно ли эндопротезирование в условиях поликлиники? / В. Д. Сикилинда, А. В. Алабут // Современные проблемы травматологии и ортопедии. Особенности оказания специализированной помощи пациентам старших возрастных групп : сб. науч. тр. / под ред. В.Д. Сикилинда. – Ростов-н/Д. : Изд-во ГОУ ВПО РостГМУ Росздрава, 2009. – С. 45–47.

Алабут Анна Владимировна, кандидат медицинских наук, заведующая отделением ортопедии и реконструктивно-пластической хирургии клиники ГБОУ ВПО «Ростовский государственный медицинский университет» Минздрава России, Россия, 344022, г. Ростов-на-Дону, пер. Нахичеванский, д. 29, тел: (863) 201-43-90, e-mail: alabut@mail.ru.

Сикилинда Владимир Данилович, доктор медицинских наук, заведующий кафедрой травматологии и ортопедии, ГБОУ ВПО «Ростовский государственный медицинский университет» Минздрава России, Россия, г. Ростов-на-Дону, пер. Нахичеванский, д. 29, тел: (863) 201-43-90, e-mail: okt@rostgmu.ru.

Трясоруков Александр Иванович, старший преподаватель кафедры математики, ФГБОУ ВПО «Российский государственный торгово-экономический университет» Ростовский институт, Россия, 344030, г. Ростов-на-Дону, ул. Тургеневская, д. 49, тел: (863) 240-44-20, e-mail: filrostov@rsute.ru.

Клименко Наталья Борисовна, доцент кафедры информационных технологий, ФГБОУ ВПО «Российский государственный торгово-экономический университет» Ростовский институт, Россия, 344030, г. Ростов-на-Дону, ул. Тургеневская, д. 49, тел: (863) 240-44-20, e-mail: filrostov@rsute.ru.

УДК 611.019:572.71:572.754(045)
© О.Ю. Алешкина, Ю.А. Хурчак, Д.Н. Россошанский, А.Н. Анисимов, 2013

О.Ю. Алешкина, Ю.А. Хурчак, Д.Н. Россошанский, А.Н. Анисимов

СРАВНИТЕЛЬНАЯ ХАРАКТЕРИСТИКА ЛИНЕЙНЫХ И УГЛОВЫХ ПАРАМЕТРОВ ПЕРЕДНЕЙ ЧЕРЕПНОЙ ЯМКИ У КРАЙНИХ ТИПОВ ОСНОВАНИЯ ЧЕРЕПА

ГБОУ ВПО «Саратовский государственный медицинский университет имени В.И. Разумовского» Минздрава России, г. Саратов

Исследовали 100 черепов взрослых людей, разделенных на два краниотипа. Сравнивали параметры передней черепной ямки у крайних типов основания черепа. Методом краниостереотопометрии были произведены измерения параметров передней черепной ямки с дальнейшим их вычислением расчетных среднестатистических значений у каждого краниотипа. В ходе исследования установлена изменчивость линейных и угловых параметров передней черепной ямки от типа основания черепа.

Ключевые слова: *передняя черепная ямка, типы основания черепа, типовая изменчивость.*

O.U. Aleshkina, Yu.A. Hurchak, D.N. Rossoshanski, A.N. Anisimov

THE COMPARATIVE CHARACTERISTIC OF LINEAR AND ANGULAR PARAMETERS OF THE ANTERIOR CRANIAL FOSSA IN EXTREME TYPES OF THE SKULL BASE

There were compared the parameters of the anterior cranial fossa in the extreme types of the skull base of 100 adults dividing them into two types. Craniostereotopometric method of measurement was used for anterior cranial fossa with further calculation of average values for each craniotype. The study established the variability of linear and angular parameters of the anterior cranial fossa on the type of the skull base.

Key words: *anterior cranial fossa, skull base types typical variability.*

Введение. Большой практический интерес представляет типовая изменчивость глубинных структур черепа, используемая клиницистами в выработке тактики стереотаксического подхода к опухолевым или иным патологическим процессам в области лицевого и мозгового отделов черепа, эффективности их оперативного лечения [6]. К таким структурам в полной мере относится передняя черепная ямка, на изменчивость которой влияет не только рост и анатомо-топографическое положение органов и нейрососудистых структур глазницы и полости черепа, но и форма основания черепа, морфологической основой которого является базилярный угол [1, 2, 3, 4, 5]. Однако до настоящего времени остается не изученной изменчивость краниометрических характеристик передней черепной ямки в зависимости от величины базилярного угла.

Цель: сравнить параметры передней черепной ямки у крайних типов основания черепа.

Материалы и методы. Материалом исследования послужили 100 черепов взрослых людей зрелого возраста (22–60 лет) с различными типами основания черепа из краниологической коллекции кафедры анатомии человека ГБОУ ВПО «Саратовский государственный медицинский университет имени В.И. Разумовского». Методом краниометрии изучены линейные параметры передней черепной ямки: длина – от заднего края слепого отверстия до клиновидного выступа; ширина – между наиболее латерально расположенными точками чешуи лобной кости; длина латеральной части ямки справа и слева – от наиболее выступающей точки эндокрана до наиболее вогнутой части малых крыльев клиновидной кости соответствующей стороны; ширина латеральной части ямки справа и слева – от внутренней поверхности чешуи лобной кости до середины латерального края решетчатой пластинки решетчатой кости. Методом стереотопометрии с использованием краностереобазиометра изучены координаты краниометрических точек свода и основания черепа: глабелла (g), назион (n), слепое отверстие (f.c.), селляре (s), базион (ba). Используя прикладную программу Statistica 6.0, проводили перевод стереотопометрических координат краниометрических точек в угловые характеристики: f.c.-s-n – угол высоты положения переднего отдела основания черепа; f.c.-n-g – угол кривизны лобной кости; n-s-ba – базилярный угол. По величине базилярного угла выделены крайние типы основания черепа: 1) флексибазилярный – от 122,6° до 135,6°, с малой величиной базилярного угла, следовательно, изогнутым основанием черепа; 2) платибазилярный – от 145,1° до 165,7° с большой величиной базилярного угла, следовательно, плоским основанием черепа.

Результаты исследования и их обсуждение. Установлено, что у флексибазилярного краниотипа ширина передней черепной ямки (96,9 ± 0,4 мм) преобладает на 55,8 мм над ее длиной (41,1 ± 0,3 мм) ($p < 0,05$), но менее изменчива (Cv = 2,3 %; 3,4 %).

Длина латеральной части передней черепной ямки справа (46,0 ± 0,5 мм) и слева (46,0 ± 0,3 мм) не имеют статистически значимых различий ($p > 0,05$), но данный параметр более изменчив справа, чем слева (Cv = 5,2 %; 3,3 %).

Ширина латеральной части передней черепной ямки слева (37,4 ± 0,3 мм) и справа (37,2 ± 0,1 мм) не имеют статистически значимых различий ($p > 0,05$); но она более изменчива слева, чем справа (Cv = 4,0 %; 2,2 %).

Угол f.c.-n-g (78,8 ± 0,5°) преобладает на 70,1° над углом переднего отдела основания черепа f.c.-s-n (8,7±0,5°; $p < 0,05$), но менее изменчив (Cv = 44,8 %; 23,8 %).

У платибазилярного краниотипа ширина передней черепной ямки (97,0 ± 0,4 мм) преобладает на 58,8 мм над ее длиной (39,2 ± 0,4 мм; $p < 0,05$) и более изменчива (Cv = 5,4 %; 2,2 %)

Длина латеральной части передней черепной ямки слева (45,8 ± 0,4 мм) и справа (45,4 ± 0,2 мм) не имеют статистически значимых различий ($p > 0,05$), но более изменчива слева, чем справа (Cv = 4,1%; 1,8%).

Ширина латеральной части передней черепной ямки справа (39,4 ±0,2 мм) и слева (39,1 ± 0,2 мм) не имеют статистически значимых различий ($p > 0,05$), но данный параметр наиболее изменчив слева, чем справа (Cv = 2,7 %; 2,6 %).

Угол f.c.-n-g (106,2 ± 0,5°) на 99,7˚ больше угла переднего отдела основания черепа f.c.-s-n (6,5 ± 0,5°; $p < 0,05$), но менее изменчив (Cv = 59,1 %; 20,8 %).

При сравнительном анализе изученных параметров передней черепной ямки каждого краниотипа установлено, что средние значения ширины передней черепной ямки у платибазилярного (97,0 ± 0,4 мм) и флексибазилярного (96,9 ± 0,4 мм) краниотипов не имеют статистически значимых различий ($p > 0,05$), но у платибазилярного данный параметр (Cv = 5,4 %) в 2,3 раза более изменчив, чем у флексибазилярного (Cv = 2,3 %). Длина передней черепной ямки у флексибазилярного краниотипа (41,1 ± 0,3 мм) на 1,9 мм больше, чем у платибазилярного (39,2 ± 0,4 мм) ($p < 0,05$) и в 1,5 раза более

изменчив (Cv = 3,4 %). Длина латеральной части передней черепной ямки у флекси- и платибазилярного краниотипов не имеют достоверных различий ($p > 0,05$), но у флексибазилярного данный параметр более изменчив, чем у платибазилярного. Ширина латеральной части передней черепной ямки у платибазилярного краниотипа на 2,2 мм больше, чем у флексибазилярного ($p < 0,05$), но более изменчив данный параметр у флексибазилярного краниотипа, чем у платибазилярного. Угол f.c.-s-n у платибазилярного краниотипа на 2,2° меньше, чем у флексибазилярного ($p < 0,01$), но в 1,4 раза вариабельнее (Cv = 59,1 %) по сравнению с флексибазилярным (Cv = 44,8 %). Угол f.c.-n-g у флексибазилярного краниотипа на 27,2° меньше, чем у платибазилярного ($p < 0,001$), но в 1,1 раза вариабельнее (Cv = 23,2 %) по сравнению с платибазилярным (Cv = 20,8 %).

В ходе исследования была установлена типовая зависимость линейных и угловых характеристик передней черепной ямки в зависимости от величины базилярного угла. А.И. Гайворонский [4] не установил зависимости большинства параметров черепных ямок от формы мозгового черепа. Подобные результаты получены Г.А. Дорониной с соавторами [5], которые не выявили достоверно значимых половых и типовых различий структурных образований и вариантов формы передней черепной ямки. Поэтому полученные в ходе исследования результаты требуют дальнейшего изучения.

Заключение. Таким образом, ширина передней черепной ямки и длина латеральной ее части у плати- и флексибазилярного краниотипов не имеют достоверных различий. Длина передней черепной ямки и угол f.c.-s-n у флексибазилярного преобладают над платибазилярным. Ширина латеральной части передней черепной ямки и угол f.c.-n-g у платибазилярного краниотипа больше, чем у флексибазилярного.

Список литературы

1. Алешкина, О. Ю. Крайние типы формы основания черепа человека / О. Ю. Алешкина // Морфологические ведомости. – 2003. – № 1–2. – С. 8–9.
2. Алешкина, О. Ю. Изменчивость углов основания черепа человека и их взаимосвязи / О. Ю. Алешкина, И. А. Алешкина // Морфологические ведомости. – 2004. – № 1–2. – С. 5–6.
3. Алешкина, О. Ю. Типология черепа по величине базилярного и лицевого углов / О. Ю. Алешкина // Макро- и микроморфология : межвуз. сб. науч. тр. – Саратов : Изд-во СГМУ, 2005. – Вып. 5. – С. 30–33.
4. Гайворонский, А. И. Краниологические обоснования оперативных доступов к структурам задней черепной ямки с использованием эндовидеомониторинга / А. И. Гайворонский // Морфология. – 2007. – № 6. – С. 70–74.
5. Доронина, Г. А. Краниоскопическая характеристика внутреннего основания черепа взрослого человека / Г. А. Доронина, А. И. Гайворонский, А. Ю. Щербук // Анатомия и военная медицина : сб. научн. раб. конференции, посвященной 80-летию со дня рождения профессора Е.А. Дыскина. – СПб. : Изд-во Военно-медицинской академии, 2003. – С. 149–152.
6. Ларькин, В. И. Проявление кранио-церебральной диспропорции у детей и возможности хирургической операции / В. И. Ларькин, И. И. Ларькин, В. П. Атрошенко // Первая Всероссийская Конференция по детской нейрохирургии (г. Москва, 18–20 июня 2003 г.) : сб. тр. конференции. – М. : Изд-во Института нейрохирургии им. академика РМН Н.Н. Бурденко, 2003. – С. 3–4.

Алешкина Ольга Юрьевна, доктор медицинских наук, профессор, заведующая кафедрой анатомии человека, ГБОУ ВПО «Саратовский государственный медицинский университет имени В.И. Разумовского» Минздрава России, Россия, 410012, г. Саратов, ул. Б. Казачья, д. 112, тел.: 8-845-266-97-91, e-mail: aleshkina_ou@mail.ru.

Хурчак Юлия Александровна, аспирант кафедры анатомии человека, ГБОУ ВПО «Саратовский государственный медицинский университет имени В.И. Разумовского» Минздрава России, Россия, 410012, г. Саратов, ул. Б. Казачья, д. 112, тел.: 8-937-631-69-33, e-mail: julia.hurchak@yandex.ru.

Россошанский Дмитрий Николаевич, аспирант кафедры анатомии человека, ГБОУ ВПО «Саратовский государственный медицинский университет имени В.И. Разумовского» Минздрава России, Россия, 410012, г. Саратов, ул. Б. Казачья, д. 112, тел.: (8452) 66-97-47, e-mail: meduniv@sgmu.ru.

Анисимов Алексей Николаевич, аспирант кафедры анатомии человека, ГБОУ ВПО «Саратовский государственный медицинский университет имени В.И. Разумовского» Минздрава России, Россия, 410012, г. Саратов, ул. Б. Казачья, д. 112, тел.: 8-917-326-34-87, e-mail: meduniv@sgmu.ru.

УДК 597-111:597.442
© А.В. Амплеева, О.В. Ложниченко, 2013

А.В. Амплеева, О.В. Ложниченко

МОРФОЛОГИЧЕСКАЯ ХАРАКТЕРИСТИКА НЕКОТОРЫХ КРОВЕТВОРНЫХ ОРГАНОВ НА РАННИХ СТАДИЯХ ОНТОГЕНЕЗА В НОРМЕ И ПАТОЛОГИИ

ФГБОУ ВПО «Астраханский государственный технический университет»

Изменения внутренних органов у личинок белорыбицы и севрюги имеют сходный характер с изменениями, возникающими при экспериментальном токсическом воздействии. Негативные последствия производственной деятельности человека нашли отражение и в рыбном хозяйстве. Бесконтрольные промышленные стоки в водоемы и применение различных видов гербицидов и пестицидов в сельском хозяйстве привели к повсеместному загрязнению рыбохозяйственных водоемов, в том числе и Волго-Каспийского бассейна. Изменения в почках всех обследованных рыб, выловленных в естественных водоемах, имеют неспецифическую форму. Деструктивные изменения в жабрах и в мезонефросе рыб следует расценивать в связи с их функциональной недостаточностью как отдаленными последствиями воздействий токсических веществ, растворенных в воде.

Ключевые слова: *личинки, стоки, пестициды, мезонефрос, жабры.*

A.V. Ampleeva, O.V. Lozhnichenko

THE MORPHOLOGICAL CHARACTERISTIC OF SOME HAEMATOGENIC BODIES AT EARLY ONTOGENESIS STAGES IN NORMAL AND PATHOLOGICAL STATES

The change of the internal organs in larvae Stenodus Leucinchys and Acipenser stellatus Pallas have similar character with the changes arising at experimental toxic influence. Negative consequences of industrial activity of the man have found the reflection and in the fish economy. Uncontrolled industrial drains in reservoirs and application of various kinds of herbicides and pesticides in agriculture have led to universal pollution of fish-economy reservoirs including the Volgo-Caspian basin. The changes in kidneys of all surveyed fishes caught in natural reservoirs had the nonspecific form. Destructive changes in gills and in mezonephros should be regarded in connection with their functional insufficiency as the remote consequences of influence of the toxic substances dissolved in water.

Key words: *larvae, drains, pesticides, mezonephros, gills.*

Введение. Пагубное воздействие синхронного увеличения концентрации тяжелых металлов, нефти и нефтепродуктов, пестицидов и фенолов в водах Волго-Каспийского региона отражается на физиологическом состоянии рыб и, как следствие, приводит к снижению численности ценных пород. В большинстве случаев изменения физиологии носят не патологический, а адаптивный характер. Как правило, наиболее четко на изменения состояния окружающей среды реагируют такие органы рыб, как жабры, печень, почки. Спектр аномалий в строении данных органов довольно широк. В условиях современного загрязнения вод реки Волги и Каспия наибольшее число отклонений биохимического и морфологического характера было обнаружено именно в жабрах и почках осетровых и лососевых рыб.

Цель: выявить морфологические изменения в некоторых кроветворных органах на ранних стадиях онтогенеза.

Материалы и методы исследования. Объектом исследования служили личинки севрюги (Acipenser stellatus Pallas) и белорыбицы (Stenodus Leucinchys). Материал обрабатывали методами классической гистологии [1]. Для изучения строения органов и тканей парафиновые блоки нарезали на стандартном микротоме сагиттально. Серии срезов толщиной 5–6 мкм окрашивали гематоксилин-эозином.

Результаты исследования и их обсуждение.

Морфология почек. Структура нефрона у всех исследованных рыб почти не отличалась. В нефроне можно выделить следующие отделы: клубочек, окруженный боуменовой капсулой, шеечный отдел (каналец 1 типа), проксимальный отдел нефрона (каналец 2 типа), дистальный отдел (каналец 3 типа) и связующий отдел, соединяющий нефрон с системой собирательных трубок [2].

В ходе исследования были установлены следующие параметры почек: площадь межканальцевой ткани; в мезонефральных тельцах – диаметр почечной капсулы, размер мочевого пространства, диаметр капиллярного клубочка; в почечных канальцах – диаметры канальцев 1, 2, 3 и 4 типов.

Почечные тельца широко варьировали по форме (от вытянутой до округлой) и размерам. Самые мелкие тельца отмечали у личинок белорыбицы, их площадь составляла 12988,87 ± 12 мкм. У личинок севрюги почечные тельца крупные – 45467,49 ± 45 мкм. Размеры мочевых пространств также различались и составили: у белорыбицы – 3537,95 ± 35 мкм, у севрюги – 6237,65 ± 62 мкм. Самые крупные сосудистые клубочки были отмечены у севрюги, их площадь составила 12302,42 ± 12 мкм. Площадь капиллярных клубочков белорыбицы равна 6731,22 ± 67 мкм.

Морфометрическое изучение извитых канальцев показало, что их площадь неодинакова в разных участках. Самой большой площадью обладали канальцы II типа (проксимальный отдел), а наименьшей – канальцы I типа. Наибольшая площадь проксимальных извитых канальцев отмечали у севрюги: 4243,2 ± 42 мкм. Самые узкие проксимальные канальцы зафиксированы у белорыбицы: 3396,85 ± 34 мкм. Самые широкие канальцы I, III и IV типов отмечали в почках севрюги. Площадь дистальных извитых почечных канальцев была практически одинаковой у всех изученных рыб: у севрюги – 2837,79 ± 29 мкм, у белорыбицы – 2306,08 ± 23 мкм.

Таким образом, изучение морфометрических особенностей структуры почек личинок севрюги и белорыбицы выявило отличия в размерах почечных телец и их составляющих и в площади проксимального и дистального отделов извитых почечных канальцев. В ходе исследования почек были выявлены изменения, которые можно отнести к патологическим, так как они не характерны для нормального состояния органа. Патология почки заключалась, прежде всего, в изменениях почечных телец.

Гистоморфологические изменения почечных телец. Наиболее часто встречающийся патологии мезонефральных телец – увеличение в объеме клубочка капилляров с резким растяжением его петель. Достаточно редко встречался вариант, когда увеличенные в объеме почечные тельца занимали всю полость боуменовой капсулы. В таких тельцах практически отсутствовало мочевое пространство. Редко встречающийся вариант – наличие в полости почечной капсулы белка и эритроцитов, в таких тельцах наблюдалось слипание петель капилляров. Были выявлены единичные случаи, когда капиллярные клубочки разделялись на две или три дольки, так называемая дольчатость капиллярных клубочков.

Гистоморфологические изменения извитых канальцев. В эпителии извитых канальцев были обнаружены следующие изменения: обычно у одной и той же особи имелись значительные различия высоты эпителиальных клеток извитых канальцев, их окраски (от светлой цитоплазмы до ее мутного набухания). В просветах извитых канальцев были выявлены белковые массы. Белок занимал почти весь просвет канальца. В полостях канальцев также были отмечены элементы крови, в основном – эритроциты. Встречались канальцы, эпителий которых был отечным. Из-за отека эпителия просветы канальцев были узкими.

Гистоморфологические изменения межканальцевой ткани. В межканальцевой ретикулярной ткани были обнаружены многочисленные мелкие кровоизлияния.

Морфофункциональные изменения жабр. Гиперплазия как первичного (многослойного), так и вторичного (респираторного) эпителиев была обнаружена у всех исследованных рыб в большей или меньшей степени. Так, гиперплазия многослойного эпителия чаще всего наблюдалась на его верхушках, пролиферация была настолько массивной, что на верхушках филаментов обычно были полностью атрофированы ламеллы. Иногда пролиферация многослойного эпителия в межламеллярных пространствах приводит к тому, что филаменты превращаются в сплошные эпителиальные пластинки, без разделения на ламеллы, но с сохранением их капилляров.

Гиперплазия вторичного эпителия возникала бессистемно, беспорядочно, на разных уровнях ламелл, располагаясь между участками жабр, где эпителий не имел никаких признаков пролиферации. Чаще всего на вершинах ламелл разрастания были в виде «барабанных палочек». Иногда соседние или расположенные напротив «барабанные палочки» сливались между собой, образуя длинные ленты из разросшегося дыхательного эпителия.

Изменения внутренних органов, в частности, почек и жабр, у личинок белорыбицы и севрюги, имеют сходный характер с изменениями, возникающими при экспериментальном токсическом воздействии. Негативные последствия производственной деятельности человека (промышленность, сельское хозяйство) нашли отражение и в рыбном хозяйстве. Бесконтрольные промышленные стоки в водоемы и применение различных видов гербицидов и пестицидов в сельском хозяйстве привели к повсеместному загрязнению рыбохозяйственных водоемов, в том числе и Волго-Каспийского бассейна.

Установлено, что изменения в почках всех обследованных рыб, выловленных в естественных водоемах, имеют неспецифическую форму, которая проявляется в виде зернистой и водяночной дистрофии эпителия извитых канальцев, воспалительных инфильтратов вокруг сосудов, нарушения микроциркуляции крови и имеет различную степень тяжести. Проведенное исследование выявило особенно-

сти строения мезонефроса изученных рыб, проявляющиеся в неоднородности структуры нефронов в пределах даже одной почки, которые могут отличаться размерами мезонефральных почечных телец, размерами мочевых пространств, диаметрами проксимальных и дистальных отделов извитых канальцев. Также в почках были выявлены повреждения в виде появления в мочевых пространствах элементов крови, гипертрофии и атрофии капилярных клубочков. В эпителии канальцев были выявлены дистрофические изменения различных степеней развития. Некоторые авторы [3] считают неспецифические изменения внутренних органов, в частности, почек, адаптивными, вернее, «болезнями адаптации». Накопление белка в просветах извитых канальцев можно расценивать как компенсаторно-защитную реакцию, физиологический смысл которой заключается в поддержании местного и общего гомеостаза.

Заключение. Деструктивные изменения в жабрах и в мезонефросе рыб следует расценивать в связи с их функциональной недостаточностью как отдаленными последствиями воздействий токсических веществ, растворенных в воде.

Список литературы

1. Волкова, О. В. Основы гистологии с гистологической техникой / О. В. Волкова, Ю. К. Елецкий. – М. : Медицина, 1989. – 256 с.

2. Гамбарян, С. П. Микродиссекционное исследование почек осетровых рыб (Acipenseridae) бассейна Каспийского моря / С. П. Гамбарян // Вопросы ихтиологии. – 1985. – Т. 25, Вып. 4. – С. 647–651.

3. Журавлева, Г. Ф. Адаптация каспийских осетровых к факторам загрязнения внешней среды / Г. Ф. Журавлева, Г. В. Земков // Успехи современного естествознания. – 2003. – № 10. – С. 36.

Амплеева Анастасия Владимировна, аспирант кафедры гидробиологии и общей экологии, ФГБОУ ВПО «Астраханский государственный технический университет», Россия, 414025, г. Астрахань, ул. Татищева, д. 16, тел.: 8-905-360-79-33, e-mail: Delovaya_86@mail.ru.

Ложниченко Ольга Владимировна, доктор биологических наук, профессор кафедры гидробиологии и общей экологии, ФГБОУ ВПО «Астраханский государственный технический университет», Россия, 414025, г. Астрахань, ул. Татищева, д. 16, e-mail: lojnichenko@yandex.ru.

УДК 611.728.3
© А.С. Баринов, П.С. Царьков, С.С. Зайцев, 2013

А.С. Баринов, П.С. Царьков, С.С. Зайцев

КЛИНИКО-РЕНТГЕНОЛОГИЧЕСКАЯ ВЗАИМОСВЯЗЬ ДИСПЛАСТИЧЕСКОГО ВАРУСНОГО СИНДРОМА И ГОНАРТРОЗА

ГБОУ ВПО «Волгоградский государственный медицинский университет» Минздрава России

Исследованы клинические и рентгенологические данные 123 пациентов с диагнозом варусная деформация голеней. У всех пациентов выявлен диспластический варусный синдром коленных суставов. Анализ полученных данных показал, что у подавляющего большинства пациентов с диспластическим варусным синдромом встречаются признаки гонартроза.

Ключевые слова: *дисплазия, гонартроз, нижние конечности, варусный.*

A.S. Barinov, P.S. Tsarkov, S.S. Zaitsev

THE CLINICO-ROENTGENOLOGICAL RELATIONSHIP OF DYSPLASTIC VARUS KNEE SYNDROME AND GONARTHROSIS

There were investigated the clinical and radiographic data of 123 patients with diagnose of varus deformity of the tibia. All patients had dysplastic varus knee syndrome. Analysis of the data showed the vast majority of patients with dysplastic syndrome to have varus gonarthrosis symptoms.

Key words: *dysplasia, gonarthrosis, lower extremities, varus.*

Введение. В результате изучения клинических и рентгенологических данных пациентов с варусной деформацией голеней было замечено, что у большинства имеются признаки гонартроза (преимущественно первой и второй степеней). Данные признаки были выявлены во всех возрастных группах (от 18 до 55 лет).

Цель: выявить морфологическую взаимосвязь диспластического варусного синдрома коленных суставов и гонартроза.

Материалы и методы исследования. Для достижения поставленной цели нами были исследованы клинические и рентгенологические данные 123 пациентов с диагнозом варусная деформация голеней. У всех пациентов выявлен диспластический варусный синдром коленных суставов, о чем свидетельствовало наличие:

- варусной деформации голеней;
- сагиттального скоса внутреннего мыщелка большеберцовой кости;
- наружной торсии голени;
- одного или нескольких симптомов, предложенных Б.И. Сименачом (симптом (фронтального) скоса, «пирамиды», «террасы», «фаски») [1].

В число пациентов вошли 102 женщины (82,92 %) и 21 мужчина (17,07 %). Средний возраст больных составил 27,25 лет.

Контрольная группа включала в себя 40 пациентов как с наличием диспластических симптомов и деформаций голеней, так и без таковых. В число обследуемых больных вошли: 31 женщина (77,5 %) и 9 мужчин (22,5 %), средний возраст составил 31,61 лет.

В ходе исследования были использованы клинические и рентгенологические данные: 1) ширина суставной поверхности бедра; 2) ширина мыщелков бедра; 3) ширина суставной поверхности внутреннего и наружного мыщелка бедра; 4) ширина суставной поверхности большеберцовой кости; 5) ширина мыщелков большеберцовой кости; 6) ширина суставной поверхности внутреннего и наружного мыщелков большеберцовой кости; 7) высота суставной щели с латеральной и медиальной сторон коленного сустава; 8) наличие субхондрального склероза мыщелков большеберцовой кости; 9) наличие остеофитов; 10) наличие болевого синдрома, 11) величина отклонения оси голени.

Результаты исследования и их обсуждение. Варусное отклонение оси голени в среднем составило 7,98 ± 1,96. Субхондральный склероз медиального мыщелка большеберцовой кости встретился в 100 % случаев, латерального мыщелка у 35 человек (28,45 %). При этом субхондральный склероз мыщелков большеберцовой кости был более выражен с медиальной стороны. Наличие остеофитов было выявлено у 32 пациентов (26,01 %). Болевой синдром присутствовал у 41 человека (33,33 %). Распределение средних величин ширины суставных поверхностей бедренной и большеберцовых костей, а также высоты суставной щели представлены в таблице.

Таблица

Распределение средних величин ширины суставных поверхностей бедренной и большеберцовых костей, а также высоты суставной щели, мм

Голень	a	b	c	d	e	f	g	h	i	j
Правая	71,67 (от 61 до 87)	83,25 (от 71 до 102)	34,91 (от 28 до 44)	36,17 (от 29 до 46)	73,71 (от 62 до 94)	76,41 (от 68 до 93)	36,56 (от 31 до 46)	37,17 (от 31 до 48)	3,33 (от 1 до 6,5)	4,47 (от 2 до 8)
Левая	70,88 (от 61 до 86)	82,99 (от 72 до 102)	35,35 (от 29 до 45)	35,62 (от 30 до 44)	73,71 (от 62 до 94)	76,29 (от 68 до 94)	37,09 (от 31 до 47)	37,51 (от 28 до 47)	3,28 (от 1 до 6)	4,41 (от 2 до 8)

Примечание: a – ширина суставной поверхности бедра; b – ширина мыщелков бедра; c – ширина суставной поверхности медиального мыщелка бедра; d – ширина суставной поверхности латерального мыщелка бедра; e – ширина суставной поверхности большеберцовой кости; f – ширина мыщелков большеберцовой кости; g – ширина суставной поверхности медиального мыщелка большеберцовой кости; h – ширина суставной поверхности латерального мыщелка большеберцовой кости; i – высота суставной щели с медиальной стороны; j – высота суставной щели с латеральной стороны среднее.

Заключение. Анализ полученных данных показал, что у подавляющего большинства пациентов с диспластическим варусным синдромом встречаются признаки гонартроза. Уменьшение высоты суставной щели по медиальной стороне, более выраженный субхондральный склероз по медиальной стороне мыщелков большеберцовой кости свидетельствуют о перегрузке внутренних отделов коленного сустава, а на фоне гипоплазии медиальных мыщелков, проявляющейся уменьшением размеров мыщелков бедра и большеберцовой кости, это является предрасполагающим фактором развития го-

нартроза у людей с диспластическим варусным синдромом.

Отклонение оси голени приводит к развитию гонартроза и оперативная нормализация осей нижних конечностей может являться как профилактическим, так и лечебным фактором (вследствие разгрузки внутренних отделов коленного сустава) гонартроза.

Список литературы

1. Сименач, Б. И. Дисплазия проксимального эпифиза большеберцовой кости / Б. И. Сименач, Г. М. Баев, В. А. Ручко // Ортопедия, травматология и протезирование. – 1981. – № 6. – С. 21–25.

Баринов Александр Сергеевич, кандидат медицинских наук, старший научный сотрудник лаборатории моделирования патологии отдела клинической и экспериментальной хирургии Волгоградского научного центра, ГБОУ ВПО «Волгоградский государственный медицинский университет» Минздрава России, Россия, 400131, г. Волгоград, пл. Павших Борцов, д. 1, тел.: 8-902-312-05-35, e-mail: acosm@mail.ru.

Царьков Павел Сергеевич, аспирант кафедры оперативной хирургии и топографической анатомии, ГБОУ ВПО «Волгоградский государственный медицинский университет» Минздрава России, Россия, 400131, Волгоград, пл. Павших Борцов, д. 1, тел.: 8-927-514-05-98, e-mail: pablo.mail@mail.ru.

Зайцев Сергей Сергеевич, кандидат медицинских наук, младший научный сотрудник лаборатории моделирования патологии отдела клинической и экспериментальной хирургии Волгоградского научного центра, ГБОУ ВПО «Волгоградский государственный медицинский университет» Минздрава России, Россия, 400131, Волгоград, пл. Павших Борцов, д. 1, тел.: 8-960-883-49-41, e-mail: zaitsev_ss34@mail.ru.

УДК 612.766.1:616-092.9
© И.В. Бахарев, 2013

И.В. Бахарев

ДИНАМИКА НЕКОТОРЫХ МОРФОЛОГИЧЕСКИХ И ФУНКЦИОНАЛЬНЫХ ПОКАЗАТЕЛЕЙ КРЫС ПРИ ДЛИТЕЛЬНОЙ ГИПОКИНЕЗИИ НА ФОНЕ ВВЕДЕНИЯ ФИТОЭКДИСТЕРОНА

ГБОУ ВПО «Рязанский государственный медицинский университет» Минздрава России

Представлены результаты экспериментальных исследований по изучению влияния растительного адаптогена фитоэкдистерона на динамику массу тела и плавательной пробы крыс при двухмесячной гипокинезии.

Ключевые слова: *гипокинезия, фитоэкдистерон, физическая работоспособность, масса тела, крысы.*

I.V. Bakharev

THE DYNAMICS OF SOME MORPHOLOGICAL AND FUNCTIONAL DATA OF RATS DURING LONG HYPOKINESIA WITH ADMINISTRATION OF PHYTOECDYSTEROIDS

There were given the results of experimental studies of the effect of phytoecdysteroids on the dynamics of body mass and swimming tests of rats during two-months hypokinesia.

Key words: *hypokinesia, phytoecdysteroid, physical ability for work, body weight, rats.*

Введение. Гипокинезия (пониженная двигательная активность) представляет собой актуальную проблему современной медицины и является важным экосоциальным фактором различных стран мира (особенно экономически развитых) [2, 3]. В настоящее время ведется активный поиск лекарственных растительных средств, способствующих эффективной адаптации организма к малоподвижному образу жизни [1].

Цель: изучить способность растительного адаптогена фитоэкдистерона изменять массу тела и физическую работоспособность крыс, подвергнутых двухмесячной гипокинезии.

Материалы и методы исследования. Умеренно жесткая гипокинезия моделировалась путем двухмесячного содержания животных в плексигласовых клетках-пеналах размером 145 × 65 × 50 мм (объединенных в единый блок) и снабженных индивидуальными кормушками и поилками [2]. Эксперименты проводились на беспородных половозрелых белых крысах-самцах, разделенных на три серии

(по пять животных в каждой). Крысы первой (опытной) серии подвергались гипокинезии с ежедневным пероральным введением 0,1 % водного раствора фитоэкдистерона в количестве 5 мл/кг массы тела. Животные второй серии (контроль-1) также подвергались гипокинезии, но им ежедневно перорально вводилась дистиллированная вода в той же дозе (5 мл/кг). Животные третьей серии (контроль-2) содержались в обычных условиях вивария. Масса тела всех исследуемых крыс измерялась на весах 2 раза в неделю на протяжении 2 месяцев. Работоспособность животных всех трех серий оценивалась по максимальному времени плавания крыс (с грузом у корня хвоста, равного 10 % от массы тела) в глубоком сосуде с водой 20–21° С (до второго погружения тела под воду). Статистическая обработка данных проводилась с применением пакета анализа Microsoft Excel и Statistica 6,0, NCSS 2004.

Результаты исследования и их обсуждение. При анализе данных (табл. 1), полученных в результате измерения массы тела крыс при введении фитоэкдистерона в течение двух месяцев обнаружены статистически достоверные отличия между опытной серией и серией контроль-2: $p < 0,001$. Корреляционная связь относительно изменения массы тела сильная: коэффициент Спирмена больше 0,75. Масса тела животных опытной серии меньше массы серии контроль-2 на 34,1 %.

При сравнении средних значений массы тела крыс серии контроль-1 с серией контроль-2 также обнаружены статистически достоверные данные: $p < 0,001$. Корреляционная связь по сравниваемому параметру сильная: коэффициент Спирмена больше 0,75. Масса тела животных контроля-1 меньше массы тела контроля-2 на 36,3 %.

Средняя масса тела животных опытной серии на 3,5 % больше массы тела животных серии контроль-1.

Таблица 1

Среднестатистическое значение массы тела крыс опытной серии, серии контроль-1 и серии контроль-2

Среднее значение массы, г	**Стандартное отклонение**	**Стандартная ошибка средней**	**Среднее значение массы, г**	**Стандартное отклонение**	**Стандартная ошибка средней**
Опытная серия			**Контроль-1**		
214,55	33,67	3,61	207,06	30,93	3,28
Коэффициент Спирмена < 0,725 (r = 0,1039), p > 0,05 (p = 0,169710)					
Опытная серия			**Контроль-2**		
214,55	33,67	3,61	325,11	29,60	4,93
Коэффициент Спирмена > 0,75 (r = 0,76), p < 0,001					
Контроль-1			**Контроль-2**		
207,06	30,93	3,28	325,11	29,60	4,93
Коэффициент Спирмена > 0,75 (r = 0,77), p < 0,001					

При анализе средних значений плавательной пробы (табл. 2) выявлены статистически достоверные отличия между опытной серией, серией контроль-1 и серией контроль-2. Время плавательной пробы опытной серии на 24 % больше продолжительности пробы серии контроль-1.

Таблица 2

Среднестатистическое значение плавательной пробы крыс опытной серии, серии контроль-1 и серии контроль-2

Среднее значение время, с	**Стандартное отклонение**	**Стандартная ошибка средней**	**Среднее значение время, с**	**Стандартное отклонение**	**Стандартная ошибка средней**
Опытная серия			**Контроль-1**		
135	9,46	4,23	109	16,12	7,21
Коэффициент Спирмена > 0,75 (r = 0,80), p < 0,05 (p = 0,005379)					
Опытная серия			**Контроль-2**		
135	9,46	4,23	372,6	85,75	38,35
Коэффициент Спирмена > 0,75 (r = 0,87), p < 0,05 (p = 0,001053)					
Контроль-1			**Контроль-2**		
109	16.12	7.21	372,6	85,75	38,35
Коэффициент Спирмена > 0,75 (r = 0,87, p < 0,05 (p = 0,001061)					

Заключение. Содержание животных в условиях гипокинезии ведет к статистически достоверному уменьшению массы тела. Введение растительного адаптогена фитоэкдистерона повышает массу тела опытных крыс и статистически достоверно увеличивает их работоспособность, продлевая время плавательной пробы.

Список литературы

1. Бобков, А. И. О компенсированных и декомпенсированных гормональных и биохимических нарушениях при стрессе / А. И. Бобков, Д. В. Решетняк, Е. В. Никушкин // Клиническая лабораторная диагностика. – 2000. – № 9. – С. 42–42.
2. Коваленко, Е. А. Гипокинезия / Е. А. Коваленко, Н. Н. Гуровский. – М. : Медицина, 1980. – 320 с.
3. Трилис, Я. Г. Взаимодействие основных эндокринных комплексов и процессов метаболизма в динамике стресса / Я. Г. Трилис, В. В. Давыдов, В. И. Николаев // Клинические и экспериментальные исследования. – 2006. – № 2. – С. 84–89.

Бахарев Илья Вячеславович, ассистент кафедры анатомии человека, ГБОУ ВПО «Рязанский государственный медицинский университет» Минздрава России, Россия, 390026, г. Рязань, ул. Шевченко, д. 34, тел.: (4912) 75-25-75, e-mail: bakharev_iv@mail.ru.

УДК 616.341:611-018.25:951.81
© А.А. Бахтин, Т.А. Шишкина, И.Ю. Чекунова, 2013

А.А. Бахтин, Т.А. Шишкина, И.Ю. Чекунова

ИММУНОГИСТОХИМИЧЕСКАЯ ХАРАКТЕРИСТИКА СЛИЗИСТОЙ ОБОЛОЧКИ ТОНКОЙ КИШКИ ПРИ ВОЗДЕЙСТВИИ СЕРОВОДОРОДСОДЕРЖАЩЕГО ГАЗА

ГБОУ ВПО «Астраханская государственная медицинская академия» Минздрава России

Изучены иммуногистохимические особенности слизистой оболочки тонкой кишки при хроническом ингаляционном воздействии природным сероводородсодержащим газом в концентрации, не превышающей предельно допустимой. С помощью различных антител (Bcl-xl, Ki-67, Integrin beta 5, Cadherin pan, p27kip1) оценено состояние эпителиального пласта слизистой оболочки тонкой кишки. Показано, что наиболее значимыми проявлениями эксперимента явилось усиление экспрессии такого маркера, как p27kip, и снижение Ki-67, Bcl-xl, Integrin beta 5, Cadgerin pan.

Ключевые слова: *тонкая кишка, p27kip, Ki-67, Bcl-xl, Integrin beta 5, Cadgerin pan, сероводородсодержащий газ.*

A.A. Bakhtin, T.A. Shishkina, I.Yu. Chekunova

IMMUNOHISTOCHEMICAL CHARACTERISTIC OF MUCOSE MEMBRANE OF THE SMALL INTESTINE AFTER THE INFLUENCE OF HYDROGEN SULPHIDE GAS

There were studied immunohistochemical features of mucosa of small intestines under the influence of chronic inhalation of natural hydrogen sulfide gas in the concentration which was not exceeding maximum permissible. By means of various antibodies (Bcl-xl, Ki-67, Integrin beta 5, Cadherin pan, p27kip) it was estimated the condition of epithelial layer of mucosa of small intestines. It was shown the most significant implications of experiment to be intensification of expression of marker p27kip and depression of markers Bcl-xl, Ki-67, Integrin beta 5, Cadherin pan.

Key words: *small intestines, Bcl-xl, Ki-67, Integrin beta 5, Cadherin pan, natural hydrogen sulfide gas.*

Введение. В последнее десятилетие морфогенез и многих типовых патологических процессов, и болезней пытаются раскрыть с позиций нарушения межклеточных взаимодействий, чему способствуют успехи молекулярной биологии [1]. Динамическое равновесие обновляющихся тканей связано с двумя разнонаправленными процессами: митотическим размножением и гибелью клеточных популяций. Гибель клеток играет чрезвычайно важную роль в формировании и функционировании многоклеточных организмов. Нарушение нормального контроля гибели клеток вызывает изменение гомеостаза и приводит к различным патологическим процессам и состояниям. Длительное время значение гибели клеток недооценивалось. В последние годы интерес к этому явлению значительно возрос, и эта проблема стала одной из самых изучаемых в медицине и биологии [3, 4].

Цель: дать иммуногистохимическую характеристику слизистой оболочке тонкой кишки при воздействии сероводородсодержащего газа.

Материалы и методы. Материалом исследования стали белые беспородные половозрелые крысы, самцы, массой 180–220 г. Протокол экспериментов был составлен в соответствии с правилами биоэтики и лабораторной практики. Все животные были распределены на 5 групп. Четыре экспериментальные группы подвергались воздействию природного газа в концентрации 3 мг/м^3 по сероводороду на протяжении 5 дней в неделю в течение 4 месяцев. Контролем служили крысы того же возраста, находившиеся в стандартных условиях вивария. В качестве непосредственного метода эвтаназии использовалась ингаляция смертельной дозы эфира для наркоза (этоксиэтан) [5]. После фиксации извлеченных органов 10 % нейтральным забуференным формалином были приготовлены парафиновые блоки. В исследованиях использовались антитела и система детекции фирмы SpringBioscience (США). Для иммуногистохимических исследований использовались стекла фирмы Menzel-Glaser (Германия) с поли-L-лизиновым покрытием Thermo Scientific (США), что гарантировало фиксацию срезов даже после долгого нахождения их во влажной камере (в течение 3 суток). Определялась экспрессия следующих маркеров: Bcl-xl, Ki-67, Integrin beta 5, Cadherin pan, p27kip1.

Результаты исследования и их обсуждение. Уже через 1 месяц наблюдается снижение экспрессии Integrina beta 5. Уменьшение интегринов можно связать с процессами усиления слущивания энтероцитов на фоне усиленного апоптоза. Вследствие этого уже через 1 месяц хронической ингаляции сероводородсодержащего газа отмечаются изменения, связанные с пролиферативной активностью эпителия, это, прежде всего, повышение экспрессии p27kip1, что говорит о более детальном контроле митотической активности эпителия, чтобы не пропустить клетку с поврежденным хромосомным аппаратом. Кроме того, повышенная выработка белка p27kip1 блокирует комплекс циклинзависимая киназа-2/циклин-Е, циклинзависимая киназа-2/Циклин-А, что приводит к остановке митотического деления в фазе G1, S. Остановка митотического цикла является ничем иным, как прохождением «сверочных точек». Первая «сверочная точка» приходится на фазу G_1. С этой точкой связана гиперэкспрессия белка p27kip1, нарастание которого по мере увеличения срока эксперимента было зафиксировано в данной работе. Если защитным механизмам удастся справиться с повреждениями, то клетка перейдет в следующий период жизненного цикла, если процесс восстановления затянется или повреждениями окажутся слишком значительными, увеличится экспрессия белков, отвечающих за апоптоз. Следовательно, экспрессия белков, отвечающих за митоз, начнет снижаться, в том числе уменьшится содержание маркера пролиферации Ki-67.

Вследствие более «детальной проверки» энтероцитов, находящихся в фазе митоза, и продолжающегося действия абиотического фактора все больше клеток «выбраковывается» из дифферона с помощью одного из механизмов клеточной гибели – апоптоза. Последний – это физиологический процесс, и его нарушение ведет к нелегитимному выживанию клеток, патологии развития или к заболеваниям опухолевого и неопухолевого характера. Программа апоптоза запускается в двух случаях: неудовлетворительное состояние самой клетки или негативная сигнализация снаружи. К факторам, вызывающим апоптоз изнутри, относятся чрезмерные плохо репарируемые или полностью нерепарируемые повреждения ДНК, а также серьезные повреждения мембран, особенно митохондриальных, наиболее опасными в данном случае являются оксид азота и супероксидный радикал. В работах Т.А. Шишкиной (2008) и И.С. Давлатовой (2010) [2, 6] показано, что хроническое воздействие сероводородсодержащим газом Астраханского месторождения в малой концентрации повышает образование оксида азота и увеличивает активность перекисного окисления липидов (ПОЛ), в том числе в структурах тонкой кишки. На делящиеся клетки добавляется действие еще одного фактора риска – сам процесс деления. Таким образом, в популяциях часто обновляющихся клеточных линий, к которым относится и эпителий тонкой кишки, деления повышают вероятность апоптоза.

Уже через 1 месяц проведения эксперимента отмечалось снижение экспрессии противоапоптотического маркера Bcl-xl, что говорит об увеличении клеточной гибели. Преобладание апоптозов над митозами приводит к атрофии. Кроме того, данный срок эксперимента характеризуется повышением экспрессии p27kip1 и снижением маркеров пролиферации Ki-67 и Integrin beta 5.

Во второй месяц эксперимента в эпителии отмечались практически прежние иммуногистохимические показатели с незначительным повышением их значений, что расценивалось как стабилизация адаптивных процессов, кроме того, сохранялась тенденция к повышению экспрессии p27kip1, и снижению экспрессии таких маркеров, как Ki-67, Bcl-xl, Cadgerin, Integrin beta 5. Данное соотношение маркеров клеточной экспрессии говорит об усугублении атрофических процессов, происходящих в эпителии. Уменьшение экспрессии Integrin beta 5 отражается на состоянии базальной мембраны.

На третий месяц эксперимента в иммуногистохимических исследованиях продолжала нарастать экспрессия p27kip1 и снижаться экспрессия всех остальных маркеров.

Четвертый месяц эксперимента характеризовался уже грубыми деструктивными изменениями. Отмечалось резкое увеличение бокаловидных клеток. Таким образом, изменения, происходящие в соединительнотканном каркасе, преобладание апоптоза над пролиферативными процессами, смена процентного соотношения пула различных энтероцитов приводят к изменениям уже на морфометрическом уровне.

Как отмечалось выше, действие природного газа приводит к образованию и накоплению активных форм кислорода с формированием оксидативного стресса и антиоксидантной недостаточности. В результате повышается проницаемость мембран, особенно чувствительны к действию радикалов мембраны митохондрий. Через поврежденные мембраны митохондрий диффундируют различные белки, активирующие каспазный каскад апотоза. В результате увеличивается количество проапоптотических и снижается концентрация противоапоптотических факторов, в том числе Bcl-xl. Снижение его экспрессии было обнаружено в эпителии тонкой кишки пропорционально увеличению срока эксперимента. Белки группы Bcl регулируют перенос Ca^{2+} через мембраны эндоплазматического ретикулума и митохондрий и отменяют сигнал для входа экстрацеллюлярного Ca^{2+}, предотвращая, таким образом, повышение цитозольного Ca^{2+} в клетке и запуск апоптоза.

Что касается апоптоза «по команде», то в этом случае запрограммированная клеточная гибель развивается, если не выполняется хотя бы одно из условий: отсутствие ростового фактора, потеря связи с опорным субстратом или контакт клеток между собой. Также апоптоз запускается при действии антимитогенных факторов, например, глюкокортикоидов, ФНО и многих других. В работе показано, что хроническое действие природного газа приводит к изменению качественного состава экстрацеллюлярного матрикса, это сопровождается накоплением сиаломуцинов и разрушением базальной мембраны. Соответственно, связь эпителиальных клеток с базальной мембраной уменьшается, что проявляется уменьшением количества интегриновых связей и снижением концентрации Integrin, что является дополнительным фактором запуска апоптоза. Этому способствуют действующие на клетку антимитогены. Что касается изучаемого Cadgerin, уменьшение его экспрессии связывается с уходом Ca^{2+}, необходимого для поддержания межклеточных связей, в клетки из-за снижения в последних Bcl-xl на фоне действия природным газом.

Заключение. Выявленные изменения изучаемых иммуногистохимических маркеров полностью согласуются с полученной гистологической картиной. При хроническом воздействии сероводородсодержащим газом в эпителии тонкой кишки происходит преобладание апоптоза над пролиферацией. Причем запрограммированная клеточная гибель запускается как в ответ на действие внешних факторов («по команде»), так и «изнутри».

Список литературы

1. Белушкина, Н. Н. Введение в молекулярную патологию / Н. Н. Белушкина, И. И. Белицкий. – М. : Медицина, 2004. – 623 с.
2. Давлатова И. С. Морфофункциональная характеристика стенки толстой кишки при хроническом воздействии сероводородсодержащим газом: (экспериментальное исследование) : автореф. дис. ... канд. мед. наук / И. С. Давлатова. – Тюмень, 2010. – 18 с.
3. Западнюк, И. П. Лабораторные животные / И. П. Западнюк, В. И. Западнюк, Е. А. Захария. – Киев : Вища школа, 1974. – 210 с.
4. Суханова, Г. А. Апоптоз : учеб. пос. / Г. А. Суханова, О. Е. Акбашева. – Томск : Изд-во ТПУ, 2009. – 172 с.
5. Темчура, В. В. Роль растворимых факторов, продуцируемых эпителиальными клетками тонкого кишечника мыши, в регуляции гемо-, иммуно- и энтеропоэза : автореф. дис. ... канд. биол. наук / В. В. Темчура. – Новосибирск, 2001. – 18 с.
6. Шишкина, Т. А. Патогенетические механизмы нарушения микроциркуляции в легких при хроническом воздействии сероводородсодержащим газом : автореф. дис. … канд. мед. наук / Т. А. Шишкина. – Саратов, 2008. – 24 с.

Бахтин Артур Александрович, аспирант кафедры гистологии и эмбриологии, ГБОУ ВПО «Астраханская государственная медицинская академия» Минздрава России, Россия, 414000, г. Астрахань ул. Бакинская, д. 121, тел.: (8512) 78-33-78, e-mail: levinson-levinson@rambler.ru.

Шишкина Татьяна Александровна, кандидат медицинских наук, ассистент кафедры гистологии и эмбриологии, ГБОУ ВПО «Астраханская государственная медицинская академия» Минздрава России, Россия, 414000, г. Астрахань ул. Бакинская, д. 121, тел. 8-961-054-31-25, e-mail: suntata@rambler.ru.

Чекунова Ирина Юрьевна, кандидат биологических наук, ассистент кафедры гистологии и эмбриологии, ГБОУ ВПО «Астраханская государственная медицинская академия» Минздрава России, Россия, 414000, г. Астрахань ул. Бакинская, д. 121, тел. 8-961-816-09-18.

УДК 616.895.6-615.035.1
© П.О. Бомов, И.В. Городошникова, М.В. Дворниченко, А.А. Шипилова, 2013

П.О. Бомов[1], И.В. Городошникова[2], М.В. Дворниченко[1], А.А. Шипилова[1]

ПОЗДНЕВОЗРАСТНЫЕ ДЕПРЕССИИ И ОСОБЕННОСТИ ТЕРАПЕВТИЧЕСКОГО ВМЕШАТЕЛЬСТВА ПРИ НИХ

[1]ГБОУ ВПО «Оренбургская государственная медицинская академия» Минздрава России
[2]ГБУЗ «Оренбургская областная клиническая психиатрическая больница № 1»

Обследовано 23 пациента с началом депрессивных расстройств после 45 лет. По структуре депрессивных расстройств преобладали больные с тревожным аффектом, в меньшей степени были представлены пациенты с тоскливым и апатоадинамическим типом депрессии. Была установлена довольно высокая антидепрессивная эффективность и безопасность препарата феварин, в том числе и для пациентов с сопутствующей соматической патологией.

Ключевые слова: *депрессия, поздний возраст, антидепрессант.*

P.O. Bomov, I.V. Gorodoshnikova, M.V. Dvornichenko, A.A. Shipilova

THE DEPRESSIONS OF LATE AGE AND FEATURES OF THERAPEUTIC INTERVENTION

23 patients with depressive disorders beginning after 45 years were investigated. The dominated structure in depressive disorders were patients with anxiety affect, the lesser extent were patients with dreary and apathoadinamitical type of depression. There were defined the high efficacy and safety of antidepressant drug fevarin including the patients with concomitant somatic pathology.

Key words: *depression, late age, antidepressant.*

Введение. Депрессия – одна из наиболее часто встречающихся форм психической патологии. Распространенность депрессивных расстройств в общей популяции по оценкам различных авторов составляет от 2 до 11 %, а одним из наиболее тяжелых последствий депрессии является суицид, который совершают до 15 % больных [3, 4, 5].

Распространенность депрессий в населении старших возрастных групп составляет, по данным разных исследователей, от 9 до 30 % [2]. При этом важно, что легкие и умеренно выраженные депрессивные расстройства имеют место почти в 10 раз чаще, чем тяжелые депрессивные состояния, требующие стационарного лечения в гериатрических отделениях психиатрических больниц. Поздний возраст рассматривается как пиковый в отношении частоты депрессивных расстройств у пациентов общесоматической практики. Этот показатель колеблется у разных авторов от 15 до 75 %, свидетельствуя о значительном накоплении депрессий позднего возраста среди пациентов врачей общей практики [4]. Зачастую избегание пожилыми пациентами посещения психиатра возникает из-за взглядов самих медицинских работников, которые привычно относят психические симптомы к проявлениям либо необратимых возрастных изменений, либо соматических заболеваний. Нераспознанные при этом нетяжелые формы депрессий позднего возраста являются наиболее курабельными и прогностически благоприятными. Негативные последствия недовыявления депрессивных расстройств у пожилых сводятся к следующему: повышенный риск суицида, утяжеление проявлений депрессии, хронификация состояния, возрастание потребности в продолжительном стационарном лечении, ухудшение качества жизни самих пациентов и лиц из их ближайшего окружения, снижение возможностей соци-

альной адаптации в повседневной жизни, негативное влияние сниженного настроения на течение соматических заболеваний. В последние годы широкое распространение получили антидепрессанты с серотонинергическим действием – селективные ингибиторы обратного захвата серотонина (СИОЗС), которые обладают выраженным антидепрессивным действием и значительно лучше переносятся больными. В отечественной литературе приводится немало данных, подтверждающих высокую эффективность «классического» СИОЗС – флувоксамина (феварина) [1] при лечении депрессивных состояний различной степени.

Цель: изучить эффективность и переносимость препарата феварин в лечении депрессивных расстройств у больных позднего возраста.

Материалы и методы. В открытое исследование были включены больные с депрессивными расстройствами различной этиологии: депрессивный эпизод (F 32.1), рекуррентное депрессивное расстройство (F 33), биполярное аффективное расстройство (F 31). Из исследования исключались больные с острыми и хроническими заболеваниями в стадии обострения, грубым поражением центральной нервной системы, различными видами зависимости от психоактивных веществ, длительностью депрессивного эпизода более 12 месяцев, аллергическими реакциями на флувоксамин в анамнезе.

Феварин применяли в качестве единственного антидепрессивного препарата, по дополнительным показаниям назначались препараты других фармакологических групп – антипсихотические препараты, транквилизаторы. Препарат назначали в начальной дозе 100 мг на ночь однократно, при необходимости дозировку постепенно повышали до достижения отчетливого терапевтического эффекта (максимальная доза 300 мг/сут.). Длительность наблюдения составила 6 недель.

Для оценки состояния больных использовали клинико-психопатологический метод, шкалу депрессии Гамильтона (HDRS), шкалу общего клинического впечатления (CGI), шкалу нежелательных побочных явлений (UKU). Состояние больных оценивали до начала терапии, на третий, седьмой день и затем еженедельно. Эффект терапии считали хорошим, если наблюдалось отчетливое клиническое улучшение состояния больного, и суммарный балл по шкале HDRS снижался на 50 % и более по сравнению с исходным уровнем. Для статистической обработки данных использовали программу Statistica 6.0 с использованием критерия Вилкоксона. В исследование были включены 23 пациента в возрасте от 48 до 63 лет (средний возраст 55,0 ± 7,2) с началом депрессивных расстройств после 45 лет.

Результаты исследования и их обсуждение. Депрессивные расстройства по своей клинической картине были неоднородными. Преобладали пациенты с тревожным типом аффекта (16 человек), были выделены больные с тоскливой симптоматикой (5 человек) и апатоадинамической (2 человека). При тревожной депрессии пациенты испытывали чувство «внутреннего беспокойства», дрожь в теле, нарушался сон и аппетит, возникали мысли о нежелании жить, нередко возникали ипохондрические расстройства. При тоскливой депрессии вместе с гипотимией, мыслительной и двигательной заторможенностью у больных отмечалось чувство «предсердечной» тоски, безысходности, сопровождавшееся неприятными физическими ощущениями в области сердца, происходящие вокруг него события пациент оценивал пессимистически. У обследуемых с апатоадинамическим вариантом депрессии на первый план выходили вялость, безразличие к окружению, значительное затруднение в выполнении физических нагрузок.

При оценке состояния по шкале CGI-S тяжесть депрессии при включении в исследование составила 4 балла (умеренная выраженность симптоматики) у 18 больных, у остальных 5 пациентов тяжесть состояния соответствовала 3 баллам (легкая выраженность). К концу 6 недели терапии число респондеров (больных с 50 % и более редукцией суммарного балла по шкале (HDRS)) составило 21 пациент (91,3 %, $p \leq 0,05$). Были выявлены различия в структуре антидепрессивного действия препарата. В течение первых 3 недель отмечали редукцию тревоги и нормализацию сна, лишь 3 пациентам в первую неделю терапии понадобилось назначение феназепама в дозе 1 мг на ночь и наращивание дозы феварина до 200 мг в сутки с дальнейшей отменой транквилизатора. Собственно антидепрессивный эффект развивался на 4 неделе лечения, причем у больных из группы с тревожной симптоматикой эффективность была выше, а у больных с апатоадинамической структурой депрессии – наименьшая. К 5 неделе терапии по шкале CGI было зафиксировано «значительное улучшение состояния» ($p \leq 0,05$). В это же время проявился мягкий стимулирующий эффект феварина: больные возвращались к прежним занятиям, становились более коммуникабельными, происходило оживление мимики и моторики. Из нежелательных явлений чаще всего были отмечалась головная боль (5 больных), тошнота (4 пациента), сонливость в дневное время (8 больных). Причем головные боли были значительными, купировались дополнительным назначением нестероидных противовоспалительных препаратов. Дневная сонливость обычно не требовала дополнительной коррекции, проходила в тече-

ние первых 1,5 недель терапии.

Заключение. Результаты проведенного исследования свидетельствуют о том, что препарат флувоксамин (феварин) является довольно эффективным и безопасным антидепрессантом в терапии поздневозрастных депрессий, включая больных с сопутствующей соматической патологией. Этот препарат оказался эффективным при различных депрессиях: тревожной, тоскливой и апатоадинамической. Показанная высокая эффективность, быстрое наступление терапевтического эффекта, широкий спектр антидепрессивной активности, значительный размах терапевтического окна, отсутствие значимых побочных эффектов позволяют рассматривать феварин в качестве эффективного антидепрессанта для лечения депрессий позднего возраста в виде монотерапии.

Список литературы

1. Андрющенко, А. В. Терапевтические аспекты применения Феварина по результатам натуралистической программы MODuS / А. В. Андрющенко, Д. А. Бескова // Психиатрия и психофармакотерапия. – 2008. – Т. 10, № 6. – С. 8–13.
2. Кинкулькина, М. А. Лечение тяжелых эндогенных депрессий феварином (флувоксамином) / М. А. Кинкулькина // Психиатрия и психофармакотерапия. – 2007. – Т. 9, № 4. – С. 39–44.
3. Краснов, В. Н. Расстройства аффективного спектра / В. Н. Краснов. – М. : Практическая медицина, 2011. – 432 с.
4. Смулевич, А. Б. Депрессии в общей медицине: Руководство для врачей / А. Б. Смулевич. – М. : Медицинское информационное агентство, 2001. – 256 с.
5. Целищев, О. В. Депрессивные идеи в структуре непсихотической депрессии у больных аффективными расстройствами и их терапевтическая динамика : автореф. дис. … канд. мед. наук / О. В. Целищев. – М., 2011. – 24 с.

Бомов Павел Олегович, кандидат медицинских наук, доцент кафедры психиатрии, медицинской психологии, ГБОУ ВПО «Оренбургская государственная медицинская академия» Минздрава России, Россия, 460000, г. Оренбург, ул. Советская, д. 6, тел.: (3532) 77-63-24, e-mail: bomoff@yandex.ru.

Городошникова Ирина Владимировна, врач психиатр-нарколог, ГБУЗ «Оренбургская областная клиническая психиатрическая больница № 1», Россия, 460014, г. Оренбург, ул. Цвиллинга, д. 5, e-mail: gorodoshnikova@yandex.ru.

Дворниченко Марина Владимировна, студентка III курса лечебного факультета, ГБОУ ВПО «Оренбургская государственная медицинская академия» Минздрава России, Россия, 460000, г. Оренбург, ул. Советская, д. 6, e-mail: marishka3091@mail.ru.

Шипилова Анастасия Александровна, студентка VI курса лечебного факультета, ГБОУ ВПО «Оренбургская государственная медицинская академия» Минздрава России, Россия, 460000, г. Оренбург, ул. Советская, д. 6, e-mail: nastys89@mail.ru.

УДК 611.817.1:611.813.1:611.161

© О.М. Бухарин, С.В. Рудницкий, А.В. Шилов, 2013

О.М. Бухарин, С.В. Рудницкий, А.В. Шилов

ДИНАМИКА ИЗМЕНЕНИЙ МОРФОМЕТРИЧЕСКИХ ПОКАЗАТЕЛЕЙ КАПИЛЛЯРНОГО РУСЛА РАЗЛИЧНЫХ СЛОЕВ КОРЫ МОЗЖЕЧКА ПРИ ВИБРАЦИОННОМ ВОЗДЕЙСТВИИ

[1]ГБОУ ВПО «Кировская государственная медицинская академия» Минздрава России, г. Киров

Первая, вторая и третья группы лабораторных животных, по 8 особей в каждой, подвергались действию общей вибрации с частотой 44 Гц и амплитудой 0,5 мм в течение 7, 21 и 56 дней, соответственно (по 1 часу в сутки). Контрольная группа представлена 11 особями. Вибрационное воздействие привело к перестройке микроциркуляторного русла коры мозжечка, которое выражается в увеличении длины, уменьшении количества и диаметров капилляров. При этом выраженность процессов прямо пропорциональна срокам эксперимента. Изменения морфометрических показателей капиллярного русла в зернистом слое коры более значительны, чем в молекулярном.

Ключевые слова: *вибрация, кора, мозжечок, капилляр.*

O.M. Bukharin, S.V. Rudnitsky, A.V. Shilov

THE DYNAMICS OF CHANGES OF MORPHOMETRIC PARAMETERS OF CAPILLARY CHANNEL OF VARIOUS LAYERS OF CEREBELLUM CORTEX IN VIBRATING INFLUENCE

The first, second and third groups of laboratory animals, 8 in every group were treated to action of the general vibration with frequency of 44 Hz and amplitude 0,5мм within 7, 21 and 56 days accordingly (on 1 hour per day). The control group was 11 individuals. Vibrating influence led to reorganization of microcirculation channels of cerebellum cortex which was expressed in the increase of length, reduction of quantity and diameters of capillaries. The expressiveness of processes was directly proportional to terms of experiment. The changes of morphometric parameters of capillary channel in granular layer of bark were more significant than in molecular.

***Key words**: vibration, cerebellum cortex, capillary.*

Введение. В России вибрационная болезнь занимает одно из ведущих мест в структуре профессиональной заболеваемости, уступая первенство только пылевой патологии [3].

По данным литературы, под влиянием вибрации и шума в головном мозге крыс возникает структурно-функциональная перестройка капиллярного русла, заключающаяся в изменениях диаметра, длины, площади обменной поверхности капилляров, объема циркулирующей крови [5].

Однако в научной литературе не найдено данных об изменениях микроциркуляторного русла в отдельно взятых слоях мозжечка. Между тем, обменные микрососуды, глия и нейроны, объединяясь структурно и функционально, формируют микросистему церебральной организации. В этой микросистеме существуют механизмы подстройки стереологических и метрических характеристик терминальных микрососудов к постоянно изменяющимся условиям функционирования нейронов, количественный и качественный состав которых, а также их функции в каждом слое коры мозжечка различны [4].

Исходя из вышесказанного, считаем актуальным исследовать структурную перестройку микроциркуляторного русла в конкретных слоях коры мозжечка при вибрационном воздействии.

Цель: получить новые данные об изменениях структуры микроциркуляторного русла в различных слоях коры мозжечка при воздействии общей вертикальной вибрации с частотой 44 Гц и экспозиции 7, 21 и 56 дней.

Материалы и методы исследования. Для изучения длины, количества и диаметров капилляров исследования проводились на 35 кроликах (кролики-самцы весом 2,5–3 кг), из них 11 особей составили контрольную группу. Остальных животных разделили на 6 групп по 8 кроликов. Вибрацию осуществили на промышленной установке «Установка вибрационная механическая УВ–70/200» (Россия). Первую группу подвергали действию общей вертикальной вибрации с частотой 44 Гц и амплитудой 0,5 мм, по 1 часу в сутки в течение 7 дней, вторую – 21 день, третью – 56 дней. Далее животные забивались посредством передозировки эфирного наркоза. Наливку сосудов осуществляли раствором туши, который вводили в восходящую аорту. Контроль наливки проводили до хорошего заполнения тушью третьего века кролика. После трепанации черепа головной мозг извлекали и фиксировали в нейтральном формалине. Материалом исследования служила левая медиальная часть коры мозжечка. Срезы толщиной 90 мкм изготовляли на замораживающем микротоме. Часть срезов для дифференцировки слоев докрашивали гематоксилином и эозином по стандартной методике [1].

Для изучения морфометрических характеристик капилляров использовалась система анализа цифрового изображения Axio Viseon 3.0 (Carl Zeiss GmbH 2001) (Германия). Цифровое изображение получали с микроскопа Микмед 1 (Россия), совмещенного с цифровой камерой Canon Power Shot A 200 с разрешением 1 600 × 1 200 pixel. Цифровое изображение для анализа длины, количества и диаметров капилляров получали при увеличении 8 × 15. Морфометрические характеристики капилляров изучались в 30 полях зрения, ограниченного рамкой Автандилова, с площадью 9 600 мкм^2, для возможности последующего пересчета полученных результатов на 1 мм^2.

Если длина капилляра выходила за пределы рамки более чем на 1/4, то капилляр не учитывался. Диаметр капилляра измеряли строго посередине его длины для исключения вероятных ошибок относительно артериального и венозного его концов, на которых разница показателей может оказаться существенной.

Данные обрабатывали при помощи статистической программы Biostat версия 4.03.

Результаты исследования и их обсуждение. На 7 день воздействия вибрации в коре мозжечка наблюдается перестройка капиллярного русла, выражающаяся как в увеличении длины, так и в

уменьшении количества и диаметров капилляров. Эти процессы в большей степени выражены в зернистом слое коры.

На 21 день эксперимента в отношении количества и длины капилляров сохраняются те же тенденции, что и в начале эксперимента, однако изменения носят более выраженный характер. Диаметры капилляров увеличиваются в сравнении с 7 днем, но остаются ниже контрольных значений (табл.).

Таблица

Динамика изменений под влиянием вибрации 44 Гц морфометрических показателей капиллярного русла коры мозжечка

Слои	Сроки	Частоты M ± m	Длина в мкм M ± m	Количество M ± m	Диаметр в мкм M ± m
I	**Контроль**		**87,1 ± 2,9**	**384,2 ± 12,8**	**2,98 ± 0,1**
	7 дней	44 Гц	92,3 ± 3,3	329,9 ± 14,5*	2,78 ± 0,09*
	21 дней	44 Гц	94,8 ± 3,8*	306,1 ± 16,3**	2,88 ± 0,11
	56 дней	44 Гц	98,6 ± 4,4*	280,3 ± 17,8**	2,56 ± 0,13**
III	**Контроль**		**78,9 ± 2,6**	**434,1 ± 14,5**	**2,91 ± 0,08**
	7 дней	44 Гц	85,7 ± 3,1*	336,4 ± 15,3*	2,71 ± 0,09*
	21 дней	44 Гц	87,6 ± 3,5**	311,2 ± 18,1**	2,80 ± 0,10
	56 дней	44 Гц	90,7 ± 4,5**	281,7 ± 21,4**	2,42 ± 0,14**

*Примечание: * – $p< 0,05$; ** – $p<0,01$.*

На 56 день в коре мозжечка диаметр капилляров вновь снижается, количество продолжает уменьшаться, а длина увеличиваться в сравнении с 21 днем эксперимента. В зернистом слое коры, так же как и на предыдущих сроках эксперимента, изменения показателей капиллярного русла более существенны, чем в молекулярном.

Уменьшение диаметров капилляров и их длины приводит к снижению площади обменной поверхности капилляров с окружающей тканью мозга и объема крови в капиллярном русле, которые вычисляют по формулам: $S = \pi dL$; $V = \pi (d^2/4)L$, где S – площадь обменной поверхности капилляра, V – объем крови в капилляре, $\pi = 3,14$, d – средний диаметр, L – длина [2].

В сочетании с уменьшением количества капилляров это приводит к ухудшению кровоснабжения исследуемых слоев коры мозжечка.

Более выраженная динамика перестройки капиллярного русла в зернистом слое коры связана с уменьшением калибра интраорганных радиальных артерий при погружении вглубь коры мозжечка.

По данным литературы, сосуды меньшего диаметра обладают большей чувствительностью к вазоактивным веществам, чем более крупные [6].

В результате воздействия вибрации и шума происходит значительное увеличение в крови уровней катехоламинов, что, безусловно, приводит к спазму более мелких сосудов в сравнении с более крупными.

Заключение.

1. Вибрационное воздействие приводит к перестройке микроциркуляторного русла коры мозжечка, которая выражается в увеличении длины, уменьшении количества и диаметров капилляров.
2. Изменения морфометрических показателей капиллярного русла в зернистом слое коры более значительны, чем в молекулярном.
3. Выраженность процессов перестройки микроциркуляторного русла с увеличением сроков эксперимента нарастает.

Список литературы

1. Автандилов, Г. Г. Основы патологоанатомической практики : руководство / Г. Г. Автандилов. – М. : Изд-во РМАПО, 1994. – 512 с.
2. Мотавкин, П. А. Капилляры головного мозга / П. А. Мотавкин, А. В. Ломакин, В. М. Черток. – Владивосток : Изд-во ДВНЦ АН СССР, 1983. – 139 с.
3. Образцова, Р. Г. Первичная и вторичная профилактика вибрационной болезни от воздействия локальной вибрации у горнорабочих / Р. Г. Образцова, Г. Н. Самохвалова, М. И. Ильина и др. // Медицина труда и промышленная экология. – 2004. – № 9. – С. 32–35.
4. Семченко, В. В. Постаноксическая энцефалопатия / В. В. Семченко, С. С. Степанов, Г. В. Алексеева. – Омск : Омская областная типография, 1999. – 448 с.
5. Цыганков, В. И. Влияние вибрации и шума на капилляры головного мозга крыс : автореф.

дис. … канд. мед. наук / В. И. Цыганков. – Владивосток, 1987. – 21 с.
6. Чернух, А. М. Микроциркуляция / А. М. Чернух, П. Н. Александров, О. В. Алексеев. – М. : Медицина, 1984. – 429 с.

Бухарин Олег Михайлович, кандидат медицинских наук, доцент кафедры топографической анатомии с курсом оперативной хирургии, ГБОУ ВПО «Кировская государственная медицинская академия» Минздрава России, Россия, 610027, г. Киров, ул. К. Маркса, д. 112, тел. (8332) 64-38-14, e-mail: patomorpholog@mail.ru.
Рудницкий Сергей Владиславович, кандидат медицинских наук, доцент кафедры топографической анатомии с курсом оперативной хирургии, ГБОУ ВПО «Кировская государственная медицинская академия» Минздрава России, Россия, 610027, г. Киров, ул. К. Маркса, д. 112, тел.: (8332) 36-10-74, e-mail: ivc@kirovgma.ru.
Шилов Александр Викторович, ассистент кафедры патологической анатомии с секционным курсом, ГБОУ ВПО «Кировская государственная медицинская академия» Минздрава России, Россия, 610027, г. Киров, К. Маркса, д. 112, тел.: (8332) 64-09-76, e-mail: ivc@kirovgma.ru.

УДК 611.813.1:611.018
© О.М. Бухарин, А.В. Шилов, С.В. Рудницкий, 2013

О.М. Бухарин, А.В. Шилов, С.В. Рудницкий

ДИНАМИКА ИЗМЕНЕНИЙ ПОД ВЛИЯНИЕМ ВИБРАЦИИ МОРФОМЕТРИЧЕСКИХ ПОКАЗАТЕЛЕЙ НЕЙРОНОВ РАЗЛИЧНЫХ СЛОЕВ СЕНСОМОТОРНОЙ КОРЫ БОЛЬШОГО МОЗГА

ГБОУ ВПО «Кировская государственная медицинская академия» Минздрава России, г. Киров

Первая, вторая и третья группы лабораторных животных, по 10 особей в каждой, подвергались действию общей вибрации с частотой 44 Гц и амплитудой 0,5 мм в течение 7, 21 и 56 дней, соответственно (по 1 часу в сутки). Контрольная группа представлена 16 особями. При вибрационном воздействии в нейронах различных слоев сенсомоторной коры наблюдаются разнонаправленные морфологические процессы, выражающиеся как в увеличении функциональной активности, так и в дистрофических процессах в них. В начале и середине эксперимента дистрофические процессы более выражены IV, V слоях коры. К 56 дню наблюдаются процессы восстановления нейронов этих слоев. В других слоях отмечается увеличение функциональной активности нейронов практически в течение всего эксперимента.
Ключевые слова: *вибрация, сенсомоторная кора, головной мозг.*

O.M. Bukharin, A.V. Shilov, S.V. Rudnitsky

THE DYNAMICS OF CHANGES UNDER INFLUENCE OF VIBRATION OF MORPHOMETRIC PARAMETERS OF NEURONS IN VARIOUS LAYERS OF SENSE-MOTOR OF THE CEREBRUM CORTEX

The first, second and third groups of laboratory animals, 10 in every group were treated to action of the general vibration with frequency of 44 Hz and amplitude 0,5 мм within 7, 21 and 56 days accordingly (on 1 hour per day). The control group was 16 individuals. At vibrating influence in neurons of various layers of sense-motor bark were observed in various directions of the morphological processes expressed both in increase of functional activity and in dystrophic processes. In the beginning and the middle of experiment dystrophic processes were more expressed IV, V layers of cortex. By 56 day the processes of restoration of neurons of these layers were observed. In other layers it was marked the increase of functional activity of neurons practically during experiment.
Key words*: vibration, sense- motor cortex, brain.*

Введение. При самых разнообразных состояниях и патологических процессах в нервных клетках развиваются неспецифические морфологические изменения размеров клеток и количества РНК в них.

При этом увеличение РНК в нейронах может говорить как о повышении их функциональной активности, если это сочетается с увеличением размеров клеток, так и о дистрофических процессах, если при этом происходит снижение размеров нейронов [3].

В этой связи изучение площади невроцитов совместно с количеством РНК в них в рамках одного эксперимента является необходимым и позволит правильно трактовать те изменения, которые происходят в нейронах при вибрационном воздействии. В связи с тем, что количественный и качественный состав нейронов, а также их функции в каждом слое коры головного мозга различны [4], следует провести измерения в каждом конкретном слое коры головного мозга.

Цель: изучить изменения площади нейронов и количество содержания в них РНК в различных слоях сенсомоторной коры головного мозга при воздействии общей вибрации с частотой 44 Гц и экспозиции 7, 21 и 56 дней.

Материалы и методы исследования. Вибрацию осуществляли с помощью промышленной установки «Установка вибрационная механическая УВ-70/200» (Россия).

Группу исследования составили 46 лабораторных животных (кролики-самцы весом 2,5–3 кг). Контрольная группа была представлена 16 особями. Опытные образцы были разделены на 3 группы по 10 животных в каждой. Первая, вторая, третья группы подвергались общей вибрации с частотой 44 Гц и амплитудой 0,5 мм в течение 7, 21 и 56 дней, соответственно (по 1 часу в сутки). Далее животные забивались посредством передозировки эфирного наркоза.

Материалом для изучения послужили парафиновые срезы сенсомоторного отдела коры левого полушария головного мозга, толщиной 5 мкм, окрашенные гематоксилином и эозином, а также по методу Браше [1, 2].

Для морфометрических и гистофотометрических характеристик нервных клеток использовалась система анализа цифрового изображения Axio Viseon 3.0 (Carl Zeiss GmbH 2001) (Германия).

Цифровое изображение для анализа получали с микроскопа Микмед 1 (Россия), совмещенного с цифровой камерой Canon Power Shot A 200 с разрешением 1600 × 1200 pixel. Количество РНК определялось в 600 клетках при увеличении гистологического препарата 40 × 15. Содержание нуклеиновых кислот высчитывалось в условных единицах оптической плотности (у.е.) и равнялось коэффициенту поглощения длины волны 500 нм для РНК. Подразделение рибонуклеиновой кислоты на виды не учитывалось.

Статистическая обработка данных осуществлялась с помощью пакета программ Biostat 4.03.

Результаты исследования и их обсуждение. На 7 день эксперимента отмечается увеличение площади нейронов IV слоя сенсомоторной коры на 20 % (табл. 1). В остальных слоях площадь нервных клеток снижается, причем в V, VI в большей степени (на 14 и 10 %, соответственно) чем в II и III слоях. При этом IV слой является единственным, в котором регистрируется снижение РНК на данном сроке эксперимента. В остальных слоях количество РНК существенно выше контрольных значений (табл. 2).

Таблица 1

Динамика изменений количества РНК нейронов в различных слоях сенсомоторной коры (СМК) при воздействии общей вибрации 44 Гц

Количество РНК нейронов СМК, у.е.				
Слои	**Контроль, M ± m**	**7 дней, M ± m**	**21 день, M ± m**	**56 дней, M ± m**
II	0,047 ± 0,006	0,073 ± 0,012*	0,078± 0,012**	0,075 ± 0,015**
III	0,043 ± 0,005	0,066 ± 0,012*	0,065 ± 0,011*	0,073 ± 0,013**
IV	0,042 ± 0,004	0,039 ± 0,006	0,031 ± 0,006*	0,058 ± 0,008*
V	0,045 ± 0,005	0,056 ± 0,007	0,05 ± 0,009	0,061 ± 0,009*
VI	0,037 ± 0,004	0,057 ±0,008**	0,048 ± 0,005*	0,059 ± 0,009**

*Примечание: * – $p < 0,05$, ** – $p < 0,01$*

Таблица 2

Динамика изменений под влиянием вибрации 44 Гц морфометрических показателей нейронов СМК

Площадь нейронов СМК, мкм^2				
Слои	**Контроль, M ± m**	**7 дней, M ± m**	**21 день, M ± m**	**56 дней, M ± m**
II	93,3 ± 11,2	92,3 ± 12,9	108,1 ± 17,3	101,1 ± 9,9
III	96,9 ± 11,6	94,0 ± 13,2	104,1 ± 16,6	117,6 ± 21,2*
IV	101,7 ± 12,2	125,4 ± 17,9	155,1 ± 19,1**	111,7 ± 20,1
V	150,4 ± 18,1	128,5 ± 18,1	209,1 ± 33,4*	202,6 ± 36,5*
VI	139,6 ± 16,7	125,6 ± 17,5	138,7 ± 22,2	150,2 ± 27,1

*Примечание: * – $p < 0,05$, ** – $p < 0,01$*

На 21 день воздействия вибрации площадь нервных клеток увеличивается во всех слоях. Меж-

ду тем, достоверное увеличение площади невроцитов отмечается только в IV и V слоях на 52 и 39 %, соответственно. В V слое отсутствует достоверное увеличение количества РНК на 21 день эксперимента, а в IV слое оно продолжает снижаться до 24 % в сравнении с контрольным значением.

На 56 день площадь нервных клеток остается во всех слоях выше контрольных величин. Однако в IV и V слоях она уменьшается в сравнении с 21 днем эксперимента и становится 10 % в IV и 34 % в V слое по отношению к контрольной группе. Этот процесс коррелирует с увеличением количества РНК в этих слоях.

Заключение. На 7 сутки воздействия вибрации 44 Гц в нейронах различных слоев сенсомоторной коры наблюдаются разнонаправленные морфологические процессы: набухание невроцитов IV слоя, сморщивание нервных клеток в V, VI слоях и увеличение функциональной активности в II, III слоях.

На 21 день эксперимента увеличение площади нейронов в IV и V слоях расценивается как набухание невроцитов, так как эти изменения происходят на фоне уменьшения количества РНК в IV слое и его снижения в V слое по сравнению с 7 днем. Во II и III слоях увеличение площади на фоне повышения РНК расценивается как рабочая гипертрофия нервных клеток. В VI слое увеличение площади нейронов в сравнении с 7 днем практически до контрольной величины и в сочетании с повышенным содержанием в них РНК можно расценить как увеличение их функциональной активности.

На 56 день эксперимента происходит восстановление невроцитов IV и V слоев, что выражается в увеличении количества РНК и уменьшении площади клеток, а также рабочая гипертрофия нейронов остальных слоев сенсомоторной коры.

Выводы.

1. При вибрационном воздействии в нейронах различных слоев сенсомоторной коры наблюдаются разнонаправленные морфологические процессы, выражающиеся как в увеличении функциональной активности, так и в дистрофических процессах в них.
2. Дистрофические процессы более выражены IV, V слоях коры.
3. К концу эксперимента наблюдаются процессы восстановления нейронов IV и V слоев.

Список литературы

1. Автандилов, Г. Г. Основы патологоанатомической практики : руководство / Г. Г. Автандилов. – М. : Изд-во РМАПО, 1994. – 512 с.
2. Лили, Р. Патогистологическая техника и практическая гистохимия / Р. Лили. – М. : Мир, 1969. – 645 с.
3. Пермяков, Н. К. Постреанимационная энцефалопатия / Н. К. Пермяков, А. В. Хучуа, В. А. Туманский. – М. : Медицина, 1986. – 240 с.
4. Семченко, В. В. Постаноксическая энцефалопатия / В. В. Семченко, С. С. Степанов, Г. В. Алексеева. – Омск : Омская областная типография, 1999. – 448 с.

Бухарин Олег Михайлович, кандидат медицинских наук, доцент кафедры топографической анатомии с курсом оперативной хирургии, ГБОУ ВПО «Кировская государственная медицинская академия» Минздрава России, Россия, 610027, г. Киров, ул. К. Маркса, д. 112, тел. (8332) 64-38-14, e-mail: patomorpholog@mail.ru.

Шилов Александр Викторович, ассистент кафедры патологической анатомии с секционным курсом, ГБОУ ВПО «Кировская государственная медицинская академия» Минздрава России, Россия, 610027, г. Киров, К. Маркса, д. 112, тел.: (8332) 64-09-76, e-mail: ivc@kirovgma.ru.

Рудницкий Сергей Владиславович, кандидат медицинских наук, доцент кафедры топографической анатомии с курсом оперативной хирургии, ГБОУ ВПО «Кировская государственная медицинская академия» Минздрава России, Россия, 610027, г. Киров, ул. К. Маркса, д. 112, тел.: (8332) 36-10-74, e-mail: ivc@kirovgma.ru.

УДК 612.014.5:378.17](470.61-25)

© О.Т. Вартанова, А.В. Евтушенко, К.А. Нор-Аревян, Е.Н. Сидорова, 2013

О.Т. Вартанова, А.В. Евтушенко, К.А. Нор-Аревян, Е.Н. Сидорова

НЕКОТОРЫЕ КОНСТИТУЦИОНАЛЬНЫЕ ОСОБЕННОСТИ ЖИТЕЛЕЙ РОСТОВСКОЙ ОБЛАСТИ

ГБОУ ВПО «Ростовский государственный медицинский университет» Минздрава России

С целью изучения конституциональных особенностей жителей Ростовской области юношеского и первого периода зрелого возраста было проведено соматометрическое обследование 369 человек обоего пола. Соматометрия и соматотипирование проводились по методике Р.Н. Дорохова, В.Г. Петрухина (1989). В результате исследования выявлено наличие в изучаемой группе нормального (Гаусовского) распределения по габаритному уровню варьирования признаков.
Ключевые слова: *соматометрия, соматотипирование, габаритный уровень варьирования.*

O.T. Vartanova, A.V. Evtushenko, K.A. Nor-Arevyan, E.N. Sidorova

SOME CONSTITUTIONAL FEATURES OF RESIDENTS IN THE ROSTOV REGION

In order to examine residents constitutional features of Rostov region of junior and the first period of adulthood there was made the study of 369 people somatometricallty of both sex. Somatometry and somatotyping was done by method of R.N. Dorokhov, V.G. Petrukhin (1989). The study revealed the presence of normal (Gausov) distribution of dimensional variation in the level of symptoms.
Key words: *somatometry, somatotyping, standard level of variation.*

Введение. В настоящее время для решения медицинских проблем сохранения здоровья, продления жизни, профилактики и лечения болезней необходимы знания конституции человека [2]. Анатомическим проявлением конституции человека является соматотип, который наиболее интегрально обобщает разноплановые свойства конституции, являясь морфологической ее характеристикой в состоянии видимого благополучия или болезни организма [3, 5]. Наиболее перспективным в плане выработки конкретных морфологических критериев диагностики нормы и патологии является юношеский и первый период зрелого возраста, так как к этому возрасту заканчивается формирование функциональных систем организма и нет негативного влияния патологических состояний [4].

Цель: изучить конституциональные особенности жителей Ростовской области путем проведения соматометрии и соматотипирования.

Материалы и методы исследования. 369 практически здоровым людям юношеского (от 16 до 21 года) и первого периода зрелого (от 22 до 35 лет) возраста проведены соматометрия и соматотипирование по методике Р.Н. Дорохова, В.Г. Петрухина (1989), которая позволяет выявлять соматические типы по габаритному уровню варьирования признаков (ГУВ), основанному на взаимосвязи массы и длины тела [1]. Все соматические типы определяли на основании их положения в треугольнике соматотипирования, предложенном авторами методики. При соматотипировании были выделены 3 основных соматотипа – микросомный (МиС), мезосомный (МеС), макросомный (МаС), 2 переходных – микромезосомный (МиМеС) и мезомакросомный (МеМаС), а также 2 крайних соматотипа – наносомный (НаС) и мегалосомный (МеГС).

Результаты исследования и их обсуждение. Распределение обследованных по полу и возрасту приведено в таблице 1.

Таблица 1

Распределение обследованных по полу и возрасту

Пол	Возраст		Всего
	Юношеский	I период зрелого	
Женский	207	52	259
Мужской	88	22	110
Вся популяция	295	74	369

С целью изучения морфометрических показателей, определяющих соматотипы обследуемых по ГУВ, проанализированы показатели длины тела (ДТ) и массы тела (МТ) обследованных. Полученные цифровые данные представлены в таблице 2.

Таблица 2

Средние значения ДТ и МТ у обследованных всей изученной популяции мужского и женского пола (M ± m)

Параметры	Пол		Вся популяция
	Мужчины	Женщины	
ДТ (см)	175,7 ± 0,7	164,89 ± 0,37	168,11 ± 0,42
МТ (кг)	67,02 ± 0,87	55,67 ± 0,49	59,05 ± 0,51

Примечание: статистически достоверные различия $p < 0,05$

Приведенные в таблице 2 средние значения ДТ и МТ указывают на наличие достоверных различий между габаритными показателями мужской и женской групп обследованных. Показатели ДТ и МТ у мужчин достоверно превышают таковые у женщин. Результаты соматотипирования обследуемых по ГУВ представлены в таблице 3.

Таблица 3

Распределение обследованных по ГУВ, %

Пол	Соматотип						
	НаС	МиС	МиМеС	МеС	МеМаС	МаС	МегС
Мужчины	–	17,27	20,91	23,63	19,09	18,19	0,91
Женщины	–	17,37	20,08	29,73	18,92	12,35	1,55
Вся популяция	–	17,34	20,33	27,91	18,97	14,09	1,36

При анализе полученных данных в обеих группах по полу выявлено незначительное преобладание обследованных МеС типа, которое более выражено у представителей женского пола (женщины – 29,73 %, мужчины – 23,63 %). Обращает на себя внимание высокий процент встречаемости обследуемых, относящихся к переходным соматическим типам (МиМеС – 20,33 %, МеМаС – 18,97 %), а также очень низкая частота встречаемости представителей крайних соматотипов (представителей НаС типа не выявлено, МегС – 1,36 %).

Заключение. Результаты исследования указывают на наличие достаточно равномерного распределения лиц, принадлежащих к основным и переходным соматическим типам в непрерывной шкале варьирования от НаС к МегС типу. Такое распределение обследованного контингента по ГУВ наблюдается как в обеих возрастных группах, так и в группах по полу. Полученные данные свидетельствуют о наличии в изучаемой группе нормального (Гаусовского) распределения по ГУВ.

Список литературы

1. Дорохов, Р. Н. Методика соматотипирования детей и подростков / Р. Н. Дорохов, В. Г. Петрухин // Медико-педагогические аспекты подготовки юных спортсменов : сб. – Смоленск, 1989. – С. 4–14.
2. Корнетов, Н. А. Клиническая антропология – методологическая основа целостного подхода в медицине / Н. А. Корнетов // Актуальные вопросы интегративной антропологии : мат-лы Всероссийской научно-практической конференции (г. Красноярск, 29–30 ноября 2001 г.). – Красноярск, 2001. – С. 36–44.
3. Никитюк, Б. А. Где можно прочитать об этом? / Б. А. Никитюк // Новости спортивной и медицинской антропологии / под ред. Б. А. Никитюк. – М. : Спортинформ, 1990. – Вып. 3. – С. 159.
4. Николаев, В. Г. Состояние проблемы и перспективы интегративной антропологии / В. Г. Николаев // Актуальные вопросы биомедицины и клинической антропологии : мат-лы Всероссийской научно-практической конференции (Красноярск, 29–30 ноября 2001 г.). – Красноярск, 2001. – С. 4–12.
5. Чаплыгина, Е. В. / Е. В. Чаплыгина, В. В. Соколов, В. И. Бондин // Вестник морфологии. – 2010. – Т. 16, № 2. – С. 435–437.

Вартанова Ольга Тарасовна, кандидат медицинских наук, ассистент кафедры нормальной анатомии, ГБОУ ВПО «Ростовский государственный медицинский университет» Минздрава России, Россия, 344022, г. Ростов-на-Дону, пер. Нахичеванский, д. 29, тел.: 8-863-250-40-37, e-mail: Olga-Vart@yandex.ru.

Евтушенко Александр Владимирович, кандидат медицинских наук, доцент кафедры нормальной анатомии, ГБОУ ВПО «Ростовский государственный медицинский университет» Минздрава России, Россия, 344022, г. Ростов-на-Дону, пер. Нахичеванский, д. 29, тел.: 8-863-250-40-37, e-mail: okt@rostgmu.ru.

Нор-Аревян Ксения Александровна, кандидат медицинских наук, ассистент кафедры нормальной анатомии, ГБОУ ВПО «Ростовский государственный медицинский университет» Минздрава России, Россия, 344022, г. Ростов-на-Дону, пер. Нахичеванский, д. 29, тел.: 8-863-250-40-37, e-mail: okt@rostgmu.ru.

Сидорова Елена Николаевна, ассистент кафедры нормальной анатомии, ГБОУ ВПО «Ростовский государственный медицинский университет» Минздрава России, Россия, 344022, г. Ростов-на-Дону, пер. Нахичеванский, д. 29, тел.: 8-863-250-40-37, e-mail: okt@rostgmu.ru.

УДК 611.81.013:611.899.013
© Ю.Г. Васильев, Г.В. Шумихина, 2013

Ю.Г. Васильев[1], Г.В. Шумихина[2]

ФОРМИРОВАНИЕ ЛАТЕРАЛЬНОГО КОЛЕНЧАТОГО ТЕЛА В РАННЕМ ПОСТНАТАЛЬНОМ ОНТОГЕНЕЗЕ

[1]ФГБОУ ВПО «Ижевская государственная сельскохозяйственная академия»
[2]ГБОУ ВПО «Ижевская государственная медицинская академия» Минздрава России

Исследовано 60 белых крыс, рассмотрена динамика формирования латерального коленчатого тела с момента рождения до конца первого года постнатального онтогенеза. Изучение нейронов, астроцитов, кровеносных сосудов проводили классическими, гистохимическими и иммуногистохимическими методами. Выявлено, что наиболее выражены процессы формирования ядер в первые 3 месяца постнатального онтогенеза. Распределение микрососудов и астроцитов соответствует особенностям структуры и энергетическому обмену в нейронах.

Ключевые слова: *нейрон, астроцит, кровеносный сосуд, постнатальный онтогенез, латеральное коленчатое тело.*

Yu.G. Vasiliev, G.V. Shumikhina

THE FORMATION OF THE LATERAL GENICULATE BODY IN THE EARLY POSTNATAL ONTOGENESIS

There were studied 60 white rats and the dynamics of the formation of lateral geniculate body from birth to the end of the first year of postnatal ontogenesis. The study was obtained in neurons, astrocytes, blood vessels by classic, histochemical and immunohistochemical methods. There were revealed the most expressed processes of formation of nuclei in the first 3 months of postnatal ontogenesis. The distribution of microvessels and astrocytes corresponded to the structure and characteristics of energy in neurons.

Key words: *neuron, astrocytes, blood vessel, postnatal ontogenesis, lateral geniculate body.*

Введение. В обширных исследованиях, посвященных центральной нервной системе, до настоящего времени не проведено анализа онтогенетических особенностей формирования латерального коленчатого тела (ЛКТ) крыс в онтогенезе. В то же время необходимость исследования продиктована ролью рассматриваемого нервного центра в анализе зрительной информации и возможными нарушениями его функций [1].

Цель: провести морфологический анализ структурных перестроек ЛКТ в ходе раннего онтогенетического развития белых крыс.

Материалы и методы исследования. Исследования проведены на 60 крысах-самцах: новорожденных, через 14, 30, 60 суток, 3 месяца после рождения и в конце 1 года жизни в соответствии с правилами проведения работ с использованием экспериментальных животных. Забой животных осуществляли под тиопенталовым наркозом. Транскардиально вводили тушь с желатином. Кусочки импрегнировали по Гольджи-Бюбенету, либо докрашивали по Нисслю. Выявление активности сукцинатдегидрогеназы (СДГ) осуществляли по методу Нахласа. Применяли антитела к белку S100 и глиальному фибриллярному кислому белку (ГКФБ). Использовали вторые антитела, меченные пероксидазой хрена. Выявление пероксидазы хрена проводили раствором на TBS, содержащим 0,01 % диаминобензидин (ДАБ) и 0,01–0,03 % перекиси водорода, в течение 5–20 минут. Статистическую обработку проводили с помощью программы Microsoft Office Excel.

Результаты исследования. Соотношение популяций в латеральном коленчатом теле в ходе постнатального онтогенеза подвергается существенной динамике. Если в ранние сроки преобладают мелкоклеточные популяции нейронов с относительно слабым развитием дендритного дерева и менее заметными различиями в структурной организации различных популяций, то в ходе онтогенеза возрастают как размеры тел нейронов, так и их морфологическое разнообразие (табл. 1). При этом наиболее существенна динамика с 14 по 60 сутки постнатального онтогенеза, что совпадает с временем прорезывания глаз и активацией поведенческой активности крыс. К концу 3 месяца состояние нейро-

архитектоники ЛКТ приближается к зрелому состоянию. Аналогична динамика при рассмотрении удельной площади тел нейронов в ЛКТ (табл. 2). Более плотное распределение тел нервных клеток связано с меньшим как содержанием отростков нервных клеток, так и развитием глиального окружения. Это прослеживается по относительно слабой экспрессии ГФКБ у новорожденных животных, быстро нарастающей в течение 30 первых суток постнатального онтогенеза.

По мере развития нейронной организации ЛКТ наблюдается динамика его трофического обеспечения. Выявлено, что максимальных количественных показателей микроциркуляторное русло ЛКТ достигает на 21–30 сутки постнатального онтогенеза (табл. 2), что соотносится с наиболее динамичными изменениями в нейронной организации ядерного центра. В эти же сроки активно созревают астроциты, что проявляется в значительном повышении экспрессии ГФКБ и S100. Увеличение S100 также можно рассматривать как признак усиления регенераторно-гипертрофических процессов. Параллельно обнаруживается усиление активности СДГ. В частности, если у новорожденных крысят активность СДГ в телах нейронов приближается к умеренно выраженной, то к 30 суткам она близка к зрелым популяциям клеток при более плотном их распределении в нервном центре.

Таблица 1

Соотношение популяций нейронов в дорсальном субъядре ЛКТ крысы в % (M ± m)

Сроки развития	Мелкоклеточные популяции	Среднеклеточные популяции	Крупноклеточные популяции
Новорожденные	100***	–	–
14 суток	100***	–	–
21 сутки	83,5 ± 1,1***	16,5 ± 1,7***	–
30 суток	74,3 ± 1,0***	25,7 ± 1,4***	–
60 суток	64,9 ± 1,1*	35,1 ± 1,2	–
3 месяца	63,3 ± 0,7	31,6 ± 0,9	5,1 ± 0,3**
1 год	58,8 ± 1,1	32,7 ± 1,3	8,5 ± 0,6

*Примечание: * – вероятность ошибки достоверности различий средних показателей $p < 0,05$; ** $p < 0,01$; *** $p < 0,001$. Сравнение осуществляется по отношению к концу 1 года жизни крыс.*

Таблица 2

Показатели цитоархитектоники и трофического обеспечения дорсального субъядра ЛКТ крысы (M ± m)

Параметры	Удельная площадь тел нейронов, %	Длина микрососудов, мм/мм^3	Удельное содержание микрососудов, %
Новорожденные	36,8 ± 2,7***	387,1 ± 16,8***	3,0 ± 0,1*
14 суток	30,8 ± 2,3***	472,1 ± 10,1*	3,4 ± 0,1
21 сутки	27,3 ± 1,8***	571,7 ± 12,8*	3,8 ± 0,2
30 суток	22,3 ± 1,7***	596,7 ± 18,3**	4,1 ± 0,1
60 суток	21,2 ± 1,1**	546,5 ± 18,6	4,1 ± 0,1
3 месяца	18,7 ± 0,9*	534,3 ± 16,4	4,0 ± 0,2
1 год	14,7 ± 1,1	514,1 ± 12,8	3,7 ± 0,2

*Примечание: * – вероятность ошибки достоверности различий средних показателей $p < 0,05$; ** $p < 0,01$; *** $p < 0,001$. Сравнение осуществляется по отношению к концу 1 года жизни крыс.*

На 60 сутки развития у крыс морфологическая организация ядер по количественным показателям в целом близка к дефинитивным животным. Различия в соотношении популяций мелких нейронов разных размеров в опыте и контроле несколько нивелируются. Имеются особенности экспрессии белка S100 с формированием очагов с повышенной экспрессией белка в дорсальном и вентральном субъядрах. Отростки астроцитов охватывают до нескольких тел нейронов и связаны с одними или несколькими капиллярными петлями. Их терминальные расширения формируют в перикапиллярных зонах ГФКБ-позитивные «муфты». Сосудистое русло к 60 суткам достигает признаков морфологической зрелости. Приносящие и выносящие сосуды морфологически хорошо идентифицируются. Вокруг артерий и артериол хорошо заметны мышечные оболочки. Количественные показатели микрососудов в контроле имеют тенденцию к некоторому снижению, но при этом происходит усиление автономности трофического обеспечения тел нервных клеток. Динамика распределения микрососудов соответствует характеру активности СДГ в структуре ядра. В нем выявляется мозаичное распределение СДГ с участками высокой и низкой активности.

Животные 3 месяцев после рождения в контроле характеризуются морфологической организа-

цией субъядер ЛКТ в целом аналогичной животным конца 1 года. Это проявляется в регионализации особенностей нейронной организации. Хорошо идентифицируются особенности структуры различных участков нервных центров. Вентральное и дорсальное субъядра имеют дефинитивную слоистость организации и четко выраженные региональные особенности глиоархитектоники и ангиоархитектонии. Стенка сосудов, особенности их распределения в ЛКТ, их число приближаются к половозрелым животным. Экспрессия S100 и плотность S100-позитивных клеток снижается по отношению к 60-суточным животным. Эта особенность косвенно указывает на снижение интенсивности репаративной активности в исследуемом ядре и возможных процессов перестройки в ядерном центре.

К концу 1 года жизни структурная организация ЛКТ крысы достигает наиболее зрелых показателей по сравнению с ранними сроками. Ясно выявляются микроанатомические особенности зон ядра и популяций нервных клеток. Нейроны дорсального субъядра мельче. В обоих ядрах нет четко выраженного распределения на пластинки как у приматов, но имеются наметки на слоистое строение. Общим принципом построения сосудисто-капиллярного русла в зрелом состоянии является непрерывность, что создает впечатление единства трофического обеспечения всех рассматриваемых отделов. Все это делает невозможным выделение элементарных артериально-венозных единиц.

Большая часть нейронов отличается высокой активностью СДГ в телах нейронов при умеренной ее активности в нейропиле. Это позволяет идентифицировать их друг от друга. Цитоплазма эндотелиоцитов, перицитов и гладких миоцитов внутриядерных сосудов в основном имеет слабую или умеренную активность фермента.

Заключение. В ходе индивидуального развития в ЛКТ наблюдается существенная динамика развития не только в нейронах, но и в глиоархитектонике и ангиоархитектонике. При этом структура микроциркуляторного русла и астроцитов претерпевает существенные изменения, особенно в течение первых 3 месяцев постнатального онтогенеза. Эти изменения следуют параллельно формированию нейронной организации ядра. Уровень микроциркуляции, нейроглия, обеспечивая метаболические процессы в нервных центрах, отражают своими изменениями состояние структурно-функциональной организации нейронов.

Список литературы

1. Корепанова, О. А. Нейротрофическая организация латерального коленчатого тела при амблиопии / О. А. Корепанова, Ю. Г. Васильев, Г. В. Шумихина // Морфология. – 2006. – Т. 129, № 4. – С. 69.

Васильев Юрий Геннадьевич, доктор медицинских наук, профессор, заведующий кафедрой физиологии и зоогигиены, ФГБОУ ВПО «Ижевская государственная сельскохозяйственная академия», Россия, Удмуртская Республика, 426069, г. Ижевск, ул. Студенческая, д. 11, тел.: (3412) 59-24-95, e-mail: info@izhgsha.ru.

Шумихина Галина Васильевна, доктор медицинских наук, профессор заведующий кафедрой гистологии, эмбриологии и цитологии, ГБОУ ВПО «Ижевская государственная медицинская академия» Минздрава России, Россия, Удмуртская Республика, 426034, г. Ижевск, ул. Коммунаров, д. 281б, тел.: (3412) 48-55-87, e-mail: histolog@igma.udm.ru.

УДК 616.34-007.272-008.64-089
© Д.В. Волков, В.С. Тарасенко, С.И. Красиков, Н.В. Шарапова,
О.В. Чукина, С.А. Корнилов, 2013

Д.В. Волков, В.С. Тарасенко, С.И. Красиков, Н.В. Шарапова, О.В. Чукина, С.А. Корнилов

КОРРЕКЦИЯ СИНДРОМА ЭНТЕРАЛЬНОЙ НЕДОСТАТОЧНОСТИ У БОЛЬНЫХ С КИШЕЧНОЙ НЕПРОХОДИМОСТЬЮ

ГБОУ ВПО «Оренбургская государственная медицинская академия» Минздрава России

Проведен анализ комплексного лечения 53 больных с острой кишечной непроходимостью. Установлено, что острая кишечная непроходимость сопровождается активацией свободно-радикальных процессов и сниже-

нием антиоксидантного статуса, а это является важнейшим фактором развития выраженной эндогенной интоксикации и кишечной недостаточности. Применение препарата рексод способствует снижению интенсивности свободно-радикального окисления, уменьшению эндогенной интоксикации и снижает риск развития выраженной энтеральной недостаточности у больных с острой кишечной непроходимостью.

Ключевые слова: *синдром кишечной недостаточности, острая кишечная непроходимость, рексод, перекисное окисление липидов, антиоксидантная активность.*

D.V. Volkov, V.S. Tarasenko, S.I. Krasikov, N.V. Sharapova, O.V. Chukina, S.A. Kornilov

THE CORRECTION OF ENTERIC INSUFFICIENCY SYNDROME IN PATIENTS WITH INTESTINAL OBSTRUCTION

The analysis of complex treatment of 53 patients with acute intestinal obstruction has been done. It was established that acute intestinal obstruction was accompanied by the activation of free-radical processes and decrease of antioxidant status that was the most important factor of the development of marked endogenous intoxication and intestinal insufficiency. The application of the preparation reksod promoted the decrease of free-radical process intensity, the reduction of endogenous intoxication and reduced the risk of the evident intestinal insufficiency development in patients with acute intestinal obstruction.

Key words: *intestinal insufficiency syndrome, acute intestinal impassability, reksod, lipids' peroxide oxidation, antioxidant activity.*

Введение. Синдрому кишечной недостаточности (СКН) в последние годы медиками уделяется большое внимание. Это связано с тем, что многие острые хирургические заболевания органов брюшной полости, как правило, сопровождаются нарушением функции желудочно-кишечного тракта, выраженность которого зависит как от характера основного патологического процесса, так и от длительности заболевания [2, 3, 5]. Исследования последних лет доказали патогенетическую роль активации процессов липопероксидации на фоне угнетения активности антиоксидантной системы в развитии СКН, возникающих при нарушении микроциркуляции и ишемии кишечной стенки [6, 9], что обусловливает необходимость применения препаратов, обладающих антиоксидантными свойствами, в лечении данной патологии [1, 4].

Цель: изучить эффективность включения препарата супероксиддисмутазы (рексод) в комплекс базисной терапии у больных с острой кишечной непроходимостью (ОКН) с целью профилактики кишечной недостаточности.

Материалы и методы исследования. Обследовано 53 больных с ОКН. Пациенты получали традиционную базисную терапию (во время операции – устранение причины, вызвавшей ОКН, адекватная санация и дренирование брюшной полости, введение в брыжейку тонкой кишки раствора новокаина, назоинтестинальная интубация; после операции – инфузионно-дезинтоксикационная терапия, антибиотики, стимуляция моторики кишечника введением прокинетиков).

Все больные были разделены на две группы. В 1 (контрольную) группу, где проводилось традиционное лечение, вошло 25 пациентов. 2 (основную) группу составили 28 больных, которые получали, помимо базисного лечения, во время оперативного вмешательства внутривенно капельно рексод – 0,2 мг/кг. Группы были сопоставимы по полу и возрастному составу. Исследования проводились в момент поступления, на 1, 3 и 6 сутки после операции.

Оценивались показатели общего анализа крови, лейкоцитарного индекса интоксикации (ЛИИ). Об интенсивности процессов перекисного окисления липидов судили по величине спонтанной хемилюминесценции (ХЛ) и железоиндуцированной ХЛ (высота быстрой вспышки, светосумма медленной вспышки) сыворотки крови по методике Р.Р. Фархутдинова [8]. Состояние антиоксидантной системы оценивали по изменению активности супероксиддисмутазы (СОД) [7] и каталазы [10] эритроцитов. При обследовании 20 доноров установлены нормальные значения ХЛ: спонтанная светимость (СС) – 0,75 ± 0,04 у.е., высота быстрой вспышки (ВБВ) – 1,49 ± 0,08 у.е., светосумма медленной вспышки (СМВ) – 3,7 ± 0,37 у.е.; а также ЛИИ – 1,06 ± 0,06 отн. ед., каталаза 391,3 ± 47,8 усл. ед./г Hb, СОД 154,9 ± 31,7 усл. ед./г Hb, каталаза/СОД 2,25 ± 0,13. Статистическая обработка данных проводилась с применением критерия Стьюдента (t).

Результаты исследования и их обсуждение. При поступлении в стационар у больных обеих групп ЛИИ в несколько раз достоверно превышал норму и составлял 6,49 ± 0,66 отн. ед. в 1 группе и 7,04 ± 0,91 отн. ед. во 2 группе. Показатели ХЛ превышали значения у здоровых доноров на 170–314 %.

У больных 1 группы СС составила 2,05 ± 0,35 у.е., ВБВ – 6,18 ± 0,21 у.е., СМВ – 9,46 ± 1,65 у.е. Во второй группе спонтанная СС – 2,64 ± 0,48 у.е., ВБВ – 5,37 ± 0,41 у.е., СМВ – 9,97 ± 1,49 у.е. Уровень каталазы, СОД, каталаза/СОД в 1 и во 2 группах были 379,92 ± 21,07 усл. ед./г Hb, 96,24 ± 23,42 усл. ед./г Hb, 4,06 ± 0,99 и 355,15 ± 29,69 усл. ед./г Hb, 84,13 ± 6,4 усл. ед./г Hb, 4,3±0,52 соответственно. Снижение активности СОД эритроцитов на 38 и 46 % в 1 и 2 группах, а также повышение коэффициента каталаза/СОД на 80 и 91 %, соответственно, свидетельствовало о нарушении антиоксидантного статуса.

Несмотря на проведение комплекса лечебных мероприятий в 1 сутки после операции ЛИИ и показатели ХЛ в обеих группах превышали исходный уровень. В контрольной группе ЛИИ составил 10,26 ± 1,31, СС – 2,13 ± 0,14 у.е., ВБВ – 4,76 ± 0,47 у.е., СМВ – 10,7 ± 1,27 у.е. В основной группе: ЛИИ – 8,54±1,96, СС – 1,7 ± 0,24 у.е., ВБВ – 3,18 ± 0,37 у.е., СМВ – 7,09 ± 0,32 у.е. В то же время во 2 группе больных, где применялся рексод, значения спонтанной ХЛ, высота быстрой вспышки и светосумма медленной вспышки были ниже по сравнению с контрольной группой на 21, 33 и 34 %, соответственно. Уровень каталазы, СОД, каталаза/СОД в 1 и во 2 группах составили 359,09 ± 33,57 усл. ед./г Hb, 75,7 ± 16,22 усл. ед./г Hb, 4,89 ± 0,43 и 361,43 ± 20,9 усл. ед./г Hb, 120,23 ± 19,49 усл. ед./г Hb, 3,31 ± 0,54, соответственно. Активности СОД и каталазы в группах достоверно не отличалась. Коэффициент каталаза/СОД во 2 группе снизился по отношению к исходному уровню на 23,1 % и был достоверно ниже по сравнению с аналогичным показателем в контрольной группе, который незначительно превысил дооперационный уровень.

На 3 сутки после операции вышеописанная тенденция сохранялась. В контрольной группе ЛИИ составил 8,54 ± 0,87, СС – 1,84 ± 0,62 у.е., ВБВ – 2,86 ± 0,36 у.е., СМВ – 9,01 ± 1,26 у.е., СОД – 81,9 ± 11,01 усл. ед./г Hb, каталаза – 353,1 ± 19,9 усл. ед./г Hb, каталаза/СОД – 4,49 ± 0,53. В основной группе ЛИИ – 3,09 ± 0,71, СС – 1,12 ± 0,19 у.е., ВБВ – 1,51 ± 0,22 у.е., СМВ – 6,34 ± 0,96 у.е., СОД – 125,6 ± 13,1 усл. ед./г Hb, каталаза – 357,1 ± 16,1 усл. ед./г Hb, каталаза/СОД – 2,99 ± 0,41. В группе больных с применением препарата рексод ЛИИ, спонтанная ХЛ и высота быстрой вспышки достоверно снизились по сравнению с исходным уровнем более чем в 2 раза. В то время как в контрольной группе ЛИИ и показатели хемилюминесценции, за исключением высоты быстрой вспышки, оставались практически на прежнем уровне. Активность СОД и коэффициент каталаза/СОД во 2 группе были достоверно выше по сравнению с контрольной группой.

На 6 сутки послеоперационного периода во 2 группе отмечалась нормализация исследуемых показателей. ЛИИ составил 1,68 ± 0,34, СС – 1,17 ± 0,36 у.е., ВБВ – 1,19 ± 0,47 у.е., СМВ – 4,33 ± 1,37 у.е., СОД – 152,6 ± 27,7 усл. ед./г Hb, каталаза – 379,8 ± 15,0 усл. ед./г Hb, каталаза/СОД – 2,8 ± 0,61. В контрольной группе ЛИИ (2,72 ± 0,41) достоверно превышал норму. Все показатели хемилюминесценции (СС – 1,47 ± 0,48 у.е., ВБВ – 2,86 ± 0,36 у.е., СМВ – 5,24 ± 1,24 у.е.) были выше значений у здоровых доноров на 41–96 %. Также в контрольной группе отмечалось дальнейшее снижение активности каталазы (302,6 ± 26,8 усл. ед./г Hb) и СОД (77,01 ± 17,8 усл. ед./г Hb).

Течение послеоперационного периода в целом было более благоприятное во 2 группе, где наблюдалось более раннее, на 2,79 ± 0,34* сутки после операции, восстановление функции кишечника по сравнению с контрольной группой, в которой данный показатель составил 4,18 ± 0,47* суток (где *$p < 0,05$).

Заключение. Острая кишечная непроходимость сопровождается усилением свободно-радикальных процессов и снижением антиоксидантного статуса, что является важнейшим фактором развития выраженного эндотоксикоза и кишечной недостаточности. Применение препарата рексод способствует снижению интенсивности свободно-радикального окисления, уменьшению эндогенной интоксикации и снижает риск развития выраженной энтеральной недостаточности у больных с острой кишечной непроходимостью.

Список литературы

1. Абдулаев, З. М. Применение мафусола в комплексном лечении синдрома энтеральной недостаточности у больных с острой кишечной непроходимостью : автореф. дис. … канд. мед. наук / З. М. Абдулаев. – Махачкала, 2008. – 20 с.
2. Ермолов, А. С. Синдром кишечной недостаточности в неотложной абдоминальной хирургии / А. С. Ермолов, Т. С. Попова, Г. В. Пахомова, Н. С. Утешев. – М. : МедЭкспертПресс, 2005. – 460 с.
3. Ерюхин, И. А. Кишечная непроходимость: руководство для врачей / И. А. Ерюхин, В. П. Петров, М. Д. Ханевич. – СПб. : Питер, 1999. – 448 с.
4. Магомедов, М. А. Антиоксидантная терапия в лечении послеоперационного пареза кишечника / М. А. Магомедов // Хирургия. – 2004. – № 1. – С. 43–45.
5. Попова, Т. С. Синдром кишечной недостаточности в хирургии / Т. С. Попова, Т. Ш. Тама-

зашвили, А. Е. Шестопалов. – М. : Медицина, 1991. – 240 с.

6. Сапин, М. Р. Изменения гемомикроциркуляторного русла в стенках тонкой кишки после устранения острой обтурационной тонкокишечной непроходимости в патогенезе пострезекционных нарушений / М. Р. Сапин, В. Е. Милюков // Российский журнал гастроэнтерологии, гепатологии, колопроктологии. – 2005. – № 5. – С. 76–81.

7. Сирота, Т. В. Новый подход в исследовании процесса аутоокисления адреналина и использование его для измерения активности супероксиддисмутазы / Т. В. Сирота // Вопросы медицинской химии. – 1999. – № 3. – С. 56–58.

8. Фархутдинов, Р. Р. Свободнорадикальное окисление в биологическом материале и хемилюминесцентные методы исследования в экспериментальной и клинической медицине / Р. Р. Фархутдинов. – Уфа, 2002. – С. 102–104.

9. Ozguner, I. F. Effects of nonstrangulated small bowel obstruction on intestinal histology, insulin-like growth factor-I level, antioxidants, and lipid peroxidation in rats / I. F. Ozguner, C. Savas, M. Ozguner, N. Delibas // Saudi Med. J. – 2006. – Vol. 27, № 3. – P. 405–407.

10. Zuck, H. In Methods of enzymatic analysis / H. Zuck; Ed by Bergmeger H. – Oxford: Pergamon Press, 1963. – P. 885–894.

Волков Дмитрий Владимирович, кандидат медицинских наук, доцент кафедры госпитальной хирургии, урологии, ГБОУ ВПО «Оренбургская государственная медицинская академия» Минздрава России, Россия, 46000, г. Оренбург, ул. Советская, д. 6, тел.: (3532) 35-88-90, e-mail: d.v.volkov@list.ru.

Тарасенко Валерий Семенович, доктор медицинских наук, профессор, заведующий кафедрой госпитальной хирургии, урологии, ГБОУ ВПО «Оренбургская государственная медицинская академия» Минздрава России, Россия, 46000, г. Оренбург, ул. Советская, д. 6, тел.: (3532) 35-88-90, e-mail: orgma@esoo.ru.

Красиков Сергей Иванович, доктор медицинских наук, профессор, заведующий кафедрой химии и фармацевтической химии, ГБОУ ВПО «Оренбургская государственная медицинская академия» Минздрава России, Россия, 46000, г. Оренбург, ул. Советская, д. 6, тел.: (3532) 77-65-64, e-mail: orgma@esoo.ru.

Шарапова Наталья Васильевна, кандидат биологических наук, доцент кафедры химии и фармацевтической химии, ГБОУ ВПО «Оренбургская государственная медицинская академия» Минздрава России, Россия, 46000, г. Оренбург, ул. Советская, д. 6, тел.: (3532) 77-65-64, e-mail: orgma@esoo.ru.

Чукина Ольга Вячеславовна, аспирант кафедры госпитальной хирургии, урологии, ГБОУ ВПО «Оренбургская государственная медицинская академия» Минздрава России, 46000, г. Оренбург, ул. Советская, д. 6, тел.: (3532) 35-88-90, e-mail: orgma@esoo.ru.

Корнилов Сергей Александрович, кандидат медицинских наук, ассистент кафедры госпитальной хирургии, урологии, ГБОУ ВПО «Оренбургская государственная медицинская академия» Минздрава России, Россия, 46000, г. Оренбург, ул. Советская, д. 6, тел.: (3532) 35-88-90, e-mail: orgma@esoo.ru.

УДК 616.147.3:616.718 (045)
© А.А. Воробьев, П.В. Мозговой, А.Н. Девяткин, Ф.А. Андрющенко, 2013

А.А. Воробьев, П.В. Мозговой, А.Н. Девяткин, Ф.А. Андрющенко

ВЗАИМОСВЯЗЬ МЕЖДУ СТРОЕНИЕМ СТОПЫ И ХРОНИЧЕСКОЙ ВЕНОЗНОЙ НЕДОСТАТОЧНОСТЬЮ НИЖНИХ КОНЕЧНОСТЕЙ

ГБОУ ВПО «Волгоградский государственный медицинский университет» Минздрава России

В клинико-морфологическом исследовании 855 человек выявлена взаимосвязь между показателями анатомо-функционального состояния стопы и проявлениями хронической венозной недостаточности нижних конечностей.

Ключевые слова: *строение стопы, хроническая венозная недостаточность нижних конечностей.*

A.A. Vorobyov, P.V. Mozgovoi, A.N. Devyatkin, F.A. Andryushchenko

THE RELATIONSHIP BETWEEN FOOT STRUCTURE AND CHRONIC VENOUS INSUFFICIENCY OF LOWER EXTREMITIES

In the clinical and morphological study of 855 people there was found the relationship of indicators of anatomical and functional condition of the foot and manifestations of chronic venous insufficiency of the lower extremities.
Key words: *foot structure, chronic venous insufficiency of lower extremities.*

Введение. Хроническая венозная недостаточность нижних конечностей (ХВННК) является одним из самых распространенных сосудистых заболеваний нижних конечностей. По данным академика В.С. Савельева, за 1996–2010 гг. в разных формах ей страдает от 35 до 38 млн российских граждан. Не меньшей проблемой является патология стоп, которой страдают до трети населения России [1, 2, 3]. Обращает на себя внимание сопоставимость цифр частоты встречаемости данных заболеваний, что побудило к проведению этого исследования.

Цель: определить возможную взаимосвязь между показателями анатомо-функционального состояния стопы и проявлениями хронической венозной недостаточности нижних конечностей.

Материалы и методы исследования. В исследование были включены 855 человек, из них 634 пациента (основная группа) в возрасте от 17 до 74 лет, проходивших обследование и лечение в поликлинике № 6 г. Волгограда в период 2004–2011 гг. по поводу ХВННК. В контрольную группу вошли пациенты, проходившие плановый диспансерный осмотр и не имеющие патологии вен (221 человек). Больным проводилось общее клиническое обследование и ультразвуковую допплерографию на аппарате Hitachi, EUB-315 (Япония). Оценку морфофункционального состояния стопы лиц в основной и контрольной группе проводили с применением волгоградской технологии планшетного сканирования стопы, основанной на анализе снимков, полученных при помощи программно-аппаратного комплекса [2]. Математическая обработка проводилась в программах Excel 7.0 (Microsoft, USA) и Biostat 2008 Professional (AnalystSoft Inc.)

Результаты исследования. Плантографические показатели мужчин и женщин контрольной и основной групп не имели достоверных различий для правой и левой стоп, также в контрольной группе не выявлено отличий, зависящих от возраста, вместе с тем имелись достоверные отличия, зависящие от пола, касающиеся длины стопы, и ее отделов, ширины стоп, индексов Вейсфлога, Штриттера, показателя продольного свода стопы и углов I и V пальцев.

При сравнении показателей длины стопы и ее отделов мужчин и женщин основной и контрольной групп отличий между группами выявлено не было, имелись достоверные отличия, зависящие от пола (табл. 1).

Таблица 1

Сравнение показателей длины стопы и ее отделов у лиц обоего пола основной и контрольной групп

Показатель	Пол	Группа				
		Контроль	Основная (по возрастам)			
			Юношеский	I период зрелого	II период зрелого	Пожилой
Длина стопы (мм)	м	266,0 ± 1,0*	264,5 ± 3,6*	264,4 ± 1,3*	268,2 ± 2,4*	265,8 ± 2,6*
	ж	242,4 ± 0,4*	242,0 ± 1,4*	241,5 ± 0,5*	240,8 ± 0,5*	240,5 ± 0,9*
Длина переднего отдела (мм)	м	105,4 ± 1,3*	103,9 ± 1,4*	104,1 ± 1,0*	106,6 ± 1,2*	104,5 ± 1,2*
	ж	95,5 ± 0,3*	96,4 ± 1,6*	95,5 ± 0,3*	95,9 ± 0,3*	96,3 ± 0,8*
Длина среднего отдела (мм)	м	82,5 ± 0,6*	81,8 ± 1,3*	81,4 ± 0,5*	82,2 ± 1,1*	79,7 ± 0,8*
	ж	75,3 ± 0,1*	75,3 ± 0,9*	74,5 ± 0,2*	74,6 ± 0,2*	74,0 ± 0,4*
Длина заднего отдела (мм)	м	79,6 ± 0,5*	81,8 ± 1,3*	81,4 ± 0,5*	82,2 ± 1,0*	79,7 ± 0,8*
	ж	74,9 ± 0,2*	75,3 ± 0,9*	74,5 ± 0,2*	74,6 ± 0,2*	74,0 ± 0,6*

*Примечание: – *p < 0,05 отличия, зависящие от пола, ** p < 0,05 отличия, зависящие от группы.*

Показатели ширины и индексов стопы у лиц обоего пола основной и контрольной групп также имели определенные отличия (табл. 2).

Таблица 2

Сравнение показателей ширины и индексов стопы у лиц обоего пола основной и контрольной групп

Показатель	Пол	Группа				
		Контроль	Основная (по возрастам)			
			Юношеский	I период зрелого	II период зрелого	Пожилой
1	2	3	4	5	6	7
Ширина стопы (мм)	м	89,9 ± 0,41*	103,0 ± 3,9*, **	104,5 ± 1,7*, **	106,9 ± 3,4*, **	106,5 ± 2,7*, **
	ж	82,4 ± 0,28*	94,9 ± 2,2*, **	95,4 ± 1,37*, **	97,9 ± 1,5*, **	98,1 ± 1,0*, **
Индекс Вейсфлога (усл. ед)	м	3,00 ± 0,01*	2,54 ± 0,04**	2,52 ± 0,02**	2,51 ± 0,02*, **	2,51 ± 0,03*, **
	ж	2,96 ± 0,01*	2,57 ± 0,02**	2,52 ± 0,01**	2,46 ± 0,01*, **	2,40 ± 0,01*, **

1	2	3	4	5	6	7
Индекс Штриттер (усл. ед)	м	35,4 ± 0,57*	44,45 ± 0,53**	43,18 ± 0,23**	43,4 ± 0,4**	43,2 ± 0,3**
	ж	32,7 ± 0,36*	43,48 ± 0,43**	42,71 ± 0,16**	42,8 ± 0,1**	42,6 ± 0,3**
Индекс Штриттер–Годунова (усл. ед)	м	0,35 ± 0,01	0,445 ± 0,005**	0,431 ± 0,002**	0,435 ± 0,004*, **	0,433 ± 0,003*, **
	ж	0,33 ± 0,003	0,436 ± 0,004**	0,427 ± 0,002**	0,428 ± 0,001*, **	0,426 ± 0,003 ***
Показатель продольного свода стопы (усл. ед)	м	0,89 ± 0,01*	1,132 ± 0,02*, **	1,05 ± 0,01**	1,05 ± 0,02**	1,07 ± 0,01*, **
	ж	0,84 ± 0,01*	1,058 ± 0,02*, **	1,049 ± 0,01**	1,038 ± 0,003**	1,031 ± 0,01*, **

*Примечание: * – p <0,05 отличия, зависящие от пола, ** – p<0,05 отличия, зависящие от группы.*

При сравнении угловых показателей были выявлены определенные тенденции (табл. 3).

Таблица 3

Сравнение угловых показателей у лиц обоего пола основной и контрольной групп

Показатель	Пол	Группа				
		Контрольная	Основная			
			Юношеский	I период зрелого	II период зрелого	Пожилой
Угол 1 пальца (град.)	м	6,64 ± 0,22*	9,30 ± 1,09*, **	10,98 ± 0,77*, **	13,40 ± 0,75*, **	13,63 ± 0,92*, **
	ж	8,76 ± 0,14*	13,81 ± 0,92**	13,38 ± 0,22**	15,69 ± 0,25**	19,47 ± 0,59**
Угол V пальца (град.)	м	11,01 ± 0,28*	10,45 ± 0,54*	11,32 ± 0,85*	11,46 ± 0,75*	11,87 ± 0,82*
	ж	9,01 ± 0,15*	8,81 ± 1,03*	9,11 ± 0,24*	8,81 ± 0,20*	9,19 ± 0,41*
Пяточный угол (град.)	м	4,61 ± 0,19	7,91 ± 0,42*, **	8,73 ± 0,35*, **	8,94 ± 0,43*, **	8,98 ± 0,48**
	ж	4,72 ± 0,12	9,84 ± 0,72*, **	9,94 ± 0,23**	9,69 ± 0,15*, **	9,30 ± 0,28**

*Примечание: * – p < 0,05 отличия, зависящие от пола, ** – p < 0,05 отличия, зависящие от группы.*

Пациенты с ХВННК отличались от группы здоровых людей выраженными статистически достоверными изменениями основных плантографических показателей: увеличением ширины стопы, уменьшением индекса Вейсфлога, увеличением индексов Штриттера и Штриттер-Годунова, увеличением угла I пальца и пяточного угла, увеличением показателя продольного свода стопы.

Анализ корреляционных связей показал, что развитие ХВННК и ее стадия клинической классификации CEAP находится в сильной обратной корреляционной зависимости с индексом Вейсфлога ($r = -0,9$, $p < 0,05$), а также сильно коррелирует с шириной стопы ($r = 0,9$ $p < 0,05$), индексами Штриттера ($r = 0,9$, $p < 0,05$) и Штриттера-Годунова ($r = 0,9$, $p < 0,05$), углом I пальца ($r = 0,7$, $p < 0,05$) и пяточным углом ($r = 0,7$, $p < 0,05$), установлена слабая корреляционная связь с показателем продольного свода стопы ($r = 0,2$, $p < 0,05$) (табл. 4).

Таблица 4

Корреляционные связи плантографических параметров с развитием ХВН и стадией клинической классификации CEAP

Показатель	Коэффициент корреляции			
	Мужчины		Женщины	
	Наличие ХВН	Стадия ХВН	Наличие ХВН	Стадия ХВН
Длина стопы	-0,124	-0,112	-0,143	-0,125
Длина переднего отдела	-0,196	-0,152	-0,216	-0,165
Длина среднего отдела	-0,248	-0,231	-0,278	-0,248
Длина заднего отдела	-0,075	-0,039	-0,088	-0,042
Ширина стопы	0,927	0,914	0,947	0,921
Индекс Вейсфлога	-0,945	-0,928	-0,952	-0,931
Индекс Штритера	0,932	0,904	0,962	0,912
Индекс Штриттера-Годунова	0,922	0,906	0,955	0,907
Коэффициент продольного свода стопы	0,228	0,214	0,236	0,222
Угол I пальца	0,899	0,731	0,901	0,739
Угол V пальца	-0,084	-0,079	-0,088	-0,085
Пяточный угол	0,778	0,719	0,783	0,722

Выводы.

1. Установлена взаимосвязь между развитием ХВННК, ее классом по классификации CEAP и изменениями показателей анатомо-функционального состояния стопы, заключающаяся в уменьшении индекса Вейсфлога, увеличении ширины стопы, индексов Штриттера и Штриттер-Годунова, по-

казателя продольного свода стопы, угла 1 пальца и пяточного угла.

2. Учитывая сильную коррелятивную связь показателей строения стопы с проявлениями ХВННК, возможно использовать индекс Вейсфлога, увеличение ширины стопы, индексы Штриттера и Штриттер-Годунова, показатель продольного свода стопы, угол 1 пальца и пяточного угла для ранней диагностики и прогнозирования развития ХВННК.

Список литературы

1. Воробьев, А. А. Волгоградская информационная технология автоматизированной диагностики стопы человека / А. А. Воробьев, К. В. Гавриков, А. И. Перепелкин и др. // Бюллетень Волгоградского научного центра РАМН и Администрации Волгоградской области. – № 2. – ВолГМУ. – 2006. – С. 14–15.

2. Гавриков, К. В. Наш метод определения анатомо-функционального состояния стоп / К. В. Гавриков, А. И. Перепелкин, А. И. Краюшкин и др. // Морфология. – 2008. – № 2. – С. 29.

3. Перепелкин А. И., Царапкин Л. В. Морфофункциональные параметры стопы человека / А. И. Перепелкин, Л. В. Царапкин // Травматология и ортопедия. – 2008. – № 4 (50). – С. 100–101.

Воробьев Александр Александрович, доктор медицинских наук, профессор, президент Всероссийской ассоциации клинических анатомов, заведующий кафедрой оперативной хирургии и топографической анатомии, ГБОУ ВПО «Волгоградский государственный медицинский университет» Минздрава России, Россия, 4000131, г. Волгоград, ул. Рокоссовского, д. 1 г, тел.: (8442) 37-59-63, e-mail: cos@volgmed.ru.

Мозговой Павел Вячеславович, доктор медицинских наук, профессор кафедры факультетской хирургии, ГБОУ ВПО «Волгоградский государственный медицинский университет» Минздрава России, Россия, 4000131, г. Волгоград, пл. Павших Борцов, д. 1, тел.: (8442) 37-59-63, e-mail: post@volgmed.ru.

Девяткин Андрей Николаевич, ассистент кафедры оперативной хирургии и топографической анатомии, ГБОУ ВПО «Волгоградский государственный медицинский университет» Минздрава России, Россия, 4000131, г. Волгоград, ул. Рокоссовского, д. 1 г, тел.: (8442) 37-59-87, e-mail: post@volgmed.ru.

Андрющенко Федор Андреевич, кандидат медицинских наук, ассистент кафедры оперативной хирургии и топографической анатомии, ГБОУ ВПО «Волгоградский государственный медицинский университет» Минздрава России, Россия, 4000131, г. Волгоград, ул. Рокоссовского, 1г,. тел.: (8442) 37-59-87, e-mail: post@volgmed.ru.

УДК 611.64+611.13/16

© И.В. Гайворонский, Г.И. Ничипорук, Н.К. Хабибуллина, Р.Г. Мазуренко, 2013

И.В. Гайворонский[1,2], Г.И. Ничипорук[1,2], Н.К. Хабибуллина[2], Р.Г. Мазуренко[2]

МОРФОЛОГИЧЕСКАЯ ХАРАКТЕРИСТИКА И ТОПОГРАФО-АНАТОМИЧЕСКИЕ ОСОБЕННОСТИ ВЕН ПОЛОВОГО ЧЛЕНА

[1]ФГБВОУ ВПО «Военно-медицинская академия имени С.М. Кирова» Министерства обороны Российской Федерации, г. Санкт-Петербург
[2]ФГБОУ ВПО «Санкт-Петербургский государственный университет»

С помощью методов препарирования, инъекций рентгеноконтрастными массами и флеборентгенографии изучено венозное русло мужского полового члена взрослого человека. Установлено, что главными путями оттока крови от головки и пещеристых тел полового члена являются поверхностные и глубокие дорсальные вены. Они обеспечивают отток крови в бедренную и внутреннюю половую вены. Результаты исследований показали, что вены формируют между собой многочисленные анастомозы.

***Ключевые слова**: поверхностная дорсальная вена полового члена, глубокая дорсальная вена полового члена, половой член.*

I.V. Gayvoronsky, G.I. Nichiporuk, N.K. Khabibullina, R.G. Mazurenko

THE MORPHOLOGICAL CHARACTERISTIC AND TOPOGRAPHIC ANATOMICAL PECULIARITIES OF THE HUMAN PENILE VENOUS SYSTEM

The human penile venous system of an adult was studied with help of preparation methods, X-ray-opaque injections and phlebo roentgenography. It was established that the main pathways of blood outflow from the collum glandis and the corpus cavernosum of the penis were passed trough the superficial dorsal vein and the deep dorsal vein. They provided blood flow into the femoral vein and into the vena pudenda interna. It was established that the veins formed anastomoses with each other.

Key words: *superficial dorsal penile vein, deep dorsal penile vein, penis.*

Глубокие знания о строении венозного русла полового члена необходимы для более полного понимания патогенеза эректильной дисфункции, а также для проведения современных хирургических вмешательств, таких, как фаллопластика, эмоболизация венозных стволов, реваскуляризация. В последние годы показана важная роль в формировании сосудистой импотенции местных венозных нарушений [1, 2, 3].

Установлено, что венозный отток от полового члена может осуществляться через поверхностные дорсальные вены и глубокую дорсальную вену полового члена. Показано, что поверхностная дорсальная вена полового члена в 40,7 % случаев является непарным сосудом, но чаще (59,3 % всех наблюдений) выявлены две указанные вены. Поверхностная дорсальная вена начинается в коже крайней плоти, собирает венозную кровь от кожи полового члена и его оболочек. Под лонным сочленением вена направляется латерально и впадает в наружные половые вены (77,8 % наблюдений), являющиеся притоком бедренной вены. В 22,2 % случаев поверхностная вена впадала в поверхностную надчревную вену или в анастомоз между поверхностными надчревными венами, находящимися на передней поверхности лона. От кожи полового члена кровь также оттекала в притоки передних мошоночных вен, впадающих в наружные половые вены.

Глубокая дорсальная вена полового члена во всех наблюдениях начиналась на границе тела и головки полового члена, где она формировалась из нескольких корней, представленных мелкими венами ретрогландулярного венозного сплетения. Данное сплетение находилось между глубокой фасцией полового члена и белочной оболочкой пещеристых тел. Оно было образовано венами головки, формирующими венозные сети в глубине головки полового члена. Основные анастомозы этих вен располагались по ходу артериальной сети головки. В ретрогландулярное сплетение впадали верхние вены головки, в то время как нижние давали начало венам губчатого тела полового члена.

Чаще всего (64,8 % наблюдений) встречался конвергентный тип архитектоники, при котором глубокая дорсальная вена полового члена была представлена одним стволом, расположенным в тыльной борозде полового члена. В 35,2 % всех случаев глубокая дорсальная вена имела сетевидный тип архитектоники на всем своем протяжении.

Сформировавшись в виде одного или нескольких стволов, глубокая дорсальная вена проходила по тыльной поверхности полового члена под глубокой фасцией, плотно срастаясь с прилегающей белочной оболочкой. Во всех случаях вена располагалась посередине между двумя дорсальными артериями.

Мы установили, что данная вена принимала в себя огибающие вены, формирующиеся из слияния прободающих вен пещеристого тела и вен, выходящих из губчатого тела в области уретральной борозды. Огибающие вены имели диаметр 1–1,5 мм и располагались в основном в дистальной и средней трети полового члена. Они собирали кровь от ячеек пещеристых тел. Количество данных вен составляло от 4–5 (40,7 % наблюдений) до 9–10 (59,3 % случаев) парных вен. В большинстве эпизодов (94,4 % наблюдений) огибающие вены впадали в глубокую дорсальную вену в ее дистальной и средней трети. В 20,4 % всех наблюдений слева огибающих вен впадало несколько больше, чем справа ($p < 0,05$). Корни огибающих вен начинались в области уретральной борозды, огибали нижние полуокружности полового члена и формировали непосредственно огибающие вены на дорсолатеральной поверхности органа.

Из верхних каверн пещеристых тел начинались вены, которые проходили через белочную оболочку в области тыльной борозды. Они представляют собой тонкостенные сосудистые образования в виде перевернутой воронки, что, видимо, препятствует обратному току крови. Боковые вены на латеральных поверхностях вливались в огибающие вены и вены головки.

У корня полового члена глубокая дорсальная вена, в отличие от дорсальной артерии и дорсального нерва, проходила через толщу пращевидной связки и лежала между лобковым симфизом и спинкой полового члена на протяжении 1–1,5 см. Можно полагать, что такие топографо-анатомические отношения вены являются дополнительными сдерживающими факторами для оттока венозной крови из полового члена во время эрекции.

В области луковицы полового члена и задней части губчатого тела под собственной фасцией формируется мощное венозное сплетение. В это сплетение вливаются вены губчатого тела, вены лу-

ковицы и вены задних отделов пещеристых тел. Отток крови из данного сплетения осуществляется в простатическое венозное сплетение по многочисленным венам, которые прободают мышцы мочеполовой диафрагмы или проходят под лобковым симфизом через фиброзные пластинки. Задержка оттока крови из этого сплетения возникает при сокращении мышц мочеполовой диафрагмы.

Главными путями оттока крови от головки и пещеристых тел полового члена являются поверхностные и глубокие дорсальные вены. Они обеспечивают отток крови в бедренную и внутреннюю половую вены. Вены формируют между собой многочисленные анастомозы. От губчатого тела и луковицы кровь оттекает через прободающие вены мышц промежности в простатическое венозное сплетение.

Список литературы

1. Жнейди, Ж. М. Патогенез, диагностика и лечение венозной эректильной дисфункции : автореф. дис. … канд. мед. наук / Ж. М. Жнейди. – Ростов-н/Д., 1997. – 19 с.
2. Урываев, Ю. М. Состояние венозной системы полового члена при эректильной импотенции : автореф. дис. … канд. мед. наук / Ю. М. Урываев. – Киев, 1989. – 20 с.
3. Okolokulak, E. S. The morphofunctional changes of human penile blood vessels during the maturity / E. S. Okolokulak // Folia morphologica. – 1999. –Vol. 8. – P. 187.

Гайворонский Иван Васильевич, доктор медицинских наук, профессор, начальник кафедры нормальной анатомии, ФГБВОУ ВПО «Военно-медицинская академия имени С.М. Кирова» Министерства обороны Российской Федерации, заведующий кафедрой морфологии медицинского факультета, ФГБОУ ВПО «Санкт-Петербургский государственный университет», Россия, 194044, г. Санкт-Петербург, ул. Академика Лебедева, д. 6, тел.: (812) 542-20-91, 199106, Санкт-Петербург, 21-я линия д. 8а, тел.: (812) 326-03-26, e-mail: spbmf@mail.ru.

Ничипорук Геннадий Иванович, кандидат медицинских наук, доцент кафедры нормальной анатомии, ФГБВОУ ВПО «Военно-медицинская академия имени С.М. Кирова» Министерства обороны Российской Федерации, доцент кафедры морфологии медицинского факультета, ФГБОУ ВПО «Санкт-Петербургский государственный университет», Россия, 194044, г. Санкт-Петербург, ул. Академика Лебедева, 6, тел.: (812) 542-20-91, 199106, Санкт-Петербург, 21-я линия, д. 8а, тел.: (812) 326 03 26, e-mail: spbmf@mail.ru.

Хабибуллина Неля Камилевна, ассистент кафедры морфологии ФГБОУ ВПО «Санкт-Петербургский государственный университет», Россия, 199106, Санкт-Петербург, 21-я линия д. 8а, тел.: (812) 326-03-26, e-mail: spbmf@mail.ru.

Мазуренко Роман Геннадьевич, кандидат медицинских наук, ассистент кафедры морфологии ФГБОУ ВПО «Санкт-Петербургский государственный университет», Россия, 199106, Санкт-Петербург, 21-я линия д. 8а, тел.: (812) 326-03-26, e-mail: spbmf@mail.ru.

УДК 616.42.013

© Э.Н. Галеева, К.Ж. Бикимова, 2013

Э.Н. Галеева, К.Ж. Бикимова

ТОПОГРАФО-АНАТОМИЧЕСКАЯ ХАРАКТЕРИСТИКА БРЫЖЕЕЧНЫХ ЛИМФАТИЧЕСКИХ УЗЛОВ ТОНКОЙ КИШКИ ЧЕЛОВЕКА В РАННЕМ ПЛОДНОМ ПЕРИОДЕ ОНТОГЕНЕЗА

ГБОУ ВПО «Оренбургская государственная медицинская академия» Минздрава России

В исследовании, выполненном на 30 плодах человека обоего пола, определены морфологические характеристики брыжеечных лимфатических узлов тонкой кишки на 16–22 неделях пренатального онтогенеза. Описываются особенности форм, протяженности, топографии, а также количественные характеристики лимфатических узлов тонкой кишки плода. Полученные данные можно использовать для интерпретации результатов УЗИ при скрининговых методах исследования плодов человека в целях выявления патологии.

Ключевые слова: *лимфатические узлы, тонкая кишка, брыжейка, плод, фетальная топографическая анатомия.*

E.N. Galeeva, K.J. Bikimova

THE TOPOGRAPHIC AND ANATOMICAL CHARACTERISTICS OF MESENTERIC LYMPH NODES OF THE SMALL INTESTINE OF MAN IN THE EARLY FETAL PERIOD OF ONTOGENESIS

In the study performed on 30 fetuses of man, male and female it was revealed the features of mesenteric lymph nodes of the small intestine of 16 - 22 weeks of prenatal ontogenesis. The form, structure, topography, the morphological and quantitative characteristics of the lymph nodes of the small intestine were described. These data may be used for interpreting the results of ultrasonography in the screening methods of study to detect abnormalities in the human fetus.

Key words: *lymph nodes, small intestine, mesentery, fetus, fetal topographical anatomy.*

Введение. Брыжеечные лимфатические узлы являются важным компонентом желудочно-кишечного тракта человека, который испытывает наиболее выраженную иммунную нагрузку буквально сразу после его рождения. Знание морфологических особенностей лимфатических узлов брыжейки тонкой кишки необходимы для правильной интерпретации новых сведений по определенным формообразующим процессам тонкой кишки и для своевременной диагностики антенатальной патологии со стороны лимфатических узлов брюшной полости плода [1, 2, 4, 8]. По литературным данным, при изучении брыжеечных лимфатических узлов от 9 до 24 недель гестации установлены 3 стадии развития. На I стадии (плод длиной 30–37 мм, что соответствует 9–12 неделям развития) на месте будущего узла имеется скопление мелких клеток и кровеносных сосудов, залегающих в петлях мезенхимы. На II стадии (плод длиной 42–48 мм, что соответствует 14–18 неделям развития) образуется так называемый незрелый лимфатический узел, в соединительной ткани которого увеличивается количество клеток миелоидного и особенно лимфоидного ряда. В эти сроки развития формируются капсула, трабекулы и краевой синус. В данной стадии (14–18 недель гестации) и в сроки до 22 недель развития в лимфатическом узле выявляются клетки миелоидного ряда. Третья стадия (плод длиной свыше 75 мм, соответствующий 23–24 неделям гестации) – образование «зрелых» лимфатических узлов. К 23 неделе развития в брыжеечных лимфатических узлах полностью отсутствуют клетки миелоидного ряда. Таким образом, в срок 22 недели гестации брыжеечные лимфатические узлы еще не достигают развития, их функциональные зоны находятся в стадии формирования. Брыжеечные лимфатические узлы, начиная с 23 недели развития, выделяются как органы специализированного лимфоцитопоэза и с этого момента дифференцируются все компоненты микроанатомической организации органа [3, 7].

Цель и задачи исследования: получить новые данные по описательной и количественной макроскопической топографической анатомии брыжеечных лимфатических узлов человека на этапе раннего плодного периода онтогенеза, изучить и описать морфометрические параметры лимфатических узлов тонкой кишки на 16–22 неделях гестации, дать количественную оценку морфометрических параметров в указанные сроки раннего плодного онтогенеза.

Материалы и методы исследования. Исследованы 30 плодов человека обоего пола на 16–22 неделях пренатального онтогенеза, полученных в результате искусственного прерывания беременности по социальным показаниям с соблюдением всех этических и деонтологических норм. Проведено микро- и макрофотографирование, морфометрия, макромикроскопическое препарирование, распилы торса плода в трех взаимоперпендикулярных плоскостях.

Результаты исследования и их обсуждение. Согласно Международной анатомической терминологии под редакцией Л.Л. Колесникова (2003) [3], выделяют региональные лимфатические узлы (nodi lymphoidei regionales), которые подразделяются на узлы брюшной полости, разделяемые на париетальные и висцеральные. Висцеральные лимфатические узлы располагаются в области ворот органов и по ходу магистральных кровеносных сосудов и их ветвей. Кроме того, выделяют лимфатические узлы тонкой кишки, получившие название верхних брыжеечных узлов, которые находятся между листками брыжейки тонкой кишки по ходу верхних брыжеечных сосудов [5, 6].

По результатам наблюдений установлено, что верхние брыжеечные лимфатические узлы на протяжении изучаемого периода располагаются тремя рядами или группами. Первая группа – околокишечные (юкстакишечные) или периферические брыжеечные узлы, находящиеся у брыжеечного края тонкой кишки до артериальных дуг, они маловыраженные, единичные и имеют зернистую форму, плохо визуализируются. Вторая группа (средняя, промежуточная) одна из самых выраженных

групп узлов на 16–22 неделях развития, располагается примерно на середине расстояния между корнем брыжейки тонкой кишки и стенкой тонкой кишки, составляет одну из самых хорошо определяемых и выраженных групп узлов. В эту группу входят лимфатические узлы шаровидной, вытянутой и бобовидной формы. Узлы данной группы сосредоточены большими скоплениями в области проксимального отдела корня брыжейки тонкой кишки и маловыраженными группами – в области дистального отдела брыжейки. Продольный размер узлов не превышает в среднем 0,3 ± 0,24 мм, группа насчитывает порядка от 20 до 40 лимфатических узлов, располагающихся практически параллельно ходу корня брыжейки тонкой кишки. Проксимальный отдел корня располагается на уровне нижнего края Th 12 позвонка в начале исследуемого периода, и нижнего края тела L1 позвонка в конце наблюдаемого периода. Дистальный отдел корня брыжейки тонкой кишки располагается в верхних участках, слабо выраженной правой подвздошной ямки, что соответствует уровню тела L2 позвонка в начале периода наблюдений и L3 позвонка в конце периода. Длина корня в среднем составляет 1,5 мм ± 0,27 мм. В большинстве наблюдений корень брыжейки тонкой кишки имеет направление слева направо, параллельно висцеральной поверхности печени плода, либо слабо выраженное косое направление. Лимфатические узлы третьей группы (центральной) располагаются параллельно корню брыжейки тонкой кишки и возле стволов верхних брыжеечных сосудов. Они определяются в виде единичных скоплений, то есть конгломератов, в среднем насчитывающих до 20 узлов, и имеют в среднем продольный размер от 0,5 ± 0,25 мм до 0,8 ± 0,34 мм. Эти лимфатические узлы по сравнению с первыми двумя группами довольно крупные, вытянутой формы и основное их расположение – вдоль корня брыжейки. Следует отметить хорошую визуализацию лимфатических узлов брыжейки тонкой кишки второй и третьей группы, корня брыжейки тонкой кишки на протяжении всего раннего плодного периода онтогенеза человека, без выраженных половых отличительных признаков.

Заключение. Полученные данные дают возможность проведения количественного и качественного анализа морфометрических параметров, а также интерпретировать морфологические и топографические данные при УЗИ плода, на протяжении раннего плодного периода развития и дополняют данные по возрастной анатомии брыжеечных лимфатических узлов человека.

Список литературы

1. Бикмухамбетов, Е. Ж. Развитие и морфологическая организация брыжеечных лимфатических узлов человека в раннем антенатальном и перинатальном периодах развития / Е. Ж. Бикмухамбетов // Медицинский журнал западного Казахстана. – 2010. – № 4 (28). – С. 21–22.
2. Бородин, Ю. И. Лимфатический регион и детоксикация / Ю. И. Бородин // Морфология. – 2005. – № 4. – С. 25–28.
3. Колесников, Л. Л. Международная анатомическая терминология. Региональные лимфатические сосуды / Л. Л. Колесников. – М. : Медицина, 2003. – 424 с.
4. Молдавская, А. А. Онтогенез и морфофункциональные особенности строения органов пищеварительного тракта / А. А. Молдавская // Успехи современного естествознания. – 2006. – № 3. – С. 63–66.
5. Петренко, В. М. Развитие лимфатической системы в пренатальном онтогенезе человека / В. М. Петренко. – СПб. : Изд-во СПбГМА, 1998. – 364 с.
6. Сапин, М. Р. Анатомическая наука в начале XXI века / М. Р. Сапин // Астраханский медицинский журнал. – 2007. – № 2. – С. 9.
7. Kampmeier, O. Evolution and comparative morphology of the lymphatic system / O. Kampmeier. – Springfield : C. Thomas, 1969. – 620 p.
8. Stevens, A. Human Histology / A. Stevens, J. S. Lowe. – London : Mosby, 1997. – 368 p.

Галеева Эльвира Науфатовна, кандидат медицинских наук, старший преподаватель кафедры анатомии человека, ГБОУ ВПО «Оренбургская государственная медицинская академия» Минздрава России, Россия, 460000, г. Оренбург, ул. Советская, д. 6, тел.: (3532) 77-30-09, e-mail: galeewa.elwira@yandex.ru.

Бикимова Карина Жмагазиевна, студентка III курса лечебного факультета, ГБОУ ВПО «Оренбургская государственная медицинская академия» Минздрава России, Россия, 460000, г. Оренбург, ул. Советская, д. 6, тел.: 8-961-910-43-46, e-mail: Karinananana@yandex.ru.

УДК 61:614.2
© Х.М. Галимзянов, Н.Н. Тризно, Ю.М. Лопухин, Т.А. Бодрова, А.Л. Ноткинс, Е.Н. Сучкова, М.Н. Тризно, М.Е. Левитан, М.А. Пальцев, С.В. Сучков, 2013

Х.М. Галимзянов[1], Н.Н. Тризно[1], Ю.М. Лопухин[2], Т.А. Бодрова[3], А.Л. Ноткинс[4], Е.Н. Сучкова[1], М.Н. Тризно[1], М.Е. Левитан[1], М.А. Пальцев[5], С.В. Сучков[6]

ПРЕДИКТИВНО-ПРЕВЕНТИВНАЯ И ПЕРСОНИФИЦИРОВАННАЯ МЕДИЦИНА КАК НОВАЯ ОТРАСЛЬ ЗДРАВООХРАНЕНИЯ И ЕЕ ПЕРСПЕКТИВЫ

[1]ГБОУ ВПО «Астраханская государственная медицинская академия» Минздрава России
[2]ФГУ «Научно-исследовательский институт физико-химической медицины» ФМБА РФ, г. Москва
[3]ФГАОУ ВПО «Национальный исследовательский университет «Высшая школа экономики», г. Москва
[4]Научный институт здоровья, Бетесда, Мэриленд, США
[5]Национальный исследовательский центр «Курчатовский институт», г. Москва
[6]ГБОУ ВПО «Московский государственный медико-стоматологический университет им. А.И. Евдокимова» Минздрава России, г. Москва

Рассмотрены основные принципы и примеры использования превентивно-профилактической и предиктивной медицины. Данное направление, в отличие от медицины лечебной, уместно рассматривать как наиболее ранний этап активного воздействия на организм потенциального пациента с целью своевременной коррекции потенциально возможного патологического процесса на доклиническом этапе развития.

В частности, такая тактика обследования способна выявить целый ряд заболеваний, имеющих длительный скрытый период, таких, как сахарный диабет первого типа и рассеянный склероз. На примере этих заболеваний подробно описан алгоритм обследования для ранней диагностики и тактики своевременного лечения.

Ключевые слова: *превентивно-профилактическая и предиктивная медицина, протеомика, метаболономика, биоинформатика.*

H.M. Galimzyanov, N.N. Trizno, Yu.M. Lopukhin, T.A. Bodrova, A.L. Notkins, E.N. Suchkova, M.N. Trizno, M.E. Levitan, M.A. Paltsev, S.V. Suchkov

THE PREDICTIVE-PREVENTIVE AND PERSONALIED MEDICINE AS A NEW BRANCH OF HEALTH PROTECTION AND ITS PERSPECTIVES

The main principles and examples of preventive and predictive medicine are described. This direction in contrast to curative medicine is based on the timely correction of the most early-stage of disease of the potential patient to prevent the pathological process in the preclinical stage of development. This diagnostic strategy may reveal a number of diseases with long latency period, such as Diabetes 1 type and multiple sclerosis. On the base of these diseases there were described the algorithm of examination for early diagnosis and adequate treatment.

Key words: *preventive-prophylactic, predictive medicine, proteomics, metabolonomics, bioinformatics.*

Медицина на протяжении всего своего исторического развития (периода так называемого галенизма) основное внимание уделяла уже заболевшему человеку, акцентируя внимание на учении о болезни (нозологии), поэтому информация о здоровом человеке и так называемых донозологических состояниях, предшествующих развитию болезни, оставалась в тени.

Сложившаяся ситуация обусловлена отсутствием в национальных программах здравоохранения ключевого звена – мониторинга индивидуального здоровья, в основе которого лежат активно разрабатываемые в мире принципы *превентивно-профилактической* и *предиктивной* медицины. Именно это звено, основанное на доклиническом выявлении заболевания и последующих превентивных мероприятиях, способно реально стабилизировать показатели заболеваемости и снизить инвалидность трудоспособного населения, существенно сократив традиционно высокие расходы на лечение уже заболевших людей.

Перелом во взглядах на роль и место медицины в структуре охраны здоровья произошел на рубеже 80–90-х гг. XX в. в связи с внедрением технологий, основанных на достижениях *геномики, про-*

теомики, *метаболомики* и *биоинформатики*, которые позволили создавать в биоструктурах человеческого организма условия для визуализации первичных очагов поражения, скрытых от глаз врача-клинициста [2, 6].

Цель *геномики*, в основе которой лежит совокупный объем информации о структуре и свойствах генов и образующих гены молекулы ДНК, – получение информации о потенциальных свойствах клетки, которые не полностью реализованы на текущий момент времени на уровне генома (например, «молчащие гены») [1].

Если геномика появилась в результате развития техники секвенирования ДНК и РНК, то для протеомики основополагающую роль играют методы идентификации индивидуальных белков и находящихся в их составе антигенных детерминант (эпитопов).

Протеомика дает возможность охарактеризовать клетку именно в границах текущего момента времени, фиксируя все находящиеся в ней РНК-транскрипты (*транскриптомика* как часть протеомики и геномики одновременно) и белки в своего рода «моментальной» фотографии функционального состояния клетки на уровне ее *протеома,* то есть совокупности всех ферментных и структурных белков, которые на данный момент времени «работают», в отличие от неэкспрессирующихся и нетранслируемых генов.

Практическим итогом протеомики является идентификация и количественное определение всех индивидуальных белков, которые содержатся в образце (сыворотка крови, спинномозговая жидкость, моча, биопсия) с последующим слежением (мониторингом) за динамикой их концентраций в ходе развития заболевания и на фоне проводимой терапии.

Метаболомика – построение глобального профиля концентрации всех метаболитов в данном образце. Основное направление работ – выявление метаболических изменений, характерных для инициации патологий и ее динамики, для закономерностей ответа метаболизма на терапию.

Метаболомика отражает функциональное состояние клетки на уровне ее метаболизма в реальном времени, то есть in situ, требуя применения на первый взгляд не совсем понятного по звучанию термина – метаболома, отражающего совокупность всех метаболических путей в данной клетке на данный момент времени. Метаболомика позволяет следить за белковыми взаимодействиями, что хорошо иллюстрируется на примере передаче сигналов от поверхности клетки к факторам избирательной транскрипции в ядре.

Но как осмысливать данные метаболомики, геномики и протеомики в целом? Как и в какой степени соотносить полученные данные со сложнейшей общей картиной метаболизма человека?

Эту задачу призвана решать *биоинформатика* с применением самых современных методов математического моделирования. С помощью биоинформатики уже получены впечатляющие результаты в области неврологии, эндокринологии, кардиологии и онкологии. И в ближайшее время технологии гено- и фенотипирования будут использованы для создания биоинформационной базы, необходимой в ходе системного мониторинга индивидуального здоровья, то есть в рамках задач персонифицированной медицины, базирующейся на принципах биопредикции и биопревенции [4, 8, 10].

Как следует из вышеизложенного, одним из решающих итогов комплексного изучения генома, протеома и метаболома человека с применением биоинформатики является возникновение в структуре здравоохранения качественно нового направления – предиктивно-превентивной медицины. Данное направление, в отличие от медицины лечебной, уместно рассматривать как наиболее ранний этап активного воздействия на организм потенциального пациента с целью своевременной коррекции потенциально возможного патологического процесса на доклиническом этапе развития. Соответственно, любые диагностические и медикаментозные мероприятия должны подбираться строго индивидуально (как «костюм» под «заказчика»), учитывая особенности генома индивидуума, то есть осуществляться в рамках персонифицированных задач под конкретного пациента с конкретной формой заболевания и конкретным генотипом. Для реализации на практике *концепции превентивно-предиктивной медицины* должна быть создана принципиально новая медицинская стратегия, основу которой составят два базовых принципа:

- выявление признаков заболевания на стадии доклинической патологии с идентификацией фармакотерапевтических мишеней для последующих стадий фармакокоррекции и фармакопревенции;
- фармакокоррекция и фармакопревенция, относящиеся к превентивно-профилактическим мероприятиям.

Такой подход в совокупности обеспечит минимизацию рисков заболеваемости и показателей инвалидности, а в итоге – сокращение бюджетных расходов на охрану здоровья нации [14].

Поиск высокоинформативных и надежных биомаркеров, характерных для диагностики докли-

нических стадий, сопряжен с целым рядом трудностей, в частности, с отсутствием в распоряжении исследователей и врачей адекватной задачам предиктивной медицины единой биоинформационной базы. Соответственно, методической основой обследования индивидуального здоровья и проведения индивидуальной доклинической диагностики должны стать базовые алгоритмы, которые существенно отличаются от традиционного клинического подхода и позволят максимально использовать организационно-штатную структуру поликлиник и консультативно-диагностических центров (КДЦ) для проведения целевых обследований.

В качестве примеров к таким алгоритмам можно отнести следующие.

Алгоритмы *доклинической* диагностики:

(а) рассеянного склероза (РС), болезней Альцгеймера и Паркинсона;

(б) атеросклероза и аневризм крупных сосудов;

(в) целиакии и болезни Крона;

(г) системной красной волчанки (СКВ) и ревматоидного артрита (РА);

(д) сахарного диабета 1-го типа (СД1);

(е) злокачественных новообразований и регионарных метастазов.

Алгоритм *превентивной* иммуногенотерапии (с эффектом супрессии аутоиммунного воспаления, например, аутоиммунного инсулита или демиелинизации у больных с пред-СД1 и РС, соответственно).

Алгоритм *превентивной* иммуногенотерапии злокачественных новообразований и фармакопревенции рисков метастазирования.

На первом этапе, безусловно, нужно, используя традиционные генетические маркеры конкретного заболевания и информацию, полученную, как минимум, из трех основополагающих документов:

(а) анализа генеалогического древа;

(б) анамнеза морби;

(в) анамнеза вита – выявить людей, предрасположенных к развитию данного заболевания на основе анализа генетического полиморфизма и секвенирования ДНК, сформировав для второго этапа соответствующие группы риска.

Генетическое тестирование наследственной предрасположенности широко практикуется во многих лабораториях и диагностических центрах Западной Европы и Америки, используя для этих целей секвенирование на основе ***ДНК-микробиочипов*** (DNA microarray).

В результате обследования пациент любого возраста может получить информацию о возможном риске развития у него предполагаемого заболеваний, а врач, принимая во внимание результаты молекулярно-генетического анализа, приступить к разработке базового протокола патогенетически обоснованной упреждающей терапии (терапевтической фармакопревенции), в том числе генотерапии [3, 12, 13, 17, 18].

Отобранные по итогам первого (как правило, молекулярно-генетического) этапа лица подвергаются далее обследованию с использованием соответствующих (целевых) панелей фенотипических биомаркеров для решения задач предиктивной транскриптомики и протеомики, отслеживая при этом возможных потенциальных больных или лиц, предрасположенных к развитию данного заболевания и/или находящихся на стадии доклинической патологии.

В качестве наиболее перспективных моделей, иллюстрирующих возможности доклинической диагностики и превентивной фармакопревенции, могут быть использованы следующие формы нозологий:

(а) рассеянный склероз (РС) и болезнь Альцгеймера (БА);

(б) антифосфолипидный синдром (АФС);

(в) атеросклероз и аневризмы крупных сосудов (АКС);

(г) системные аутоиммунные заболевания (системная красная волчанка (СКВ) и ревматоидный артрит (РА));

(д) целиакия;

(е) сахарный диабет 1-го типа (СД1);

(ж) аутоиммунные тиреоидиты (АИТ);

(л) хронические заболевания печени аутоиммунной природы;

(м) воспалительные заболевания кишечника аутоиммунной природы.

К наиболее значимым факторам, способствующим индукции ХРЗ, отнесены:

(а) генетическая предрасположенность к формированию постинфекционного аутоиммунного синдрома (ПИФАС), диктуемая преимущественно локусами главного комплекса гистосовместимости (HLA);

(б) наличие аномальных белков и метаболитов, не способных осуществлять принадлежащие им

физиологические функции;

(в) носительство микробных патогенов, обладающих мимикрирующим потенциалом и способных провоцировать развитие ПИФАС.

С учетом потенциальной значимости факторов-индукторов для доклинической диагностики предлагается использовать биомолекулы-маркеры, которые одновременно могут выступать и этиофакторами заболевания, и биоиндикаторами и/или биопредикторами, а соответствующие исследования следует проводить у лиц в группах риска или же среди пациентов с предполагаемым заболеванием.

Приведем конкретные примеры, иллюстрирующие СД1 и РС.

Модель СД1. Согласно современным представлениям, СД1, несмотря на острое начало, имеет длительный скрытый период. В развитии заболевания принято выделять ряд стадий:

(а) **стадия 1** (доклиническая стадия) – повреждение β-клеток различными факторами (например, патогенами с мимикрирующими свойствами) и запуск механизмов аутоагрессии с развитием хронического воспаления аутоиммунной природы в зоне островков Лангерганса (на этой стадии определяются антиостровковые аутоАТ как важнейшие факторы биопредикции СД1 на фоне полной сохранности физиологического уровня секреции инсулина);

(б) **стадия 2** (также доклиническая стадия) – активный процесс аутоиммунного воспаления (на фоне роста титров антиостровковых аутоАТ), сопровождающийся истощением популяции β-клеток и снижением интенсивности секреции инсулина;

(в) **стадия 3** (переход доклинической в клиническую стадию – стадию «преддиабета») – снижение интенсивности стимулированной секреции инсулина с формированием в отдельных случаях синдрома толерантности к глюкозе (первые клинические симптомы начинают проявляться при гибели более 60–70 % бета-клеток);

(г) **стадии 4 и 5** (клинические) – клиническая манифестация СД1, ассоциированная с резким снижением секреции инсулина и гибелью более 90 % β-клеток, с последующей полной деструкцией β-клеток и прекращением секреции инсулина.

На сегодняшний день достаточно хорошо определены почти все гены, мутации в которых увеличивают риск развития СД1, а именно:

- локус, обеспечивающий защиту бета-клеток от апоптоза – TNFAIP3;
- локус, обеспечивающий секрецию инсулина и его метаболизм – INS;
- локус, ответственный за состояние иммунитета – ERBB3, PTPN22, IL2RA, SH2B3, PTPN2, CTLA4, и др.;
- DR3 – влияющий на процесс образования аутоАТ к β-клеткам (в основном у взрослых);
- DR4 – влияющий на появление аутоАТ к инсулину с формированием синдрома инсулинорезистентности (как правило, в юном возрасте);
- DQ – определяющий риски развития аутоиммунных процессов, ассоциируемых с СД1 (в частности, DR3-DQ2 и DR4-DQ8 являются самыми распространенными генами, вызывающими СД1, особенно в раннем возрасте);
- DR2, DR6, DR7 – диабетопротективные локусы.

К не менее значимым факторам предикции СД1 относится сфера протеомики. Так, наличие и положительная динамика титров циркулирующих в крови антиостровковых и иных аутоАТ (например, GADA и GAD65A, а также IAA, IA-2icA и ZnT8A), дает возможность предсказывать развитие СД1 у серопозитивных лиц-носителей с вероятностью в 65–70 %. Такого рода аутоАТ предшествуют развитию СД1 в течение многих лет, что позволяет использовать их для предикции клинических стадий и идентификации субъектов с высоким риском развития «болезни». Более того, появление аутоАТ, направленных против двух или более островковых аутоАГ, значительно достовернее иллюстрируют риски перехода доклинической стадии СД1 в «болезнь», чем высокие титры АТ к отдельно взятому АГ.

Следует при этом подчеркнуть, что сочетанное гено- и фенотипирования лиц из групп риска на биопредикторы двух категорий одновременно, относящихся к сферам геномики и протеомики (например, комбинация HLA-генов высокого риска и аутоАТ в единой предиктивной панели), повышает предиктивный индекс до 85–90 %, облегчая селекцию лиц из групп риска для фармакопревенции в будущем [11].

Модель РС. В основе РС лежит универсальный дегенеративно-воспалительный процесс аутоиммунной природы с демиелинизацией, гибелью олигодендроцитов (ОДЦ) и дегенерацией аксонов, состоящий из трех основных стадий:

- доклинической стадии;

- стадии аутоиммунного воспаления;
- стадии нейродегенерации.

В этой связи нами предложена модель патогенеза РС с учетом ассоциированного ПИФАС как одного из ключевых факторов, предшествующих РС и способствующих его прогрессированию. Такого рода модель способствует выявлению биопредикторов хронизации, необходимых для формулировки прогноза и разработки протоколов фармакопревенции.

Первые признаки демиелинизации появляются в доклинической стадии РС задолго до клинического дебюта. В этой связи генетические тесты являются очень важным методом оценок рисков, например, для членов семей пациентов с диагнозом РС [5].

К генам, мутации которых являются фактором предрасположенности к РС, относят гены иммунной системы (DRB1, OPN, CD44, CD24, CCR 32), гены, ответственные за метаболизм миелиновых белков (MBP, CTLA4, ICAM1), гены, контролирующие секрецию провоспалительных цитокинов (TGFB1, TNF) и др.

Вторым, не менее важным методом оценок рисков являются аутоАТ к основному белку миелина (ОБМ), часть из которых обладает протеолитической активностью в отношении аутоГ-субстрата (АТ-протеазы), обнаруживаясь на доклинических стадиях РС. АТ-протеазы способны служить биопредикторами демиелинизации, а, соответственно, инструментами в доклинической диагностике РС.

АТ-протеазы принадлежат к природным абзимам, которые, являясь антителами и одновременно ферментами, принадлежат к новой группе физиологически активных соединений с дуальными свойствами, объединенными эволюцией в структуре единой биомолекулы. Наиболее интересными являются результаты исследований АТ-протеаз в патогенезе РС – в крови большинства таких больных выявлялись антимиелиновые аутоАТ с протеолитической активностью в отношении основного белка миелина как главной мишени для каталитической атаки. Такого рода АТ-протеазы проявляют достоверную корреляцию со степенью демиелинизации нервной ткани, при этом уровни протеолитической активности заметно отличаются не только между больными и донорами, но и между больными с различными клиническими типами течения РС.

Выявлена также значительная корреляция активности АТ-протеаз со степенью демиелинизации и с процессами инвалидизации пациентов (это можно наглядно увидеть на шкале EDSS).

Отслеживая стабильный рост активности АТ-протеаз, можно предсказывать трансформацию одной формы заболевания в другую до появления клинических признаков, а именно – переход ремиттирующего типа (форма средней тяжести) во вторично-прогредиентный тип (тяжелая форма).

Исключительный интерес в диагностике РС представляет мониторинг протеолитической активности АТ-протеаз в эволюции заболевания. Эта активность регистрируется на самых ранних стадиях заболевания (за 1–2 года до появления первых МРТ- и иных признаков). Более того, помимо пациентов с подтвержденным диагнозом «РС», около 65–75 % также серопозитивны по ОБМ-специфичным АТ-протеазам. Несмотря на то, что активность таких АТ-протеаз у родственников пациентов на порядок ниже, чем у самих пациентов, она все же значительно превосходит показатели активности АТ-протеаз среди здоровых доноров.

7 из 12 родственников, подвергшихся мониторингу в течение длительного времени, демонстрировали стабильный рост АТ-опосредованной протеолитической активности в течение 3–5 лет. Когда активность достигала средних значений, обнаруживались первые МРТ-признаки («бляшки»), а также первые клинические признаки заболевания.

Полученные результаты могут послужить основой для создания уникального поколения наноинструментов (на основе АТ-протеаз), используемых в рамках протоколов клинической и доклинической диагностики.

Гено- и фенотипические биомаркеры (например, аутоАТ или иные биопредикторы) могут позволить предсказывать точку начала клинической манифестации заболевания, находящегося на момент типирования лица из группы риска в стадии *доклинической* патологии, а также прогнозировать степень тяжести процесса, интенсивность его хронизации и прогрессии, а также масштабы инвалидизации «будущих» пациентов.

Идентификация таких биомаркеров с оценкой их прогностической значимости может позволить осуществить вторичную профилактику с использованием «адресных» (таргетных) лекарственных средств, в том числе средств, составляющих основу генотерапии.

Построение терапевтической стратегии и тактики на основе данных доклинической диагностики должно учитывать два важных момента: а) приостановку/блокаду аутоагрессии; б) восстановление морфофункционального ресурса органа или ткани (СД1 и РС).

Если первый вопрос более или менее понятен, поскольку иммуносупрессоры уже используются в клинической практике, то второй не так очевиден и до конца пока не решен. Сохранность структуры и функции пораженной ткани может быть достигнута с использованием следующих подходов:

- трансплантации: главной проблемой в этой области является высокий риск отторжения трансплантата и развития реакции трансплантата против хозяина;
- применения фармакологических средств с регенераторным ресурсом: эта технология выглядит наиболее перспективной в свете современного развития фармакотерапевтических и фармакопрофилактических конструкций;
- технологии создания и пересадки стволовых клеток или технологии трансдифференцировки.

И, наконец, принципиально новая стратегия – стратегия использования АТ-протеаз в качестве инструментов фармакопревенции на доклинических стадиях РС. АТ-протеазы можно программировать и репрограммировать в целях оптимизациии их использования в ходе метаболизма, либо с целью переориентации основных каталитических процессов. Невероятно высокую значимость представляют АТ-протеазы, направленно воздействующие на реакции ремоделирования тканей сложной и многоуровневой структуры, например, миелина.

Помимо технологических аспектов, реализация программы превентивно-профилактической медицины потребует не только накопленных фундаментальных знаний, но и правильной (в том числе юридической) интерпретации результатов доклинического тестирования. Современное сообщество испытывает необходимость в создании инновационных подходов обучения новых поколений специалистов и широкомасштабного распространения современного образа системного мышления, что требует организации в медицинских вузах специальных учебных программ, включающих в себя технологические, психологические и юридические аспекты постановки доклинического диагноза с применением соответствующей доказательной базы. Становится очевидным, что обществу необходима принципиально новая научно-практическая школа для широкого распространения инновационного мышления и формирования специалистов-профессионалов новой генерации, использующих в качестве ключевых нетрадиционные для сегодняшнего дня доклинические критерии, основанные на достижениях геномики и протеомики [9, 7, 15, 16].

Реализация обозначенного направления деятельности приведет со временем к замене существующей модели взаимоотношений «лечащий врач-пациент» на модель «врач – консультант – здоровый человек» и обеспечит переход от системы, ориентированной на лечение заболевания, к системе охраны индивидуального здоровья.

Остается лишь надеяться, что государственная политика в сфере охраны здоровья и современный мир будут разумны, однако цивилизованному обществу предстоит четко обозначить свою этическую позицию по отношению к тому, что уже происходит и будет происходить в рамках практического использования достижений превентивно-профилактической медицины.

Список литературы

1. Баранов, В. С. Геном человека и гены «предрасположенности» / В. С. Баранов, Е. В. Баранова, Т. Э. Иващенко, М. В. Асеев. – СПб. : Интермедика, 2000. – 271 с.
2. Превентивная кардиология / под ред. Г. И. Косицкого. – М. : Медицина, 1977. – 500 с.
3. Ahearn, J. M. Biomarkers for systemic lupus erythematosus / J. M. Ahearn, C. C. Liu, A. H. Kao, S. Manzi // Transl. Res. – 2012. – Vol. 159, № 4. – P. 326–342.
4. Andronesi, A. Predictive Factors for Coronary Artery Disease among Peritoneal Dialysis Patients without Diabetic Nephropathy / A. Andronesi, L. Iliuta, M. Patruleasa // Maedica (Buchar). – 2012. – Vol. 7, № 3. – P. 227–235.
5. Brandt, J. Internet-based screening for dementia risk / J. Brandt, C. Sullivan, L. E. 2nd Burrell et al. // PLoS One. – 2013. – Vol. 8, № 2. – P. 117–123.
6. Costigliola, V. Predictive medicine as the new philosophy in healthcare. In Predictive Diagnostics and Personalized Treatment : Dream or Reality / V. Costigliola, P. Gahan, O. Golubnitschaja; edited by Golubnitschaja O. – New York : Nova Science Publishers, 2009. – P. 1–3.
7. Drucker, E. Pitfalls and limitations in translation from biomarker discovery to clinical utility in predictive and personalised medicine / E. Drucker, K. Krapfenbauer // EPMA J. – 2013. – Vol. 4, № 1. – P. 7.
8. Felciano, R. M. Predictive systems biology approach to broad-spectrum, host-directed drug target discovery in infectious diseases / R. M. Felciano, S. Bavari, D. R. Richards // Pac. Symp. Biocomput. – 2013. – Vol. 2, № 4. – P. 17–28.

9. Golubnitschaja, O. Common origin but individual outcomes : time for new guidelines in personalised healthcare / O. Golubnitschaja, V. Costigliola // Personalized Med. – 2010. Vol. 7, № 5. – P. 561–568.

10. Golubnitschaja, O. European strategies in predictive, preventive and personalised medicine : highlights of the EPMA World Congress / O. Golubnitschaja, V. Costigliola // EPMA J. – 2011. – Vol. 2, № 4. – P. 315–332.

11. Grundy, S. M. Pre-diabetes, metabolic syndrome, and cardiovascular risk / S. M. Grundy // J. Am. Coll. Cardiol. – 2012. – Vol. 59, № 7. – P. 635–643.

12. Hagmann, H. The promise of angiogenic markers for the early diagnosis and prediction of preeclampsia / H. Hagmann, R. Thadhani, T. Benzing et al. // Clin. Chem. – 2012. – Vol. 58, № 5. – P. 837–845.

13. Iskandar, H. N. Biomarkers in inflammatory bowel disease : current practices and recent advances / H. N. Iskandar, M. A. Ciorba // Transl. Res. – 2012. – Vol. 159, № 4. – P. 313–325.

14. Rukhadze, T. An overview of the health care system in Georgia: expert recommendations in the context of predictive, preventive and personalised medicine / T. Rukhadze // EPMA J. – 2013. – Vol. 4, № 1. – P. 8.

15. Scott, S. A. Personalizing medicine with clinical pharmacogenetics / S. A. Scott // Genet. Med. – 2011. – Vol. 13, № 12. – P. 987–995.

16. Verhagen, L. M. predictive signature gene set for discriminating active from latent tuberculosis in Warao Amerindian children / L. M. Verhagen, A. Zomer, M. A. Maes // BMC Genomics. – 2013. – Vol. 14, № 1. – P. 74.

17. Tessitore, A. Serum biomarkers identification by mass spectrometry in high-mortality tumors / A. Tessitore, A. Gaggiano, G. Cicciarelli // Int. J. Proteomics. – 2013. – Vol. 12, № 5. – P. 858–876.

18. Wilkins, J. T. Are novel serum biomarkers informative? / J. T. Wilkins, D. M. Lloyd-Jones // Med. Clin. North. Am. – 2012. – Vol. 96, № 1. – P. 1–11.

Галимзянов Халил Мингалиевич, доктор медицинских наук, профессор, заведующий кафедрой инфекционных болезней, ГБОУ ВПО «Астраханская государственная медицинская академия» Минздрава России, Россия, 414000, г. Астрахань, ул. Бакинская, д. 121, тел.: (8512) 52-41-43, e-mail: agma@astranet.ru.

Тризно Николай Николаевич, доктор медицинских наук, профессор, заведующий кафедрой патологической физиологии, ГБОУ ВПО «Астраханская государственная медицинская академия» Минздрава России, Россия, 414000, г. Астрахань, ул. Бакинская, 121, тел. (8512) 52-41-43, e-mail: trizno.n@mail.ru.

Лопухин Юрий Михайлович, доктор медицинских наук, профессор, академик РАМН, почетный директор ФГУ «Научно-исследовательский институт физико-химической медицины» ФМБА РФ, Россия, 119992, г. Москва, ул. Малая Пироговская, д. 1а, тел.: (499) 246-91-65, e-mail: vll@pochta.ru.

Бодрова Татьяна Александровна, ФГАОУ ВПО «Национальный исследовательский университет «Высшая школа экономики», Россия, 101000, г Москва, ул. Мясницкая, д. 20, тел.: 910-488-70-27, e.mail: tatianabodrova@gmail.com.

Ноткинс Абнер Луис, доктор медицины, доктор философии, профессор по иммунологии, Научный директор, Научный институт здоровья, 9000 Роквиль Пикет, Бетесда, Мэриленд, 20892, США, тел.: 1-301-496-4535, e-mail: anotkins@mail.nih.gov.

Сучкова Елена Николаевна, кандидат медицинских наук, доцент кафедры терапии, ГБОУ ВПО «Астраханская государственная медицинская академия» Минздрава России, Россия, 414000, г. Астрахань, ул. Бакинская, д. 121, тел.: (8512) 52-41-43, e-mail: agma@astranet.ru.

Тризно Матвей Николаевич, кандидат медицинских наук, ассистент кафедры анатомии человека, ГБОУ ВПО «Астраханская государственная медицинская академия» Минздрава России, Россия, 414000, г. Астрахань, ул. Бакинская, д. 121, тел.: 8-927-552-59-84, e-mail: pakot123@qip.ru.

Левитан Мария Евгеньевна, аспирант кафедры нервных болезней, ГБОУ ВПО «Астраханская государственная медицинская академия» Минздрава России, Россия, 414000, г. Астрахань, ул. Бакинская, д. 121, тел.: 8-927-552-59-84, e-mail: maria_levitan@yahoo.com.

Пальцев Михаил Александрович, доктор медицинских наук, профессор, академик РАН и РАМН, заместитель Генерального директора Национального исследовательского центра «Курчатовский институт», Россия, 123182, г. Москва, пл. Академика Курчатова, д. 1., тел.: (499) 196-95-39, e-mail: nrcki@nrcki.ru.

Сучков Сергей Викторович, доктор медицинских наук, профессор кафедры клинической иммунологии, ГБОУ ВПО «Московский государственный медико-стоматологический университет им. А.И. Евдокимова» Минздрава России, Россия, 127473, г. Москва, ул. Делегатская, д. 20, стр. 1, тел.: 8-985-761-65-67, e-mail: ssuchkov57@gmail.ru.

УДК 616.12-008.331.1+616.36]-084.
© А.Э. Дорофеев, Т.Б. Нечипуренко, Т.В. Мягкова, О.С. Полунина, 2013

А.Э. Дорофеев[1], Т.Б. Нечипуренко[1], Т.В. Мягкова[1], О.С. Полунина[2]

НЕКОТОРЫЕ АСПЕКТЫ АНТИГИПЕРТЕНЗИВНОЙ ТЕРАПИИ У ПАЦИЕНТОВ С ПАТОЛОГИЕЙ ПЕЧЕНИ

[1]Донецкий национальный медицинский университет имени М. Горького, Украина, г. Донецк
[2]ГБОУ ВПО «Астраханская государственная медицинская академия» Минздрава России

С целью изучения патогенетически и клинически обоснованного подхода к лечению больных хроническими гепатитами и профилактики прогрессирования у них гипертонической болезни были обследованы пациенты с артериальной гипертензией в сочетании с воспалительной патологией печени. Изучены клинико-иммунологический статус, типы ремоделирования миокарда, динамика изменений на фоне лечения небивололом или фозиноприлом. Установлено, что наличие сопутствующей воспалительной патологии осложняет течение гипертонической болезни.

Ключевые слова: *гепатиты, гипертоническая болезнь, ремоделирование миокарда, цитокины.*

A.E. Dorofeev, T.B. Nechipurenko, T.V. Myagkova, O.S. Polunina

SOME ASPECTS OF ANTIHYPERTENSIVE THERAPY IN PATIENTS WITH LIVER PATHOLOGY

The clinical and immunological peculiarities of liver damages in patients with arterial hypertension were analyzed. The modern physiological features of structure of cardiac muscle, (hypertrophy,) interleukins level, immunogram were taken into account. The processing of the received results with the help of modern technology was necessary. The clinical rating of possible pathological deviation in patients with liver damages and arterial hypertension was found out.

Key words: *hepatitis, arterial hypertension, remodeling of myocardium, cytokines.*

Введение. Артериальная гипертензия (АГ) – наиболее распространенное заболевание сердечно-сосудистой системы, показатели заболеваемости, частота осложнений и смертности от которого повсеместно растут, что определяет актуальность и постоянный интерес к разработке новых подходов к диагностике и терапии АГ. В последние годы активно обсуждается возможность вовлечения и участия в патогенезе АГ еще и иммуновоспалительных процессов, медиаторами которых выступают цитокины [2, 4, 5, 6]. С другой стороны, значительное внимание уделяется проблеме течения гипертонической болезни на фоне различных факторов риска, среди которых важное место занимают хронические воспалительные заболевания внутренних органов [1, 3], способные потенцировать воспалительные процессы и модифицировать течение и прогноз АГ. Поражение гепатобилиарной системы выявляется у 28 % больных гипертонической болезнью [3], что свидетельствует об определенном интересе и перспективах изучения возможности коррекции некоторых звеньев патогенеза с помощью влияния антигипертензивных препаратов.

Цель: оценить особенности клинико-иммунологического статуса больных гипертонической болезнью в сочетании с поражениями печени.

Материалы и методы исследования. Исследовано 68 больных гипертонической болезнью 2 стадии с наличием сонографически верифицированной гипертрофии левого желудочка (ЛЖ) и хроническими гепатитами различной этиологии в возрасте 38–69 лет. У 42 пациентов был диагностирован хронический В и/или С вирусный гепатит, у 18 – неалкогольный стеатогепатит, у 8 – гепатит неясной этиологии. Всем больным проводилось клиническое, лабораторное, инструментальное обследование, включающее в себя иммунограмму, исследование уровней провоспалительных цитокинов, иммуноглобулинов, маркеров синдрома цитолиза, холестаза, определяли степень и морфологический тип гипертрофии левого желудочка, толерантность к физической нагрузке, до начала и через 3 и 12 месяцев антигипертензивной терапии. Эффективность антигипертензивной терапии: ингибитора ангиотензинпревращающего фермента (ИАПФ) и β – адреноблокатора мы проанализировали, рандомизировав больных в две группы: пациенты 1 группы (30 человек) получали β-адреноблокатор небиволол в суточной дозировке 2,5–10,0 мг, а пациенты 2 группы (38 человек) – ингибитор АПФ фозиноприл 20 мг в сутки. Статистическую обработку данных проводили согласно правилам обработки

медико-биологической информации после создания базы данных в программе Microsoft Office Excel с помощью пакета компьютерных программ Statistica 6.0 for Windows (Stat Soft Inc., USA).

Результаты исследования и их обсуждение. Антигипертензивная терапия как ИАПФ, так и β-адреноблокатором оказалась способной адекватно контролировать уровень АД в течение всего периода наблюдения. В конце периода наблюдения среднее значение САД было ниже на 41,26 мм рт.ст. (23,88 %) в 1 группе и на 41,69 мм рт.ст. (23,78 %) во 2 группе, ДАД – на 24,81 (23,49 %) и 23,12 мм рт.ст. (21,97 %), соответственно, по сравнению со средними показателями АД в начале исследования. Целевые уровни АД достигнуты у 21 пациентов 1 группы и 26 – 2 группы, что составило 70,0 и 68,42 %, соответственно. Среднее значение САД пациентов, которые получали небиволол, через 1 неделю уменьшилось на 16,54 мм рт.ст. (9,57 %), а пациентов, получавших фозиноприл, – на 21,00 мм рт.ст. (11,98 %); ДАД – на 10,17 мм рт.ст. (9,62 %) в 1 группе и 8,30 мм рт.ст. (7,88 %) во 2 группе. Через 4 недели снижение САД достигало уже 26,23 мм рт.ст. (15,18 %) в 1 группе и 32,40 мм рт.ст. (18,48 %) во 2 группе; ДАД – 18,76 мм рт.ст. (17,76 %) и 20,05 мм рт. ст. (19,05 %), соответственно. Через 12 недель целевой уровень АД достигнут у 16 пациентов (53,33 %) 1 группы при терапии небивололом, среднее значение САД уменьшилось на 39,27 мм рт.ст. (22,73 %), ДАД – на 21,78 мм рт.ст. (20,62 %). К концу периода наблюдения у пациентов, принимавших β-адреноблокатор небиволол, отмечено снижение САД на 41,26 мм рт.ст. (23,88 %), ДАД на 24,81 мм рт.ст. (23,49 %), ЧСС на 19,31 уд./мин (23,92 %), а целевой уровень АД удалось достичь 21 пациенту (70,0 %). Назначение фозиноприла привело к снижению САД через 12 недель на 41,80 мм рт.ст. (23,85 %), ДАД – на 21,27 мм рт.ст. (20,21 %), ЧСС уменьшилась на 9,89 уд./мин (12,0 %), а целевой уровень АД достигнут у 21 пациентов (55,26 %). К окончанию периода наблюдения целевой уровень АД отмечен у 26 человек (68,42 %), САД снизилось на 41,69 мм рт.ст. (23,78 %), ДАД на 23,12 мм рт.ст. (21,97 %) ($p < 0,05$, соответственно, парного критерия Стьюдента (t) в обоих случаях), а ЧСС на 8,15 уд./мин (9,89 %).

В результате антигипертензивной терапии достигнуто недостоверное снижение массы миокарда левого желудочка (ММЛЖ) через 12 недель терапии на 7,26 г (2,56 %), индекса массы миокарда левого желудочка (ИММЛЖ) на 5,52 г/м^2 (3,90 %) и достоверное уменьшение к концу периода наблюдения: ММЛЖ на 21,72 г (7,65 %) и ИММЛЖ на 14,46 г/м^2 (10,21 %), однако сохранялось наличие гипертрофии – оба параметра не достигли нормальных величин. Для сравнения органопротективной эффективности ИАПФ фозиноприла и β-адреноблокатора небиволола были изучены параметры внутрисердечной гемодинамики в группах. Конечно-диастолический размер (КДР), конечно-диастолический объем (КДО), толщина задней стенки левого желудочка (ТЗСЛЖ), ММЛЖ, ИММЛЖ, минутный объем (МО) и систолический индекс (СИ) у пациентов 1 группы достоверно уменьшились. Среднее значение ММЛЖ уменьшилось на 6,57 г (2,35 %) к 12 неделе и на 14,62 г (5,22 %) к концу периода наблюдения, а ИММЛЖ – на 4,88 г/м^2 (3,41 %) и на 14,79 г/м^2 (10,33 %), соответственно. Отмечена тенденция к увеличению фракции выброса (ФВ) у пациентов 1 группы. У пациентов 2 группы, принимавших фозиноприл, также отмечалось незначительное уменьшение объемных показателей левого желудочка (ЛЖ), ФВ выросла на 0,53 % (0,81 %) ($p > 0,05$ в соответствии с парным критерием Стьюдента (t) во всех случаях). Достоверно снизились ТЗСЛЖ и толщина межжелудочковой перегородки (ТМЖП), относительная толщина стенки практически не изменилась. В результате лечения достигнуто достоверное уменьшение ММЛЖ на 3,65 г (1,29 %) к 12 неделе и на 24,67 г (8,71 %) к концу периода наблюдения, а ИММЛЖ – на 5,15 г/м^2 (3,71 %) и на 12,21 г/м^2 (8,80 %), соответственно.

При анализе изменений показателей диастолической функции ЛЖ выявлено достоверное увеличение скорости раннего диастолического наполнения ЛЖ в обеих группах. Показатели скорости раннего диастолического наполнения желудочка (VE) увеличились на 0,1 м/сек (14,71 %) в 1 группе и на 0,07 м/сек (10,29 %) – у больных 2 группы к 12 неделе терапии и на 0,26 м/сек (38,24 %) в 1 группе и 0,21 м/сек (30,88 %) во 2 группах в концу периода наблюдения ($p < 0,05$ во всех случаях). В 1 группе отмечалось увеличение соотношения VE/VA (где VA – скорость позднего диастолического наполнения желудочка), характеризующего наполнение ЛЖ, на 0,03 (3,61 %), а во 2 группе – на 0,06 (7,32 %) к 12 неделе наблюдения, что отражало улучшение диастолической функции, и лишь к концу периода наблюдения достигнута нормализация соотношения VE/VA в обеих группах. Оба препарата оказали статистически значимое влияние на активную фазу диастолы. Длительность периода изоволюметрического расслабления (IVRT), в процессе терапии небивололом (1 группа) уменьшилось в среднем на 10,7 мс (8,08 %) к 12 неделе и на 16,6 мс (12,54 %) к концу периода исследования, а при терапии фозиноприлом – на 7,4 мс (5,91 %) и на 9,5 мс (7,58 %), соответственно. А время замедления

потока крови в раннюю фазу диастолы (DT) уменьшился на 31,2 мс (11,04 %) к 12 неделе и на 45,9 мс (16,24 %) к концу наблюдения в 1 группе и на 31,9 мс (10,99 %) и 48,7 мс (16,78 %), соответственно, у больных 2 группы.

Таким образом, антигипертензивная терапия оказала существенное влияние на диастолическую функцию ЛЖ. При этом в среднем по группе диастолическая функция нормализовалась. При оценке диастолической функции с помощью корреляционного анализа выявлена обратная зависимость VE/VA от IVRT ($r = 0,45$) для группы небиволола. В исследовании наблюдалась выраженная корреляционная связь между увеличением VE и степенью снижения ИММЛЖ как в группе больных, получавших небиволол ($r = 0,57$, $p < 0,05$), так и в группе, принимавших фозиноприл ($r = 0,52$, $p < 0,05$).

Определение уровня плазматических маркеров воспаления выявило повышенное значение уровня ФНО-α у 66 (97,06 %) пациентов. В результате терапии к 12 неделе достигнуто достоверное снижение этого уровня до 78,31 ± 6,83 пг/мл ($p = 0,001$ согласно парному критерию Вилкоксона). Содержание ФНО-α значительно уменьшилось – на 70,56 пг/мл, однако нормализовалось лишь у 6 (8,82 %) пациентов, у 12 (17,65%) отмечено уменьшение его плазматического уровня и у 9 пациентов (13,24 %) уровень ФНО-α вырос на фоне терапии. На момент включения больных в исследование повышенный уровень С-реактивного белка (СРБ) установлен у 59 человек (86,76 %). Среднее значение СРБ в результате антигипертензивной терапии достоверно уменьшилось с 6,38 ± 0,86 мг/л до 5,04 ± 0,13 мг/л к 12 неделе терапии и до 4,46 ± 0,82 мг/л к концу периода наблюдения ($p > 0,05$ согласно критерию Стьюдента (t) во всех случаях). Среднее значение СРБ снизилось на 1,92 мг/л (30,09 %). Исходные уровни ФНО-α у 25 (83,33 %) пациентов 1 группы превышали нормальные величины. Средний уровень ФНО-α к 12 неделе терапии снизился на 65,97 пг/мл (44,20 %), а к концу периода наблюдения уменьшился на 80,50 пг/мл (53,94 %). У 32 (84,21 %) пациентов 2 группы отмечено исходное увеличение содержания ФНО-α, из них к 12 неделе терапии показатель нормализовался у 2 (5,26 %) человек, снизился – у 11 (28,95 %) пациентов, к концу периода наблюдения у 18 (47,37 %) пациентов уровень ФНО-α нормализовался. Среднее содержание ФНО-α в этой группе снизилось к 12 неделе на 71,82 пг/мл, а к концу периода наблюдения – на 88,21 пг/мл.

Выводы. Применение ИАПФ и β-адреноблокаторов, помимо антигипертензивного эффекта, при длительном применении способно уменьшить уровень плазматических биомаркеров воспаления и иммуновоспалительную активацию у пациентов с гипертонической болезнью и сопутствующими хроническими гепатитами.

Список литературы

1. Ивашкин, В. Т. Система цитокинов у больных хроническими диффузными заболеваниями печени / В. Т. Ивашкин, С. Н. Мамаев, Е. А. Лукина и др. // Иммунология. – 2006. – № 1. – С. 46–49.
2. Сєркова, В. К. Динаміка сироваткового рівня цитокінів і С-реактивного білка у хворих з хронічною серцевою недостатністю під впливом терапії інгібіторів ангіотензинперетворювального ферменту і β-адреноблокаторами / В. К. Сєркова, О. В. Майко // Серце і судини. – 2007. – № 1. – С. 81–86.
3. Соломатина, Л. В. Імунологічний статус та ремоделювання серця у хворих на артеріальну гіпертензію у поєднанні з запальною патологією внутрішніх органів / Л. В. Соломатина // Вісник проблем біології і медицини. – 2005. – № 4. – С. 98–104.
4. Blankenberg, S. The Inflammatory Hypothesis : Any Progress in Risk Stratification and Therapeutic Targets? / S. Blankenberg, S. Yusuf // Circulation. – 2006. – Vol. 114. – P. 1557–1560.
5. Lloyd-Jones, D. M. Narrative Review : Assessment of C-Reactive Protein in Risk Prediction for Cardiovascular Disease / D. M. Lloyd-Jones, K. Liu, L. Tian, P. Greenland // Ann Intern Med. – 2006. – Vol. 145. – P. 35–42.
6. Vasan, R. S. Biomarkers of Cardiovascular Disease : Molecular Basis and Practical Considerations / R. S. Vasan // Circulation. – 2006. – Vol. 113. – P. 2335–2362.

Дорофеев Андрей Эдуардович, доктор медицинских наук, профессор, заведующий кафедрой внутренней медицины № 2, Донецкий национальный медицинский университет имени М. Горького, Украина, 83004, г. Донецк, ул. Батищева, д. 9а/5, тел.: +380 (62) 348-28-74, e-mail: dorofeyev@med.finfort.com.

Мягкова Татьяна Витальевна, кандидат медицинских наук, доцент кафедры внутренней медицины № 2, Донецкий национальный медицинский университет имени М. Горького, Украина, 83004, г. Донецк, ул. Батищева, д. 9а/5, тел.: +380506257475, e-mail: postmaster@dsmu.donetsk.ua.

Нечипуренко Татьяна Борисовна, кандидат медицинских наук, доцент кафедры внутренней медицины № 2, Донецкий национальный медицинский университет имени М. Горького, Украина, 83004, г. Донецк, ул. Батищева, д. 9а/5, тел.: +380 (62) 344-40-75, e-mail: postmaster@dsmu.donetsk.ua.

Полунина Ольга Сергеевна, доктор медицинских наук, профессор, заведующая кафедрой внутренних болезней педиатрического факультета ГБОУ ВПО «Астраханская государственная медицинская академия» Минздрава России, Россия, 414000, г. Астрахань, ул. Бакинская, д. 121, тел.: (8512) 52-41-43, e-mail: agma@astranet.ru.

УДК 616.36-005.755-091.8:616.89
© А.В. Дробленков, П.С. Бобков, Н.Р. Карелина, 2013

А.В. Дробленков, П.С. Бобков, Н.Р. Карелина

ЦЕНТРОАЦИНАРНАЯ НАПРАВЛЕННОСТЬ КАПИЛЛЯРИЗАЦИИ И ПЕРИСИНУСОИДАЛЬНОГО ФИБРОЗА ПЕЧЕНИ ПРИ АЛКОГОЛЬНОМ СТЕАТОЗЕ У ЧЕЛОВЕКА

ГБОУ ВПО «Санкт-Петербургский государственный педиатрический медицинский университет» Минздрава России

Гистологически исследованы численность и строение эндотелиоцитов, перисинусоидальных клеток и макрофагов, соединительно-тканный каркас синусоидов печени в норме и при стеатозе у 10 здоровых людей и при алкогольном стеатозе в перипортальной, центральной и периферической частях ацинуса Раппопорта. В результате исследования установлено, что капилляризация синусоидных капилляров и перисинусоидальный фиброз при алкогольном стеатозе печени у человека более выражены в перипортальной, менее в центроацинарной и слабее всего – в периферической части ацинуса.

Ключевые слова: *синусоидные капилляры печени, ацинус печени, перисинусоидлальный фиброз, алкогольный стеатоз печени.*

A.V. Droblenkov, P.S. Bobkov, N.R. Karelina

THE CENTROACYNATORY DIRECTION OF CAPILLARIZATION AND PERISINUSOIDAL OF LIVER FIBROSIS AT THE ALCOHOLIC STEATOSIS IN A MAN

There were investigated the quantity and structure of endotheliosytes, perisinusoidal and Kupfer cells of 10 healthy man and alcoholic steatosis in periportal, central and periacinar parts of a liver. In the result there was established that capillarization and perisinusoidal fibrosis at alcoholic damages of a liver in a man were more expressed in periportal less in centroacinar and was the weakest - in periacinar part of liver.

Key words: *sinusoidal capillaries of a liver, liver acinus, perisinusoidal fibrosis, alcoholic steatosis of a liver.*

Введение. Дискуссионность представления об источниках, направленности и степени выраженности процесса капилляризации и фиброза синусоидов печени при длительной алкогольной интоксикации может быть связана с недостаточной изученностью расположения соустий мельчайших вокругдольковых венул (Вв) с синусоидными капиллярами (СК) печени и численности основных клеток последних. По данным A.M. Rappaport и W.D. Wilson [9, 10], соустья Вв с СК находятся в средней и терминальной частях венул. Известно также, что внутридольковый фиброз начинается с активации этанолом и токсичным ацетальдегидом перисинусоидальных клеток (ПС) и эндотелиоцитов (Э). Их реакция заключается в пролиферации и синтезе коллагеновых волокон (КВ) I, III и IV типов, компонентов основного аморфного вещества [6, 7]. В свете этих данных логично предположить, что наибольшей чувствительностью к этанолу и его метаболитам должны обладать ПС и Э, расположенные вблизи средней и дистальной частей Вв. Определенную роль в перисинусоидальном алкогольном фиброзе должны играть и печеночные макрофаги (ПМ), однако данные об их численности в различных частях ацинуса (или дольки) в доступной печати не найдено. Сведения о количественных изменениях ПМ получены при гепатите С [5]. Чем менее был выражен перисинусоидальный фиброз, тем большее число $CD68^{+}$ макрофагов содержалось в дольках. Противоречия представлений о направленности процесса коллагенизации долек и капилляризации стенки СК также могут быть обусловлены отсутствием систематических сведений о роли всех основных клеток печени, способных синтезировать коллаген. Так, одни авторы [3, 4] полагают, что при длительном воздействии этанола и

токсичного ацетальдегида на печень одновременно активируются как фибробласты стромы портальных трактов (ПТ), так и прилежащие к ней ПС клетки, инициирующие перилобулярный фиброз. Другие считают алкогольный фиброз более выраженным в центре долек и связывают утолщение адвентициальной оболочки центральных вен с активацией ближайших к ним клеток Ито [8].

Цель: уточнить источники и направленность процесса капилляризации и фиброза синусоидов печени при алкогольном стеатозе у человека.

Задача: установление изменения численности и строения основных клеток СК в различных частях ацинуса печени при алкогольном стеатозе у человека по сравнению с нормой.

Материалы и методы исследования. Печень человека была исследована у здоровых мужчин в возрасте 24–45 лет. Норму (n = 5) составили умершие вследствие сочетанной травмы при дорожно-транспортном происшествии. Макро- и микроскопические признаки патологических изменений внутренних органов, по данным судебно-медицинского вскрытия, отсутствовали. Вторую группу (n = 5) объединили гистологические признаки стеатоза печени, слабо выраженные признаки алкогольной болезни во внутренних органах, 3–10-летний «алкогольный стаж» и судебно-медицинский диагноз «алкогольная кардиомиопатия». Фрагменты правой доли печени, извлеченные не позже, чем через 12 часов после смерти, фиксировали в 9 % растворе формалина, проводили через спирты и заливали в парафин по стандартной методике.

Для выявления КВ и идентификации клеток в серийных парафиновых срезах толщиной 3 мкм использовали окраску анилиновым синим водным, оранжевым G и кислотным красным по методу Маллори. При помощи микроскопа Leica DM 2500 (Германия), программы морфометрического исследования Imagescope (Россия) подсчитывали количество Э СК, ПС клеток и ПМ на площади 0,03 мм^2, прилежащей к строме ПТ с терминальной междольковой веной (определена по мельчайшему калибру триады [2]), к центральной венуле и в центре зоны 1 ацинуса Раппопорта. Численность ПМ, полученная при подсчете в срезах, окрашенных по Маллори, была сопоставлена с их количеством в срезах, окрашенных с помощью моноклональных концентрированных антител к CD68 (клон PG-M I, Dako, Дания) и докрашенных гематоксилином (контроль). Была определена ошибка среднего арифметического ($\overline{X} \pm S_{\overline{X}}$) для группового n = 30. Значимость различий средних определяли по критерию Стьюдента (t) при $p < 0,05$.

Результаты исследования. Исследованные клетки СК печени были идентифицированы по их различным топографо-морфологическим свойствам (рис. 1). Э численно преобладали в периферической части ацинуса (вблизи центральной венулы – зоне 3) над их количеством в перипортальном и центральном его отделах (зоны 1–3 и 1). ПС клетки и ПМ, наоборот, являлись наиболее многочисленными в перипортальной части ацинуса, чем в центральной и периферической (зоны 1 и 3). Количество ПМ в разных частях ацинуса, сосчитанное в срезах, окрашенных методом Маллори, и в срезах, окрашенных CD-68 и гематоксилином, значительно не различалось (табл. 1). Полученное соотношение числа клеток СК в различных частях ацинуса у человека было близким, но в абсолютном значении на единицу площади – значительно большим, чем у крыс [1].

При стеатозе печени человека в различных частях ацинусов (долек) определялись диффузная крупнокапельная жировая дистрофия гепатоцитов и отдельные небольшие участки некрозов гепатоцитов. Преимущественно в перипортальной части долек был выявлен рост КВ, связанных со стромой портального тракта, стенкой СК и ПС клетками. Волокнистый каркас стенки синусоидов на большей части их длины выглядел сплошным, более контрастным и в некоторых участках несколько утолщенным (рис. 1А). Строение ядросодержащей части Э СК с нормой визуально не различалось. Большинство ПС клеток стали более крупными и гиперхромными. Их цитоплазма приобрела отчетливую отростчатую форму и была связана с КВ утолщенной стенки СК. ПМ выглядели уменьшенными в размерах, гиперхромными и частично утратившими отростки. Соустья СК и Вв были выявлены в отдельных срезах перипортальной части ацинусов у человека в норме и при стеатозе (рис. 1Б), как и у крыс [1], что дополняет и развивает представление об ацинусе [9, 10].

Численность Э СК при стеатозе печени в различных частях ацинуса была увеличена в разной степени. Кратность увеличения числа этих клеток была большей в перипортальной части ацинуса (в области первых соустий СК с Вв), несколько меньшей – в центральной и значительно меньшей – вблизи центральных венул. Число ПС клеток в перипортальной и центральной частях ацинуса возросло, а количество ПМ во всех исследованных частях ацинуса сократилось (табл. 1).

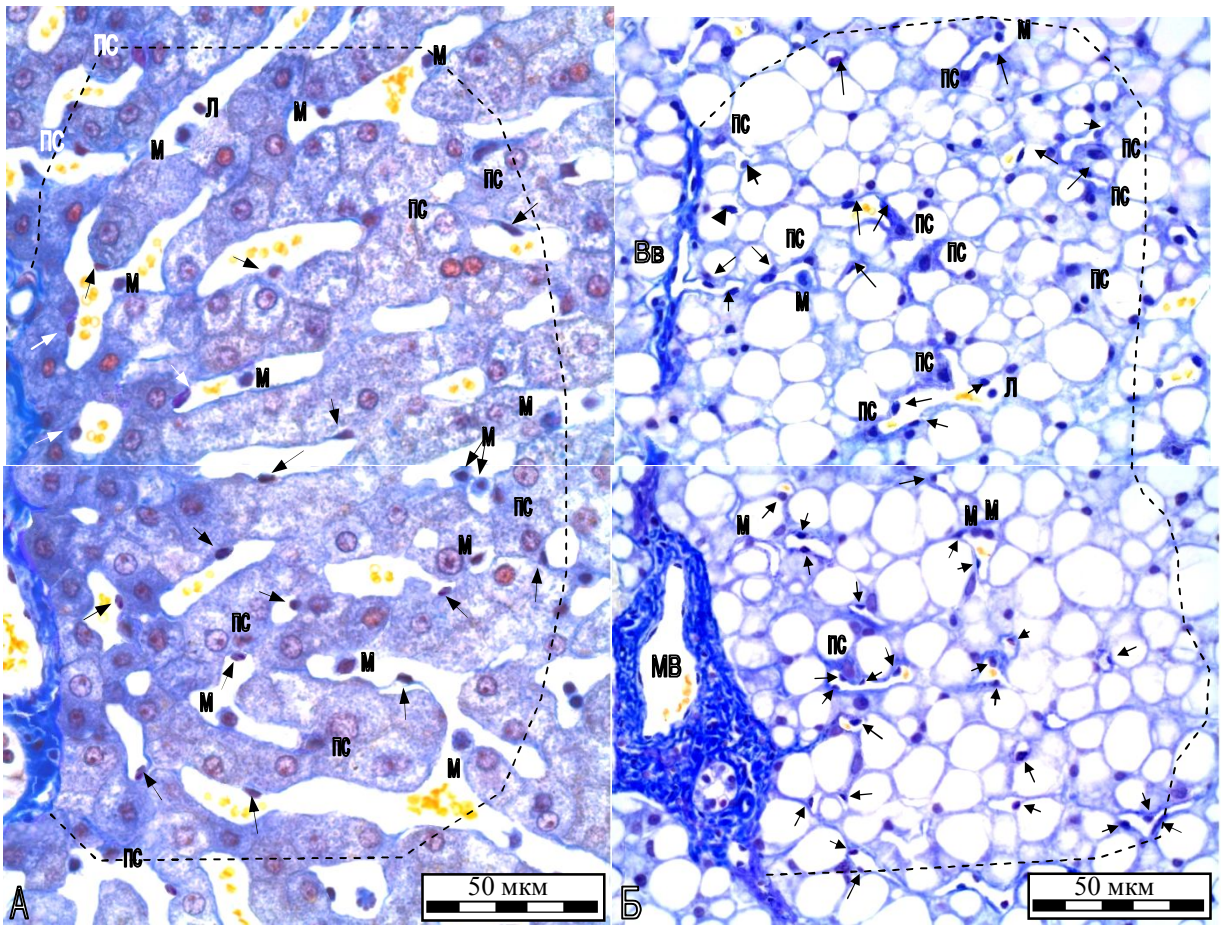

Рис. 1. Количество клеток синусоидных капилляров на площади 0,03 мм^2 (ограничена пунктиром) в перипортальной части ацинуса печени здорового человека (А) и при алкогольном стеатозе (Б). Окраска по Маллори. Обозначения: МВ – терминальная междольковая вена, Вв – вокругдольковая венула, МЖП – междольковый желчный проток; стрелки – эндотелиоциты (17/39), ПС – перисинусоидальные клетки (9/11), М – макрофаги (12/5), Л – лимфоидные (1/1). Численные обозначения: вверху – у здоровых людей, внизу – при стеатозе печени

Таблица 1

Количество основных клеток синусоидных капилляров печени человека при стеатозе на площади 0,03 мм^2 в различных отделах ацинуса Раппопорта $(\overline{X} \pm S_{\overline{X}})$

Патоморфологическое состояние печени	Отделы ацинуса печени	Количество (n = 30)			
		эндотелиоцитов	перисинусоидальных клеток	макрофагов	
				окраска по Маллори	окраска CD-68
Не изменено	перипортальный (зоны 1-3)	14,33 ± 0,57 (3,06)	8,23 ± 0,46 (2,28)	11,27 ± 0,59 (3,19)	11,13 ± 0,63 (3,40)
	центральный (центр зоны 1)	13,23 ± 0,72 (3,87)	4,10 ± 0,16 (1,82)	9,03 ± 0,80 (4,32)	8,70 ± 0,68 (3,67)
	перифериический (зона 3)	17,87 ± 0,64 (3,48)	3,73 ± 0,17 (1,89)	7,73 ± 0,60 (3,24)	7,53 ± 0,57 (3,08)
Стеатоз	перипортальный (зоны 1-3)	39,53 ± 1,42* (7,66)	11,27 ± 0,55* (2,96)	4,60 ± 0,36* (1,94)	–
	центральный (центр зоны 1)	28,60 ± 1,47*# (7,94)	8,07 ± 0,57* (3,06)	4,77 ± 0,27* (0,46)	–
	перифериический (зона 3)	20,10 ± 1,10*# (5,94)	4,23 ± 0,39 (2,10)	3,67 ± 0,32* (1,73)	–

*Примечание: *– различие количества клеток при воздействии этанола с их числом у здоровых людей значимо ($p < 0,05$); # – различие с числом в перипортальной части ацинуса при стеатозе значимо ($p < 0,05$); в скобках приведено значение среднего квадратического отклонения.*

Заключение. Капилляризация синусоидных капилляров и перисинусоидальный фиброз при алкогольном стеатозе печени у человека более выражены в перипортальной, менее в центроацинарной и слабее всего – в периферической части ацинуса. Направленность к центру ацинуса – к дистальному концу вокругдольковой венулы – является выражением защитно-приспособительных реакций печени на длительное воздействие этанола и его метаболитов, зависящих от условий микрогемоциркуляции. Они могут быть связаны с наличием соустий синусоидов и этой венулы в перипортальной зоне, интенсивной пролиферацией эндотелиоцитов в этой части ацинуса, подавлением активности макрофагов и активацией перисинусоидальных клеток, синтезирующих коллаген. Полученные данные впервые позволили уточнить имеющиеся общие сведения о количестве клеток синусоидов в разных частях ацинуса (дольки) печени человека в норме [2, 3, 5, 8] и получить приоритетные данные при стеатозе, что улучшает понимание морфогенеза и диагностику промежуточной стадии алкогольного повреждения печени при развитии алкогольного гепатита и цирроза.

Список литературы

1. Бобков, П. С. Количество эндотелиоцитов синусоидных капилляров печени как показатель направленности алкогольного фиброза / П. С. Бобков, А. В. Дробленков, Н. Р. Карелина // Ученые записки СПбГМУ им. акад. И.П. Павлова. – 2011. – Т. 18, № 2. – С. 29–30.
2. Логинов, А. С. Клиническая морфология печени / А. С. Логинов, Л. И. Аруин. – М. : Медицина, 1985. – 240 с.
3. Мироджов, Г. К. Сравнительная морфология и морфогенез алкогольных и вирусных поражений печени (по материалам пункционной биопсии печени) : автореф. дис. ... д-ра мед. наук / Г. К. Мироджов. – М., 1980. – 37 с.
4. Пауков, В. С. Патологическая анатомия алкогольной болезни : обзор / В. С. Пауков, А. И. Угрюмов // Итоги науки и техники, серия : Медицина, выпуск : Алкогольная болезнь / ВИНИТИ. – 1997, № 5, С. 1–4.
5. Шевелдин, А. Г. Хронический гепатит С и резидентные макрофаги печени / А. Г. Шевелдин // Фундаментальные исследования. – 2010. – № 2. – С. 138–147.
6. Bedossa, P. Liver extracellular matrix in health and disease / P. Bedossa, V. Paradis // J. Pathol. – 2003. – Vol. 200, № 4 – P. 504–515.
7. Colecchia, A. Hepatic steatosis in obese patients: clinical aspects and prognostic significance / A. Colecchia, D. Festi, T. Sacco et al. // Obesity Reviews. – 2004. – Vol. 5. – P. 27–42.
8. Ramon, B. Liver fibrosis / B. Ramon, A. B. David // Journal of Clin. Inv. – 2005. – Vol. 115, № 2. – P. 209–218.
9. Rappaport, A. M. The stuctural and functional unit in the human liver (liver acinus) / A. M. Rappaport, W. D. Wilson // Anat. Rec. – 1958. – Vol. 130. – P. 673–689.
10. Rappaport, A. M. The microcirculatory acinar concept of normal and pathological hepatic stucture / A. M. Rappaport // Beitr. Pathol. – 1976. – Vol. 157, № 3. – P. 215–243.

Дробленков Андрей Всеволодович, доктор медицинских наук, доцент кафедры гистологии, ГБОУ ВПО «Санкт-Петербургский государственный педиатрический медицинский университет» Минздрава России, Россия, 194100, г. Санкт-Петербург, ул. Литовская, д. 2, тел.: 8-911-735-12-00, e-mail: Droblenkov_a@mail.ru.

Бобков Павел Сергеевич, ассистент кафедры анатомии человека, ГБОУ ВПО «Санкт-Петербургский государственный педиатрический медицинский университет» Минздрава России, Россия, 194100, г. Санкт-Петербург, ул. Литовская, д. 2, e-mail: spb@gpma.ru.

Карелина Наталья Рафаиловна, доктор медицинских наук, профессор, заведующий кафедрой анатомии человека, ГБОУ ВПО «Санкт-Петербургский государственный педиатрический медицинский университет» Минздрава России, Россия, 194100, г. Санкт-Петербург, ул. Литовская, д. 2, e-mail: spb@gpma.ru.

УДК 618.341:618.291]-073.43
© Н.Н. Дубинина, Ю.И. Склянов, М.П. Опарина, И.М. Саматова, 2013

Н.Н. Дубинина[1], Ю.И. Склянов[1], М.П. Опарина[2], И.М. Саматова[1]

ВЕЛИЧИНА ЖЕЛТОЧНОГО МЕШКА И ЕЕ РОЛЬ В ОЦЕНКЕ СОСТОЯНИЯ ПЛОДА (ПО ДАННЫМ УЛЬТРАЗВУКОВОГО ИССЛЕДОВАНИЯ)

[1]ГБОУ ВПО «Новосибирский государственный медицинский университет» Минздрава России
[2]Муниципальное бюджетное учреждение здравоохранения г. Новосибирска
«Центр планирования семьи и репродукции»

Изучены размеры желточного мешка человека в 89 протоколах ультразвукового исследования с 3 по 14 неделю беременности. В данный период диаметр органа при нормально развивающейся беременности возрастает. При нарушении беременности желточный мешок в первом триместре характеризуется или другими размерами, или не определяется. Диаметр данного внезародышевого органа является одним из критериев, который позволяет оценить состояние развивающегося плода.

Ключевые слова: *желточный мешок, ультразвуковое исследование, беременность.*

N.N. Dubinina, Yu.I. Sklyanov, M.P. Oparina, I.M. Samatova

THE YOLK SAC SIZE AND ITS MEANING IN FETUS DEVELOPMENT ASSESSMENT (ACCORDING TO ULTRASOUND RESEARCH)

The ultrasound measurements of the yolk sac in women of 3 to 14 gestation weeks were carried out. Totally 89 protocols of both normal and deviated pregnancies were involved into assessment. The yolk sac diameter appeared to rise in the course of normal gestation. In all cases of abnormal pregnancy the yolk sac had less or bigger diameter out of range of normal size or was absent at all. The yolk sac diameter might have a good predictive parameter for the fetus development.

Key words: *yolk sac, ultrasound research, pregnancy.*

Введение. При ультразвуковом исследовании в первом триместре беременности желточный мешок используется как важнейший диагностический критерий [6], поскольку в этот период его размеры значительно превышают размеры самого эмбриона. Визуализация данного внезародышевого органа оказывается возможной, когда диаметр плодного пузыря достигает 10–15 мм [5]. Согласно данным ряда авторов, при самопроизвольных абортах отмечается снижение или, напротив, увеличение размеров желточного мешка и даже его отсутствие в полости плодного мешка [2, 8]. Кроме того, нехарактерная для нормального развития зародыша форма органа нередко сопровождается эмбриональной смертью [5]. Так, известно сохранение желточного мешка без эмбриона в плодном мешке диаметром более 25 мм [4].

Цель: на основании данных ультразвукового исследования изучить динамику размеров желточного мешка человека в первом триместре беременности для оценки состояния развивающегося эмбриона (плода).

Материалы и методы исследования. Было изучено 89 протоколов ультразвуковых исследований на 3–14 неделях беременности, полученных в результате обследования 38 женщин (контрольная группа) с доношенной (74 протокола) и 13 (15 протоколов) – с прерванной по разным причинам беременностью (табл. 1). В контрольной группе подсчитывали долю случаев, которые содержали сведения о состоянии желточного мешка (его диаметр или отсутствие визуализации). Средний диаметр органа дополняли возможной ошибкой оцениваемой величины. При незавершенной беременности имеющиеся данные сравнивали с контролем.

Результаты исследования и их обсуждение. Среди описанных случаев нормально протекающей беременности с 3 по 14 неделю отмечали рост величины диаметра желточного мешка (табл.), что, по-видимому, связано с интенсификацией его функций (кроветворной, поддержания дифференцировки гоноцитов, трофической и др.) в данный период развития человека [1, 5]. Полученные данные в целом не противоречат результатам, полученным ранее E. Jauniaux с соавторами [7].

Значительное увеличение размера органа при нарушении беременности, некоторых аномалиях развития плода (табл.) может быть признаком обменных нарушений в системе «мать – внезародыше-

вые органы – плод», когда питательные вещества не усваиваются эмбрионом [3], что в конечном итоге приводит к гипертрофии желточного мешка. Напротив, большая часть отклонений внутриутробного развития сопровождается либо отсутствием желточного мешка в составе плодного пузыря, либо значительно меньшими его размерами по сравнению с контролем (табл.).

Таблица

Величина желточного мешка на различных сроках беременности на основании ультразвуковых исследований (количество случаев приведено в скобках)

Беременность и ее нарушения	Срок беременности			
	3–6 недель	**7–9 недель**	**10–12 недель**	**13–14 недель**
Доношенная беременность	3,95 ± 0,27 мм (13)	4,49 ± 0,19 мм (17)	5,04 ± 0,20 мм (14)	5,25 ± 0,35 мм (30)
Замершая беременность	н/в (3)	1,9 мм (1) 11,1 мм (1) н/в (3)	–	–
Пузырный занос	н/в (1)	н/в (1)		
Пупочная грыжа, омфалоцеле			8,0 (1)	
Анэмбриония		н/в (1)		
Самопроизвольный поздний аборт	2,5 (1)		3,9 (1) 6,0 (1)	
Плацентит. Антенатальная гибель плода	3,5 (1)		6,0 (1)	

Примечание: н/в: желточный мешок не визуализируется.

В случаях позднего самопроизвольного аборта (после 17 недель) размеры желточного мешка на ранних сроках могли превышать или оказывались меньше крайних границ этого параметра, зафиксированных для нормально протекающей беременности.

К концу первого триместра беременности возможность визуализации данного органа достоверно снижалась (с 72 до 40 %). Это связано с тем, что быстро растущий эмбрион способствует уменьшению объема экзоцеломической полости, изменению в ней расположения желточного мешка [2] и, как следствие, приводит к появлению акустической тени, которая «загораживает» ряд экстраэмбриональных структур, включая желточный мешок.

На изученных сроках (в 12–36 % случаев) сведения о желточном мешке отсутствовали, хотя, по данным S.R. Hurwitz [4], при нормальном течении беременности этот внезародышевый орган должен идентифицироваться в 100 % случаев.

Заключение. На основании ультразвукового исследования желточного мешка в первом триместре беременности следует принимать во внимание состояние данного органа для оценки качества оптимального развития плода.

Список литературы

1. Burton, G. J. Nutrition of the human fetus during the first trimester – a review / G. J. Burton, J. Hempstock, E. Jauniaux // Placenta. – 2001. – Vol. 22, Suppl. A. – P. S70–S77.
2. Crooij, M. J. Ultrasonographic measurement of the yolk sac / M. J. Crooij, M. Westhuis, J. Schoemaker, N. Exalto // British J. of Obstetrics and Gynaecology. – 1982. – Vol. 89, № 11. – P. 931–934.
3. Ferrazzi, E. The yolk sac in early pregnancy failure / E. Ferrazzi, B. Brambati, A. Lanzani et al. // Am. J. Obstet. Gynecol. – 1988. – Vol. 158. – P. 137–142.
4. Hurwitz, S. R. Sonographic appearance of the fetal yolk sac in missed abortion / S. R. Hurwitz // J. Ultrasound Med. – 1986. – Vol. 5. – P. 435–438.
5. Levi, C. S. Ultrasound in the first trimester of pregnancy / C. S. Levi, A. L. Edward, D. J. Lindsay // Radiologic Clinics of North America. – 1990. – Vol. 28, № 1. – P. 19–29.
6. Nyberg, D. A. Value of the yolk sac in evaluating early pregnancies / D. A. Nyberg, A. M. Laurence, D. Harvey et al. // J. Ultrasound Med. – 1988. – Vol. 7. – P. 129–135.
7. Jauniaux, E. Development of the secondary human yolk sac: correlation of sonographic and anatomical features / E. Jauniaux, D. Jurkovic, Y. Henriet et al. // Human Reproduction. – 1991. – Vol. 6, № 8. – P. 1160–1166.
8. Zalel, Y. A large yolk sac: a possible clue to early diagnosis of partial hydatidiform mole / Y. Zalel, E. Shalev, N. Yanay et al. // J. Clin. Ultrasound. – 1994. – Vol. 22, № 8. – P. 519–521.

Дубинина Наталья Николаевна, кандидат биологических наук, доцент кафедры гистологии, эмбриологии и цитологии, ГБОУ ВПО «Новосибирский государственный медицинский университет» Минздрава России, Россия, 630091, г. Новосибирск, Красный Проспект, д. 52, тел.: 8-913-466-75-53, e-mail: oak112@ngs.ru.

Склянов Юрий Иванович, доктор медицинских наук, профессор, заведующий кафедрой гистологии, эмбриологии и цитологии, ГБОУ ВПО «Новосибирский государственный медицинский университет» Минздрава России, Россия, 630091, г. Новосибирск, Красный Проспект, д. 52, тел.: 8-913-920-50-24, e-mail: rector@ngmu.ru.

Опарина Марина Петровна, кандидат медицинских наук, врач акушер-гинеколог, заведующая поликлиническим отделением муниципального бюджетного учреждения здравоохранения г. Новосибирска «Центр планирования семьи и репродукции», Россия, 630136, г. Новосибирск, ул. Киевская, д. 14, тел.: 8-913-919-07-07.

Саматова Инна Михайловна, кандидат медицинских наук, доцент кафедры гистологии, эмбриологии и цитологии, ГБОУ ВПО «Новосибирский государственный медицинский университет» Минздрава России, Россия, 630091, г. Новосибирск, Красный Проспект, д. 52, тел.: 8-913-986-24-55, e-mail: rector@ngmu.ru.

УДК 611.814:612.014.46]:616-092.4
© Е.В. Ермолина, И.С. Митрофанова, А.А. Стадников, А.И. Смолягин, 2013

Е.В. Ермолина, И.С. Митрофанова, А.А. Стадников, А.И. Смолягин

СТРУКТУРНЫЕ ПРЕОБРАЗОВАНИЯ ОРГАНОВ ГИПОТАЛАМО-ГИПОФИЗАРНО-АДРЕНОКОРТИКАЛЬНОЙ И ИММУННОЙ СИСТЕМ КРЫС ПРИ ВОЗДЕЙСТВИИ ХРОМА И БЕНЗОЛА

ГБОУ ВПО «Оренбургская государственная медицинская академия» Минздрава России

На 40 крысах линии Вистар изучены морфологические особенности гипоталамуса, гипофиза, надпочечников, тимуса, селезенки, лимфатических узлов через 45 и 90 дней перорального воздействия бензола, бихромата калия и их смеси. Установлено явление разбалансирования нейросекреторного процесса, угнетения клеточного звена на фоне активизации В-системы иммунитета.

Ключевые слова: *морфология, гипоталамус, гипофиз, надпочечники, тимус, селезенка, лимфатические узлы, бензол, хром.*

E.V. Ermolina, I.S. Mitrofanova, A.A. Stadnikov, A.I. Smolyagin

THE STRUCTURAL TRANSFORMATION OF THE HYPOTHALAMIC-PITUITARY ADRENOCORTICAL AND IMMUNE SYSTEMS OF RATS IN EXPOSURE TO CHROMIUM AND BENZENE

40 Wistar rats were studied in their morphological features of the hypothalamus, pituitary, adrenal, thymus, spleen, lymph nodes in 45 and 90 days of oral exposure to benzene, potassium dichromate and their mixtures. The phenomenon of neurosecretory deregulation process, the inhibition of cellular activation on the background level in the cell population was found out.

Key words*: morphology, hypothalamus, pituitary, adrenal glands, thymus, spleen, lymph nodes, benzene, chromium.*

Введение. Одним из приоритетных научных направлений медико-биологических дисциплин является изучение механизмов адаптации живого организма к влиянию экологически неблагоприятных факторов. Особо значимыми в формировании опасности для здоровья человека являются бензол и соединения хрома [2, 5, 10, 12]. Работы, посвященные исследованию влияния хромовых соединений и бензола на органы иммунной системы, немногочисленны и не носят системного характера [1, 4, 11]. Имеются единичные работы по оценке действия данных токсикантов на гипоталамо-гипофизарно-адренокортикальную систему [3, 8].

Цель: установить комбинированное действие хрома и бензола на морфологические изменения органов гипоталамо-гипофизарно-адренокортикальной (ГГАКС) и иммунной систем организма в условиях эксперимента.

Материалы и методы. Исследования проведены на 40 здоровых, половозрелых крысах-самцах Вистар массой 250–300 г. Все животные были разделены на 4 группы по 10 особей в каждой и содер-

жались на стандартном пищевом рационе. Первая группа (контрольная) получала воду. На протяжении 90 суток животные 2, 3, 4 групп вместе с питьевой водой получали: крысы из 2 группы – бензол из расчета 0,6 мл/кг, из 3 группы – бихромат калия 20 мг/кг, из 4 группы – смесь бихромата калия (20 мг/кг) и бензола (0,6 мл/кг). Выбор доз, способа введения и длительности эксперимента обоснован выполненными ранее исследованиями [9]. У 20 экспериментальных крыс (по 5 животных из каждой группы) на 45 день и у 20 крыс (по 5 животных из каждой группы) на 90 день эксперимента проводилось гистологическое исследование гипоталамуса, гипофиза, надпочечников, тимуса, селезенки, лимфатических узлов на светооптическом и электронно-микроскопическом уровне. Результаты обрабатывались статистически методами вариационной статистики с использованием пакета программ Microsoft Excel 7.0, Statistica 5.0.

Результаты исследования и их обсуждение. Светооптические и электронно-микроскопические исследования супраоптических и паравентрикулярных ядер гипоталамуса, а также нейрогипофиза показали, что у экспериментальных животных отмечалось возрастание объемов ядер и ядрышек у «светлых» нейросекреторных клеток (НСК). Одновременно в 2–2,5 раза увеличивалось содержание биполярных «темных» НСК и пикноморфных клеток у крыс, получавших смесь хрома и бензола, по сравнению с интактными животными. При этом в перикарионах НСК и их аксонах регистрировались крупные аутофагосомы и липидные капли. Митохондрии набухали, вакуолизировались, их кристы разрушались. Описываемые ультраструктурные изменения можно расценить как показатели локальных мембранных повреждений у НСК, развивающихся на фоне их функционального напряжения и лимитирования биоэнергетики [6]. Более выраженная картина подобных повреждений, завершившихся демаскировкой липидов, наблюдалась в супраоптических ядрах.

Морфометрический анализ состояния аксонов НСК показал, что у животных, получавших смесь экзотоксикантов, происходило значительное накопление секреторных гранул в аксонах НСК, что не сопровождается адекватной экструзией секретируемых продуктов и указывает на снижение поступления гипоталамичееких нонапептидных гормонов в общий кровоток. Данный феномен был ранее показан в стрессорных условиях [7].

При ультраструктурном изучении клеточного состава аденогипофиза было отмечено увеличение числа секреторных гранул в цитоплазме кортикотропоцитов, гипертрофия пластинчатого комплекса Гольджи и возрастание протяженности канальцев эндоплазматического ретикулума. Наблюдаемая функциональная активизация данных клеток носила избыточный характер и сопровождалась кринофагией, а также локальными ультраструктурными повреждениями (набухание митохондрий, дезорганизация их крист, дископлексация цитомембран, образование ламеллярных телец и аутофагосом).

Усиление активности кортикотропоцитов у данных животных не сопровождалось адекватной реакцией со стороны клеток пучковой зоны коры надпочечников. Иными словами, будучи эффекторными звеньями ГГАКС, кора надпочечников не продемонстрировала те структурные особенности, которые свидетельствовали бы об ее усилении функционирования, несмотря на очевидное возрастание активности кортикотропоцитов. Подобная ситуация может свидетельствовать либо о затруднении выведения кортикотропина из аденогипофиза в общий кровоток, либо о потере чувствительности кортикоцитов надпочечников к аденогинофизарному влиянию, либо о сочетании обоих механизмов. С другой стороны, установленный феномен блокировки высвобождения нонапептидных нейрогормонов на уровне нейрогипофиза также должен быть учтен, поскольку при этом существенно ограничен парааденогипофизарный путь регуляции кортикоцитов надпочечников со стороны нонапептидергической ГГНС. Данные заключения в полной мере согласуются с ранее полученными результатами на животных при моделировании гриппозной вирусной инфекции [9].

В корковом веществе долей тимуса происходило уменьшение плотности тимоцитов на фоне хорошо определяемой ретикуло-эпителиальной стромы органа. В мозговом же веществе в 2–3 раза (по сравнению с интактными животными) возрастало число тимоцитов.

В ретикулоэпителиоцитах и тимоцитах (как в корковом, так и мозговом веществе долек) появлялись крупные везикулы. В них отмечалось набухание митохондрий, просветление матрикса и деструкция крист. В большинстве ретикулоэпителиоцитов регистрировались миелиноподобные структуры и крупные липосомы. При этом нарушались эпителио-лимфоцитарные контакты. Среди ретикулоэпителиальных клеток отмечались явления кариопикноза и кариорексиса, а тельца Гассаля идентифицировались не только в мозговом, но и корковом веществе долек тимуса.

Данные процессы протекали на фоне уменьшения долек органа и возрастания числа адипоцитов не только в субкапсулярных участках, но и в междольковых прослойках соединительной ткани и в кортикальных участках самих долек. Суммарное количество жировых клеток возрастало в 3,5–4 раза (по сравнению с интактными животными). Таким образом, у экспериментальных животных развивался

комплекс структурно-функциональных изменений тимуса, свидетельствующий об акцидентальной инволюции органа.

У всех экспериментальных животных в селезенке отмечалось выраженное полнокровие трабекулярных и пульпарных сосудов. Размеры лимфоидных фолликулов возрастали в 1,7–2,3 раза (в сравнении с интактными животными). Анализ серийных гистопрепаратов органа показал, что увеличение массы лимфоидных фолликулов у данных животных происходил за счет возрастания В-зон. Вместе с тем, в таких гиперпластических зонах, содержащих плазмоцитарно-макрофагальные элементы, отмечалось значительное число дегенерированных и гибнущих клеток. Значимого возрастания Т-зависимых (периартериальных) зон не происходило.

У исследованных животных обнаружено увеличение (в 2–3 раза) размеров как подкожных, так и мезентериальных лимфатических узлов. В них расширялись маргинальные, промежуточные корковые и мозговые синусы, а также кровеносные сосуды в капсуле и трабекулах. При этом в гемокапиллярах отмечались явления сладжирования форменными элементами крови и микротромбы. Лимфоидные фолликулы чрезвычайно гетероморфны. Наряду с мелкими встречались и значительно увеличенные лимфоидные структуры, локализация которых менялась (часть из них была расположена в паракортикальном слое лимфатических узлов). Большие лимфоидные фолликулы имели увеличенный центр размножения, в котором идентифицировались крупные лимфоциты (лимфобласты), плазматические клетки и макрофаги. Плазмоциты имели признаки гиперплазии органелл и ультраструктурных повреждений цитомембран. Макрофагические клетки регистрировались не только в кортикальной зоне лимфатических узлов, но и в составе мозговых (мякотных) тканей. «Береговые» клетки синусов резко гипертрофировались и многие из них реорганизовались в макрофагальные элементы.

Заключение. Морфологический анализ материала, полученного от экспериментальных животных, свидетельствует о содружественной реактивности ГГАКС и органов центрального и периферического звеньев системы иммуногенеза. Она может быть оценена как картина разбалансирования нейросекреторного процесса, угнетения клеточного звена (Т-системы) иммунной защиты на фоне активизации В-системы. Последнее свидетельство, которое может говорить о развитии аутоиммунного процесса, подтверждается лимфоретикулярной гиперплазией и плазмоцитарно-макрофагальной трансформацией лимфатических узлов и селезенки, а также акцидентальной инволюцией тимуса. Особенно важным является то, что фенотипически отслеженные эти реакции связаны с разбалансировкой секреторного процесса в ГГАКС.

Список литературы

1. Захаров, В. Н. Изменения системы крови при воздействии радиации и бензола / В. Н. Захаров. – Новосибирск : Наука, 1990. – 239 с.
2. Изтлеуов, М. К. Патогенез нарушений гомеостаза, вызванных избыточным поступлением хрома в организм, и пути их коррекции : автореф. дис. ... д-ра мед. наук / М. К. Изтлеуов. – М., 2004. – 48 с.
3. Михайлова, И. В. Воздействие соединений хрома и бензола на иммунологические и морфологические параметры организма экспериментальных животных / И. В. Михайлова, Е. С. Кислинская, А. И. Смолягин и др. // Морфология. – 2008. – Т. 134, № 5. – С. 83.
4. Печенникова, Е. В. О биологическом значении микроэлементов / Е. В. Печенникова, В. В. Вашкова, Е. А. Можаев // Гигиена и санитария. – 1997. – № 4. – С. 41–43.
5. Пинигин, М. А. Комплексная характеристика влияния факторов среды и социальных условий на здоровье населения / М. А. Пинигин, З. Ф. Сабирова // Вестник Российской Академии медицинских наук. – 2006. – № 5. – С. 12–15.
6. Скулачев, В. П. Биоэнергетика / В. П. Скулачев. – М. : Высшая школа, 1989. – 270 с.
7. Стадников, А. А. Роль гипоталамических нейропептидов во взаимодействиях нейропептидов во взаимодействиях про- и эукариот / А. А. Стадников. – Екатеринбург : Изд-во УрО РАН, 2001. – 244 с.
8. Утенин, В. В. Гигиеническая характеристика хрома и бензола и морфофункциональные аспекты их взаимодействия на организм в условиях эксперимента : автореф. дис. ... канд. мед. наук / В. В. Утенин. – Оренбург, 2002. – 24 с.
9. Фролов, Б. А. Роль нарушений центральных механизмов нейрогуморальной регуляции в исходе вирусной инфекции / Б. А. Фролов, Г. Н. Смагин, В. К. Филиппов // Доклады Академии наук СССР. – 1990. – Т. 314, № 3. – С. 764–767.
10. Barseloux, D. G. Chromium / D. G. Barseloux // J. Toxicol. Clin. Toxicol. – 1999. – Vol. 37, № 2. – P. 173–194.

11. Pyszel, A. Effect of metals, benzene, pesticides and ethylene oxide on the haematopoietic system / A. Pyszel, T. Wrobel, A. Szuba, R. Andrzejak // Medicina Pracy. – 2005. – Vol. 56, № 3. – P. 249–255.

12. Snyder, R. The toxicology of benzene / R. Snyder, G. Witz, B. D. Goldstein // Environmental Health Perspectives. – 1993. – Vol. 100. – P. 293–306.

Ермолина Евгения Вячеславовна, младший научный сотрудник проблемной лаборатории по изучению механизмов естественного иммунитета, ГБОУ ВПО «Оренбургская государственная медицинская академия» Минздрава России, Россия, 460000, г. Оренбург, ул. Советская, д. 6, тел.: 8-987-858-67-56, e-mail: probllab.orenburg@mail.ru.

Митрофанова Ирина Сергеевна, кандидат медицинских наук, ассистент кафедры госпитальной терапии, ГБОУ ВПО «Оренбургская государственная медицинская академия» Минздрава России, Россия, 460000, г. Оренбург, ул. Советская, д. 6, тел. (3532) 77-22-75.

Стадников Александр Абрамович, доктор биологических наук, профессор, заслуженный деятель науки РФ, заведующий кафедрой гистологии, цитологии и эмбриологии, ГБОУ ВПО «Оренбургская государственная медицинская академия» Минздрава России, Россия, 460000, г. Оренбург, ул. Советская, д. 6, тел.: (3532) 72-67-91, e-mail: Alexander.stadnikov@yandex.ru.

Смолягин Александр Иванович, доктор биологических наук, профессор, заведующий проблемной лабораторией по изучению механизмов естественного иммунитета, ГБОУ ВПО «Оренбургская государственная медицинская академия» Минздрава России, Россия, 460000, г. Оренбург, ул. Советская, д. 6, тел.: (3532) 77-71-72, e-mail: probllab.orenburg @mail.ru.

УДК 591.436.2:597.554.3:591.3
© Т.С. Ершова, Х.В. Нгуен, 2013

Т.С. Ершова, Х.В. Нгуен

ОСОБЕННОСТИ ФОРМИРОВАНИЯ ГЕПАТОПАНКРЕАСА КАРПА В РАННЕМ ОНТОГЕНЕЗЕ

ФГБОУ ВПО «Астраханский государственный технический университет»

Приведены сведения о строении гепатопанкреаса карпа в раннем онтогенезе. В состав печени карпа входят тканевые компоненты поджелудочной железы, образуя гепатопанкреас. В начале личиночного периода в гепатопанкреасе серьезных повреждений выявлено не было, они обусловлены сменой нормального физиологического состояния печени в процессе онтогенеза. К концу личиночного периода развития в изучаемом органе наблюдались патологические изменения: жировая дистрофия, расширенные сосуды, содержащие форменные элементы крови, наличие безъядерных клеток.

Ключевые слова: *печень, гепатопанкреас, поджелудочная железа, личинки, карп, онтогенез.*

T.S. Ershova, H.V. Nguen

THE FEATURES OF FORMATION OF HEPATOPANCREAS OF THE CARP IN EARLY ONTOGENESIS

The structure of the hepatopancreas of carp in early ontogenesis was studied. The structure of carp liver consisted of tissue components pancreas, forming hepatopancreas. Serious injuries have not been identified in the hepatopancreas of the early larval periods. They caused by the change of the normal physiological state of the liver during ontogenesis. In the future there were seen pathological changes: fatty dystrophy, expanded vessels containing blood cells, the presence of non-nuclear cells.

Key words: *liver, hepatopancreas, pancreas, larvae carp, ontogenesis.*

Введение. Пищеварительная система, в отличие от других систем организма, больше всего подвержена влиянию факторов среды. Печень является органом, участвующим в основных обменных процессах, происходящих в организме [2, 3]. Этот орган в силу своих функций является конечным накопителем многих веществ, попадающих в организм из окружающей среды, в том числе и для раз-

личного рода загрязнителей, поступающих с пищей или через жабры. Изменения в печени, возникающие при неправильном питании, часто предшествуют изменениям в других органах и в крови. По физиологическому и гистологическому состоянию печени можно успешно и относительно точно судить о состоянии внешних условий среды обитания той или иной особи [4, 6].

Цель: изучить особенности формирования гепатопанкреаса карпа в раннем онтогенезе.

Материалы и методы исследования. В качестве объекта исследования использовали 100 личинок карпа, отбор которых для гистологических исследований был приурочен к этапам личиночного периода развития по С.Г. Соину (1963) [5]. Для фиксации личинок использовали жидкость Буэна. Зафиксированные личинки из жидкости Буэна проводили через серию спиртов возрастающих концентраций, а затем на 2–3 дня в целлоидин-касторовое масло (1 : 1). Затем материал последовательно помещали в чистый хлороформ, в смесь хлороформа с парафином при 37° С на 2–3 часа, в чистый парафин при 56° С. После чего материал заливали в парафин и охлаждали в воде. Для изучения строения органов и тканей парафиновые блоки нарезали на стандартном микротоме МПС-2 (Россия) сагитально. Серии срезов толщиной 4–5 микрон расправляли в капле теплой воды и наклеивали на предметные стекла, обработанные белково-глицериновой смесью. Перед окрашиванием для удаления парафина стекла спускали в ксилол, а для его удаления использовали спирты с понижающей концентрацией. Используя методику Ю.П. Антипчука (1983) [1], всего изготовили 2 864 гистологических срезов. Окрашивали препараты гематоксилин-эозином. Окрашенные срезы заключали в канадский бальзам под покровное стекло. Анализ срезов проводили под микроскопом МБИ-3 (Россия). Препараты серийных срезов фотографировали на микроскопе «Olympus BX-40» (Япония).

Результаты исследования и их обсуждение. В состав печени карпа входят тканевые компоненты поджелудочной железы, образуя гепатопанкреас. У личинок карпа на 1 этапе личиночного периода гепатопанкреас представлял собой довольно массивный орган, составляющий приблизительно 1/5 часть полости тела. Печень двухлопастная. Лопасти располагались по обе стороны от кишечной трубки. В гепатопанкреасе четко очерчены границы клеток. Печеночные клетки имели многоугольную форму. Клетки печени содержали гомогенную цитоплазму и крупные, светлые, округлые ядра. В ядрах находится 1–2 ядрышка. Зачаток поджелудочной железы имел округлую форму и располагался между стенками кишечника и печенью.

На втором этапе личиночного периода в печени отмечались признаки патологических изменений: неравномерно расширенные, наполненные форменными элементами крови капилляры. В клетках прослеживался гемолиз эритроцитов.

Клетки печени имели хорошо очерченные границы. Цитоплазма клеток светлая гомогенная. На данном этапе у личинок карпа в клетках печени наблюдались незначительные отклонения в количестве жировых включений: кое-где отмечалась мелкокапельная жировая дистрофия. В гепатоцитах находились крупные светлые ядра. Они имели хорошо выраженную оболочку и занимали центральное положение в клетках.

От зачатка печени отходил достаточно хорошо сформировавшийся желчный проток, имеющий тонкую слизистую и адвентициальную оболочки. Слизистая оболочка протока выстлана кубическим эпителием, расположенным на хорошо выраженной базальной мембране. Проток желчного пузыря впадал в кишку на границе ее с пищеводом. Желчный проток и желчный пузырь располагались вдоль кишечника. Поджелудочная железа большая, она составляла приблизительно 2/5 длины кишечника и имела вытянутую форму, начиналась за пищеводом и, постепенно суживаясь в проксимо-дистальном направлении, располагалась вдоль дорсальной стенки кишечника. Ацинозные клетки имели выводные протоки, которые впадают непосредственно в желчный проток.

На 4 этапе личиночного периода клетки печени содержали значительное количество жировых капель, поэтому паренхима печени на препаратах выглядела ажурной из-за множества очень крупных жировых пустот. Печеночные клетки – гепатоциты – имели полигональную форму, которая менялась в зависимости от занимаемого клеткой положения в печеночной балке. Цитоплазма клеток печени рыхлая, ячеистая. Ядра гепатоцитов большие, округлые, светлые. Из-за большого количества жировых капель они были смещены к периферии. Размеры ядер составляли от 5,6–7,2 мкм. В клетках печени были обнаружены митозы, амитотически делящиеся ядра. Кроме того, встречались и безъядерные клетки со светлой цитоплазмой. Их количество составляло 7 % от общего числа клеток. Капилляры печени были расширены, в просветах сосудов имелись клетки крови (эритроциты).

Заключение. В результате исследования формирования гепатопанкреаса личинок карпа был выявлен тот факт, что в гепатопанкреасе на 2 этапе личиночного периода отмечались изменения, которые можно охарактеризовать как реакции органа, не связанные с его повреждением. Они обуслов-

лены сменой нормального физиологического состояния печени в процессе онтогенеза, поэтому не рассматривались как патологические. Наблюдались лишь незначительные отклонения в количестве жировых включений. Тогда как по мере дальнейшего формирования гепатопанкреаса в нем наблюдались такие патологические изменения, как жировая дистрофия, неравномерно расширенные сосуды, содержавшие форменные элементы крови, наличие в печени безъядерных клеток.

Список литературы

1. Антипчук, Ю. П. Гистология с основами эмбриологии / Ю. П. Антипчук. – М.: Просвещение, 1983. – 240 с.
2. Зайцев, В. Ф. Патология органов и тканей рыб Волго-Каспийского бассейна в условиях антропогенной деятельности / В. Ф. Зайцев, Н. Н. Федорова, В. Н. Крючков и др. // Наука – производству. – 2001. – № 6 (44). – С. 27.
3. Крючков, В. Н. Морфология органов и тканей водных животных / В. Н. Крючков, Г. М. Абдурахманов, Н. Н. Федорова. – М. : Наука, 2004. – 144 с.
4. Минеев, А. К. Некоторые гистологические патологии печени и сердца у головешки-ротана (Perccottus glenii Dybowski, 1877) и бычка-кругляка (Neogobius Melanostomus Pallas, 1814) Саратовского водохранилища / А. К. Минеев // Известия Самарского научного центра Российской академии наук. – 2011. – Т. 13, № 1. – С. 203–206.
5. Соин, С. Г. Морфо-экологические особенности развития белого амура и толстолобика / С. Г. Соин // Проблемы рыбохозяйственного использования растительноядных рыб в водоемах СССР. – Ашхабад : Изд-во АН Туркм. ССР, 1963. – С. 100–137.
6. Федорова, Н. Н. Морфологическая характеристика печени рыб в современных условиях / Н. Н. Федорова, В. Н. Крючков, В. Ф. Зайцев // Российские морфологические ведомости. – 1999. – № 3–4. – С. 174–180.

Ершова Татьяна Сергеевна, кандидат биологических наук, доцент кафедры прикладной биологии и микробиологии, ФГБОУ ВПО «Астраханский государственный технический университет», Россия, 414025, г. Астрахань, ул. Татищева, д. 16, учеб. корп. 4, тел.: 8-902-995-46-02, e-mail: ershova_ts@mail.ru.

Хонг Ван Нгуен, студент направления «Водные биоресурсы и аквакультура» ФГБОУ ВПО «Астраханский государственный технический университет», Россия, 414025, г. Астрахань, ул. Татищева, д. 16, тел.: 8-961-654-07-14, e-mail: Hongvannguyen_hatay@yahoo.

УДК 616-079.6:616.8-009.87

© Д.Т. Ефремова, А.Ф. Кинле, П.Г. Джуваляков, Ю.В. Збруева, 2013

Д.Т. Ефремова[1], А.Ф. Кинле[2], П.Г. Джуваляков[1], Ю.В. Збруева[1]

СУДЕБНО-МЕДИЦИНСКАЯ ОЦЕНКА ДИНАМИКИ СМЕРТНОСТИ ОТ ВОЗДЕЙСТВИЯ НИЗКИХ ТЕМПЕРАТУР

[1]ГБОУ ВПО «Астраханская государственная медицинская академия» Минздрава России
[2]ГБОУ ДПО «Российская медицинская академия последипломного образования» Минздрава России, г. Москва

Представлены данные о динамике смертности от воздействия низких температур на основе материала ГБУЗ АО «Бюро судебно-медицинской экспертизы» за период с 2005 по 2011 гг. Общее количество пострадавших составило 588 наблюдений. Доминирующим числом явились лица мужского пола в 455 наблюдениях (77,3 %), в возрастной группе 46–70 лет – 353 человека (60,03 %), преимущественно в алкогольном опьянении – 314 человек (53,4 %), где преобладала сильная степень алкогольного опьянения – 165 человек (28,06 %). Наибольшее количество пострадавших было обнаружено на улице. Проведенное исследование позволило выявить морфологические признаки смерти от низких температур в Астраханской области.

Ключевые слова*: смертность, низкая температура, переохлаждение.*

D.T. Efremova, A.F. Kinle, P.G. Juvalyakov, Yu.V. Zbrueva

THE FORENSIC ESTIMATION OF MORTALITY DYNAMICS BECAUSE OF LOW TEMPERATURE

The data on mortality dynamics from the influence of low temperatures according the material of the state Budget establishment of Health Protection of the Astrakhan region «Bureau of Forensic medicine» during the period from 2005 to 2011are presented. The common quantity of victims was 588. The most marked quantity were males – 455 (77,3 %) at the age group of 46–70 – 353 (60,03 %), more in the alcoholemia – 314 (53,4 %), where the most strong degree of alcoholemia prevailed – 165 (28,06 %). The most quantity of victims were found in the street. The given investigation gave the possibility to display morphologic signs from low temperature in the Astrakhanian region.

Key words: *mortality, low temperature, over-cooling.*

Введение. Общеизвестно, что смерть от переохлаждения организма встречается практически во всех географических широтах, а не только там, где преобладает низкая температура. Судебно-медицинские вопросы смерти от переохлаждения организма человека является актуальной темой как для лечебно-диагностических учреждений, оказывающих медицинскую помощь лицам, подвергшимся переохлаждению, так и для правоохранительных органов, расследующих все случаи гибели от действия низкой температуры [1, 2].

Цель: оценить динамику смертности случаев от общего переохлаждения за период с 2005 по 2011 гг.

Материалы и методы исследования. В качестве материала использованы данные ГБУЗ АО «Бюро судебно-медицинской экспертизы» за период с 2005 по 2011 гг. Всего рассмотрено 588 случаев. В ходе работы применены методы секционного, гистологического, химического, биохимического исследований, дополненные статистическими методами.

Результаты исследования и их обсуждение. Из проведенного анализа 588 случаев лиц, умерших от переохлаждения за период с 2005 по 20011 гг., установлено, что в 2005 г. количество наблюдений составило 129 (21,9 %), в 2006 г. – 124 (21,1 %), в 2007 г. – 60 (10,2 %), в 2008 г. – 83 (14,1 %), в 2009 г. – 64 (10,9 %), в 2010 г. – 78 (13,3 %), в 2011 г. – 50 (8,5 %). Мужчины отмечены в 455 наблюдениях (77,3 %), женщины – в 133 случаях (22,7 %).

Таблица

Распределение лиц, умерших от переохлаждения по возрастной группе в каждом исследованном году

Возрастная группа	2005	2006	2007	2008	2009	2010	2011	Всего (абс.)	%
0–19	0	0	0	0	0	1	0	1	0,17
20–45	15	15	6	7	14	19	5	81	13,8
46–70	79	74	40	43	39	48	30	353	60,03
71–90	20	13	6	17	3	7	8	74	12,6
Возраст неизвестен	15	22	8	16	8	3	7	79	13,4
Общее количество в каждом году	129	124	60	83	64	78	50	588	100

Из таблицы следует, что наибольшее количество пострадавших, скончавшихся от действия низкой температуры, отмечено в возрастной группе 46–70 лет и составило 353 наблюдения (60,03 %).

Изучая обстоятельства дела, где наступила смерть пострадавших, было установлено: в 54 наблюдениях (9,2 %) пострадавшие были обнаружены в неотапливаемом помещении, обнаруженные на улице составили 483 человека (82,1 %). В 51 наблюдении (8,7 %) смерть наступила в стационарах города, из них в течение 1 суток скончалось 30 человек (58,8 %), в период 2–3 суток 17 человек (33,3 %), на 4–7 – 2 человека (3,9 %), более 7 – 2 человека (3,91 %).

Наличие этилового алкоголя, по данным судебно-химического исследования, отмечено в 314 наблюдениях (53,4 %). Положительный результат исследований позволил выявить следующие показатели: легкая степень опьянения отмечена в 71 наблюдении (12,07 %); средняя степень опьянения – 78 (13,27 %), сильная степень и более – 165 (28,06 %). Этиловый алкоголь не обнаружен в 264 наблюдениях (44,89 %).

Макроскопические признаки, выявленные при исследовании трупов лиц, скончавшихся в результате переохлаждения, оказались следующими: более светлая окраска крови в левой половине сердца и легких по сравнению с кровью в полых венах и правой половине сердца, светло-красный цвет ткани легких очагового или разлитого характера, мелкопятнистые кровоизлияния в слизистой оболочке желудка (пятна Вишневского), точечные кровоизлияния в слизистой оболочке лоханок по-

чек, пестрый рисунок селезенки на разрезах, а также втянутые в паховый канал яички (признак Пупарева) [3, 4, 5].

При судебно-гистологическом исследовании внутренних органов от трупов лиц, умерших при переохлаждении, наблюдалось: в легких – пузырьки воздуха в капиллярах (феномен Смысловой), полнокровие миокарда, спазм артериол, стаз и тромбоз в сосудах микрогемоциркуляции, дистрофические изменения кардиомиоцитов, полнокровие центральных вен, внутридольковых капилляров, междольковых вен, расширение междольковых артерий, перикапиллярных пространств по периферии долек и лейкоцитарные стазы в печени, пролиферативно-дистрофические изменения клеток эпителия прямых канальцев почек и канальцев яичек, точечные кровоизлияния в слизистой оболочке чашечек почечных лоханок (признак Фабрикантова), резкое полнокровие капилляров коры и мозгового слоя надпочечников, сдавление клеток коркового слоя расширенными за счет резкого полнокровия капиллярами (признак Десятова), кровоизлияния в слизистой желудка (признак Вишневского).

В сравнении с макро- и микроскопическими изменениями в органах, одним из критериев, подтверждающих смерть от переохлаждения, являлись показатели содержания глюкозы и гликогена. Отмечалось снижение и исчезновение глюкозы из крови, а гликогена из печени, сердечной и скелетной мышц, что являлось достаточно верным признаком смерти от переохлаждения.

Заключение. При исследовании смертности от действия низких температур за период с 2005 по 2011 гг. установлено, что наибольшее количество летальных исходов отмечено в 2005 г., что составило 129 случаев (21,9 %). Доминировали лица мужского пола, что составило 455 наблюдений (77,3 %) в возрастной группе 46–70 лет. Доминирующее количество скончавшихся от действия низких температур были в состоянии алкогольного опьянения, что составило 314 наблюдения (53,4 %). Макро- и микроскопическая картина подтверждала смерть от действия низких температур во всех исследованных наблюдениях.

Список литературы

1. Гречухин, И. В. Пути совершенствования организации профилактики травматизма в Астрахани / И. В. Гречухин, Н. Г. Одиноченко, С. А. Зимний и др. // Астраханский медицинский журнал. – 2011. – Т. 6, № 1. – С. 169–173.
2. Десятов, В. П. Смерть от общего переохлаждения организма : автореф. дис. … д-ра мед. наук / В. П. Десятов. – Томск, 1967. – 35 с.
3. Макарова, В. Н. Экспертная оценка признаков, встречающихся при смерти от переохлаждения, и возможность их использования для установления причины смерти / В. Н. Макарова // Современные вопросы судебной медицины и экспертной практики. – 1998. – № 10. – С. 227–229.
4. Шадымов, А. Б. Анализ случаев смерти от переохлаждения / А. Б. Шадымов, В. Э. Янковский, И. В. Иванова // Современные вопросы судебной медицины и экспертной практики. – 1998. – № 10. – С. 225–227.
5. Шигеев, В. Б. Холодовая смерть / В. Б. Шигеев, С. В. Шигеев, Е. М. Кулундарова; под ред. В. Б. Шигеев, С. В. Шигеев, Е. М. Кулундарова. – М. : ОАО «Типография «Новости», 2004. – 184 с.

Ефремова Дарья Тамазовна, клинический ординатор кафедры судебной медицины, ГБОУ ВПО «Астраханская государственная медицинская академия» Минздрава России, Россия, 414000, г. Астрахань, ул. Бакинская, д. 121, тел.: 8-905-480-97-70, e-mail: smedaria@mail.ru.

Кинле Александр Федорович, доктор медицинских наук, профессор, заведующий кафедрой судебной медицины, ГБОУ ДПО «Российская медицинская академия последипломного образования» Минздрава России, Россия, 125445, г. Москва, ул. Беломорская, д. 19/38, тел.: (499) 458-95-64, e-mail: rmapo@rmapo.ru.

Джуваляков Павел Георгиевич, кандидат медицинских наук, заведующий кафедрой судебной медицины, ГБОУ ВПО «Астраханская государственная медицинская академия» Минздрава России, Россия, 414000, г. Астрахань, ул. Бакинская, д. 121, тел.: 8-927-282-02-22, e-mail: fred3@astranet.ru.

Збруева Юлия Владимировна, ассистент кафедры судебной медицины, ГБОУ ВПО «Астраханская государственная медицинская академия» Минздрава России, Россия, 414000, г. Астрахань, ул. Бакинская, д. 121, тел.: 8-906-458-51-38, e-mail: z_b_r@mail.ru.

УДК 616-001-089
© Ю.В. Збруева, П.Г. Джуваляков, Д.В. Богомолов, 2013

Ю.В. Збруева[1], П.Г. Джуваляков[1], Д.В. Богомолов[2]

ОСОБЕННОСТИ ПЕРЕЖИВАНИЯ ТЯЖЕЛОЙ ПОЛИТРАВМЫ В ПЕРВЫЕ СУТКИ ГОСПИТАЛИЗАЦИИ

[1]ГБОУ ВПО «Астраханская государственная медицинская академия» Минздрава России
[2]ФГБУ «Российский центр судебно-медицинской экспертизы» Минздрава России, г. Москва

Представлены данные по танатогенезу и патоморфологии наблюдений механической и термической травмы в период 1 суток пребывания в стационаре. Погибшими явились мужчины (16 наблюдений (60,0 %)) и женщины (25 наблюдений (40,0 %)) в возрасте от 19 до 90 лет. Данное исследование позволяет выявить и обосновать условия и варианты смены непосредственных причин смерти при различных видах травмы. А именно в первые сутки наблюдалась смерть от деструктивного отека головного мозга, проявлений шока, отека легких.
***Ключевые слова**: травма, танатогенез, летальность.*

Yu.V. Zbrueva, P.G. Juvalyakov, D.V. Bogomolov

THE PECULIARITIES OF FEELINGS IN CASE WITH POLYTRAUMAS DURING THE FIRST DAY OF HOSPITALIZATION

The data on thanatogenesis and pathomorphology of mechanical and thermical traumas investigations during the first day of being at the hospital were given. The perished were males (16 – (60 %) and females (25 – (40 %) at the age from 19 to 90. The investigation gave the chance to substantiate the conditions and variants of death cause in different traumatical kinds. During the 1- st day there was death from destructive brain edema, shock characteristics, lung edema.
***Key words:** trauma, thanatogenesis, lethality.*

Введение. Во всех индустриально развитых странах отмечается стремительный рост травматизма, который является одним из приоритетных направлений научных исследований в Российской Федерации [4].

Цель: установить динамику причин смерти от механической и термической травмы, то есть выявление и обоснование условий и вариантов смены непосредственных причин смерти при различных видах травмы в первые часы ее причинения.

Материалы и методы исследования. Представлены результаты заключений экспертов и актов судебно-медицинских исследований трупов лиц за период с 2007 по 2011 гг., погибших в результате механической и термической травмы (МТТ). Всего рассмотрено 20 случаев. При исследовании применялись стандартные методики секционного исследования, судебно-гистологические методы, дополненные полуколичественными технологиями танатогенетического анализа и статистическими методами [1, 2, 3, 5, 6].

Результаты исследования и их обсуждение. Из проведенного анализа 20 случаев летальных исходов лиц, умерших в стационаре Астраханской области в результате МТТ, установлено, что мужчины составили 12 наблюдений (60,0 %), женщины – 8 случаев (40,0 %). По возрастной группе материал распределялся в следующем возрастном интервале: до 19 лет – 1 случай (5,0 %), 20–45 лет – 5 наблюдений (25,0%), 46–70 лет – 12 эпизодов (60,0 %), 71–90 лет – 2 случая (10,0 %). Распределение материала по видам травмы имели следующие показатели: термическая травма – 2 случая (10,0 %), огнестрельная травма – 1 наблюдение (5,0 %), травма тупыми предметами – 5 случаев (25,0 %), травма острыми предметами – 2 эпизода (10,0 %), травма при падении с высоты – 4 наблюдения (20,0 %). Алкоголемия имела место в 6 наблюдениях (30,0 %). Положительный результат исследований позволил выявить следующие показатели: легкая и средняя степени опьянения составили по 1 случаю, сильная и тяжелая по 2 эпизода. Изучая агональный период в течение 1 суток пребывания в стационаре, использовали следующие критерии: агональный период от 15 до 30 мин, от 0,5 до 12 часов, от 12 до 24 часов.

Таблица

Темп умирания при различных видах травм в 1 сутки

Агональный период	Сочетанная тупая травма тела		Черепно-мозговая травма		Огнестрельная травма		Травма острыми предметами		Термическая травма	
	абс.	%	абс.	%	абс.	%	абс.	%	абс.	%
15–30 мин	1	5,0	2	10,0	1	5,0	–	–	–	–
0,5–12 ч	4	20,0	3	15,0	–		1	5,0	–	–
12–24 ч	3	15,0	2	10,0	–		1	5,0	2	10,0
Всего	8	40,0	7	35,0	1	5,0	2	10,0	2	10,0

Примечание: абс. – абсолютные цифры.

Используя метод определения темпа наступления смерти, оценили длительность умирания лиц, скончавшихся в стационаре в течение первых суток пребывания. Из таблицы следует, что максимальное количество летальных исходов произошло при черепно-мозговых травмах при длительности умирания от 15 до 30 мин, что составило 2 случая, то есть 10,0 %. При длительности умирания от 0,5 до 12 часов максимальное количество летальных исходов отмечено при наличии сочетанной тупой травмы тела, что составило 4 эпизода, то есть 20,0 %. В данный период умирания возрастало количество летальных исходов при черепно-мозговой травме и составило 3 наблюдения, то есть 15,0 %. При длительности умирания от 12 часов до 1 суток преобладала сочетанная тупая травма тела и составила 3 наблюдения, то есть 15,0 %. При данном темпе умирания отмечается летальность у лиц, получивших термическую травму, что составляло 2 эпизода, то есть 10,0 %.

Изучая танатогенез среди лиц, умерших в стационарах в первые сутки пребывания, было установлено, что преобладали случаи, где комбинированный танатогенез составлял 14 наблюдений, то есть 70,0 %. Сочетание легочного и сердечного танатогенеза сопровождалось респираторным дистресс-синдромом взрослых (РДСВ), возникновением гиалиновых мембран и наличием фибрина, а также отеком, пневмониями, жировой дистрофией, спазмом бронхов, ателектазом, эмфиземой, фрагментацией и цитолизом кардиомиоцитов, извитостью кардиомиоцитов, кариолизом, гипертрофией, контрактурными повреждениями. Сочетание мозгового и легочного танатогенеза в 3 наблюдениях составило 15,0 %. Аналогичное количество составила комбинация сердечного и легочного танатогенеза, то есть 3 наблюдения, что соответствовало 15,0 %. Комбинация мозгового и сердечного танатогенеза отмечена в 4 эпизодах, то есть 20,0 %. Комбинация мозгового, легочного и сердечного танатогенеза отмечена в 4 наблюдениях, то есть в 20,0 %. Изолированный мозговой танатогенез выявлен в 6 случаях, то есть 30,0 %, и сопровождался деструктивным и перецеллюлярным отеками головного мозга, ишемией нейронов, лизисом невроцитов, кариолизом невроцитов, глиозом невроцитов, набуханием нейронов.

Заключение. При исследовании летальных исходов от МТТ в период пребывания пострадавших в стационаре в 1 сутки доминировали лица мужского пола в возрастной группе 46–70 лет, погибшие в результате транспортной травмы. Алкоголемия в данный период составила 30 % от всех проведенных результатов исследований. В первые сутки пребывания в стационаре после полученных повреждений преобладающей причиной смерти являлась полиорганная недостаточность, которая проявлялась в развитии отеков мозга (как деструктивного, так и перецеллюлярного), отеков легких, РДСВ, эмболии легких, фрагментации кардиомиоцитов, малокровии. Доминирующим типом танатогенеза явился комбинированный тип.

Список литературы

1. Абрикосов, А. И. Техника патологоанатомических вскрытий трупов / А. И. Абрикосов. – М. : Медгиз, 1948. – 168 с.

2. Богомолов, Д. В. Возможности применения модальной логики при танатогенетическом анализе в судебной медицине и патологии / Д. В. Богомолов // Проблемы экспертизы в медицине. – 2003. – Т. 3, № 4. – С. 40–42.

3. Богомолов, Д. В. Проблемы и задачи дальнейшего развития судебно-медицинской экспертизы трупа / Д. В. Богомолов, И. Н. Богомолова // Актуальные вопросы судебной медицины и экспертной практики на современном этапе : сб. пленарных и стендовых докладов Всероссийской конференции с международным участием, посвященной 75-летию Российского Центра судебно-медицинской экспертизы (г. Москва, 19–20 октября 2006 г.). – М. : РИО ФГУ «РЦСМЭ Росздрава», 2006. – С. 34–38.

4. Гречухин, И. В. Пути совершенствования организации профилактики травматизма в Астрахани / И. В. Гречухин, Н. Г. Одиноченко, С. А. Зимний и др. // Астраханский медицинский журнал. – 2011. – Т. 6, № 1. – С. 169–173.

5. Тимофеев, И. В. Патология лечения : руководство для врачей / И. В. Тимофеев. – СПб. : Северо-Запад, 1999. – 656 с.

6. Повзун, С. А. Важнейшие синдромы, патогенез и патологическая анатомия / С. А. Повзун. – СПб. : ООО «ИПК «КОСТА», 2009. – 480 с.

Збруева Юлия Владимировна, ассистент кафедры судебной медицины, ГБОУ ВПО «Астраханская государственная медицинская академия» Минздрава России, Россия, 414000, г. Астрахань, ул. Бакинская, д. 121, тел.: (8512) 33-56-70, e-mail: z_b_r@mail.ru.

Джуваляков Павел Георгиевич, кандидат медицинских наук, заведующий кафедрой судебной медицины, ГБОУ ВПО «Астраханской государственной медицинской академии» Минздрава России, Россия, 414000, г. Астрахань, ул. Бакинская, д. 121, тел.: (8512) 33-56-70, e-mail: fred3@astranet.ru.

Богомолов Дмитрий Валерьевич, профессор, доктор медицинских наук, заведующий лабораторией морфологических исследований, ФГБУ «Российский центр судебно-медицинской экспертизы» Минздрава России, Россия, 125284, г. Москва, ул. Поликарпова, д. 12/13, тел.: (495) 945-00-97, e-mail: mail@rc-sme.ru.

УДК 616.15.36:53.37
© О.В. Здорнова, Г.Л. Радцева, Е.И. Пискарева, 2013

О.В. Здорнова, Г.Л. Радцева, Е.И. Пискарева

СОСУДИСТЫЕ ИЗМЕНЕНИЯ В ПЕЧЕНИ ПРИ ВОЗДЕЙСТВИИ ЛЮМИНОФОРОВ

ГБОУ ВПО «Ставропольский государственный медицинский университет» Минздрава России

В результате токсического ингаляционного воздействия люминофоров, содержащих фталат свинца и лантан, в печени наблюдались сосудистые нарушения в виде расширения, полнокровия междольковых артерий и вен, синусоидных капилляров, центральных и поддольковых собирательных вен, прогрессирующие с увеличением концентрации веществ. Сосудистые нарушения приводят к развитию зернистой, гидропической, жировой дистрофий гепатоцитов, вплоть до образования очаговых некрозов. Выраженные морфологические изменения обнаруживаются при воздействии больших концентраций фталата свинца по сравнению с лантаном.

Ключевые слова: *печень, сосуды, полнокровие, люминофор*.

O.V. Zdornova, G.L. Radtseva, E.N. Piskareva

THE VASCULAR ALTERATIONS OF LIVER IN LUMINOPHORE INFLUENCE

Under the influence of luminophores containing lanthanum and lead phthalate, there were liver vasculature changes – vascular distention, dilation of interlobular arteries and veins, sinusoid capillaries, central and sublobular veins in the dose-dependent pattern. Vascular changes lead to the development of granular, hydropic, adipose dystrophy, and even focal necrosis, more prominent in case of higher lead phthalate concentrations.

Key words: *liver, blood vessels, vascular distention, luminophore*.

Цель: выявить особенности сосудистых изменений в печени при хроническом ингаляционном воздействии люминофоров, содержащих фталат свинца и лантан.

Задачи исследования: изучить структурную организацию сосудистой системы печени крыс при хроническом ингаляционном воздействии люминофоров в различных концентрациях.

Материалы и методы исследования. Хроническому ингаляционному воздействию люминофоров, содержащих лантан и фталат свинца, подвергались 105 половозрелых крыс самцов. Экспозиция пыли люминофоров производилась в малой (0,5 мг/м^3), средней (5 мг/м^3) и большой (50 мг/м^3) концентрациях по 4 часа 6 раз в неделю в течение 4 месяцев. Часть животных исследовалась по истечении 30 дней после прекращения запыления. Гистологические препараты изготовлялись с использованием стандартных гистологических методик. Морфометрическое исследование было проведено в соответствии с принципами системного количественного анализа [1] с использованием программы

ВидеоТест – Морфология 5.0, являющегося частью аппаратного программного комплекса ВидеоТест. В состав комплекса входит специализированное оборудование (система ввода, микроскоп «Jenoptic» (Германия) с цифровой видеокамерой «Olympus» (Япония), персональный компьютер) и программное обеспечение ВидеоТест – Морфология 5.0. Свечение частиц люминофоров выявляли с помощью люминесцентного микроскопа Люмам Р-8 (Россия) с фильтрами ЖС-18, СЗС 24-4, СС 15-2. Микрофотографирование производили с помощью фотоаппарата «Nikon». Статистическая обработка данных морфометрического исследования была проведена с использованием лицензированных пакетов программ Statistica 6.0, Statgraf-2007, Biostat-2007 на персональном компьютере Pentium-IV при использовании стандартных установочных комбинаций и программно-аналитических пакетов. Для каждого параметра вычисляли среднюю величину (M) и стандартную ошибку среднего (m). Характеристики выборок приведены в соответствии с M ± m, и расчетам ошибок и отклонений средних величин (δ, «правило трех сигм»). Значимость различий средних величин определялась на основании критерия Стьюдента (t) с уровнем высокой ($p < 0,001$), средней ($p < 0,01$) и низкой ($p < 0,05$) степени достоверности. Все полученные являются статистически достоверными и репрезентативными с позиций как доказательной медицины, так и аналитического морфофункционального анализа.

Результаты исследования и их обсуждение. При микроскопическом исследовании печени экспериментальных животных выявлено, что дольчатое и балочное строение органа во всех исследуемых группах сохранено. В печени отмечались признаки нарушения кровообращения в виде полнокровия сосудов, стаза, с явлениями гиалиноза мелких артерий, прогрессирующие соответственно увеличению концентрации люминофоров. Более выраженные изменения наблюдались при воздействии фталата свинца [2, 10]. В междольковых артериях наблюдалось утолщение всей стенки сосудов, гипертрофия ядер эндотелиальных клеток, отек и разрыхление подэндотелиального слоя. Утолщение среднего слоя сосудов происходило в основном за счет гипертрофии гладкомышечных клеток и отека волокнистых структур. В миоцитах выражена зернистая дистрофия. В адвентициальной оболочке – отек, разрыхление клеточных элементов и волокон. В междольковых венах более резко выражены полнокровие и отек. В просветах междольковых артерий и вен обнаруживались флюоресцирующие частицы люминофора, которые имели различную величину и плотность. В просвете сосудов отмечалось также наличие гемосидерина. Однослойный кубический эпителий желчных протоков характеризовался ядерным полиморфизмом с явлениями интенсивной пролиферации и врастанием в подлежащую соединительную ткань, причиной которой может служить стимуляция эпителия солями желчных кислот. При этом пролиферация протоков, в свою очередь, ведет к внутрипеченочной обструкции желчевыводящих путей, способствуя нарастанию холестаза [9]. В системе циркуляции крови внутри дольки отмечалось выраженное полнокровие синусоидных капилляров, расширение пространств Диссе. Обнаруживались гипертрофированные звездчатые макрофаги с частицами люминофора, что является результатом активного фагоцитоза и связано с усиленной работой печени по утилизации токсических веществ и продуктов распада клеточных структур. В системе оттока крови от дольки резко выражено полнокровие поддольковых собирательных вен. В области триад, вокруг центральных и поддольковых собирательных вен выявлялись полиморфноцитарные инфильтраты, состоящие из лимфоцитов, макрофагов с частицами фталата свинца, единичных нейтрофилов, плазматических клеток и эозинофилов. Это свидетельствует о развитии воспалительных изменений в тканях печени, вовлечении в них клеточных элементов крови и рыхлой волокнистой соединительной ткани. В области триад происходило образование коллагеновых волокон за счет фибробластов, расположенных в междольковой соединительной ткани. Уже при ингаляции малыми концентрациями наблюдалось образование тонких фибрилл, из которых формировались коллагеновые волокна. Нередко происходило врастание коллагеновых волокон внутрь долек печени, более интенсивное при воздействии больших концентраций люминофора. Между пучками располагались фиброциты. Формирующиеся коллагеновые волокна также выявлялись по ходу стенок расширенных синусоидных капилляров, особенно при воздействии больших концентраций [4, 5, 6, 7, 8]. На фоне характерных сосудистых изменений выявлялись выраженные зернистая, жировая, гидропическая дистрофии, а также участки некроза [2, 3].

Заключение. Проведенные морфологические исследования ингаляционного воздействия люминофоров, содержащих фталат свинца и лантан, в хроническом эксперименте показали, что оба вещества оказывают токсическое действие на печень, проявляющиеся в виде нарушений кровообращения в виде полнокровия, расширения и повышения проницаемости сосудов. Они приводят к изменениям структуры органа с вовлечением в воспалительный процесс тканей печени. Более выраженные изменения в тканях печени наблюдались при ингаляционном воздействии фталата свинца, что на-

прямую связано с его токсическим и кумулятивным воздействиями.

Список литературы

1. Автандилов, Г. Г. Медицинская морфометрия / Г. Г. Автандилов. – М. : Медицина, 1990. – 384 с.
2. Захлебаева, В. В. Морфофункциональные изменения печени животных под воздействием ионизирующего излучения и солей тяжелых металлов / В. В. Захлебаева // Таврический медико-биологический вестник. – 2006. – Т. 9, № 3. – Ч. I. – С. 66–69.
3. Зуев, М. Г. Танталовые рентгеноконтрастные вещества / М. Г. Зуев, Л. П. Ларионов. – Екатеринбург : УрО РАН, 2002. – 155 с.
4. Ильин, Д. А. Формирование рубца в печени / Д. А. Ильин, И. В. Майбородин // Морфология. – 2003. – № 1. – С. 80–83.
5. Калашникова, М. М. Ультраструктурная характеристика процесса резорбции коллагена в циротически измененной печени / М. М. Калашникова // Бюллетень экспериментальной биологии и медицины. – 2000. – № 1. – С. 4–10.
6. Козвонин, В. А. Влияние озонотерапии на выраженность жировой дистрофии и количество соединительнотканных элементов в патологически измененной печени / В. А. Козвонин, С. Ю. Большухин, С. А. Арасланов // Актуальные проблемы морфологии : сб. тр. – 2004. – Т. 129. – С. 35–136.
7. Мичурина, С. В. Влияние 3,4-бензпирена на ультраструктурную организацию синусоидных клеток тканевого микрорайона печени половозрелых крыс-самцов / С. В. Мичурина, С. И. Колесников, С. В. Алисиевич и др. // Бюллетень экспериментальной биологии и медицины. – 2000. – № 12. – С. 696–699.
8. Непомнящих, Г. И. Ультраструктурное и иммуногистохимическое исследование звездчатых клеток печени в динамике фиброза и цирроза печени инфекционно-вирусного генеза / Г. И. Непомнящих, С. В. Айдагулова, Д. Л. Непомнящих и др. // Бюллетень экспериментальной биологии и медицины. – 2006. – № 12. – С. 681–686.
9. Черненко, Н. В. Гемомикроциркуляторное русло печени крысы в норме и после экспериментальной спленэктомии : автореф. дис. … канд. мед. наук / Н. В. Черненко. – СПб., 2008. – 22 с.
10. Shalan, M. G. Amelioration of lead toxicity on rat liver with Vitamin C and silymarin supplements / M. G. Shalan, M. S. Mostafa, M. M. Hassouna et al. // Toxicology. – 2005. – Vol. 206, № 1. – P. 1–15.

Здорнова Олеся Владимировна, кандидат медицинских наук, ассистент кафедры гистологии, ГБОУ ВПО «Ставропольский государственный медицинский университет» Минздрава России, Россия, 355000, г. Ставрополь, ул. Мира, д. 310, тел.: (8652) 35-34-40, e-mail: zovst@yandex.ru.

Радцева Галина Львовна, доцент, кандидат медицинских наук, заведующая кафедрой гистологии, ГБОУ ВПО «Ставропольский государственный медицинский университет» Минздрава России, Россия, 355000, г. Ставрополь, ул. Мира, д. 310, тел.: (8652) 35-34-40, e-mail: radcev@gmail.com.

Пискарева Евгения Ивановна, кандидат медицинских наук, старший преподаватель кафедры гистологии, ГБОУ ВПО «Ставропольский государственный медицинский университет» Минздрава России, Россия, 355000, г. Ставрополь, ул. Мира, д. 310, тел.: (8652) 35-34-40, e-mail: ivga.stgma@mail.ru.

УДК 616.31-086

© О.В. Иванова, Г.Г. Матякин, В.М. Иванов, М.В. Шейкин, 2013

О.В. Иванова[1,2], Г.Г. Матякин[3], В.М. Иванов[2], М.В. Шейкин[2]

СТОМАТОЛОГИЧЕСКИЕ АСПЕКТЫ СОПРОВОДИТЕЛЬНОЙ ТЕРАПИИ ПРИ ЛЕЧЕНИИ МЕСТНО-РАСПРОСТРАНЕННОГО РАКА СЛИЗИСТОЙ ПОЛОСТИ РТА

[1]ГБУЗ АО «Стоматологическая поликлиника № 4», г. Астрахань
[2]ГБУЗ АО «Областной онкологический диспансер», г. Астрахань
[3]ФГБУ «Центральная клиническая больница с поликлиникой» Управления делами Президента Российской Федерации, г. Москва

Проанализированы результаты хирургической санации при лечении местно-распространенного рака слизистой полости рта у 320 больных. Показано, что оптимальными сроками санации полсти рта у этой категории

больных является период до проведения химиолучевой терапии. Выявлена выраженная тканевая реакция и различные осложнения, наблюдаемые в период проведения лучевой терапии при суммарной дозе (СОД) 40 Гр и более, а также в отдаленные периоды после радиотерапии. Отмечено значительное улучшение заживления лунки после удаления зубов при использовании губки «Тромбокол» и пасты «Alvogyl», вводимых в устье лунки с одновременным проведением мероприятий, направленных на профилактику мукозита.

***Ключевые слова**: хирургическая санация, химиолучевая терапия, суммарная очаговая доза, мукозит.*

O.V. Ivanova, G.G. Mataykin, V.M. Ivanov, M.V. Sheykin

THE STOMATOLOGIC ASPECTS OF ACCESSORY THERAPY IN TREATMENT OF LOCALLY DISTRIBUTED CANCER OF THE MUCOUS MEMBRANE OF THE ORAL CAVITY

The results of surgical sanation in treatment of locally distributed cancer of the mucous membrane of the oral cavity in 320 patients were analyzed. It was defined the optimal dates of oral cavity sanation in such category of patients to be the period of pre-rendering the chemical-radial therapy. The expressed tissue reaction and different complications were observed during the period of making radial therapy in case of sum doses (SD) 40Gr and more, sometimes even in remote time after radiotherapy. It was marked the significant improvement of recovery of wound after removing the teeth using sponge «Thrombokol» and paste «Alvogyl» introducing them into the wound with simultaneous rendering of measures directed to the prophylaxis of mucositis.

***Key words:** surgical sanation, chemical-radial therapy, summing focus dosage, mucositis.*

Введение. В последнее время отмечается неуклонный рост заболеваемости раком слизистой оболочки полости рта, лечение которого даже на ранних стадиях является сложной проблемой клинической онкологии. Результаты существующих методов лечения часто остаются неудовлетворительными. Вследствие побочных эффектов химиотерапии и лучевого воздействия при лечении злокачественных заболеваний полости рта возможны осложнения, которые могут приводить к тяжелому мукозиту с вовлечением в этот процесс всех составных компонентов ротовой полости: самой слизистой, малых и больших слюнных желез, костных структур с обязательными изменениями в зубах [1, 2, 3, 4, 5, 6].

Особые сложности возникают при терапевтической и хирургической санации полости рта в процессе или в ранние сроки после проведения химиолучевой терапии, когда значительно увеличивается число инфекционных осложнений со стороны костных структур ротовой полости [7, 8, 9, 10, 11].

Это во многом определяет необходимость проведения профилактических мероприятий в полости рта до начала специального лечения и постоянного стоматологического мониторинга с проведением лечебных мероприятий не только в процессе химиолучевой терапии у этого контингента больных, но и в ранние сроки после нее.

Остается нерешенным ряд вопросов стоматологической подготовки больных к операции и реабилитации их в раннем послеоперационном периоде на фоне проведенных до операции курсов химиолучевой терапии. Вышеизложенное делает весьма актуальной проблему стоматологической сопроводительной терапии при лечении больных со злокачественными опухолями слизистой полости рта.

Цель: усовершенствовать методы стоматологической сопроводительной терапии у больных со злокачественными заболеваниями слизистой полости рта в процессе всего периода лечения и реабилитации.

Материалы и методы исследования. Проведен анализ лечения 320 больных с раком слизистой полости рта в Астраханском областном онкологическом диспансере и в радиологическом отделении ФГБУ «Центральная клиническая больница с поликлиникой» Управления делами Президента РФ. Возраст больных колебался от 28 до 74 лет. Распределение больных по полу и возрасту представлено в таблице 1.

Таблица 1

Распределение больных по полу и возрасту

Возраст	Мужчины	Женщины	Всего	
			Количество	%
До 30 лет	3	1	4	1,2
31–40	25	4	29	9,1
41–50	98	8	106	33,1
51–60	110	16	126	39,4
Старше 60 лет	48	7	55	17,2
Всего	284 (88,7%)	36 (11,3%)	320	100

Среди больных, включенных в исследование, отмечено значительное преобладание мужчин (284 (88,7 %) человека) над женщинами (36 (11,3 %) человек). Наибольшую группу составили больные в возрасте от 41 до 60 лет – 232 (72,5 %) пациента, то есть лица трудоспособного возраста. Локализация первичной опухоли представлена в таблице 2.

Таблица 2

Распределение больных по полу и локализации опухоли

Локализация опухоли	Мужчины	Женщины	Всего	
			Количество	%
Язык	145	27	172	53,8
Дно полости рта	102	3	105	32,8
Прочие отделы полости рта	37	6	43	13,4
Всего	284 (88,7 %)	36 (11,2 %)	320	100,0

Преимущественное поражение передних отделов при раке слизистой оболочки дна полости рта имело место у 19,7 % больных, боковых – у 11,3 %, заднебоковых – у 7 %, сочетанное поражение переднебоковых отделов – у 62 % пациентов. Опухоль преимущественно вовлекала в процесс два или три функционально-структурных отдела полости рта. Так, распространение опухоли на соседние органы при раке языка отмечено у 39,4 % больных, дна полости рта – у 67,6 %. У 12 из 14 больных раком альвеолярного отростка нижней челюсти имела место костная деструкция. Последняя отмечалась у 8 больных раком ретромолярной области. Распределение больных по стадиям отмечено, согласно Международной классификации, TNM от 1997 г., в таблице 3.

Таблица 3

Распределение больных при различных локализациях в зависимости от символа Т

Локализация опухоли	T_3		T_4		Всего	
	Количество	%	Количество	%	Количество	%
Язык	142	85,1	30	14,9	172	50,8
Дно полости рта	83	77,5	22	22,5	105	35,7
Альвеолярный отросток	5	12,5	15	87,5	20	4,0
Ретромолярная область	8	73,3	8	26,7	16	7,5
Щека	4	50	3	50	7	2,0
Итого	242	75,6	78	24,4	320	100

У всех больных наряду с обширным местным поражением диагностированы увеличенные регионарные лимфатические узлы шеи, большинство из которых было верифицировано морфологически. Для этого нередко использовалась пункционная биопсия под УЗИ контролем, а при необходимости выполнялась открытая биопсия.

У 97,9 % пациентов опухоль морфологически была представлена плоскоклеточным раком. Высокодифференцированный рак (I степень злокачественности) выявлен у 15 % больных, умереннодифференцированный (II степень злокачественности) – у 59 %, слабодифференцированный (III степень злокачественности) – у 25 % пациентов и в 1 % был обнаружен низкодифференцированный рак.

Все больные были разделены на три группы. В первую группу вошли 173 (54,1 %) пациента, которым санация полости рта проводилась за 5–7 дней до начала проведения лучевого лечения или химиотерапии. Вторую группу составили 67 (20,1 %) больных, которым удаление разрушенных зубов осуществили в период проведения облучения и химиотерапии. В третью группу были включены 80 (25 %) пациентов, которым зубы удаляли в различные сроки после проведения химиолучевой терапии. Удаление зубов больным второй и третьей групп проводили по срочным показаниям в связи с обострением хронического одонтогенного воспалительного процесса (хронический периодонтит и хронический пародонтит) и невозможностью осуществления терапевтической санации, а также при повреждении окружающих тканей острым краем разрушенного зуба. В этих группах по показаниям одномоментно удаляли 1–2 зуба.

С целью профилактики развития воспалительных осложнений, в частности, остеорадионекроза, до экстракции и в течение недели после нее назначали по показаниям антимикробную и десенсибилизирующую терапию: линкомицин 0,5 мг (по 2 капсулы 2 раза в день), тавегил 0,001 г (по 1 таблетке 2 раза в день).

Удаление зубов проводили под местным инфильтрационным и проводниковым обезболиванием с использованием анестетика без вазоконстриктора. Для анестезии применяли анестетики: мепивакаин (3 % – 1,7 мл), лидокаин (2 % – 4 мл). Операцию удаления старались осуществлять щадяще,

без нанесения дополнительной травмы. Всего у 173 больных первой группы с целью хирургической санации удалили 401 зуб, из них 289 (72,1 %) – на нижней и 112 (27,9 %) – на верхней челюстях.

Для предупреждения развития осложнений после удаления зубов в область устья лунки вводили противовоспалительную пасту «Alvogyl», и отечественную гемостатическую губку «Тромбокол». В состав пасты «Alvogyl» фирмы «Септодонт» входит: йодоформ (15,8 г), бугилпарааминобензойная кислота (25,7 г), эвгенол (13,7 г), ексципиент. Она оказывает местное противовоспалительное, аналгезирующее и гемостатическое действие. Комбинация этих препаратов проявляет местное гемостатическое и антибактериальное действие, стимулирует заживление ран. Терапевтическая санация у этих больных не осуществлялась. Проводилась сравнительная оценка сроков заживления лунок в этих трех группах больных и у 100 пациентов контрольной группы, примерно одинакового возраста, не имевших злокачественного процесса, которые приходили на прием к стоматологу в поликлинику № 3 г. Астрахани.

Всем больным осуществили стоматологическое обследование, которое включало в себя опрос, сбор анамнеза и жалоб больного. Выявляли сопутствующие заболевания, вредные привычки (курение, злоупотребление алкоголем). Во время осмотра полости рта определяли вид прикуса, количество зубов, кариозные и некариозные поражения. Фиксировали наличие зубных протезов и их качество, состояние имеющихся пломб. Гигиеническое состояние полости рта оценивали по методу Федорова-Володкиной.

Для объективной оценки состояния костной ткани в области лунки, периодонта и тканей пародонта по показаниям проводили рентгенологическое исследование (прицельные внутриротовые снимки зубов и ортопантомограммы) до удаления и после него спустя 6 месяцев.

Контрольный осмотр после удаления зубов осуществляли на 2, 7, 15 сутки после экстракции, а также через 30, 60 дней, 1 и 2 года после операции.

Сравнительную оценку динамики заживления лунок после удаления зубов проводили на основании изучения следующих признаков:

- жалоб больных на самостоятельную боль в области лунки удаленного зуба;
- наличие отека и гиперемии мягких тканей лица;
- наличие отека и гиперемии в области мягких тканей слизистой оболочки в области лунки;
- наличие боли при пальпации в месте удаления;
- сроков организации кровяного сгустка и заживления лунки.

Химиотерапия проводилась по стандартным схемам. Дистанционная гамматерапия (ДГТ) – по методу расщепленного или многократно расщепленного курса лучевой терапии в режиме традиционного фракционирования дозы (5 фракций в неделю по 2 Гр ежедневно до суммарной очаговой дозы (СОД) 60–70 Гр.

Вторую группу составили 67 больных, которым удаление зубов провели в различные периоды ДГТ. Данным пациентам удалили 183 зуба в связи с обострением хронической одонтогенной инфекции по экстренным показаниям. Больных второй группы разделили на три подгруппы в зависимости от полученной СОД.

В первую подгруппу вошли 19 пациентов (удалено 76 зубов), у которых СОД составила до 20 Гр, во вторую подгруппу – 23 больных (удалено 58 зубов) с СОД от 21 до 40 Гр, в третью подгруппу – 25 пациентов (удалено 49 зубов) с СОД от 41 до 60 Гр.

В третью группу вошли 80 больных, которым удаление 256 зубов осуществили в различные сроки после окончания курса лучевой терапии: 20 больным – в первые 3 месяца, 15 пациентам – спустя 3–6 месяцев, 29 больным – от 1 года до 2 лет, 16 пациентам – свыше 2 лет. У больных третьей группы удаление зубов проводили в связи с обострением хронического периодонтита и хронического пародонтита и имевшимися противопоказаниями к осуществлению терапевтической санации. Одномоментно у них удаляли 1–2 зуба. При проведении операции удаления зуба придерживались следующих принципов:

- во избежание дополнительной гипоксии тканей использовали анестетики без адреналина;
- до удаления и неделю после него назначали антибиотикотерапию с целью предупреждения развития воспалительных осложнений;
- удаление зубов стремились производить без дополнительной травмы слизистой оболочки десны в виде ее разрыва и без оскольчатого перелома кости альвеолярного отростка и скусывания ее краев.

В устье лунки удаленного зуба с целью противовоспалительного и обезболивающего эффекта вводили гемостатичекую губку «Тромбокол» или пасту «Alvogyl». На десну лунки с целью уменьшения раневой поверхности накладывали сближающие швы. Особая роль отводилась профилактике мукозита. С этой целью широко использовали Пантенол-спрей и мазь бепантен, которые снижали боле-

вые ощущения, деринат, иммудон, гексализ, обладающие иммуномодулирующими и антибактериальными действиями. При кандидозе назначали специфические препараты. Широко использовали антибиотики различного спектра действия.

Динамическое наблюдение осуществляли на 2, 7, 15 сутки, а также через 1 и 2 месяца, через 1 и 2 года после удаления.

Результаты исследования. Результаты сравнительной оценки этапов заживления лунок у больных всех исследуемых групп по сравнению с контрольной группой показали, что на 2 сутки после удаления зуба достоверной разницы в выраженности воспалительных явлений при сравнении с первой группой не отмечено. При сравнении со второй группой отмечалась значимая разница по всем признакам. Сравнительный анализ контрольной и третьей групп показал достоверные различия по двум признакам: самостоятельная боль и отек слизистой оболочки в области лунки удаленного зуба, которые чаще встречаются у больных третьей группы.

На 7 сутки разницы в средних сроках заживления лунок между контрольной и первой групп не отмечено. При сравнении со второй группой определялась значимая разница по всем признакам ($p < 0,05$), а с третьей группой различие существовало по трем признакам: отек, гиперемия и боль слизистой оболочки в области удаленного зуба.

На 15 сутки динамического контроля значимой разницы между контрольной и первой группами также не выявлено. При сравнении со второй и третьей группами определялась разница по следующим признакам: отек и гиперемия слизистой оболочки в области лунки, которые значительно чаще сохранялись у больных данных групп.

Результаты сравнительного анализа клинических признаков заживления лунок между пациентами первой и второй групп на 2 сутки после удаления показали наличие значимой разницы в таких показателях, как самостоятельная боль и отек мягких тканей. На 7 сутки достоверное различие в выраженности воспалительных явлений существовало по всем исследуемым признакам. На 15 сутки динамического контроля у больных второй группы чаще выявляли отек и гиперемию слизистой оболочки в области удаленного зуба.

При сравнении показателей заживления лунки между первой и третьей группами на вторые сутки существенную разницу выявили в признаке «самостоятельная боль». На 7 сутки больные третьей группы достоверно чаще предъявляли жалобы на боль, у них обнаруживали отек и гиперемию слизистой оболочки в области лунки удаленного зуба. На 15 сутки в третьей группе достоверно больше было пациентов с отеком и гиперемией слизистой оболочки в области лунки удаленного зуба.

Результаты сравнительного анализа встречаемости признаков заживления лунки между больными второй и третьей групп на 2 сутки показали, что больных с отеком мягких тканей в области лунки удаленного зуба было значимо больше во второй группе. На 7 и 15 сутки разницы между встречаемостью клинических признаков не отмечено.

Заживление и эпителизация лунок у больных первой группы проходили без особенностей, организация кровяного сгустка и заполнение лунки созревающей грануляционной тканью завершилось у 23 больных через 2 недели и у 6 пациентов – к третьей неделе. Полное заживление лунок у больных второй и третьей групп происходило значительно медленнее, чем у больных первой группы, спустя 2 месяца после удаления.

Кроме того, был проведен сравнительный анализ заживления лунок удаленных зубов у 37 больных второй группы с использованием противовоспалительных препаратов «Alvogyl» и «Тромбокол» и без их применения (17 больных). Анализ показал, что на 2 сутки у пациентов не было значимой разницы в клинических проявлениях после удаления зуба. На 7 и 15 сутки у больных без использования данных препаратов имелась достоверная разница по признакам отек и гиперемия слизистой оболочки в области лунки, чаще отмечалась боль при пальпации в области удаленного зуба. Таким образом, ответная воспалительная реакция после удаления зубов у больных с использованием «Alvogyl» и «Тромбокола» была менее выражена. При использовании пасты «Alvogyl» 32 (43 %) пациента отметили неприятный запах и привкус лекарства во рту. При этом 10 (14 %) больных ощутили появление рвотного рефлекса.

При использовании гемостатической губки «Тромбокол» пациенты жалоб не предъявляли. Таким образом, наблюдения, касающиеся особенностей заживления лунок удаленных зубов у 178 больных до, во время и после проведения лучевой терапии показали, что при дентальной экстракции во время лучевой терапии сроки заживления лунок были значимо увеличены по всем признакам, а воспалительная реакция проявлялась достоверно более выражено по сравнению с контролем и первой группами. Достоверного различия в сроках и характере заживления лунок между пациентами второй и третьей групп по большин-

ству признаков не отмечено. Лунки удаленных зубов во второй и третьей групп полностью эпителизировались спустя 1,5 или 2 месяца вторичным натяжением, в то время как заживление лунок у больных первой группы по срокам не отличалось от контроля.

В отдаленные сроки (1 год и более) наблюдения продолжили за 102 больными. Остальные пациенты выбыли из динамического контроля по причине рецидива опухолевого процесса и дальнейшей гибели больных от основного заболевания.

Выводы.

1. Оптимальными сроками хирургической санации полости рта у больных с местно-распространенным раком слизистой полости рта является период до начала химиолучевой терапии и первый этап лучевой терапии с суммарной очаговой дозой до 20 Гр. При этом выраженность постэкстракционных воспалительных явлений и сроки заживления лунки не отличаются от обычных.

2. Выраженная тканевая реакция и значительное удлинение сроков заживления лунки наблюдаются при удалении зубов в период проведения лучевой терапии при СОД 21–40 Гр и особенно 41–60 Гр, а также в отдаленные периоды после радиотерапии.

3. При проведении хирургической санации полости рта у этой категории больных в период и после окончания лучевой терапии целесообразно проводить комплекс мероприятий для профилактики постэкстракционных воспалительных явлений с использованием губки «Тромбокол» или пасты «Alvogyl», вводимых в устье лунки с одномоментным проведением противовоспалительной и иммуностимулирующей терапии.

Список литературы

1. Алиев, Б. М. Инфузионная химиотерапия (5-ФУ + платидиам) в сочетании с суперфракционированным облучением в лечении рака ротоглотки / Б. М. Алиев, А. М. Гарин, К. А. Бабаев // Вестник ОНЦ РАМН. – 1994. – № 3, Приложение. – С. 34–36.
2. Алиев, Б. М. Отдаленные результаты комплексного лечения местно-распространенного рака слизистой оболочки полости рта / Б. М. Алиев, А. И. Пачес, Т. П. Чуприк-Малиновская // Вопросы онкологии – 1990. – Т. 36, № 11. – С. 1358–1361.
3. Белозерова, Н. Н. Особенности ведения больных с патологией пародонта на фоне лучевой терапии злокачественных опухолей полости рта : автореф. дис. … канд. мед. наук / Н. Н. Белозерова. – М., 2002. – 20 с.
4. Важенин, А. В. Организация лучевого лечения больных раком органов полости рта / А. В. Важенин, А. Р. Клипфель, В. М. Шевченко // Вопросы онкологии. – 1991. – Т. 37, № 4. – С. 484–486.
5. Гончарова, Е. Н. Поражение полости рта, вызванные источником ионизирующего излучения / Е. Н. Гончарова, В. Н. Олесова, В. Н. Синицина, Л. Н. Бачанова // Российский стоматологический журнал. – 2002. – № 4. – С. 44–46.
6. Карасева, В. В. Химиолучевое лечение больных с местно-распространенным раком органов полости рта и ротоглотки / В. В. Карасева, З. Д. Кицманюк, Л. И. Мусабаева и др. // Российская онкология. – 2000. – № 4. – С. 21–23.
7. Brunis, H. Pretherapy dental decisions in patients with head and neck cancer / H. Brunis, R. Koole, D. Jolly // Oral. Surg. – 1998. – Vol. 86, № 3. – P. 256–268.
8. Janjan, N. A. Radiation, therapy for squamous cell carcinomas of the oral cavity and oropharynx / N. A. Janjan, B. Campbell, J. F. Wilson // Cancer. Treat. Rev. – 1990. – Vol. 17, № 1. – P. 89–101.
9. Olmi, P. Locoregionally advanced carcinoma of the oropharynx: conventional radiotherapy vs. accelerated hyperfractionated radiotherapy vs. concomitant radiotherapy and chemotherapy – a multicenter randomized trial. / P. Olmi, S. Crispino, C. Fallai et al. // Int. J. Radiat. Oncol.Biol. Phys. – 2003. – Vol. 55, № 1. – P. 78–92.
10. Toth, B. Prevention and management of oral complications associated with cancer therapies radiotherapy (Chemotherapy) / B. Toth, M. S. Chambers, F. Fleming // Texas dent. J. – 1996. – Vol. 113, № 6. – P. 23–29.
11. Virag, M. M. Reccurences of oral cancer to discontinuous periosteal involvement / M. M. Virag, A. Bunarevic, N. Aljinovic // Amer. J. Surg. – 1991. – Vol. 162, № 4. – P. 388–392.

Иванова Ольга Вячеславовна, кандидат медицинских наук, заведующая отделением терапевтической стоматологии ГБУЗ АО «Стоматологическая поликлиника № 4» г. Астрахани, врач-стоматолог ГБУЗ АО «Областной онкологический диспансер», г. Астрахань, 414015, пл. Заводская, д. 88, тел.: 8-905-360-47-53, e-mail: ood85@ mail.ru.

Матякин Григорий Григорьевич, доктор медицинских наук, профессор, главный врач радиологического корпуса ФГБУ «Центральная клиническая больница с поликлиникой» Управления делами Президента Российской Федерации, Россия, 121359, г. Москва, ул. Маршала Тимошенко, д. 15, тел.: (495) 530-04-12.

Иванов Вячеслав Михайлович, доктор медицинских наук, заместитель главного врача ГБУЗ АО «Областной онкологический диспансер», Россия, 414041, г. Астрахань, ул. Бориса Алексеева, д. 57, тел.: 8-960-852-11-00, e-mail: ood85@ mail.ru.

Шейкин Максим Владимирович, врач-онколог, лучевой терапевт радиологического отделения ГБУЗ АО «Областной онкологический диспансер», Россия, 414041, г. Астрахань, ул. Бориса Алексеева, д. 57, тел.: (8512) 45-92-25, e-mail: ood85@ mail.ru.

УДК 616.31-006.6-08
© В.М. Иванов, О.В. Иванова, М.В. Шейкин, 2013

В.М. Иванов[1], О.В. Иванова[1,2], М.В. Шейкин[1]

СОВРЕМЕННЫЕ ТЕНДЕНЦИИ В ЛЕЧЕНИИ РАКА СЛИЗИСТОЙ ПОЛОСТИ РТА

[1]ГБУЗ АО «Областной онкологический диспансер», г. Астрахань
[2]ГБУЗ АО «Стоматологическая поликлиника № 4», г. Астрахань

Научный обзор посвящен изучению методов лечения местно-распространенного рака слизистой полости рта. Злокачественные опухоли данной локализации характеризуются крайне высоким потенциалом местного рецидивирования и быстрого прогрессирования, что и определяет трудности адекватного лечения. Только проведение комбинированного и комплексного подхода к терапии рака слизистой полости рта позволит улучшить результаты лечения больных с этой патологией.

Ключевые слова: *местно-распространенный рак, химиолучевая, слизистая полости рта, рецидив.*

V.M. Ivanov, O.V. Ivanova, M.V. Sheykin

MODERN TENDENCIES IN TREATMENT OF MUCOUS MEMBRANE OF THE ORAL CAVITY CANCER

The scientific review is devoted to study the methods in treatment of locally distributed cancer of mucous membrane of the oral cavity. The malignant tumours of such localization are characterized by high potentiality of local relapse and quick progressing that mean the difficulties of necessary treatment. Only to render the combine and complex usage of therapy in case with cancer of the mucous membrane of the oral cavity should improve the results of treatment of patients with this pathology.

Key words*: locally distributed cancer, chemical therapy, mucous membrane of the oral cavity, relapse.*

Рак слизистой полости рта занимает шестое место по распространенности среди злокачественных новообразований в мире [5]. В течение последних нескольких лет наряду с получением новых данных об особенностях биологического роста плоскоклеточного рака органов полости рта, возможностей уточнения прогноза заболевания и появления новых методик лечения его терапия в каждом конкретном случае остается достаточно трудной задачей. Во многом это связано с поздним обращением больных, из которых 70 % к моменту начала лечения уже имеют опухоли, соответствующие символам T_3 и T_4.

По мнению некоторых авторов [2, 13, 15], возможность радикального лечения заболевания при данной распространенности рака ограничена даже при использовании хирургического метода.

Дистанционное облучение в самостоятельном режиме при лечении рака органов полости рта до настоящего времени используется у подавляющего числа пациентов в нашей стране (в самостоятельном режиме – у 48 % пациентов), что находит свое отражение в многочисленных сообщениях [2, 5, 6].

Для повышения эффективности дистанционной гамма-терапии используют расщепленные курсы облучения, различные режимы фракционирования дозы и т.д., но, несмотря на постоянное совершенствование методик лучевого лечения, пятилетняя выживаемость больных при этом методе терапии не превышает 15–50 % [1, 2, 9, 10, 14].

По сообщениям ряда авторов, гиперфракционное облучение, так же как и запланированные расщепленные курсы при распространенном раке головы и шеи, не привели к улучшению результатов лечения [10, 11].

Большинство авторов при злокачественных опухолях слизистой полости рта рекомендуют проводить комбинированное лечение как более эффективное [10, 11, 13], а лучевое лечение в самостоятельном виде рекомендуется только при центральных поражениях корня языка [16].

При лечении рака I–III стадий в целях оптимизации лучевого воздействия, по мнению многих авторов, целесообразно сочетать дистанционную гамма-терапию с внутриполостным или внутритканевым методами облучения [13, 15, 21].

При этом метод сочетанной лучевой терапии с применением шланговых аппаратов может применяться самостоятельно только лишь на ранних стадиях заболевания, когда инфильтрация подлежащих тканей не превышает 5 мм [13, 15, 21]. По данным J. Bourhis [11], при более распространенных процессах у 45 % больных имелась остаточная опухоль после данного вида терапии, а из 40 пациентов раком слизистой оболочки щеки безрецидивное течение наблюдали только у 5 % больных. Двухлетняя выживаемость при использовании сочетанной лучевой терапии составляет лишь от 26 до 36 % [10, 11, 21]. Поэтому при опухолях III и IV стадии ряд авторов считает необходимым использовать лучевой метод на I этапе комбинированного лечения [13, 21, 23] с последующей комбинированной операцией.

В настоящее время многие авторы склонны считать, что наиболее перспективной среди контактных методов лечения является внутритканевая лучевая терапия [3, 7, 9, 10, 11]. Ее преимуществом является возможность создания высокой локальной дозы непосредственно в тканях опухоли. При этом полной ремиссии удается достичь у 69–100 % пациентов [7, 13, 14] даже при II–III стадиях заболевания.

D.M. Brizel, [11] сообщал, что у 341 больного раком языка II–III стадии двухлетний срок выживаемости составил 61 %, что ниже показателей при комбинированном лечении.

Г.Г. Матякин и соавторы (1989) приводили цифры выживаемости от 71,7 до 95,3 % после использования различных методик радиохирургического лечения у 195 пациентов [7]. Но больных III стадией при этом было только 40 %, а у 67 % пациентов имели место опухоли с экзофитной и смешанной формами роста. Данные о двухлетней выживаемости – 54 %, у больных с опухолями T_3 и T_4 после радиохирургического лечения (137 Cs), которые приводит Б.М. Втюрин с соавторами [3], несколько ниже указанных показателей, но число данных пациентов невелико.

В настоящее время появляется все больше сообщений об использовании ионизирующего излучения в условиях гипертермии [8, 10, 11].

Авторы указывают на то, что локальная гипертермия радиосенсибилизирует опухоль при температуре 40–42° С и повышает эффективность лучевой терапии. При I и II стадиях рака, согласно рандомизированному исследованию [25], эффект радиотерапии по сравнению с обычным лечением был одинаков, но при III и IV стадиях результаты были значительно лучше.

Использование гипертермии в сочетании с дистанционным, внутриполостным либо внутритканевым облучением позволило ряду авторов получить цифры двухлетней выживаемости, колеблющиеся в пределах от 32 до 75 % при III стадии [7, 8, 11, 13].

По данным ряда авторов, использование терморадиотерапии на I этапе комбинированного лечения местно-распространенного рака полости рта и ротоглотки привело к трехлетней их выживаемости приблизительно лишь у 20 % [8, 9, 11]. В последующем у всех больных обязательно выполнялись деструктивные операции.

Значительным этапом в лечении плоскоклеточного рака органов полости рта явилось использование лекарственного лечения, вначале в режимах монохимиотерапии, затем полихимиотерапии. Первоначальное впечатление об эффективности данного лечения было противоречивым. Так, в ряде работ лекарственная терапия предлагалась только с паллиативной целью, когда все другие виды специального лечения исчерпаны.

Внедрение в клиническую практику цисплатина расширило интерес онкологов к данному виду терапии, в том числе и при распространенных опухолях [11, 15, 21]. Но при раке органов полости рта, соответствующего символам T_3 и T_4, последнее лечение всегда сочеталось с лучевым и оперативным, а средняя продолжительность жизни больных составила 12,5 месяцев. Даже повышение доз цисплатина до 150 мг/м^2 не увеличивало эффективности лечения [14, 15, 21].

После получения данных о синергизме цисплатина и 5-фторурацила многими авторами приводятся результаты более успешного лечения [10, 11, 15]. Исследователи указывают, что полная ре-

зорбция опухоли отмечена в 54–98 % наблюдений. При более детальном анализе этих сообщений выясняется, что эту комбинацию препаратов авторы использовали у пациентов с опухолями головы и шеи всех локализаций, число же больных раком органов полости рта составляло от 10 до 17 %. Применение карбоплатина с 5-фторурацилом также не дало существенного эффекта. Только в 33 % наблюдений отмечена полная ремиссия [15, 21]. Подводя итог вышеизложенному, следует отметить, что предлагаются самые различные режимы введения, дозы препаратов, число курсов и т.д., но уже становится очевидным, что в самостоятельном плане данный метод возможен только при отказе больных от других видов лечения, либо, когда последние исчерпаны. Ряд авторов [10, 11, 21] отмечает, что ремиссии после химиотерапии короткие, хотя чувствительность может достигать 75–100 % и данный метод необходимо сочетать с другими способами специального лечения.

Эту точку зрения разделяют многие исследователи, сочетавшие лекарственное лечение с лучевым. Первое при этом проводилось как в системном режиме, так и в режиме непрерывной инфузии препаратов.

Так, R. Corvo с соавторами [13] использовали у 50 больных цисплатин по 50 мг с 1 по 4 день и 5-фторурацил по 500 мг также с 1 по 4 день, после чего проводили лучевую терапию до 70 Гр. Только у 40 % больных плоскоклеточным раком головы и шеи удалось достичь двухлетнего безрецидивного течения заболевания, при получении после химиотерапии полной и частичной регрессий опухолей у 78 % пациентов. При проведении других режимов химиотерапии [15, 21] с системным введением платины, блеомицитина, виндезина и митомицина С, с последующим подключением лучевой терапии до 65–75 Гр выживаемость в течение года была 66,5 %, после только лучевой терапии – 65,1 %. Исследование было рандомизированным у 100 пациентов. Приходим к обоснованному выводу о том, что вводная химиотерапия не улучшает результатов. В других исследованиях приведены аналогичные данные, но у меньшего числа больных.

Несколько лучшие показатели имеются при использовании цисплатина и 5-фторурацила с непрерывной многочасовой инфузией последнего. При этом цисплатин вводится в первый день в дозе от 80 до 100 мг/м^2, а затем с 1 по 4 или с 1 по 5 дни – 5-фторурацил в дозе 1000 Мг/м^2 [1, 9, 15]. Проводится по 2–3 курса химиотерапии, а затем лучевая терапия на первичную опухоль в дозах 65–75 Гр. Полной ремиссии удалось достигнуть в течение 21 месяца только у 43–50 % больных. В дальнейших исследованиях эти цифры подтверждаются. Двухлетняя выживаемость после данной лекарственной и лучевой терапии при местно-распространенном раке в области головы и шеи колеблется от 40 до 51 % [10, 14, 21].

При этом курсы лекарственного лечения проводятся до лучевой терапии и в ее процессе. Но встречаются и данные, говорящие об использовании только цисплатина в дозе 80 мг/м^2 в 1, 21 и 42 дни на фоне облучения [15]. При этом из 38 больных 2 года живы 46 %.

По данным С.Б. Алиева, при сочетании цисплатина с 5-фторурацилом полный клинический эффект был достигнут у 39 % больных, а общий – у 71 % пациентов [1].

Добавление к схеме лечений таксотера позволило получить полный клинический эффект у 30 %, и общий – у 80 % больных, соответственно.

Индукционная химиотерапия почти в 2 раза снижает частоту отдаленного метастазирования [17]. Однако вопрос о статистически достоверном улучшении отдаленных результатов индукционной химиотерапии в сочетании с лучевой терапией остается дискутабельным.

Одногодичная летальность при использовании индукционной химиотерапии с последующей одновременной химиолучевой терапией колебалась от 73 до 75 %, двухгодичная – от 34 до 71 %, трехгодичная составила 37 % случаев [19].

В ряде последующих исследований с использованием трехкомпонентной химиотерапии (цистплатин, 5-фторурацил, таксол) удалось повысить трех-пятилетнюю выживаемость больных до 50–51 % [12, 14].

Одним из существенных факторов, лимитирующих дальнейшее расширение возможностей химиолучевой терапии, является высокая токсичность метода с повреждением многих жизненно важных органов и тканевых систем. Наиболее серьезные изменения при этом наблюдаются со стороны слизистой оболочки полости рта и глотки. J. Buentzel с соавторами (2004) проанализировали частоту, характер и степень выраженности поздних повреждений у 851 больных с плоскоклеточным раком головы и шеи с медианой наблюдения 21,5 месяцев с исходной локализацией опухолей в ротоглотке, гортаноглотке, полости рта, полости носа и другими локализациями. Из них 459 человек получили химиолучевое лечение в самостоятельном варианте, 392 пациента на первом этапе получили хирургическое лечение, на втором этапе – полный курс химиолучевого лечения. Анализ этого материала

выявил, что ксеростомия с потерей вкуса наблюдалась у 88,5 %, дисфагия – у 77,3 %, стенозы пищевода – у 16,4 %, рубцово-склеротические изменения в зоне интенсивного облучения – у 43,6 % пациентов, соответственно. Таким образом, примерно у 80 % больных наблюдались различной степени выраженности поздние осложнения, что следует принимать во внимание при планировании комбинированного и комплексного лечения больных с местно-распространенными опухолями слизистой полости рта [12].

Учитывая вышеизложенное, можно сказать о том, что консервативные методики лечения все-таки по своей эффективности уступают стандартному комбинированному методу, где ведущую роль играет оперативное вмешательство.

Хирургический метод используется в комбинации с другими различными способами специального лечения как с лекарственным, так и с лучевым. При этом все три метода могут сочетаться между собой.

Работ, посвященных применению полихимиотерапии и оперативного метода сразу после нее, в литературе встретилось немного. Большинство из них посвящено применению химиолучевой терапии с последующей, как правило, комбинированной операцией [11, 13, 21].

В большинстве сообщений данные о схемах и режимах проведения лекарственной терапии различны, а показатели выживаемости практически одинаковы.

Последнее показательно на примерах работ, где содержится относительно большое число наблюдений. Так, A. S. Garden и соавторы [15] провели химиолучевое лечение с комбинированной операцией у 62 больных раком головы и шеи III–IV стадий. Из них после первого этапа 36 пациентов признаны операбельными. Химиотерапия проводилась платидиамом и 5-фторурацилом в режиме непрерывной инфузии. Двухлетняя выживаемость после последующей комбинированной операции составила 45 % случаев.

В другом сообщении при той же комбинации лечения платидиам использовался в виде монохимиотерапии. При этом после того же объема операций выживаемость составила 61 % при III и IV стадиях. Исследование выполнено у 56 пациентов.

Каковы же результаты лечения, получаемые различными авторами только при лекарственной терапии и операции? А они практически однозначны при использовании перед последней химиолучевого лечения.

Так, D. J. Adelstein и соавторы [9] сообщают о применении перед комбинированной операцией по 2 курса лечения цисплатином, винкристином и блеомицином у 82 больных раком органов головы и шеи. Двухлетняя летняя выживаемость составила 61 %. При режимах с использованием непрерывной инфузии 5-фторурацила и цисплатина по 100 мг/м^2 в первый день, после 3 курсов и вышеуказанной операции двухлетняя выживаемость составила 56 % при этом II стадия заболевания была у 15 % больных из 41. Аналогичные результаты, но на меньшем числе наблюдений, приводят и другие авторы [11, 15].

Последующие исследования, благодаря видимо разным методическим подходам, так же не внесли ясности в существующую проблему.

Так, J. Pignon и соавторы [21] публикуют результаты лечения 118 пациентов с неоадъювантной химиотерапией и операцией и у 117 пациентов только с операцией. Хирургические вмешательства носили комбинированный характер. Двухлетнее излечение достигнуто у 60 % больных I группы и 56 % II группы. Авторы считают, что предоперационная химиотерапия только увеличивает интервал появления отдаленных метастазов. Эта точка зрения разделяется и в других сообщениях [10, 15]. Авторы отмечают и то, что использование лекарственной терапии до операции выгоднее, чем лучевой, так как сохраняется более четкая ориентировка в тканях. Ряд авторов подчеркивает, что данная проблема требует дальнейшего изучения [11, 15, 24].

Вопросы использования полихимиотерапии после оперативного течения местно-распространенного рака органов полости рта и ротоглотки более широко освещались в литературе [10, 11, 13, 14].

Все авторы говорят о высокой токсичности практически всех схем лекарственного лечения, используемого после операции.

Так, по этим причинам планируемые 3 курса лекарственной терапии цисплатином и 5-фторурацилом после комбинированной операции удалось провести только 50 % из 29 больных [15, 21], 2 года живут 62 %, но всем им после одного, двух или трех курсов лекарственной терапии было проведено наружное облучение в дозах 50–54 Гр.

Учитывая вышесказанное, можно отметить, что у подавляющего числа больных раком органов полости рта особенно опухолях соответствующих символам T_3 и T_4 применяется сочетание хирурги-

ческого метода с лучевым, причем при T_4, в нашей стране нередко используется только лучевой метод с паллиативной целью.

Хирургический метод лечения, то есть комбинированная операция является ведущим при лечении рака указанной распространенности. При этом ряд авторов придает ему самостоятельное значение в прямом смысле этого слова. На чем же основана эта точка зрения?

Так, D.J. Adelstein при раке верхних пищеварительных путей выявили клетки опухоли, отступя на 0,5 см от зоны резекции у 60 пациентов. Им была проведена послеоперационная лучевая терапия 45–50 Гр. В другой группе (у 44 больных) в той же ситуации облучение не проводилось. Двухлетняя выживаемость у больных первой группы составила 62 %, у второй – 55 %, то есть существенного различия не получено. Авторы делают вывод о том, что облучение показано только при обнаружении опухоли по краю резекции [9]. Эту же точку зрения разделяют и другие авторы [11, 15]. При использовании только хирургического метода лечения при раке слизистой оболочки альвеолярного отростка нижней челюсти (T_3 и T_4) получили 54 % пятилетней выживаемости. Частота рецидивов составила 7,7 %, что позволило им утверждать, что операция была адекватной. M. Merlano, M. Benasso, R. Corvo с соавторами (1996) [20], J. Pignon, J. Bourhis, C. Domenge с соавторами (2001) [21] также поддерживали эту точку зрения на основании лечения 337 больных. Пятилетняя выживаемость составила при I стадии – 77 %, II – 70 %, III – 42 %, IV – 24 %. Основной причиной гибели больных были не местные рецидивы, а прогрессирование регионарных метастазов.

P.P. Kumar и соавторы [18] из 398 оперированных больных выявили клетки опухоли отступя от линии резекции на 0,5 см у 83 больных и у 29 – непосредственно опухоль в ее зоне. Все больные получили в последующем лучевое лечение. Пятилетняя выживаемость у больных этой группы 52 %, а у больных с отрицательным морфологическим контролем зоны резекции – 60 %. Авторы рекомендуют проводить послеоперационное облучение у больных только с опухолями T_4, где вышеуказанная морфологическая находка встречается в 55 % наблюдений.

Однако подобный подход сторонников только хирургического метода кажется амбициозным, так как частота рецидивов при отсутствии клеток опухоли по линии резекции без лучевой терапии, по данным тех же авторов, составила 36 %.

Поэтому мы разделяем точку зрения P.P. Kumar и соавторов [18], которые при обнаружении клеток опухоли, отстоящих на 0,5 см от зоны резекции, рекомендуют облучение зоны первичной опухоли во всех случаях.

Мнение о целесообразности сочетания лучевой терапии и операции при раке органов полости рта III и IV стадий разделяют большинство авторов. При этом единством во взглядах можно считать то, что операция должна, как правило, носить комбинированный характер, а расхождением – когда же лучше облучать пациентов, до операции или после нее?

Б.М. Втюрин и соавторы [3] сообщали, что убедительным преимуществом хирургического лечения на I этапе является то, что имеется возможность четко определить распространенность опухоли.

Но в последующем данная точка зрения не поддерживалась, особенно в нашей стране, так как многие считали, что предоперационное облучение вызывает, помимо уменьшения массива опухоли, девитализацию клеток и служит профилактикой микрометастазов. Приводятся данные о том, что при стандартном комбинированном лечении выздоравливают 66 % больных [4]. Подобное мнение было в России настолько превалирующим, что в выпущенных в 2011 г. рекомендациях по лечению рака органов полости рта для онкологических диспансеров лучевая терапия на первом этапе лечения считается в данное время обязательной.

Между тем, данная точка зрения не разделяется многими хирургами так, A.G. Robertson с соавторами опубликовал результаты лечения 259 больных раком органов полости рта, где у первой группы больных на первом этапе производилась комбинированная резекция, на втором этапе лучевая терапия; у второй группы больных на первом этапе выполнялось облучение, на втором – операция. Результаты лечения составили 45 и 10 % пятилетней выживаемости, соответственно [22].

Такое же значение хирургическому методу лечения придают П. В. Светицкий с соавторами [8]. Хотя исследуемая ими группа больных подверглась на I этапе лучевому и химиолучевому лечению, снижение частоты рецидивов авторы связывают именно с расширением границ хирургического вмешательства.

За рубежом идея операций на первом этапе находит свое дальнейшее развитие [11, 13, 21].

Имеются расхождения во взглядах на величину дозы послеоперационного облучения. Ряд авторов считает, что 40–45 Гр является оптимальной послеоперационной дозой [20]. По их мнению, этого

достаточно, чтобы снизить частоту рецидивов рака органов полости рта с 31,5 (после только операции) до 5,5 %. Другие авторы [11, 14, 15] привели аналогичные данные при тех же дозах облучения. После комбинированных резекций выживаемость равна 60 %. В других же сообщениях при дозе облучения после операции в 40–45 Гр пятилетняя выживаемость больных раком дна полости рта колеблется от 32 до 47 %, при раке языка – от 9 (корень) до 34 % (подвижная часть) [14].

Видимо, учитывая эти факторы, ряд исследователей [11, 13, 15] рекомендует доводить дозу облучения до 66 Гр. Так, у 76 пациентов при дозе послеоперационного облучения 40–45 Гр рецидивы реализовались у 30 % больных, а при дозах 60–66 Гр всего 10 %. Подобной точки зрения поддерживаются авторы других сообщений [20], в которых указывается, что даже при задержке послеоперационного облучения на 6 недель и более при дозе 60–65 Гр реализуются рецидивы у 12 % больных, тогда как при начале облучения через 3–4 недели и в лозе 40–45 Гр последние имеют место у 22 % пациентов.

Внедрение новых методов – неоадъювантной химиотерапии и терморадиотерапии позволило улучшить результаты лечения больных раком III и IV стадий даже при самостоятельном их применении. Учитывая их эффективность, правомочно сочетать их с хирургическим методом и, что особенно важно, с выполнением после них органосохраняющих операций. Однако показания к последним после использования лекарственной терапии, терморадиотерапии, а также применения подобных операций на первом этапе лечения практически не разработаны.

В силу анатомических особенностей при местно-распространенном раке слизистой полости рта отмечается вовлечение в опухолевый процесс костных структур как нижней, так и верхней челюсти, а иногда и с одновременным поражением. Близость различных анатомических областей приводит к поражению тканей ретромолярной области, боковой стенки ротоглотки, угла рта и кожи. Хирургическое лечение в адекватном объеме приводит к формированию функционально и эстетически значимых дефектов. Поэтому применение хирургического этапа ставит перед онкологами сложную задачу восстановления дефектов, образующего в ходе лечения первичного очага.

Таким образом, лечение рака слизистой полости рта является сложным и многоэтапным процессом. Только комплексный подход в лечении данной категории больных может позволить надеяться на хорошие результаты.

Список литературы

1. Алиев, Б. М. Отдаленные результаты комплексного лечения местно-распространенного рака слизистой оболочки полости рта / Б. М. Алиев, А. И. Пачес, Т. П. Чуприк-Малиновская // Вопросы онкологии. – 1990. – Т. 36, № 11. – С. 1358–1361.
2. Воробьев, Ю. И. Методика химиолучевой терапии местно-распространенного рака орофарингеальной зоны / Ю. И. Воробьев, М. Ю. Бяхов, М. И. Гарбузов и др. // Российский онкологический журнал. – 2000. – № 2. – С. 39–42.
3. Втюрин, Б. М. Хирургическое лечение рака головы и шеи / Б. М. Втюрин, Г. А. Цыбырнэ, К. И. Клим. – Кишинев : Штиинца, 1981. – 304 с.
4. Галанцева, Г. Ф. Лучевые повреждения полости рта / Г. Ф. Галанцева // Медицинская радиология. – 1982. – № 27 (6). – С. 74–79.
5. Давыдов, М. И. Статистика злокачественных новообразований в России и странах СНГ в 2004 г. / М. И. Давыдов, Е. М. Аксель // Вестник РОНЦ им. Н. Н. Блохина РАМН. – 2006. – Т. 17. – № 3 (прил. 1). – С. 47.
6. Джумаев, М. Г. Результаты комплексного лечения больных местно-распространенным раком органов полости рта / М. Г. Джумаев, А. Я. Бяшимов // Онкохирургия. – 2011. – Vol. 3 – С. 52–54.
7. Матякин, Е. Г. Особенности хирургических вмешательств у больных раком полости рта и ротоглотки после радикального курса лучевой терапии / Е. Г. Матякин, А. А. Уваров, Г. Г. Матякин, В. А. Парамонов // Медицинская радиология. – 1991. – Т. 36, № 4. – С. 33–36.
8. Светицкий, П. В. Хирургическое лечение местно-распространенных форм рака слизистой оболочки полости рта и языка / П. В. Светицкий, Е. Ф. Исламова, М. А. Соловьева и др. // Высокие технологии в онкологии : мат-лы 5-го Всероссийского съезда онкологов (г. Казань 4–7 октября 2000 г.). – Казань, 2000. – С. 310–313.
9. Adelstein, D. J. Squamous cell head and neck cancer / D. J. Adelstein. – Totowa, New Jersey : Humana press, 2005 – 339 p.
10. Bourhis, J. Update of MACHNC (Meta-analysis of chemoradiotherapy in head and neck cancer) database focused on concomitant chemotherapy / J. Bourhis, C. Amand, J. P. Pignon et al. // Proc. Amer. Soc. Clin. Oncol. – 2004. – Vol. 22 (suppl. 14), abst. 5505. – P. 488.

11. Brizel, D. M. Hyperfractionated irradiation with or without concurrent chemotherapy for locally advanced head and neck cancer / D. M. Brizel, M. E. Albers, S. A. Fisher et al. // N. Engl. J. Med. – 1998. – Vol. 338, № 4. – P. 1798–1804.

12. Buentzel, J. Late toxicities due to multimodal treatment of head and neck cancer (HNC) / J. Buentzel, M. Glatzel, D. Frohlidi et al. // Radiotherapy and oncology. – 2004. – Vol. 73 (suppl. 1), abst. 716. – P. 68–72.

13. Corvo, R. Alternating chemoradiotherapy versus partly accelerated radiotherapy in locally advanced squamous cell carcinoma of the head and neck: results from a phase III randomized trial / R. Corvo, M. Benasso, G. Sanguineti et al. // Cancer. – 2001. – Vol. 92, № 11. – P. 2856–2867.

14. Fallai, C. Locoregionally advanced carcinoma of the oropharynx: conventional radiotherapy vs. accelerated hyperfractionated radiotherapy vs. concomitant radiotherapy and chemotherapy – a multicenter randomized trial. / C. Fallai, P. Olmi, S. Crispino et al. // Int. J. Radiat. Oncol. Biol. Phys. – 2003. – Vol. 55, № 1. – P. 78–92.

15. Garden, A. S. Preliminary results of RTOG 9703 – a phase II randomized trial of concurrent radiation (RT) and chemotherapy for advanced squamous cell carcinomas (SCC) of the head and neck / A. S. Garden, T. F. Pajak, E. Vokes et al. // Proc. of ASCO. – 2001. – Vol. 20, abst. 891. – P. 223.

16. Hintz, B. L. Treatment Selection for base of tongue carcinoma / B. L. Hintz, R. Kagan, M. Wollin et al. // J. Surg. oncol. – 1989. – Vol. 41. – P. 165–171.

17. Karina, M. Paclitaxel, cisplatin (DDP), leucovorin (LV) and continuous infusion fluorouracil (FU), (PaFleC), followed by concomitant chemoradiotherapy (CCRT) for locally faradvanced nonnasopharyngeal squamous cell carcinoma of the head and neck region (LASCCHN) / M. Karina, K. Tolis, A. Kalogera Fountzila et al. // 29th European Society of Medical Oncology Congress (29 October – 2 November 2004). – Vienna, Austria, 2004, abst. – P. 269–279.

18. Kumar, P. P. Relationship of dose to local control in advanced stage III and IY Head and neck cancer by surgery and postoperative radiotherapy / P. P. Kumar, R. R. Good, B. E. Epstein // Amer. J. Clin. Oncol. – 1987. – Vol. 10, № 3. – P. 240–242.

19. Kutter, J. Fulldose chemotherapy (CT) with cisplatin/5-FU and concomitant boost accelerated radiotherapy (RT) for locally advanced squamouscell carcinoma of the head and neck (SCCHN) / J. Kutter, M. Ozsahin, P. Pasche et al. // 27th European Society of Medical Oncology Congress (18–22 October, 2002). – Nice, France, 2002, abst. – P. 124–128.

20. Merlano, M. Five'year update of a randomized trial of alternating radiotherapy and chemotherapy compared with radiotherapy alone in treatment of unresectable squamous cell carcinoma of the head and neck / M. Merlano, M. Benasso, R. Corvo et al. // J. Nat. Cancer Inst. – 1996. – Vol. 88, № 2. – P. 583–589.

21. Pignon, J. Chemotherapy added to locoragional treatment for head and neck squamous cell carcinoma : Three meta-analysis of updated individual data. MACHNC collaborative group. Meta-analysis of chemotherapy on head and neck cancer / J. Pignon, J. Bourhis, C. Domenge et al. // Lancet. – 2000. – Vol. 355, № 3. – P. 949–955.

22. Robertson, A. G. Post-operative radiotherapy in the management of advanced intra-oral cancers / A. G. Robertson, I. A. McGregor, D. S. Soutar et al. // Clin. Radiol. – 1986. – Vol. 37, № 2. – P. 173–178.

23. Schusterman, M. A. Intraoral soft tissue reconstruction after cancer ablation: a comparison of the pectoralis major flap and the free radial forearm flap / M. A. Schusterman, S. S. Kroll, R. S. Weber et al. // Am. J. Surg. – 1991. – Vol. 162, № 4. – P. 397–399.

24. Shah, J. P. Head and Neck Surgery and Oncology / J. P. Shah. – New York: Mosby, 2004. – 297 p.

25. Sieczka, E. Cancer of the buccal mucosa are margins and T-stage accurate predictors of local control? / E. Sieczka, R. Datta, A. Singh et al. // Am. J. Otolaryngol. – 2001. – Vol. 22, № 6. – P. 395–399.

Иванов Вячеслав Михайлович, доктор медицинских наук, заместитель главного врача ГБУЗ АО «Областной онкологический диспансер», Россия, 414041, г. Астрахань, ул. Бориса Алексеева, д. 57, тел.: 8-960-852-11-00, e-mail: ood85@ mail.ru.

Иванова Ольга Вячеславовна, кандидат медицинских наук, заведующая отделением терапевтической стоматологии ГБУЗ АО «Стоматологическая поликлиника № 4» г. Астрахани, врач-стоматолог ГБУЗ АО «Областной онкологический диспансер», г. Астрахань, 414015, пл. Заводская, д. 88, тел.: 8-905-360-47-53, e-mail: ood85@ mail.ru.

Шейкин Максим Владимирович, врач-онколог, лучевой терапевт радиологического отделения ГБУЗ АО «Областной онкологический диспансер», Россия, 414041, г. Астрахань, ул. Бориса Алексеева, д. 57, тел.: (8512) 45-92-25, e-mail: ood85@ mail.ru.

УДК 611.81:616–001.28/.29
© В.Н. Ильичева, 2013

В.Н. Ильичева

МОРФОФУНКЦИОНАЛЬНОЕ СОСТОЯНИЕ РАЗЛИЧНЫХ ОТДЕЛОВ КОРЫ ГОЛОВНОГО МОЗГА ПРИ ДЕЙСТВИИ ИОНИЗИРУЮЩЕГО ИЗЛУЧЕНИЯ В РАННИЕ И ОТДАЛЕННЫЕ СРОКИ

ГБОУ ВПО «Воронежская государственная медицинская академия им. Н.Н. Бурденко» Минздрава России

Облучение животных малыми дозами ионизирующего излучения вызывает в пострадиационном периоде в нейроцитах развитие комплекса неспецифических морфофункциональных изменений, характер и степень выраженности изменений зависит от филогенетического возраста отдела коры головного мозга, интенсивности действующего фактора и времени после прекращения его воздействия.

***Ключевые слова**: ионизирующее излучение, кора головного мозга, морфологические изменения.*

V.N. Ilicheva

THE MORPHOFUNCTIONAL CONDITION OF DIFFERENT PARTS OF BRAIN CORTEX IN CASE OF IONIZING IRRADIATION DURING EARLY AND LONG-TERM PERIODS

Irradiation of animals with small dozes of ionizing one caused at postradiational period the complex of non-specific changes in neurocytes depending on phylogenetic age of the cortex, intensity of the factor and the time after the exposure.

***Key words:** ionizing radiation, brain cortex, morphological changes.*

Введение. В настоящее время нет единого мнения ученых о конкретном определении диапазона малых доз ионизирующего излучения и влиянии их на различные системы организма, в том числе на нервную систему [1, 2]. В работе ориентиром служила классификация И.В. Воронцова с соавторами [1].

Цель: произвести сравнительную характеристику морфофункционального состояния различных в филогенетическом отношении зон коры головного крыс [3] при действии ионизирующего излучения в дозах 0,1 и 0,2 Гр (с мощностью дозы в 50 сГр/ч) в ранние и отдаленные сроки.

Материалы и методы исследования. Эксперимент спланирован и проведен на базе Государственного научно-исследовательского испытательного института военной медицины МО РФ, г. Москва на 72 половозрелых крысах-самцах весом 200–230 г, которых облучали однократно и исследовали через 1 сутки и 6 месяцев. На криостатных срезах выявляли РНК по S.K. Shea (1970). Парафиновые срезы окрашивали гематоксилином Каракци-эозином и метиленовым синим по Нисслю. У каждого животного изучали форму нервных клеток, равномерность окраски цитоплазмы, степень дифференцировки ядра и ядрышка, уровень базофилии вещества Ниссля. Полученные данные обрабатывались статистически.

Результаты исследования и их обсуждение. После однократного сеанса облучения ионизирующим излучением в дозе 0,1 Гр наблюдается снижение количества нормохромных нейроцитов во всех исследуемых зонах, однако в большей степени оно выражено в передней лимбической области и верхней лобной извилине (49,0 и 50,0 %, соответственно; $p < 0,01$). Вместе с тем, объем этих нейроцитов несколько увеличивается. Одновременно в изучаемых отделах коры возрастает количество гиперхромных нейронов (14,0 и 15,0 %, соответственно; $p < 0,001$), клеток-теней (11,0 и 15,0 %, соответственно; $p < 0,001$) и нейроглии (9,0 и 6,5 %, соответственно; $p < 0,01$). По истечении 6 месяцев изменения со сходной динамикой регистрируются в более древних отделах коры, особенно выраженные в поле СА-3 гиппокампа. Количество нормохромных нейроцитов составляет 50,4 % ($p < 0,001$), гиперхромных клеток – 15,0 % ($p < 0,001$), клеток-теней – 12,0 % ($p < 0,01$) и глии – 11,4 % ($p < 0,01$).

Однократное облучение животных в дозе 0,2 Гр сопровождается изменением количественного состава нервных клеток, начиная с первых суток наблюдения. Так, в пириформной зоне древней коры и во всех изучаемых отделах старой коры происходит достоверное уменьшение количества нормохромных нейронов. В пириформной зоне древней коры они составляют – 54,0 % всех нервных клеток, в полях СА-1 – СА-4 гиппокампа их содержание колеблется от 49,0 до 52,0 % ($p < 0,01$). Лишь незначи-

тельные изменения наблюдаются в зубчатой фасции, где количество нормохромных нейронов не превышает 63,0 %. Воздействие излучения в изучаемой дозе приводит к увеличению количества гиперхромных нейроцитов в пириформной зоне древней коры до 15,0 % ($p < 0,01$), в гиппокампе (СА-1 – СА-4) от 13,0 до 16,0 %, в зубчатой фасции – до 8,5 %. Содержание пикноморфных нейроцитов в гиппокампе составляет от 5,0 до 6,8 %, а нейроглии – от 6 % в зубчатой фасции до 9,2 % в гиппокампе).

Наиболее выраженные изменения после облучения наблюдаются в верхней лобной извилине и передней лимбической области, что выражается в процентном содержании различных форм нервных клеток (нормохромные нейроциты – 45,0 и 48,0 %; $p < 0,01$; пикноморфные нейроны – 6,9 и 7,6 % ($p < 0,01$); гиперхромные клетки – по 17,0 % ($p < 0,01$); нейроглия – 8,1 и 8,4 %).

Заключение. Однократное γ-облучение животных в дозах 0,1 и 0,2 Гр на протяжении от 1 суток до 6 месяцев пострадиационного периода вызывает в нейроцитах развитие комплекса неспецифических морфофункциональных изменений, которые заключаются в перераспределении соотношения различных форм морфологической изменчивости нервных клеток, фазном изменении объемов тела, ядра и ядрышка нейроцитов. Характер и степень выраженности изменений зависит от филогенетического возраста отдела коры головного мозга, интенсивности действующего фактора и времени после прекращения его воздействия.

Список литературы

1. Воронцов, И. В. Малые радиационные воздействия и здоровье человека (очерки системного анализа) / И. В. Воронцов, Е. Г. Жиляев, В. Н. Карпов, И. Б. Ушаков. – М.; Воронеж : Изд-во Воронежского гос. ун-та, 2002. – 276 с.
2. Гераськин, С. А. Концепция биологического действия малых доз ионизирующего излучения на клетки / С. А. Гераськин // Радиационная биология. Радиоэкология. – 1995. – Т. 35, Вып. 5. – С. 571–580.
3. Paxinos, G. The rat brain in stereotaxic coordinates / G. Paxinos, C. Watson. – Elsevier Acad. Press, 2004. – 367 p.

Ильичева Вера Николаевна, кандидат медицинских наук, доцент, доцент кафедры нормальной анатомии человека, ГБОУ ВПО «Воронежская государственная медицинская академия им. Н.Н. Бурденко» Минздрава России, Россия, 394036, г. Воронеж, ул. Студенческая, д. 10, тел.: (473) 253-02-53, e-mail: veravgma@rambler.ru.

УДК 611.81:616–001.28/.29

© В.Н. Ильичева, Д.А. Соколов, 2013

В.Н. Ильичева, Д.А. Соколов

МОРФОГЕНЕТИЧЕСКИЕ АСПЕКТЫ ПЛАСТИЧНОСТИ КОРЫ ГОЛОВНОГО МОЗГА ПРИ АЛКОГОЛЬНОЙ ИНТОКСИКАЦИИ

ГБОУ ВПО «Воронежская государственная медицинская академия им. Н.Н. Бурденко» Минздрава России

Морфогенетические механизмы пластичности нервнотканевых элементов ЦНС обеспечиваются развитием типовых форм морфофункциональной изменчивости на основе совокупности реакций, вызывающих комплекс структурно-функциональных изменений нейронов, которые способствуют сохранению и поддержанию гомеостаза на различных структурных уровнях организации нервной ткани в изменяющихся условиях существования.

Ключевые слова: *алкогольная интоксикация, кора головного мозга, пластичность.*

V.N. Ilicheva, D.A. Sokolov

THE MORPHOGENETIC ASPECTS OF CEREBRAL CORTEX PLASTICITY IN ALCOHOL INTOXICATION

The morphogenetic mechanisms of nervous tissue plasticity are provided by typical forms of morphofunctional variability, based on the complex of reactions that cause neuronal changes, promoting homeostasis maintenance at dif-

ferent structural levels of nervous tissue organization in changing conditions.

Key words: *alcohol intoxication, cerebral cortex, plasticity.*

Введение. Пластичность биологических структур основывается на их способности к адаптации – защитному физиологическому процессу, возникающему в организме под влиянием факторов среды или их отмены [2].

Цель: произвести сравнительную гистоморфологическую характеристику старой и древней коры головного мозга при алкогольной интоксикации.

Материалы и методы исследования. Экспериментальной группе белых крыс-самцов (n = 60) производилось однократное внутрибрюшинное введение 15 % раствора этилового спирта в дозе 2,25 г/кг в асептических условиях. Крысам контрольной группы (n = 60) вводили физраствор. Материал забирали через 1 и 10 ч после инъекций. Объектом исследования служили цитоархитектоническое поле CA_1 гиппокампа и пириформная зона древней коры головного мозга. Материал фиксировали в 10 % растворе нейтрального формалина с последующей заливкой в парафин. Срезы окрашивали гематоксилином, Каращи-эозином и толуидиновым синим по Нисслю. Определяли объемы нейроцитов у каждого животного и подсчитывали количество различных форм морфологической изменчивости нервных клеток.

Результаты исследования и их обсуждение. Через 1 ч после инъекции этанола в дозе 2,25 г/кг в изучаемых отделах коры головного мозга крыс наблюдалось перераспределение количества клеточных форм нейроцитов. Структура поля CA_1 гиппокампа характеризовалась преобладанием нервных клеток с признаками очагового хроматолиза. Количество гипохромных (ГоХ), гиперхромных (ГрХ) и пикноморфных (ПМ) нейроцитов, а также клеток-теней (КТ) умеренно возрастало, численность нормохромных (НХ) клеток уменьшалась по сравнению с контролем. Однако наблюдались и неизмененные нейроны. Нервные клетки реагировали увеличением объемов тела и ядра. В пириформной зоне древней коры головного мозга преобладали ГрХ нейроциты с увеличением объемов тела и ядра, наблюдалось уменьшение количества НХ и ГоХ нервных клеток, количество КТ возрастало. Спустя 10 ч алкогольной интоксикации в структуре старой и древней коры отмечался существенный полиморфизм. Количество НХ и ГоХ нейроцитов уменьшалось по сравнению с 1 ч наблюдения. Численность ПМ нейронов и КТ возрастала. Содержание ГрХ нервных клеток практически не изменялось. Таким образом, преобладали НХ нейроциты частично с хроматолизом и КТ. Реакция НХ и ГрХ нервных клеток характеризовалась уменьшением объемов тела и ядра по сравнению с контролем. ГоХ нейроциты были увеличены в объеме. В пириформной зоне древней коры количество НХ, ГоХ и ПМ нейроцитов, а также КТ увеличивалось. Содержание ГрХ нервных клеток значительно снижалось по сравнению с контролем. Они реагировали увеличением объемов тела и ядра. В цитоплазме большинства НХ нервных клеток наблюдался очаговый и периферический хроматолиз; в единичных случаях встречались вакуоли. Объемы тел и ядер НХ нейронов возрастали. Следует подчеркнуть, что спустя 10 ч после введения этанола в дозе 2,25 г/кг в отдельных нейроцитах гиппокампа наблюдалась гиперплазия ядрышка. Численность двухъядрышковых нейронов в поле CA_1 гиппокампа превышала контрольные показатели на $22,6 \pm 0,57$ % ($p < 0,01$). В пириформной зоне древней коры также встречались нервных клетки с двумя ядрышками, однако их содержание было значительно меньшим, чем в старой коре. Вместе с тем наблюдались так называемые «парные» нервные клетки, ранее описанные в литературе [1].

Заключение. Внутрибрюшинное введение этанола в дозе 2,25 г/кг вызывает комплекс типовых неспецифических изменений в старой и древней коре головного мозга крыс на протяжении всего срока эксперимента. Наблюдаемое в гиппокампе к концу 1 ч увеличение количества НХ нервных клеток с признаками хроматолиза свидетельствует о развивающейся нейронодистрофии, носящей обратимый характер, а ПМ нейроцитов и КТ подтверждает наличие некробиотических процессов и снижение функциональной активности гиппокампа в целом. В пириформной зоне древней коры также наблюдаются признаки нейронодистрофии, однако здесь она протекает по гипохромному типу. На фоне увеличения гипо- и гперхромных форм клеточной деструкции в поле CA_1 гиппокампа к 10 ч алкогольной интоксикации наблюдаются адаптационные (компенсаторно-приспособительные) изменения, протекающие по типу гипохромной репаративной регенерации, выражающейся в увеличении объема ГоХ нейронов, содержащих два ядрышка. Морфологическим эквивалентом компенсаторно-приспособительных изменений в древней коре является наличие ГрХ нейронов без признаков дистрофии с увеличением в объеме тела и ядра. Такие изменения свидетельствуют о процессах регенерационной гипертрофии, характеризующейся внутриклеточной гиперплазией органелл нейроплазмы

и ядра [3]. Надо полагать, наличие «парных нейронов» также является проявлением адаптационного процесса, поскольку имеются сведения, подтверждающие, что сближение и контактирование соседних нейронов вызывается усилением внутриклеточного движения цитоплазмы вследствие резкого изменения метаболизма клетки за счет расщепления макроэргических фосфатов [1].

Список литературы

1. Матвеева, Т. С. Влияние острой гипоксии на компенсаторно-восстановительные процессы коры головного мозга / Т. С. Матвеева // Функционально-структурные основы системной деятельности и механизмы пластичности мозга : сб. научн. тр. НИИ мозга АМН СССР. – М. : НИИ мозга АМН СССР, 1975. – Вып. IV. – С. 463–466.

2. Петров, А. В. Формы и механизмы процессов адаптации / А. В. Петров, Э. Г. Быков // Формы и механизмы процессов адаптации в норме и патологии: сб. научн. тр. / под ред. проф. Э. Г. Быкова. – Воронеж : Изд-во ВГМИ, 1987. – С. 5–29.

3. Федоров, В. П. Экологическая нейроморфология. Классификация типовых форм морфологической изменчивости ЦНС при действии антропогенных факторов / В. П. Федоров, А. В. Петров, Н. А. Степанян // Журнал теоретической и практической медицины. – 2003. – Т. 1, № 1. – С. 62–66.

Ильичева Вера Николаевна, кандидат медицинских наук, доцент, доцент кафедры нормальной анатомии человека, ГБОУ ВПО «Воронежская государственная медицинская академия им. Н.Н. Бурденко» Минздрава России, Россия, 394036, г. Воронеж, ул. Студенческая, д. 10, тел.: (473) 253-02-53, e-mail: veravgma@rambler.ru.

Соколов Дмитрий Александрович, кандидат медицинских наук, доцент кафедры нормальной анатомии человека, ГБОУ ВПО «Воронежская государственная медицинская академия им. Н.Н. Бурденко» Минздрава России, Россия, 394036, г. Воронеж, ул. Студенческая, д. 10, тел.: 8-915-544-50-45, e-mail: sokolov_d@rambler.ru.

УДК 616.314.18-002.4-071-084
© А.З. Исамулаева, А.А. Кунин, 2013

А.З. Исамулаева[1,2], А.А. Кунин[3]

СОВРЕМЕННЫЕ АСПЕКТЫ ПРЕДУПРЕДИТЕЛЬНЫХ МЕТОДОВ ДИАГНОСТИКИ И ПРОФИЛАКТИКИ ЗАБОЛЕВАНИЙ ПАРОДОНТА

[1]ГБОУ ВПО «Астраханская государственная медицинская академия» Минздрава России
[2]ГБУЗ АО «Стоматологическая поликлиника № 2», г. Астрахань
[3]ГБОУ ВПО «Воронежская государственная медицинская академия им. Н.Н. Бурденко» Минздрава России

Приведены сведения о предупредительных методах диагностики и профилактики заболеваний пародонта. Освещены методы диагностики, позволяющие определить ранние признаки поражения тканей пародонта, которые отслеживают клиническую симптоматику в динамике и оценивают эффективность применения методов лечения и профилактики. Обсуждены трудности в комплексном применении методов диагностики и профилактики у пациентов подросткового периода, ориентированных на решение проблем в сфере здравоохранения.

Ключевые слова: *предупредительные методы диагностики и профилактики, заболевания пародонта, пациенты подросткового периода.*

A.Z. Isamulaeva, A.A. Kunin

MODERN ASPECTS OF PREDICTABLE METHODS IN DIAGNOSTICS AND PROFILAXES OF PARADONTOSIS

There were given data of predictable methods in diagnostics and profilaxes of periodontal diseases. They gave the possibility to define early features of tissue damage, find out clinical symptoms in dynamics and make the treatment more effective. The difficulties were discussed concerning patients of young age just to decide some problems in the field of health protection.

Key words: *predictable methods, diagnostics, profilaxes, periodontal diseases, patients, teenagers.*

Заболевания пародонта широко распространены среди пациентов подросткового периода, ха-

рактеризуются тяжестью течения и негативным влиянием на общее состояние организма. Предупредительные методы диагностики и профилактики пародонта требуют значительных материальных затрат со стороны пациентов, так как прогрессирующие формы пародонтита требуют длительного и комплексного лечения с дальнейшей диспансеризацией. Следовательно, полное обеспечение пациентов подросткового периода качественной и доступной лечебной помощью является проблемой. Именно пародонтологическое лечение становится фундаментом, на котором в дальнейшем строится тактика лечения зубов [3].

Клиническая картина заболеваний пародонта на ранних стадиях характеризуется маломанифестным и латентным течением, что затрудняет современную диагностику и, следовательно, отдаляет начало адекватных лечебных мероприятий. Поэтому очень важным является своевременная диагностика и правильное определение прогноза заболевания [3]. Научные исследования отечественных и зарубежных ученых, опыт практикующих врачей убедительно доказывают, что профилактика патологии эффективна только тогда, когда возможна индивидуальная направленность профилактической программы [3, 4, 6]. Индивидуализация лечебно-профилактических мероприятий может быть осуществлена после выявления индивидуальных пародонтогенов и факторов риска, которые необходимо ликвидировать для получения успешных результатов. Врачи и пациенты до сих пор более привычны к борьбе с уже возникшими проблемами, чем к их предупреждению. Как результат такого подхода к проблеме – невысокий уровень стоматологического здоровья населения России [5, 7].

Патологические изменения в пародонте развиваются под влиянием разнообразных общих и местных факторов, приводящих к воспалительным, деструктивно-воспалительным и дистрофическим изменениям пародонта с нарушением его барьерной функции. Обследование пациента подросткового периода с подозрением на заболевание пародонта должно включать в себя следующие этапы: 1) изучение анамнестических данных; 2) определение общего состояния больного; 3) обследование пародонта; 4) изучение лабораторных показателей; 5) исследование функциональных показателей.

Такой методологический алгоритм изучения состояния пародонта позволяет выявить определенные звенья патогенеза этих заболеваний, оценить степень нарушения метаболизма тканей в зависимости от особенностей течения и активности патологического процесса, определить план и объем лечебных мероприятий, оценить эффективность лечения и прогноз заболевания [2] (рис.).

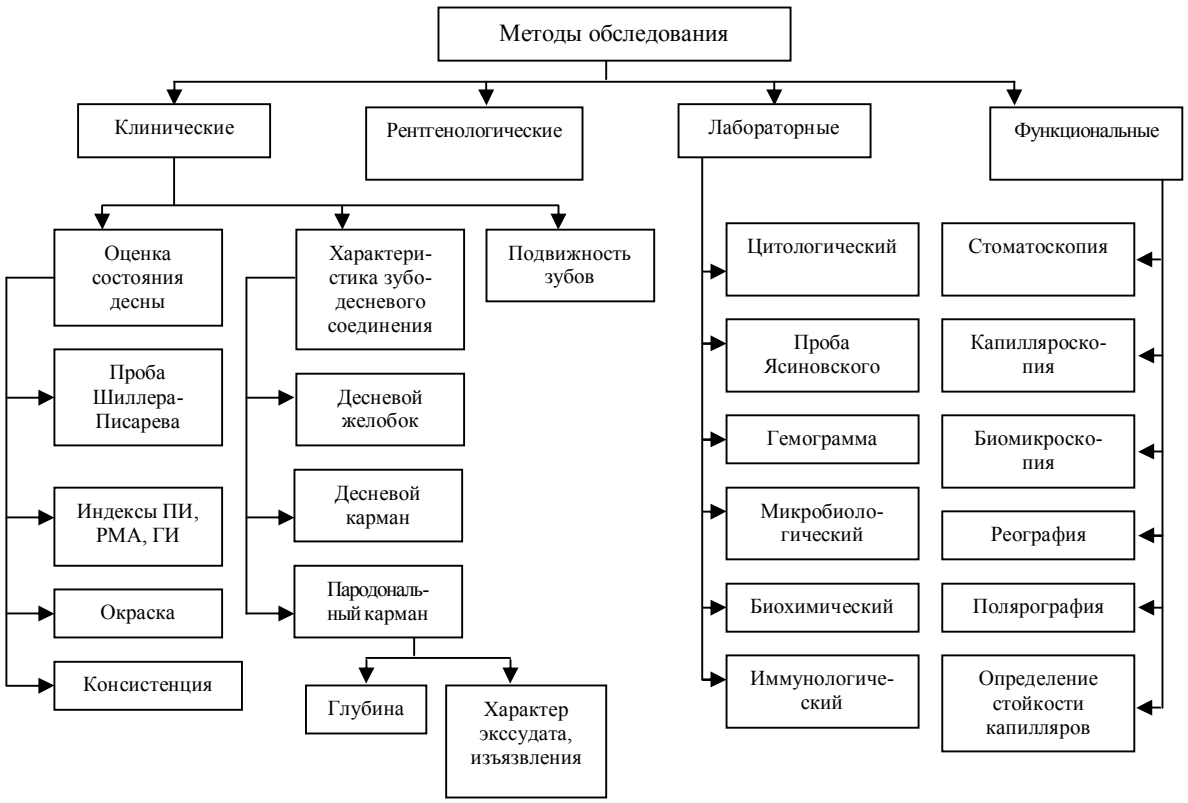

Рис. Схема обследования больного с заболеванием пародонта

При клиническом исследовании пародонта необходимо учитывать состояние преддверия полости рта, зубов, зубных рядов, характер окклюзии, наличие местных раздражителей. При осмотре десны обращают внимание на ее состояние: цвет, консистенцию, рельеф десневого края. Определяют отсутствие или наличие кровоточивости, отек, локализацию поражения.

О степени активности воспалительного процесса в десне можно судить с помощью пробы Шиллера-Писарева, основанной на выявлении в десне гликогена, содержание которого резко увеличивается при воспалении. Степень активности процесса в пародонте и его распространенность выражают с помощью специальных индексов: PI – пародонтальный индекс, PMA – папиллярно-маргинально-альвеолярный индекс.

При обследовании больного особое внимание следует обратить на характер зубодесневого соединения – десневую борозду, десневой или пародонтальный карман. Наличие кармана, его глубина имеют важное значение при выборе метода лечения. Глубина кармана может быть неодинаковой из-за неравной резорбции альвелолярного отростка, поэтому ее нужно измерять с четырех сторон зуба (дистальной, медиальной, вестибулярной и язычной).

Для выявления истинного кармана используют формалиновую пробу (возникает боль при введении в карман турунды, смоченной раствором). Для определения характера содержимого пародонтального кармана проводят бензидиновую пробу. В зависимости от количества гноя турунда окрашивается в зеленый, голубовато-зеленый или голубой цвет.

Объективным показателем глубины поражения тканей пародонта является степень подвижности зубов (I, II, III).

При осмотре следует учитывать наличие различных видов зубных отложений, определить индекс гигиены, так как важным этиологическим фактором воспалительных заболеваний пародонта является бактериальная бляшка [1, 2].

Для уточнения диагноза необходим рентгенологический метод исследования, при котором выделяют следующие изменения костной ткани челюсти при воспалительной патологии пародонта: расширение пародонтальной щели, остеопороз межальвеолярной перегородки, деструкция кортикальной пластинки альвеолы, вертикальная и горизонтальная резорбция альвеолярного отростка.

Лабораторные методы диагностики заболеваний пародонта позволяют определить степень активности патологического процесса в пародонте, подобрать индивидуальные лекарственные средства для местной терапии, проследить за динамикой процесса под влиянием проводимого лечения [8].

Цитологическое исследование содержимого пародонтального кармана позволяет судить о защитных реакциях организма, степени фагоцитоза. Определение эмиграции лейкоцитов в ротовую полость по методу Ясиновского необходимо для характеристики степени тяжести патологического процесса в пародонте, позволяет объективно оценить результаты различных методов лечения.

Бактериологическое определение микрофлоры позволяет правильно выбрать антибактериальные средства.

По показаниям проводят гемограмму. Иммунологическое исследование больных, позволяющее оценить иммунологические изменения [9], включает в себя:

- изучение аллергологического анамнеза;
- определение количества и функциональной активности Т- и В- лимфоцитов;
- нахождение титра комплемента в сыворотке крови;
- определение в содержимом пародонтального кармана количества фагоцитирующих нейтрофильных гранулоцитов.

Для оценки функционального состояния сосудов пародонта используется ряд методов, в частности, метод дозированного вакуума – тест определения стойкости капилляров десны с учетом времени образования гематом.

Состояние сосудов пародонта изучают при помощи специальной аппаратуры. Наиболее широко используются методы: стоматоскопии, капилляроскопии, биомикроскопии, реографии, полярографии, позволяющие оценить состояние капилляров в функционально-диагностическом аспекте.

Сегодня проблема предупредительных методов диагностики и профилактики пародонта используется в клинической практики явно недостаточно. Это существенно усложняет ежедневную работу специалистов-практиков, не позволяет достичь единства мнения и лечебной тактики в отношении ведения пациентов подросткового периода с различными формами и проявлениями заболеваний пародонта. А ведь именно вовремя проведенные предупредительные методы диагностики и профилактики пародонта являются основой для составления индивидуального плана лечения и определения последовательности проведения лечебных мероприятий, экономии значительных материальных за-

трат со стороны пациентов и временных затрат со стороны специалистов.

Список литературы

1. Борк, К. Болезни слизистой оболочки полости рта и губ. Клиника, диагностика и лечение : тлас и руководство / К. Борк, В. Бургдорф, Н. Хеде; пер. с нем. – М. : Медицинская литература, 2011. – 448 с.
2. Вольф, Г. Ф. Продонтология / Г. Ф. Вольф, Э. М. Ратейцхак, К. Ратейцхак; под ред. проф. Г. М. Барера: пер.с нем. – М. : МЕДпресс-информ, 2010. – 548 с.
3. Грудянов, А. И. Заболевания пародонта / А. И. Грудянов. – М. : Изд-во «Медицинское информационное агентство», 2009. – 336 с.
4. Кузьмина, Э. М. Ситуационный анализ стоматологической заболеваемости как основа планирования программ профилактики : автореф. дис. … д-ра мед. наук / Э. М. Кузьмина. – М., 1995. – 46 с.
5. Лебедев, К. А. Новое понимание патогенеза болезней пародонта в свете работ о роли образраспознающих рецепторов / К. А. Лебедев, Ю. М. Максимовский, А. В. Митронин и др. // Стоматология для всех. – 2006. – № 2. – С. 24–29.
6. Максимовский, Ю. М. Пародонтология. Современное состояние. Вопросы и направления научных разработок / Ю. М. Максимовский, А. И. Грудяков, Л. А. Дмитриева // Стоматология. – 1999. – № 1. – С. 31–39.
7. Руле, Ж.-Ф. Профессиональная профилактика в практике стоматолога : атлас по стоматологии / Ж.-Ф. Руле, С. Циммер; пер. с нем. / под общ. ред. С. Б. Улитовского, С. Т. Пыркова. – М. : МЕДпресс-информ, 2010. – 368 с.
8. Bauermeister, C. D. Микробиологическая диагностика заболеваний тканей пародонта / C. D. Bauermeister // Новое в стоматологии. – 2003. – № 7 (115). – С. 27–30.
9. Socransky, S. S. Subgingival microbial profiles in refractory periodontal disease / S. S. Socransky, C. Smith, A. D. Haffajee // Clin. Periodontol. – 2002. – Vol. 29. – P. 260–268.

Исамулаева Альфия Зинулгабделовна, кандидат медицинских наук, заведующая кафедрой терапевтической стоматологии, ГБОУ ВПО «Астраханская государственная медицинская академия» Минздрава России, заведующая терапевтическим отделением, врач-стоматолог-терапевт ГБУЗ АО «Стоматологическая поликлиника № 2», Россия, 414000, г. Астрахань, ул. Бакинская, д. 121, тел.: (8512) 52-41-43, e-mail: agma@astranet.ru.

Кунин Анатолий Абрамович, доктор медицинских наук, профессор, заведующий кафедрой терапевтической стоматологии, ГБОУ ВПО «Воронежская государственная медицинская академия им. Н.Н. Бурденко» Минздрава России, директор Института стоматологии при ГБОУ ВПО «Воронежская государственная медицинская академия им. Н.Н. Бурденко», Россия, 394000, г. Воронеж, пр. Революции, д. 14, тел.: (473) 255-09-03, e-mail: kunin@vmail.ru.

УДК 616.89 – 009.441.13 (470.46)

© О.В. Каверина, Т.А. Улезко, 2013

О.В. Каверина, Т.А. Улезко

МЕДИЦИНСКИЕ АСПЕКТЫ РАСПРОСТРАНЕННОСТИ НАРКОПОТРЕБЛЕНИЯ В АСТРАХАНСКОЙ ОБЛАСТИ

ГБОУ ВПО «Астраханская государственная медицинская академия» Минздрава России
ГБУЗ АО «Областной наркологический диспансер», г. Астрахань

В 2012 г. в рамках реализации Стратегии государственной антинаркотической политики Российской Федерации до 2020 г. в Астраханской области впервые при проведении мониторинга наркоситуации в соответствии с методикой, утвержденной Государственным антинаркотическим комитетом, исследованы масштабы распространенности наркотизации населения в Астраханском регионе с 2006 по 2011 г.

Ключевые слова: *наркотическая зависимость, наркотические средства.*

O.V. Kaverina, T.A. Ulezko

THE MEDICAL ASPECTS OF THE DRUG USE PREVALENCE IN THE ASTRAKHANIAN REGION

As the part of strategy of state anti-drug policy in the Russian Federation till 2020 the drug use prevalence in the Astrakhanian region from 2006 till 2011was analyzed for the first time in 2012 when monitoring of the drug situation in the region in accordance with the method approved by the State anti-drug committee.

Key words: *addiction, drugs.*

Введение. Изменения социально-экономической и общественно-политической жизни российского общества за последние 15 лет привели к существенному изменению ситуации, связанной с оборотом наркотических средств и психотропных веществ, уровнем их потребления в субъектах Российской Федерации, что представило серьезную угрозу здоровью населения, экономике, правопорядку и безопасности [3].

Цель: провести мониторинг масштабов распространенности наркотизации населения в Астраханской области с учетом административно-территориального деления с 2006 по 2011 г.

Материалы и методы исследования. Были проанализированы статистические данные и информационно-аналитические сведения, предоставленные управлением Росстата по Астраханской области, министерством здравоохранения Астраханской области, велся расчет показателей на 100 тыс. населения. Статистическую обработку данных осуществляли с использованием программы Microsoft Office Excel 2007. Выявление закономерности и связи изучаемых параметров между признаками в различных группах были значимыми при вероятности безошибочного прогноза p = 95 % и более ($p < 0,05$).

Результаты исследования и обсуждение. В Астраханской области в период 2006–2011 гг. определялось снижение масштабов наркотизации населения.

Таблица 1

Показатели болезненности психическими и поведенческими расстройствами, связанными с употреблением наркотических средств

Показатели		2006	2007	2008	2009	2010	2011
Психические и поведенческие расстройства, связанные с употреблением наркотических веществ, всего	абс. числа	7090	5535	4774	4712	4718	4492
	на 100 тыс. населения	713,1	556,7	476,9	468,7	468,5	444,6
Синдром зависимости от наркотиков	абс. числа	3649	3057	2729	2607	2566	2501
	на 100 тыс. населения	367	307,5	272,7	259,3	254,8	247,5
Употребление наркотиков с вредными последствиями	абс. числа	3441	2478	2045	2105	2152	1991
	на 100 тыс. населения	346,1	249,3	204,3	209,4	213,7	197,1

По итогам 2011 г. в регионе зарегистрировано 4 492 человека, употреблявших наркотические средства, или 444,6 на 100 тыс. населения. Определялось снижение показателей распространенности наркотизации по сравнению с 2010 г. на 5,1 %, в том числе – на 2,9 % количества лиц, имеющих наркотическую зависимость, что, видимо, связано с повышением эффективности деятельности правоохранительных органов, направленной на борьбу с наркопреступностью, и снижением доступности наркотиков [1].

Ежегодное снижение показателей на 3–5 % параллельно определялось в областном центре – г. Астрахани и в сельских районах области. В г. Астрахани показатели болезненности наркоманией на 100 тыс. человек снижались с 586 в 2006 г. до 480,6 в 2007 г.; до 442,9 – в 2008 г.; до 434,6 – в 2009 г.; до 425,2 – в 2010 г. и до 406 – в 2011 г. По итогам 2011 г. снижение достигало 4,5 %. В сельских районах региона соответствующие показатели снижались с 146,4 в 2006 г. до 132,2 в 2007 г.; до 100,6 – в 2008 г.; до 83 – в 2009 г.; до в 82,6 – в 2010 г. и до 79 – в 2011 г. Снижение по итогам 2011 г. составило 4,4 %. Вместе с тем, показатель болезненности наркоманией по итогам 2011 г. в городе Астрахани в 5 раз превышал средний показатель районов области, что, видимо, связано с лучшей оснащенностью учреждений наркологической службы в областном центре. Анализ болезненности наркоманией в сельских районах области показал, что в различных районах ситуация складывалась нерав-

номерно. В 2011 г. рост показателя болезненности наркоманией отмечался в Ахтубинском (на 3,2 %), Володарском (на 11,0 %), Лиманском (на 7,6 %), Наримановском (на 1,8 %) районах. В остальных 8 сельских муниципальных образованиях наблюдалось снижение числа зарегистрированных лиц с наркоманией. Максимальный показатель болезненности наркоманией отмечался в Ахтубинском районе – 135,2, что затрагивало почти 0,13 % населения. Данная ситуация, вероятно, связана с активной работой врачей-наркологов по выявлению лиц, имеющих наркотическую зависимость. Низкий показатель болезненности определялся в ЗАТО Знаменск (20,5 на 100 тыс. населения), что является следствием системной работы по организации досуга молодежи и реализации блока программ, направленных на популяризацию здорового образа жизни.

Параллельно снижению количества наркозависимых в регионе отмечено и снижение количества потребителей наркотиков. Показатели масштабов употребления наркотиков с вредными последствиями на 100 тыс. населения уменьшались с 346,1 в 2006 г. до 249,3 в 2007 г.; до 204,8 – в 2008 г. В 2009 и 2010 гг. отмечался их незначительный рост – до 209,4 и 213,7, соответственно, что можно объяснить возросшей активностью деятельности правоохранительных органов и наркологических учреждений по выявлению потребителей наркотических средств. Вместе с тем, по итогам 2011 г. отмечено снижение показателя в Астраханской области по сравнению с 2010 г. на 7,8 % – до 197,1, что, видимо, свидетельствует о снижении напряженности наркоситуации в регионе. Падение показателей в 2006–2008 гг. с незначительным подъемом в 2009 и 2010 гг. и последующим снижением в 2011 г. определялось и в г. Астрахани. Показатели распространенности употребления наркотиков с вредными последствиями составили в 2006 г. – 431,5; в 2007 г. – 237,7; в 2008 г. – 235,9; в 2009 г. – 252; в 2010 г. – 266; в 2011 г. – 212. В 2011 г. уменьшение показателя по сравнению с 2010 г. достигло 20,2 %.

Вместе с тем в сельских районах Астраханской области на фоне общего снижения региональных показателей потребления наркотиков с вредными последствиями после временного падения его уровня в 2008 г. отмечен рост, начиная с 2009 г.: в 2006 г. – 260; в 2007 г. – 260,9; в 2008 г. – 172,3; в 2009 г. – 159,4; в 2010 г. – 160,9; в 2011 – 180,9. По итогам 2011 г. рост достиг 12,5 %. Вместе с тем в районах области показатель болезненности употребления наркотиков с вредными последствиями по итогам 2011 г. был ниже, чем в г. Астрахани в 1,2 раза. Максимальный уровень отмечался в Черноярском районе (418,2), что можно объяснить активизацией работы наркологических работников муниципального образования в 2011 г. Минимальный показатель определялся в муниципальном образовании «ЗАТО Знаменск» (16,7).

Большое значение для анализа наркоситуации играли показатели первичной заболеваемости наркоманией. В Астраханской области и в г. Астрахани с 2006 по 2011 гг. отмечено их ежегодное снижение. В регионе – с 12,8 до 7,5 и в г. Астрахани – с 19 до 4,2. В 2011 г. в целом по региону падение достигло 23,2 % и в г. Астрахани – 40,5 % по сравнению с 2010 г. В районах области, начиная с 2006 г., картина варьировала, что, в первую очередь, определялось возможностями диагностики наркотических веществ в биологических средах организма человека. При наличии бесперебойного обеспечения наличия в центральных районных больницах соответствующих иммуно-диагностических средств отмечался рост показателей первичной выявляемости наркомании, а при наличии их дефицита – снижение. В 2006 г. показатель составил 6,7; в 2007 г. – 7,5; в 2008 г. – 3,6; в 2009 г. – 6,3; в 2010 г. –12,3; в 2011 – 11. В 2010 г. рост по сравнению с предыдущим годом составил почти 100 %, а в 2011 г. определялось снижение на 10,3 %. При сравнении показателей первичной заболеваемости наркотической зависимостью отмечена разноплановая картина, показатели значительно варьировали. По итогам 2011 г. максимальный уровень (26,1) отмечен в Енотаевском районе. Снижение первичной заболеваемости наркоманией в 2011 г. по сравнению с 2010 г. определялось в Ахтубинском, Икрянинском, Камызякском районах (на 70,7; 57,5 и 73 %, соответственно).

Отмечен общий подъем показателей первичного выявления потребителей наркотиков в Астраханской области с 65 в 2006 г. до 79,7 в 2011 г. В 2011 г. определен рост показателя на 4,5 % по сравнению с 2010 г. В г. Астрахани и районах области определялась неоднозначная картина первичного выявления потребителей наркотиков, сопровождающаяся периодами снижения и роста. Среди городского населения показатель в 2007 г. упал до 75,9 с 83 – в 2006 г; в 2008 г. наблюдалось дальнейшее падение до 69,6; с последующим подъемом в 2009 г. до 95,6; затем – падением в 2010 г. до 94,4, продолжившемся в 2011 г. до 70,1. Снижение в 2011 г. составило 23,6 %. В районах области показатели значительно варьировали, то возрастая, то снижаясь: в 2006 г. – 46,8; в 2007 г. – 71,7; в 2008 г. – 42,4; в 2009 г. – 49,8; в 2010 г. – 58,3; в 2011 г. – 89,9. Из сельских районов области максимальный показатель первичной заболеваемости в 2011 г. определялся в Ахтубинском районе (166,2). В г. Знаменск случаев первичного выявления потребителей наркотиков в 2011 г. не зарегистрировано.

Заключение. В целом по Астраханской области в период 2006–2011 гг. определялось снижение масштабов наркотизации населения, что соответствует ситуации, сложившейся в Российской Федерации в целом [2], это может быть расценено как определенный успех учреждений здравоохранения по оказанию профилактической помощи населению. Вместе с тем, настораживает рост количества лиц, впервые употребивших наркотики с вредными для здоровья последствиями в сельских районах, что требует внедрения новых форм профилактической антинаркотической работы и подготовки врачей общего профиля по вопросам ее организации и проведения с учетом демографической специфики региона.

Список литературы

1. Волков, А. В. Система межведомственного взаимодействия как эффективный инструмент профилактики употребления ПАВ среди несовершеннолетних / А. В. Волков, М. А. Зиновьева // Наркология. – 2011. – № 12 (120). – С. 13–20.
2. Кошкина, Е. А. Заболеваемость психическими и поведенческими расстройствами, связанная с употреблением психоактивных веществ в Российской Федерации в динамике за 5 лет / Е. А. Кошкина // Вопросы наркологии. – 2011. – № 1. – С. 17–27.
3. Указ Президента Российской Федерации от 9 июня 2010 г. № 690 «О Стратегии государственной антинаркотической политики Российской Федерации до 2020 года». – Режим доступа: http://www.scrf/gov/ru/documents/99.html, свободный. – Заглавие с экрана. – Яз. рус. – Дата обращения: 23.01.2013.

Каверина Ольга Викторовна, кандидат медицинских наук, доцент кафедры наркологии, психотерапии и правоведения, ГБОУ ВПО «Астраханская государственная медицинская академия» Минздрава России, Россия, 414000 г. Астрахань, ул. Бакинская, д. 121, тел.: (8512) 51-16-54, e-mail: Kaverina-oank@yandex.ru.

Улезко Татьяна Александровна, главный врач, ГБУЗ АО «Областной наркологический диспансер», Россия, 414028, г. Астрахань, ул. Адмирала Нахимова, д. 70 в, тел.: (8512) 30-54-99, e-mail: dispanser2006@yandex.ru.

УДК 612.112.94 – 055.1:612.014.5

© Т.В. Казакова, В.В. Фефелова, А.Ю. Ермошкина, Т.П. Колоскова, Ю.А. Фефелова, 2013

Т.В. Казакова[1], В.В. Фефелова[2], А.Ю. Ермошкина[2], Т.П. Колоскова[3], Ю.А. Фефелова[1]

СТРУКТУРНЫЕ КОМПОНЕНТЫ МЕМБРАН ЛИМФОЦИТОВ ПЕРИФЕРИЧЕСКОЙ КРОВИ МУЖЧИН РАЗНЫХ СОМАТОТИПОВ

[1]ГБОУ ВПО «Красноярский государственный медицинский университет им. профессора В.Ф. Войно-Ясенецкого» Минздрава России, г. Красноярск
[2]ФГБУ «Научно-исследовательский институт медицинских проблем Севера» Сибирского отделения Российской академии медицинских наук
[3]ФГБОУ ВПО «Сибирский государственный технологический университет»

Обследовано 75 здоровых мужчин юношеского возраста. В лимфоцитах мужчин неопределенного соматотипа установлено увеличение уровня свободного холестерола, легкоокисляемых фосфолипидов и снижение содержания фосфатидилхолина. Такие особенности структурных компонентов мембраны лимфоцитов у лиц неопределенного соматотипа ведут к изменению функционирования рецепторов и мембранных ферментов и, как следствие, высокой метаболической активности клетки.

Ключевые слова: *мужчины, соматотип, лимфоцит, липиды.*

T.V. Kazakova, V.V. Fefelova, A.Yu. Ermoshkina, T.P. Koloskova, Yu.A. Fefelova

THE STRUCTURAL COMPONENTS OF LYMPHOCYTES MEMBRANES IN PERIFERAL BLOOD OF MEN OF DIFFERENT SOMATOTYPES

75 healthy men of the juvenile age were examined. In lymphocytes of men of indefinite somatotype it was found out the increase of free cholesterol level, lightoxidative phospholipids and reduction of the content in phosphatidilcholin. Such particularities in structural components of lymphocytes membranes in persons with indefinite somatotype may lead to change of function in receptors and membrane enzymes and as the result to high metabolic activity of the cell.

Key words: *men, somatotype, lymphocytes, lipids.*

Введение. Структурно-функциональными единицами клеточных мембран являются липиды. Липидные домены мембран создают функциональные платформы для сигнальных и транспортных путей клеток, а продукты метаболизма липидов несут информационную нагрузку, выступая вторичными посредниками в пострецепторной передаче сигнала. Липидный состав мембран – это многокомпонентная, мобильная, кооперативная система, определяющая функциональную активность лимфоцитов [1].

Цель: установить особенности липидного состава лимфоцитов периферической крови мужчин разных соматотипов.

Материалы и методы исследования. Обследовано 75 практически здоровых мужчин (17–21 года) европеоидной расы – студенты высших учебных заведений г. Красноярска. Соматотипическая диагностика проводилась по методу В.П. Чтецова [7]. Распределение соматотипов мужчин в группе обследованных соответствовало популяционному. Кровь для исследования из локтевой вены забиралась у добровольцев, оформивших информированное согласие, в утренние часы спустя 12 часов после последнего приема пищи. Выделение лимфоцитов осуществляли в градиенте плотности фиколл-верографина. Для определения липидного состава лимфоцитов и сыворотки крови использовался метод тонкослойной хроматографии нейтральных липидов [6]. Полученные результаты подвергнуты статистической обработке с применением пакета прикладных программ Statistica 6.0. Каждый показатель оценивался на нормальность распределения по тесту Колмагорова-Смирнова. Для всех количественных данных производился подсчет среднего арифметического (M), среднего квадратичного отклонения (δ), ошибки средней арифметической (m). Проверку гипотезы о статистической значимости различий двух выборок проводили с помощью критерия Стьюдента (t). Критический уровень значимости при проверке $p = 0,05$.

Результаты исследования и их обсуждение. Содержание таких нейтральных липидов, как общие фосфолипиды (ОФЛ), свободные жирные кислоты (СЖК) и триацилглицериды (ТАГ) в клетках иммунной системы не имело соматотипических различий. У мужчин неопределенного соматотипа уровень свободного холестерола (СХ) в лимфоцитах был выше, чем у лиц грудного, мускульного и брюшного соматотипов, причем с показателями последнего разница достигала статистической достоверности ($p < 0,05$). Увеличение уровня СХ в лимфоцитах мужчин неопределенного соматотипа может быть обусловлено снижением процессов его эстерификации, о чем свидетельствуют низкие показатели уровня эфиров холестерола (ЭХС).

Анализ соотношения между собой двух основных компонентов липидной составляющей мембран – фосфолипидов и холестерола – выявил увеличение удельного веса холестерола у мужчин грудного и неопределенного соматотипов по сравнению с брюшным соматотипом. Увеличение содержания СХ в мембранах резко меняет скорость диффузионных процессов и физико-химические характеристики бислоя мембраны, способствует повышению жесткости мембран и нарушению ее функциональных и структурных параметров. У мужчин мускульного соматотипа выявлены наиболее высокие показатели соотношения СЖК/ТАГ в лимфоцитах крови, что может свидетельствовать о преобладании липолиза в клетках иммунной системы у представителей данного соматотипа.

Самое низкое значение показателя СЖК/ТАГ зафиксировано у мужчин грудного соматотипа. Такие результаты на первый взгляд кажутся неожиданными, поскольку, по данным литературы, уменьшение концентрации СЖК характерно для лиц с ожирением [3]. Вместе с тем именно в группе лиц грудного соматотипа наиболее часто встречаются мужчины с дефицитом массы тела. Подобная закономерность установлена и другими авторами. Так, в работе И.А. Гундарова и соавторов [2] сообщается, что наличие дефицита массы тела является фактором риска неблагоприятного течения артериальной гипертензии и ИБС, а липидный спектр при данных заболеваниях характеризуется снижением показателя СЖК/ТАГ.

Для характеристики структурных компонентов мембраны клетки имеет значение не только общее количество фосфолипидов, но и их качественный состав. Данные о соотношении этих фракций в лимфоцитах периферической крови представлены в таблице.

Таблица

Содержание фракций фосфолипидов (ФЛ) в лимфоцитах периферической крови мужчин разных соматотипов

Показатели	Соматотип			
	Грудной n = 18 M ± m	Мускульный n = 25 M ± m	Брюшной n = 12 M ± m	Неопределенный n = 20 M ± m
	1	2	3	4
Лизофосфатидилхолин (ЛФХ)	0,71 ± 0,06	0,78 ± 0,05	0,85 ± 0,09	0,76 ± 0,07
Сфингомиелин (СМ)	5,90 ± 1,18	6,46 ± 0,52	5,79 ± 0,83	4,82 ± 0,72
Фосфатидилхолин (ФХ)	50,63 ± 1,16	48,27 ± 0,79	52,21 ± 0,95 $p_{2-3} < 0,01$	48,31 ± 1,13 $p_{3-4} < 0,05$
Фосфатидилсерин, фосфатидилинозитол, фосфатидилэтаноламин (ФС, ФИ, ФЭА)	42,78 ± 1,38	45,19 ± 1,12	41,16 ± 1,15	46,19 ± 1,56 $p_{3-4} < 0,05$
ФХ/ЛФХ	77,88 ± 5,54	66,74 ± 4,30	67,68 ± 6,45	68,65 ± 5,24
Величина окисляемости липидов (ВОЛ)	0,77 ± 0,04	0,84 ± 0,03	0,75 ± 0,04	0,84 ± 0,07

Клетки иммунной системы мужчин брюшного соматотипа характеризуются увеличением фракций трудноокисляемых фосфолипидов: ФХ и ЛФХ и самым низким уровнем суммарной фракции легкоокисляемых фосфолипидов (ФС, ФИ, ФЭ), что способствует увеличению жесткости мембраны. В то время как в лимфоцитах мужчин неопределенного соматотипа отмечено снижение содержания ФХ и увеличение суммарной фракции легкоокисляемых ФЛ (ФС, ФИ, ФЭ). Такие особенности структурных компонентов мембраны лимфоцитов у лиц неопределенного соматотипа свидетельствует о повышении жидкостных свойств мембраны. Описанные выше особенности липидного спектра лимфоцитов у мужчин неопределенного соматотипа ведут к изменению функционирования рецепторов и мембранных ферментов и, как следствие, высокой метаболической активности клетки [4].

Содержание фракций нейтральных липидов и фосфолипидов в сыворотке крови мужчин разных соматотипов не имело достоверных различий, что закономерно, поскольку юношеский возраст – это период «истинного холестеринового гомеостаза», когда метаболические и регуляторные процессы осуществляются весьма эффективно [5]. Статистически значимая разница установлена по уровню содержания сфингомиелина, который был наиболее низким у мужчин неопределенного соматотипа.

Заключение. В ходе исследования выявлены особенности структурных компонентов мембран лимфоцитов, что отражается на их метаболической и функциональной активности.

Список литературы

1. Грибанов, Г. А. Липидный состав и функциональная активность полиморфно-ядерных лейкоцитов периферической крови человека / Г. А. Грибанов, И. В. Меньшиков, Л. В. Бедулева // Иммунология. – 2004. – № 5. – С. 268–271.
2. Гундаров, И. А. Недостаточная масса тела как фактор риска неблагоприятного течения артериальной гипертензии / И. А. Гундаров, В. А. Полесский, И. А. Евсевьева // Общественное здоровье и профилактика заболеваний. – 2005. – № 5. – С. 20–24.
3. Извекова, В. А. Изменения липидного состава мембран лимфоцитов и реакций лимфоцитарных Fc-рецепторов при ожирении / В. А. Извекова, Т. И. Туркина, А. Н. Чередеев и др. // Проблемы эндокринологии. – 1990. – № 6. – С. 38–40.
4. Кузьмичева, Л. В. Изменения фосфолипидного состава мембран лимфоцитов при бронхолегочных заболеваниях / Л. В. Кузьмичева, Р. Е. Киселева, О. С. Новожилова // Иммунология. – 2005. – № 5. – С. 304–308.
5. Лопухин, Ю. М. Холестериноз / Ю. М. Лопухин, А. И. Арчаков, Ю. А. Владимиров и др. – М. : Медицина, 1983. – 192 с.
6. Ростовцев, В. Н. Количественное определение липидных фракций плазмы крови / В. Н. Ростовцев, Г. Е. Резник // Лабораторное дело. – 1982. – № 4. – С. 218–221.
7. Чтецов, В. П. Опыт объективной диагностики соматических типов на основе измерительных признаков у мужчин / В. П. Чтецов, Н. Ю. Лутовинова, М. И. Уткина // Вопросы антропологии. – 1978. – Вып. 78. – С. 3–22.

Казакова Татьяна Вячеславовна, доктор медицинских наук, доцент кафедры анатомии и гистологии человека, ГБОУ ВПО «Красноярский государственный медицинский университет им. профессора В.Ф. Войно-Ясенецкого» Минздрава России, Россия, 660022, г. Красноярск, ул. П. Железняка, д. 1 ж, тел.: (391) 220-14-09, e-mail: kazak-tv@mail.ru.

Фефелова Вера Владимировна, доктор биологических наук, профессор, заведующая лабораторией этногенетических и метаболических проблем нормы и патологии, ФГБУ «Научно-исследовательский институт медицинских проблем Севера» Сибирского отделения Российской академии медицинских наук, Россия, 660022, г. Красноярск, ул. П. Железняка, д. 3 г, тел.: (391) 228-06-83, e-mail: impn@impn.ru.

Ермошкина Анна Юрьевна, кандидат медицинских наук, старший научный сотрудник лаборатории этногенетических и метаболических проблем нормы и патологии, ФГБУ «Научно-исследовательский институт медицинских проблем Севера» Сибирского отделения Российской академии медицинских наук, Россия, 660022, г. Красноярск, ул. П. Железняка, д. 3 г, тел.: (391) 228-06-83, e-mail: ermic-st@rambler.ru.

Колоскова Татьяна Петровна, кандидат медицинских наук, доцент кафедры социальной работы и социологии, ФГБОУ ВПО «Сибирский государственный технологический университет», Россия, 660049, г. Красноярск, пр. Мира, д. 82, тел.: (391) 227-77-13, e-mail: lee-kolos@mail.ru.

Фефелова Юлия Анатольевна, кандидат биологических наук, доцент кафедры патологической физиологии, ГБОУ ВПО «Красноярский государственный медицинский университет им. профессора В.Ф. Войно-Ясенецкого» Минздрава России, Россия, 660022, г. Красноярск, ул. П. Железняка, д. 1 ж, тел.: (391) 220-14-09, e-mail: rector@krasgmu.ru.

УДК 616.61-008.6-074
© С.А. Калашникова, Г.А. Ковнацкая, 2013

С.А. Калашникова[1], Г.А. Ковнацкая[2]

ОСОБЕННОСТИ МОРФОЛОГИЧЕСКИХ ИЗМЕНЕНИЙ В ПОЧКАХ ПРИ ХРОНИЧЕСКОМ ЭНДОТОКСИКОЗЕ НА ФОНЕ ТИРЕОИДНОГО ДИСБАЛАНСА

[1]ГБОУ ВПО «Волгоградский государственный медицинский университет» Минздрава России
[2]Городская клиническая больница № 50, г. Москва

Экспериментальное моделирование патологического процесса осуществлено на 99 белых нелинейных крысах-самцах. Базовая модель хронического эндотоксикоза воспроизведена 18 животным, изолированный гипертиреоз – 15 крысам, эндотоксикоз на фоне гипертиреоза – 18, изолированный гипотиреоз – 15, эндотоксикоз, моделируемый на фоне гипотиреоза – 18, интактную группу составили 15 крыс. В ходе исследования установлено, что при хроническом эндотоксикозе, моделируемом на фоне гипертиреоза, нефросклероз более выраженный и развивается на ранних сроках эксперимента, в то время как гипотиреоз, предшествующий эндогенной интоксикации, оказывает умеренное протективное действие.

Ключевые слова: *хронический эндотоксикоз, дисметаболическая нефропатия, гипотиреоз, гипертиреоз, гормональная дизрегуляция.*

S.A. Kalashnikova, G.A. Kovnatskaya

THE MORPHOLOGICAL FEATURES OF CHANGES IN KYDNEYS IN CHRONIC ENDOTOXICOSIS DURING THYROID DISREGULATION

The experimental model of endotoxicosis was performed on the base of 99 rats. The rats were divided into several groups: basal model of endotoxicosis – 18, endotoxicosis during hyperthyreosis - 18, hyperthyreosis – 15, endotoxicosis during hypothyreosis – 18, hypothyreosis – 15, control group – 15, The results showed the nephrosclerosis to develop in rats with hypothyreosis less than in hyperthyreosis and protected kidney tissue.

Key words: *chronic endotoxicosis, dismetabolic nephropathy, nephrosklerosis, hypothyroidism, hyperthyroidism, hormone disregulation.*

Введение. Хронический эндотоксикоз (ЭТ) рассматривается как многокомпонентный патологический процесс, обусловленный повреждающим действием эндогенных токсических соединений на органы-мишени: печень, почки, легкие. В настоящее время доказано, что формирование органопато-

логии при хроническом ЭТ происходит при непосредственном участии эндокринной системы, а гормональный дисбаланс, на фоне которого развивается патологический процесс, во многом определяет прогноз хронического эндотоксикоза [1, 2, 6]. В то же время сведения о влиянии избытка или дефицита тиреоидных гормонов на выраженность морфологических изменений в ткани почек при хроническом эндотоксикозе отсутствуют, что обусловливает актуальность выбранной темы.

Цель: выявить морфофункциональные изменения в почках при хроническом эндотоксикозе в условиях тиреоидного дисбаланса.

Для реализации поставленной цели следовало решить **задачи**: изучить морфогенез почек при хроническом эндотоксикозе, моделируемом на фоне гипертиреоза; выявить структурные преобразования ткани почек при хроническом ЭТ, моделируемом на фоне гипотиреоза; провести сравнительный анализ, выявленных морфологических изменений почек при хроническом ЭТ, на фоне избытка и дефицита тиреоидных гормонов в периферической крови, с базовой моделью хронического ЭТ.

Материалы и методы исследования. Работа носила экспериментальный характер и была выполнена с использованием 99 белых нелинейных крыс-самцов. Для моделирования хронического ЭТ с преимущественным поражением почек 18 животным ежедневно внутрибрюшинно вводили 4 % раствор гентамицина (20 мг/кг) в сочетании с внутрибрюшинным введением липополисахарида (ЛПС) (0,2 мкг/кг) [4]. Гипотиреоз моделировали путем перорального введения антитиреоидного препарата «Тиамазол» (20 мг/кг/сут.) в течение 5 дней. В группу с изолированным гипотиреозом вошло 15 животных, 18 крысам моделировали ЭТ на фоне гипотиреоза по ранее описанной методике. 18 крысам гипертиреоз моделировали введением L-тироксина (Berlin-Chemie), 100 мг/кг/сут. в течение 7 дней, с последующим моделированием хронического ЭТ по описанной ранее методике. Группу сравнения составили 15 животных с гипертиреозом без ЭТ [5]. Интактную группу составили 15 животных [4]. Выведение крыс из эксперимента проводили на 30, 60, 90 суток передозировкой нембутала.

Наличие эндогенной интоксикации (ЭИ) верифицировали по увеличению концентрации: веществ средней молекулярной массы (ВСММ), олигопептидной фракции, малонового диальдегида (МДА). Формирование ЭТ подтверждали развитием морфологических изменений в органах-мишенях (печени, почках, легких). Подготовку материала для гистологического исследования проводили по общепринятым методикам, с последующей морфометрией [3], при этом определяли: объемную долю (ОД) соединительной ткани (%), мочевое пространство (усл. ед.), канальцевый индекс (усл. ед), количество склерозированных клубочков (%).

Для подтверждения развития тиреоидного дисбаланса был определен уровень ТТГ, Т3, Т4 методом ELISA с помощью тест-систем «DRG» (Германия). Статистическая обработка проведена общепринятыми для медико-биологических исследований методами с помощью программных пакетов Microsoft Office Excel 7.0 и АРКАДА (Диалог-МГУ, Россия).

Результаты исследования и их обсуждение. Морфологические изменения в ткани почки при базовой модели хронического ЭТ характеризовались дистрофическими изменениями нефротелия почечных канальцев, вплоть до некроза эпителия отдельных канальцев. На 60 сутки выявлены лимфогистиоцитарная инфильтрация клубочков и перигломерулярной зоны и изменение внутритканевой гемодинамики, характеризующееся паретическим расширением сосудов и явлениями лейкостазов. Дистрофические и некробиотические изменения нефротелия канальцев сопровождались разрастанием соединительной ткани, при этом очаги фиброза располагались преимущественно периваскулярно, в то время как к 90 суткам участки соединительной ткани определялись на удалении от околоканальцевых артериол.

При хроническом ЭТ, моделируемом на фоне гипертиреоза, уже на 30 сутки развивалась дисметаболическая нефропатия, выраженность которой увеличивалась по мере удлинения сроков эксперимента. К 90 суткам, кроме признаков гломерулярного повреждения, обращало на себя внимание значительное увеличение объема соединительной ткани. Нефротелий почечных канальцев был представлен клетками с явлениями вакуольной дистрофии с незначительным количеством некротизированных клеток. Изменения в проксимальных извитых и прямых канальцах были более выраженными, чем в дистальных канальцах.

При хроническом ЭТ, моделируемом на фоне гипотиреоза, на 30 сутки выявлен умеренный отек эпителия канальцев с явлениями вакуолизации цитоплазмы, выраженность изменений была меньшей, чем при базовой модели эндотоксикоза. На 60 сутки наблюдалась скудная лимфогистиоцитарная инфильтрация межклеточного пространства. Явления зернистой дистрофии нефротелия проксимальных канальцев и незначительный фиброз были зафиксированы лишь на 90 сутки эксперимента.

При изучении морфометрических показателей почек выявлено увеличение объемной доли со-

единительной ткани, более выраженное у крыс с повышенной концентрацией тиреоидных гормонов в периферической крови, достоверное уменьшение мочевого пространства и канальцевого индекса. Количество склерозированных клубочков у крыс с гипертиреозом было в 1,8 раз больше, чем у животных с ЭТ без тиреоидного дисбаланса ($p < 0,01$) (табл.).

Таблица

Морфометрические показатели почек при хроническом эндотоксикозе у крыс в зависимости от тиреоидного статуса (M ± m)

Экспериментальные группы	Сроки эксперимента		
	30 суток	60 суток	90 суток
Объемная доля соединительной ткани, % (интактные 7,2 ± 0,4)			
Базовая модель ЭТ	9,1 ± 0,9	14,5 ± 1,3*	19,7 ± 4,4*
ЭТ на фоне гипертиреоза	11,3 ± 2,0	17,9 ± 5,1*	23,9 ± 5,5*
ЭТ на фоне гипотиреоза	10,7 ± 0,9*	11,3 ± 0,9*	11,7 ± 0,1*#
Мочевое пространство, усл. ед. (интактные 1,4 ± 0,1)			
Базовая модель ЭТ	1,2 ± 0,1	1,2 ± 0,1	1,1 ± 0,6*
ЭТ на фоне гипертиреоза	1,19 ± 0,2	0,8 ± 0,1*	0,8 ± 0,1*
ЭТ на фоне гипотиреоза	1,4 ± 0,1	1,2 ± 0,2	1,2 ± 0,1
Канальцевый индекс, усл. ед. (интактные 0,8 ± 0,1)			
Базовая модель ЭТ	1,6 ± 0,2	0,6 ± 0,1*	0,5 ± 0,1*
ЭТ на фоне гипертиреоза	1,1 ± 0,6	0,4 ± 0,1	0,3 ± 0,1*
ЭТ на фоне гипотиреоза	1,1 ± 0,1	0,9 ± 0,1	0,9 ± 0,1#
Количество склерозированных клубочков, % (интактные 0)			
Базовая модель ЭТ	8,0 ± 0,3*	8,9 ± 0,9*	9,3 ± 1,4*
ЭТ на фоне гипертиреоза	9,2 ± 0,4*	10,7 ± 1,3*	17,2 ± 1,4*
ЭТ на фоне гипотиреоза	1,2 ± 0,09*#	1,9 ± 0,01*#	3,1 ± 0,01*#

*Примечание: * – $p < 0,05$ по сравнению с интактными крысами, # – $p < 0,05$ по сравнению с показателем базовой модели*

При изучении морфометрических показателей почек выявлено уменьшение прироста соединительной ткани у крыс с хроническим ЭТ, моделируемом на фоне гипотиреоза, по сравнению с базовой моделью ЭТ (в 1,6 и 2,7 раза, соответственно).

Количество склерозированных клубочков у крыс с хроническим ЭТ, моделируемом на фоне гипотиреоза, было в 3,0 раза меньше, чем у животных с базовой моделью хронического ЭТ ($p < 0,01$).

Заключение. В ходе проведенных исследований установлено, что при хроническом ЭТ на фоне гипертиреоза, так же как и при базовой модели, в почках развивается комплекс патологических структурных преобразований, с формированием дисметаболической нефропатии и нефросклероза. Данные изменения у крыс с гипертиреозом более выраженные, чем у животных с ЭТ без предшествующего гормонального дисбаланса. В основе развития патологического процесса лежит как непосредственное повреждающее действие бактериального ЛПС, так и вторичное, за счет токсических метаболитов, циркулирующих в системном кровотоке при избытке периферических тиреоидных гормонов. Морфологические изменения у крыс с гипотиреозом были менее выраженными и возникали лишь на поздних сроках эксперимента, что свидетельствует об умеренном протективном действии предшествующего дефицита тиреоидных гормонов на течение эндотоксикоза.

Список литературы

1. Доломатов, С. И. Functional condition of white rats' kidneys after a single dose of thyroxine / С. И. Доломатов, А. И. Гоженко, В. А. Жуков и др. // Патологическая физиология и экспериментальная терапия. – 2005. – № 1. – С. 16–19.
2. Калашникова, С. А. Морфофункциональная характеристика почек при хроническом эндотоксикозе на фоне гипертиреоза / С. А. Калашникова, Г. А. Ковнацкая, А. И. Щеголев // Бюллетень экспериментальной биологии и медицины. – 2011. – № 6. – С. 709–712.
3. Коржевский, Д. Э. Основы гистологической техники / Д. Э. Коржевский, А. В. Гиляров. – СПб. : СпецЛит, 2010. – 95 с.
4. Писарев, В. Б. Бактериальный эндотоксикоз : взгляд патолога / В. Б. Писарев, Н. В. Богомолова, В. В. Новочадов. – Волгоград : Изд-во ВолГМУ, 2008. – 320 с.
5. Davies T. F., Larsen P. R. Thyrotoxicosis. / T. F. Davies, P. R. Larsen // In: P. R. Larsen, Ed Williams Textbook of Endocrinology, 10th ed. – Philadelphia : WB Saunders, 2003. – P. 374–421.

6. Kalashnikova, S. A. Morphology of endocrine organs in chronic endogenous intoxication / S. A. Kalashnikova, L. V. Polyakova, A. I. Shchyogolev // Bulletin of experimental biology and medicine. – 2011. – Vol. 151, № 2. – P. 247–249.

Калашникова Светлана Александровна, ассистент кафедры патологической анатомии, ГБОУ ВПО «Волгоградский государственный медицинский университет» Минздрава России, Россия, 400131, г. Волгоград, пл. Павших Борцов, д. 1, тел.: 8-902-384-84-47, e-mail: kalashnikova-sa@yandex.ru.

Ковнацкая Галина Александровна, врач-патологоанатом, Городская клиническая больница № 50, Россия, 127206, г. Москва, ул. Вучетича, д. 21, тел.: 8-926-874-41-63, e-mail: info@gkb50.msk.ru.

УДК 616-053.81-058
© Н.Н. Касаткин, О.И. Фоменко, 2013

Н.Н. Касаткин, О.И. Фоменко

ИНФОРМАЦИОННЫЕ ТЕХНОЛОГИИ И ЗДОРОВЬЕ СТУДЕНТОВ

ГБОУ ВПО «Астраханская государственная медицинская академия» Минздрава России

Проведен медико-социологический мониторинг состояния здоровья студентов Астраханской государственной медицинской академии с целью создания паспорта здоровья студента. Представлена информация об особенностях заболеваемости студенческой молодежи и наиболее часто встречающихся заболеваниях.

Ключевые слова: *здоровье, студенты, информационные технологии.*

N.N. Kasatkin, O.I. Fomenko

THE INFORMATIONAL TECHNOLOGIES AND STUDENTS HEALTH

The medical-sociological monitoring of students of the Astrakhan state medical academy with the aim to define their health condition was carried out to work out the student's health passport containing the development of risk of the most frequent diseases.

Key words*: health, students, informational technologies.*

Здоровье молодежи имеет особую важность для любой нации, так как от этого зависит национальное благополучие в будущем. Оно отражает всю сложность общественных, экономических, культурных и медико-биологических особенностей жизни, определяющих закономерности формирования здоровья различных групп населения. Одной из задач охраны здоровья является целенаправленное и систематическое воздействие на молодежь с целью формирования потребности быть здоровыми.

Студенчество – единственная категория организованного населения, где возрастные границы чрезвычайно узкие: основная масса студентов – это люди в возрасте 17–27 лет. Студенческие годы являются тем периодом в жизни человека, когда заканчивается биологическое созревание и на первый план выступает социальное развитие личности. Здоровье молодежи в процессе развития, созревания и взросления способно сохраняться, наращиваться и определенным образом перестраиваться.

Медико-социологический мониторинг как инструмент современных технологий в управлении здоровьем студентов ГБОУ ВПО «Астраханская государственная медицинская академия» проводится с целью создания паспорта здоровья студента, получения информации об особенностях заболеваемости студенческой молодежи, изучения структуры патологии, включая факторы, способствующие возникновению основного заболевания, оценки функциональных резервов соматического и психологического статуса и необходимости мотивации студента к сохранению и укреплению здоровья.

Проведенное анкетирование показало, что доминирующее место в структуре заболеваемости в настоящее время занимают хронические болезни. На первое место вышли нарушения опорно-двигательного аппарата (26,7 %), на втором месте – миопия различной степени (20,8 %), на третьем месте – заболевания сердечно-сосудистой системы (19,9 %), заболевания желудочно-кишечного тракта занимают четвертое место (18,8 %) и др.

Это связано не только с реализацией социально-экономических преобразований, но и с сокращением объема профилактической помощи, отсутствием системного подхода в ее организации и проведении, что приводит к недовыявлению студентов, подлежащих медицинскому наблюдению и контролю.

Формирование единого глобального, экономического, социального и культурного пространства – это объективная реальность современного мира. Новая информационная эпоха демонстрирует глобальные преимущества, определяющие развитие современного общества и человека. Центральным инструментом информационной среды является компьютер, а центральным субъектом действия – человек [2, 6].

Компьютер выступает в роли персонального помощника человека, отвечающего практически всем органам чувств человека. Он может взять на себя функции всех существующих средств массовой информации сразу, включая книги и музыкальные инструменты. Относительно беспроблемное сращивание компьютера с различными техническими средствами (телефон, радио, видео- и фотосредствами, диагностической аппаратурой и т.д.) обеспечивает компьютерный слух, зрение, осязание, способность речевого воспроизведения.

Развитие высшей школы в современных условиях сопровождается дальнейшей интенсификацией учебных нагрузок, возрастанием разнообразного информационного потока, широким внедрением технических средств и компьютерных технологий в учебный процесс, сильным социально-экономическим прессингом на все стороны учебной жизни.

Жизнедеятельность современного человека теперь реализуется на путях все более активного общения с техническими устройствами: если раньше они являлись как бы продолжением человеческих рук и способствовали усилению его физических потенций, то возникновение компьютера резко изменило положение: он играет роль сотрудника, совместно выполняющего сложную интеллектуальную работу. Это ведет к формированию качественно другого отношения к компьютеру, нежели к технике.

Стремление постоянно использовать компьютер для решения все более широкого круга задач имеет серьезное значение, так как позволяет человеку успешно использовать колоссальные возможности машины. Компьютер позволяет резко увеличить эффективность и качество многих форм деятельности человека, облегчает его работу, вводит в круг новых, интересующих его событий и концептуальных представлений, что способствует прогрессу личности, усиливает ее интеллектуальные возможности. Этот процесс нельзя представлять как сугубо позитивное явление, без недостатков, издержек и нежелательных последствий. Длительная работа на персональном компьютере (ПК) без использования здоровьесберегающих технологий, как свидетельствуют последние данные, приводит к различным функциональным и морфологическим изменениям в организме пользователя [1, 3, 4, 5].

Несмотря на то, что человек еще не так много лет использует компьютер, у лиц длительно работающих с компьютером, стали возникать заболевания, имеющие очертания профессиональных заболеваний: это и остеохондроз, и туннельный синдром и зрительные расстройства. В соответствии с санитарными правилами (СанПин 2.2.2./2.4.1340-03) должны соблюдаться оптимально-допустимые условия производственной среды. В связи с этим является важным обеспечение рабочих мест пользователей ПК безопасной, современной компьютерной техникой, оснащение помещений эргономичной мебелью, эффективным санитарно-техническим и электроосветительным оборудованием, организации гигиенического контроля факторов производственной среды, внедрение рациональных режимов труда и отдыха.

Противопоказаниями к работе на компьютере являются: острота зрения ниже 1,0 при предварительных осмотрах, при повторных – ниже 0,8 на одном глазу и 0,5 на другом; аномалия рефракции; отсутствие бинокулярного зрения; снижение аккомодации ниже возрастных норм; логофтальм; хронические заболевания переднего отдела глаз (век, роговицы, слезовыводящих путей); заболевания зрительного нерва, сетчатки; глаукома (Приказ Минздрава РФ № 90 от 14.03.96).

Негативными последствиями недостаточного внимания к проблемам здоровья студентов, если не сформировать потребность быть здоровыми, могут стать следующие: дальнейшее снижения уровня здоровья участников всего образовательного процесса, ухудшение качества их жизни, существенное снижение способности к учебе и работе, социальных возможностей, снижение качества подготовки высококлассных специалистов в медицинском вузе и уровень их конкурентоспособности на рынке работодателей.

Список литературы

1. Афанасьев, А. И. Электромагнитная безопасность при работе с компьютерной техникой / А. И. Афанасьев, И. И. Карпиков и др. – М. : Циклон-Тест, 1998. – 112 с.

2. Беспалько, В. П. Образование и обучение с участием компьютеров (педагогика третьего тысячелетия) / В. П. Беспалько. – М. : Московский психолого-социальный институт; Воронеж : МОДЭК, 2002. – 352 с.

3. Грачев, Н. Н. Защита человека от опасных излучений / Н. Н. Грачев, Л. О. Мырова. – М. : БИНОМ. Лаборатория знаний, 2005. – 317 с.

4. Литвак, И. И. Эргономика – заботливая наука / И. И. Литвак // Компьютер в школе. – 1999. – № 7. – С. 32–35.

5. Почобут, Л. В. Особенности трудовых рекомендации на профессии, использующие ПК / Л. В. Почобут, Е. М. Старобина, С. Б. Климашева, Л. З. Портова // Человек и его здоровье : мат-лы XI Российского национального конгресса (г. Санкт-Петербург, 21–25 ноября 2006 г.) – СПб., 2006. – С. 165–166.

6. Фоменко, О. И. Персональный компьютер и здоровьесберегающие технологии : учеб. пос. / О. И.Фоменко, Н. Н. Касаткин. – Астрахань : Изд-во АГМА, 2011. – 43 с.

Касаткин Николай Николаевич, кандидат педагогических наук, доцент, заведующий кафедрой мобилизационной подготовки здравоохранения и медицины катастроф, ГБОУ ВПО «Астраханская государственная медицинская академия» Минздрава России, Россия, 414000, г. Астрахань, ул. Бакинская, д. 121, тел.: 8-908-612-85-01, e-mail: agma@asranet.ru.

Фоменко Ольга Ивановна, кандидат медицинских наук, доцент кафедры мобилизационной подготовки здравоохранения и медицины катастроф, ГБОУ ВПО «Астраханская государственная медицинская академия» Минздрава России, Россия, 414000, г. Астрахань, ул. Бакинская, д. 121, тел.: 8-906-179-25-24, e-mail: agma@asranet.ru.

УДК 616.72-002.77-085
© Л.А. Князева, Н.С. Мещерина, 2013

Л.А. Князева, Н.С. Мещерина

ИММУНОЛОГИЧЕСКИЕ И ВАСКУЛЯРНЫЕ ЭФФЕКТЫ РИТУКСИМАБА ПРИ РЕВМАТОИДНОМ АРТРИТЕ

ГБОУ ВПО «Курский государственный медицинский университет» Минздрава России

Представлены результаты оценки влияния ритуксимаба на иммунологические маркеры кардиоваскулярного риска и параметры ремоделирования артериального русла у 44 больных ревматоидным артритом с серопозитивным по Jg M ревматоидного фактора вариантом заболевания. У пациентов с РА по сравнению с группой контроля установлено достоверное повышение сывороточной концентрации иммунологических маркеров кардиоваскулярного риска (ФНО-α, ИЛ-1β, ИЛ-6, вчСРБ, ЭТ-1, SVCAM-1, MCP-1, sCD-40L), увеличение толщины комплекса интима-медиа, диаметра и индекса жесткости общей сонной артерии. Проведение многофакторного корреляционного анализа показало наличие достоверных прямых корреляционных связей между индексом активности заболевания (DAS28), показателями иммунного статуса, эндотелиальной функции, ремоделирования общей сонной артерии. Терапия ритуксимабом у больных ревматоидным артритом сопровождается достоверным снижением показателей иммунного воспаления, уменьшением признаков ремоделирования общей сонной артерии.

Ключевые слова: *иммунологические маркеры кардиоваскулярного риска, ревматоидный артрит, ремоделирование сосудистого русла, ритуксимаб.*

L.A. Knyazeva, N.S. Meshcherina

IMMUNOLOGICAL AND VASCULAR EFFECTS OF RITUXIMAB IN RHEUMATOID ARTHRITIS

The results of evaluation of rituximab impact on immunological markers of cardiovascular risk (CVR) and

parameters of arterial vasculature remodeling in 44 patients with rheumatoid arthritis (RA) which were Jg M-rheumatoid factor positive are presented. Compared with the control group, patients with RA had significantly increased serum levels of immunological markers of CVR (TNF-α, IL-1β, IL-6, hsCRP, ET-1, SVCAM-1, MCP-1, sCD-40L), as well as the increased thickness of intima-media complex (IMC), common carotid artery (CCA) diameter and rigidity index. Multifactor correlation analysis revealed significant direct correlation relationships between the disease activity index (DAS28), parameters of immune status, endothelial function, CCA remodeling. Rituximab treatment in patients with RA was accompanied by the significant decrease of immune inflammation parameters, decrease of CCA remodeling parameters.

Key words: *immunological markers, cardiovascular risk, rheumatoid arthritis, vasculature remodeling, rituximab.*

Введение. Ревматоидный артрит (РА) относится к числу наиболее распространенных и тяжелых хронических заболеваний суставов, приводит к быстрой потере временной и стойкой нетрудоспособности, сокращению продолжительности жизни. У больных РА стандартизированный коэффициент смертности от сердечно-сосудистых заболеваний (ССЗ) повышен в 1,5 раза по сравнению с общей популяцией [7]. До 50 % избыточной смертности обусловлено ишемической болезнью сердца (ИБС) и цереброваскулярными заболеваниями [13]. При РА имеет место активация всех этапов атерогенеза, включая дисфункцию эндотелия, повышение жесткости артерий, утолщение комплекса интима-медиа (КИМ) сонных артерий и образование бляшек, кальцификацию коронарных артерий [3]. В развитии осложнений важное значение имеют так называемые «новые» факторы кардиоваскулярного риска, среди которых особое внимание привлекают провоспалительные цитокины (ИЛ-1β, ИЛ-6, ФНО-α), молекулы межклеточной адгезии SVCAM-1, вчС-реактивный белок и др., являющиеся маркерами атеросклеротического риска [12, 14]. В эти механизмы вовлечены структурные и функциональные повреждения стенок артерий, одним из общепринятых подходов к изучению ранних стадий которых является измерение толщины комплекса интима-медиа (ТИМ) общей сонной артерии (ОСА). Увеличение ТИМ сонных артерий служит прогностическим фактором сердечно-сосудистых событий [18, 16].

Важным аспектом является изучение влияния противовоспалительной терапии РА на риск сердечно-сосудистых осложнений. Особый интерес представляет новая группа противовоспалительных средств – генно-инженерных биологических препаратов (ГИБП), и прежде всего, ритуксимаб (РТМ), снижающий активность заболевания и рентгенологических признаков деструкции суставов при РА. РТМ – генно-инженерные химерные высокоаффинные моноклональные антитела к поверхностным рецепторам CD20-В-лимфоцитов, удаляющие В-лимфоциты за счет комбинации комплементзависимой и антителозависимой клеточной цитотоксичностей и индукции апоптоза В-клеток. РТМ влияет на систему транспорта холестерина крови и выраженность атеросклеротического поражения сосудов у больных РА [1, 2, 10].

Цель: изучить влияние терапии ритуксимабом на иммунологические маркеры кардиоваскулярного риска (ФНО-α, ИЛ-1β, ИЛ-6, вч-СРБ, SVCAM-1, MCP-1, sCD-40L, эндотелин-1) и ремоделирование артериального русла при РА.

Материалы и методы исследования. В исследование было включено 44 больных с достоверным по классификационным критериям ACR/EULAR (1987/2010) диагнозом РА с серопозитивным по IgM ревматоидного фактора (РФ) вариантом заболевания (табл. 1). Общую активность РА и функциональный класс (ФК) определяли согласно классификации РА, принятой на пленуме ассоциации ревматологов России в 2007 г. Количественную оценку активности РА проводили с использованием индекса DAS 28 (Disease Activity Score), рекомендованного EULAR [4]. Для оценки эффективности терапии использовали критерии EULAR, основанные на динамике индекса DAS 28.

Таблица 1

Характеристика больных РА (n = 44)

Показатели	Значения показателей
1	**2**
Пол, м/ж, n (%)	6/38 (13,4/86,3)
Возраст, годы	47,6 ± 11,4
Длительность РА, годы	7,8 ± 6,4 (медиана 5,8)
Внесуставные проявления, n (%)	38 (86,4)
ЧБС 28 /ЧПС 28	17,8 ± 8,1 / 12,7 ± 7,8
Утренняя скованность, мин	169,4 ± 142,5
DAS 28, баллы	5,8 ± 0,9
СОЭ, мм/ч	37,3 ± 14,1

1	2
СРБ, мг/мл	20,5 ± 5,6
Уровень РФ IgM МЕ/мл	228,7 ± 17,6
ВАШ, боль, мм	69,2 ± 17,0
Рентгенологическая стадия по Штейнброккеру, n (%): I/II/III/IV	0 / 12 (27,2) / 32 (72,8) / 0
Функциональный класс, n (%): I/II/III/IV	2 (4,5) / 37 (84,1) / 5 (11,4) / 0
Предшествующая терапия, n (%): метотрексат/лефлуномид	40 (90,9) /4 (9,1)
Прием ГК, n (%) / Прием НПВП, n (%):	36 (81,8) /38 (86,3)

Примечание: ЧБС – число болезненных суставов; ЧПС – число припухших суставов; СРБ – С-реактивный белок; ГК – глюкокортикостероиды; НПВП – нестероидные противовоспали-тельные препараты.

Группа контроля включала 20 клинически здоровых лиц в возрасте 42,5 ± 5,3 г. Критерии включения пациентов в исследование: серопозитивный по IgM РФ РА 2–3 степени активности, наличие показаний и отсутствие противопоказаний к применению РТМ, информированное согласие пациента о включении в исследование. Критерии исключения пациентов из исследования: серонегативный по IgM РФ РА 1 степени активности, инфекционные процессы любой локализации, сахарный диабет, нарушение функции печени и почек, застойная сердечная недостаточность, артериальная гипертензия, ишемическая болезнь сердца.

Уровень РФ оценивали иммуноферментным методом – ИФА (Orgentect, Германия). Содержание в сыворотке крови ФНО-α, ИЛ-1β, ИЛ-6 определяли методом твердофазного ИФА с использованием тест-систем ООО «Протеиновый контур» (г. Санкт-Петербург) в соответствии с прилагаемыми инструкциями. Уровень молекул межклеточной адгезии SVCAM-1, белка хемотаксиса моноцитов (MCP-1), концентрацию растворимой изоформы лиганда CD40L (sCD-40L) исследовали методом твердофазного неконкурентного ИФА (Bender Med Systems, Австрия). Концентрацию С-реактивного белка (вчСРБ) оценивали ИФА с использованием наборов F. Hoffman-LaRoche (Австрия). Определение уровня эндотелиальных пептидов-эндотелина-1 (ЭТ-1) в образцах проводили методом ИФА (Biomedica, Австрия).

Визуализацию общих сонных артерий выполняли с использованием ультразвукового комплекса Acuson X /10 (Германия), оснащенного линейным датчиком 7 МГц в β-режиме. Измерение КИМ общей сонной артерии осуществляли в ее дистальном отделе на 1 см проксимальнее области бифуркации с обеих сторон. Для оценки структурно-функциональных свойств ОСА определяли индекс жесткости (stiffnes index β) [9].

Определение иммунологических маркеров сердечно-сосудистого риска в сыворотке крови и параметров ремоделирования артериального русла у больных РА проводили до лечения и через 24 недели терапии РТМ. РТМ вводили в/в капельно по 1000 мг/сутки в соответствии с рекомендуемой схемой: дважды с интервалом 2 недели.

Статистическая обработка данных произведена с применением стандартного пакета прикладных программ Microsoft Office Excel и Statistica 6.0. Различия считались достоверными при $p < 0,05$. В случае двух несвязанных выборок использовался критерий Стьюдента (t) с раздельной оценкой дисперсии для независимых групп. Для оценки зависимости между количественными параметрами рассчитывались коэффициенты линейной корреляции Пирсона, а в случае порядковых переменных вычислялся коэффициент ранговой корреляции Спирмена. Для оценки достоверности изменений показателей на фоне лечения применялись критерии Стьюдента (t) и Уилкоксона.

Результаты исследования и их обсуждение. У больных РА содержание в сыворотке крови ФНО-α, ИЛ-1β, ИЛ-6 превышало уровни контрольной группы в среднем в 5,4 раза ($p < 0,05$), 4,1 раза ($p < 0,05$) и 9,8 раза ($p < 0,05$), соответственно (табл. 2). Установлена достоверно более высокая концентрация вчСРБ в сыворотке крови больных РА (11,7 ± 2,1 мг/л) в сравнении с контролем (1,6 ± 0,6 мг/л). В качестве диагностических тестов, характеризующих состояние эндотелия сосудистой стенки, оценивали уровни ЭТ-1 и SVCAM-1 в плазме крови. Установлено увеличение в 2,6 и 2,1 раза ($p < 0,05$), соответственно, концентрации ЭТ-1 и молекул клеточной адгезии SVCAM-1 у больных РА в сравнении с контролем. Оценка содержания sCD-40L и MCP-1 (иммунологических маркеров субклинического атеросклероза) показала, что у больных РА данные показатели в 3,1 и 1,8 раза ($p < 0,05$), соответственно, превышали контрольный уровень.

Таблица 2

Влияние терапии ритуксимабом на уровень иммунологических маркеров кардиоваскулярного риска у больных РА (n = 44) (M ± m)

Показатель	Контроль	Больные РА до лечения	Больные РА после 24 недель терапии инфликсимабом
	1	2	3
ФНО-α, пкг/мл	32,4 ± 3,6	183,4 ± 8,8*[1]	48,3 ± 5,4*[1,2]
ИЛ-1β, пкг/мл	35,4 ± 4,1	142,3 ± 11,4*[1]	53,8 ± 6,1*[1,2]
ИЛ-6, пкг/мл	15,8 ± 3,9	164,4 ± 10,3*[1]	32,6 ± 7,8*[1,2]
Вч-СРБ, мг/л	1,6 ± 0,6	11,7 ± 2,1*[1]	4,8 ± 0,6*[1,2]
Эндотелин-1, нг/л	7,4 ± 1,6	21,4 ± 1,2*[1]	16,4 ± 0,8*[1,2]
SVCAM-1, мг/мл	284,6 ± 12,6	608,7 ± 8,2*[1]	487,1 ± 16,2*[1,2]
MCP-1, пг/мл	112,2 ± 2,1	204,4 ± 7,1*[1]	134,6 ± 2,7*[1,2]
sCD-40L, нг/мл	5,2±1,1	16,4±2,8*[1]	9,8±1,1*[1,2]

*Примечание: здесь и далее * – отмечены достоверные различия средних арифметических (p < 0,05), цифры рядом со звездочкой по отношению к показателям какой группы эти различия достоверны.*

У больных РА установлено увеличение диаметра ОСА (табл. 3) на 10,4 ± 0,6 % (p > 0,05) в сравнении с контролем (6,0 ± 0,2 мм). Толщина КИМ составила 1,2 ± 0,2 мм и на 36,4 ± 1,8 % (p < 0,05) превышала величину контроля. Индекс жесткости, характеризующий процессы ремоделирования сосудистого русла, в 1,5 раза (p < 0,05) превосходил контрольный уровень.

Таблица 3

Эффективность влияния ритуксимаба на структурно-функциональные показатели общих сонных артерий у больных РА (n = 44)(M ± m)

№	Группы обследованных	Показатели		
		Диаметр ОСА, мм	Комплекс интима-медиа (КИМ), мм	Индекс жесткости, условные ед.
1	Контроль	6,0 ± 0,2	0,75 ± 0,1	4,8 ± 0,4
2	Больные РА до лечения	6,7 ± 0,3*[1]	1,2 ± 0,2*[1]	6,9 ± 0,3*[1]
3	Больные РА через 24 недели терапии ритуксимабом	6,1 ± 0,1	0,89 ± 0,2*[2]	5,8 ± 0,2*[2]

*Примечание: здесь и далее *– отмечены достоверные различия средних арифметических (p < 0,05), цифры рядом со звездочкой – по отношению к показателям какой группы эти различия достоверны.*

Установлено наличие прямых корреляционных связей между индексом DAS28, отражающим активность системного воспаления при РА, и уровнем провоспалительных цитокинов: ФНО-α, ИЛ-1β и ИЛ-6 (r = 0,59, p < 0,01; r = 0,48, p < 0,05; r = 0,66, p < 0,01, соответственно); DAS28 и КИМ ОСА (r = 0,45, p < 0,01); между уровнем вчСРБ и ФНО-α, ИЛ-6 и ИЛ-1β (r = 0,53, p < 0,01; r = 0,68, p < 0,05; r = 0,49, p < 0,07, соответственно). ВчСРБ является одним из основных маркеров воспаления, основными факторами, стимулирующими его продукцию, наряду с ИЛ-6 могут являться ИЛ-1β, ФНО-α, что подтверждается наличием достоверных корреляционных связей между данными медиаторами.

Определены прямые корреляционные связи между концентрацией ЭТ-1 и ФНО-α, ИЛ-1β, ИЛ-6 (r = 0,48, p < 0,05; r = 0,51, p < 0,01; r = 0,68, p < 0,05, соответственно), а также между SVCAM-1 и ЭТ-1, MCP-1, sCD-40L (r = 0,62, p < 0,01; r = 0,58, p < 0,05; r = 0,53, p < 0,05, соответственно) и вчСРБ (r = 0,69, p < 0,05); между индексом жесткости и концентрацией ИЛ-1β, ФНО-α, ИЛ-6, MCP-1 и sCD-40L (r = 0,41, p < 0,05; r = 0,38, p < 0,01; r = 0,51, p < 0,05; r = 0,54, p < 0,05; r = 0,44, p < 0,01, соответственно), что позволяет рассматривать гиперэкспрессию провоспалительных цитокинов, MCP-1, sCD-40L в качестве механизмов ремоделирования артериального русла при РА.

Выявлены прямые корреляционные связи между толщиной КИМ и концентрацией ЭТ-1, SVCAM-1 (r = 0,62, p < 0,01; r = 0,54, p < 0,05, соответственно), что свидетельствует о существенном вкладе эндотелиальной дисфункции в процессы ремоделирования артериального русла при РА.

Таким образом, проведенный многофакторный корреляционный анализ выявил наличие достоверной сопряженности между показателями иммунного статуса, эндотелиальной функции и структурно-функциональными параметрами ОСА, что свидетельствует о патогенетической значимости данных механизмов в прогрессировании эндотелиальной дисфункции и патологического ремоделирования сосудистого русла у больных РА.

ФНО-α играет значительную роль в координации воспалительного ответа и цитокинового каскада, локально действует на сосудистую стенку с экспрессией молекул адгезии на поверхности эндоте-

лиоцитов, следствием чего является адгезия нейтрофилов, моноцитов, лимфоцитов с развитием воспалительной инфильтрации сосудистой стенки [19]. ФНО-α активирует систему свертывания крови, усиливает тромбогенную и вазоконстрикторную активность эндотелия, снижает синтез NO, потенцирует образование ЭТ-1 клетками эндотелия, острофазовый ответ на уровне организма, стимулирует продукцию ИЛ-1β (основной медиатор развития воспалительной реакции в сосудистой стенке); активирует Т- и В-лимфоциты, индукцию синтеза молекул адгезии, а его повышение сопровождается эндотелиальной дисфункцией и прогрессированием атерогенеза [17]. ИЛ-6 индуцирует конечный этап дифференцировки В-клеток и макрофагов, стимулирует продукцию антител, синтез С3-компонента комплемента, вызывает активацию острофазового ответа путем индукции синтеза СРБ в печени, способен ускорять созревание предшественников тромбоцитов, индуцирует тромбоцитарный фактор роста (ТцФР) и пролиферацию гладкомышечных клеток сосудов (ГМКС), участвует в дифференцировке β-микроцитов в плазматические клетки. Для В-лимфоцитов важным является сигнал CD40-CD40L, активирующий дифференцировку В-лимфоцитов в плазматические клетки. Взаимодействие молекул CD40 с их лигандом приводит к активированию клеток эндотелия. Активация CD40L стимулирует экспрессию лейкоцитами молекул адгезии, хемокинов и цитокинов, вовлеченных в процесс атерогенеза. sCD-40L – серологический маркер и патогенетический медиатор воспаления, тромбообразования, атерогенеза, а повышение его концентрации увеличивает кардиоваскулярный риск в общей популяции [6].

Большое значение в инициации воспаления в эндотелии сосудистой стенки играют моноциты, макрофаги, адгезия и миграция моноцитов в сосудистую стенку, превращение их в макрофаги с последующей активацией липидов [8]. Одним из основных хемокинов, ответственных за миграцию моноцитов и активированных Т-лимфоцитов в интиму в местах формирования атеросклеротических бляшек, является моноцитарный хемоаттрактант (MCP-1), который вырабатывается моноцитами/макрофагами и гладкомышечными клетками. Важную роль в привлечении моноцитов к возникающим очагам атеросклеротического поражения, играют молекулы SVCAM-1, активированные посредством NF-KB-зависимого механизма, при этом происходит миграция и пролиферация гладкомышечных клеток [12], прогрессирование процессов кардиоваскулярного ремоделирования. Экспрессия SVCAM-1 характеризует состояние адгезивной функции эндотелия и активность воспаления сосудистой стенки. Под действием SVCAM-1 и цитокинов повышается адгезивность эндотелия, увеличивается тромбогенный потенциал сосудистой стенки [11]. Экспрессия SVCAM-1 наступает только при патологической активации эндотелия. СРБ повышает синтез SVCAM-1, активирует дифференцировку моноцитов и макрофагов, индуцирует выход провоспалительных цитокинов из моноцитов, снижает циркуляцию предшественников эндотелиальных клеток, активирует гладкомышечные клетки, блокирует образование NO и нарушает вазореактивность эндотелия, что ведет к проатерогенным, провоспалительным и прокоагуляционным эффектам. Чем выше концентрация вчСРБ – тем глубже дисфункция эндотелия [15]. ЭТ-1 – один из вазоактивных веществ, модулирующих тонус сосудов, клеточную пролиферацию [5].

Через 24 недели терапии РТМ у больных РА ремиссия (DAS28 < 2,6) была зафиксирована у 37 (84,1 %) больных ($p < 0,05$), у 7 (15,9 %) пациентов ($p < 0,05$) определена минимальная активность заболевания (DAS28 < 3,2). По сравнению с исходными значениями (табл. 2) выявлено достоверное снижение уровней провоспалительных цитокинов – концентрация ФНО-α уменьшилась в 3,8 раза, ИЛ-1β – в 2,6 раза, ИЛ-6 – в 4,6 раза, а уровень IgM РФ – более чем на 68 % ($p < 0,05$); уровни вчСРБ и MCP-1 – до 4,8 ± 0,6 мг/л ($p < 0,05$) и 134,6 ± 2,7 пг/мл ($p < 0,05$), соответственно, а сывороточная концентрация ЭТ-1 – на 24,7 ± 1,2 % и SVCAM-1 на 20,3 ± 2,1 %. После лечения уровень сывороточного sCD-40L составил 9,8 ± 1,1 % ($p < 0,05$).

Терапия РТМ сопровождалась уменьшением признаков патологического ремоделирования (табл. 3): уменьшался диаметр ОСА до 6,1 ± 0,1 мм, толщина КИМ до 0,89 ± 0,2 мм и индекс жесткости до 5,8 ± 0,2 ($p < 0,05$), что свидетельствовало о снижении потенциального риска кардиоваскулярных осложнений у обследованных больных.

Заключение. Установлена высокая клиническая эффективность терапии ритук-симабом. РТМ у больных РА наряду с противовоспалительной активностью обладает вазо-протективным действием. Несомненно, терапевтический подход, обеспечивающий коррекцию активности иммунного воспаления, эндотелиальной функции, гиперлептинемии и структурно-функциональных параметров ОСА, представляется перспективным для профилактики и лечения кардиоваскулярных событий при данной патологии.

Список литературы

1. Линева О. Г. Кардиоваскулярные эффекты генно-инженерных биологических препаратов (ингибиторов ФНОα и анти-В-клеточной терапии) у больных РА : автореф. дис. … канд. мед. наук. / О. Г. Линева. – М., 2012. – 22 с.

2. Насонов, Е. Л. Применение ритуксимаба при ревматоидном артрите / Е. Л. Насонов, Е. Н. Александрова // Научно-практическая ревматология. – 2009. – № 1. – С. 3–22.

3. Новикова, Д. С. Ригидность артерий – интегральный показатель риска у больных ревматоидным артритом / Д. С. Новикова, Т. В. Попкова, Э. С. Мач, Е. Л. Насонов // Научно-практическая ревматология. – 2009. – № 5. – С. 38–47.

4. Ревматология : национальное руководство / под ред. Е. Л. Насонова, В. А. Насоновой. – М. : ГЭОТАР-Медиа. – 2008. – 852 с.

5. Anggrahini, D. W. Vascular endothelial cell-derived endothelin-1 mediates vascular inflammation and neointima formation following blood flow cessation / D. W. Anggrahini, N. Emoto, K. Nakayama et al. // Cardiovasc. Res. – 2009. – № 82. – P. 143–151.

6. Antoniades, C. The CD40/CD40 Ligand System: Linking Inflammation With Atherothrombosis / C. Antoniades, C. Bakogiannis // J. Am. Coll. Cardiol. – 2009. – Vol. 54. – P. 669–677.

7. Avina-Zubieta, J. A. Risk of cardiovascular mortality in patients with rheumatoid arthritis: a meta-analysis of observational studies / J. A. Avina-Zubieta, H. K. Choi, M. Sadatsafavi et al. //Arthritis Rheum. – 2008. – Vol. 59, № 12. – P. 1690–1697.

8. Hurlimann, D. Rheumatoid arthritis, inflammation, and atherosclerosis / D. Hurlimann, F. Enseleit, F. Ruschitzka // Rheumatol. – 2004. – Vol. 29, № 8. – P. 760–768.

9. Kawasaki, T. Non-invasive assessment of the age related changes in stiffness of major branches of the human arteries / T. Kawasaki, S. Sasayama, S. Yagi et al. // Cardiovasc. Res. – 1987. – Vol. 21, № 9. – P. 678–687.

10. Kerekes, G. Effects of rituximab treatment on endothelial dysfunction, carotid atherosclerosis, and lipid profile in rheumatoid arthritis / G. Kerekes, P. Soltesz, H. Der // Clin. Rheumatol. – 2009. – № 28. – P. 705–710.

11. Khan, F. The role of endothelial function and its assessment in rheumatoid arthritis / F. Khan, B. Galarraga, J. J. Belch // Nat. Rev. Rheumatol. – 2010. – Vol. 6, № 5. – P. 253–261.

12. Libby, P. Inflammation in atherosclerosis / P. Libby // Nature. – 2002. – Vol. 420, № 6917. – P. 868–874.

13. Nurmohamed, M. T. Cardiovascular risk in rheumatoid arthritis / M. T. Nurmohamed // Autoimmun. Rev. – 2009. – Vol. 8. – P. 663–667.

14. Poredos, P. Markers of Preclinical Atherosclerosis and their Clinical Relevance / P. Poredos // The Open Atherosclerosis & Thrombosis Journal. – 2011. – № 4. – P. 1–10.

15. Ridker, P. M. Clinical application of C-reactive protein for cardiovascular disease detection and prevention / P. M. Ridker // Circulation. – 2003. – Vol. 107. – P. 363–369.

16. Riley, W. A. Variation of common carotid artery elasticity with intimal-medial thickness : the ARIC Study : Atherosclerosis Risk in Communities / W. A. Riley, G. W. Evans, A. R. Sharrett et al. // Ultrasound. Med. Biol. – 2001. – Vol. 23, № 2. – P. 157–164.

17. Schachinger, V. Prognostic impact of coronary vasodilator dysfunction on adverse long-term outcome of coronary heart disease / V. Schachinger, M. Britten, A. Zeiher // Circulation. – 2000. – Vol. 101. – P. 1899–1906.

18. Touboul, P. J. Mannheim carotid intima-media thickness consensus (2004–2006). An update on behalf of the Advisory Board of the 3rd and 4th Watching the Risk Symposium 13th and 15th European Stroke Conferences, Mannheim, Germany, 2004, and Brussels, Belgium, 2006 / P. J. Touboul, M. G. Hennerici, S. Meairs et al. // Cerebrovasc. Dis. – 2007. – Vol. 23, № 1. – P. 75–80.

19. Van Leuven, S. I. Systemic inflammation as a risk factor for atherothrombosis / S. I. Van Leuven, R. Franssen, J. J. Kastelein et al. // Rheumatol. – 2008. – Vol. 47, № 1. – P. 3–7.

Князева Лариса Александровна, доктор медицинских наук, профессор кафедры внутренних болезней №1, ГБОУ ВПО «Курский государственный медицинский университет» Минздрава России, Россия, 305004, г. Курск, ул. К. Маркса, д. 3, тел.: (4712) 35-79-36, e-mail: kafedra_n1@bk.ru.

Мещерина Наталья Сергеевна, кандидат медицинских наук, ассистент кафедры внутренних болезней №1, ГБОУ ВПО «Курский государственный медицинский университет» Минздрава России, Россия, 305004, г. Курск, ул. К. Маркса, д. 3, тел.: (4712) 35-79-36, e-mail: n.mescherina@yandex.ru.

УДК 591.44+591.47]:57.044
© В.Г. Ковешников, К.А. Фомина, В.И. Лузин, В.Н. Волошин, И.С. Волошина,
Е.Ю. Шутов, Д.А. Луговсков, А.Н. Скоробогатов, 2013

В.Г. Ковешников, К.А. Фомина, В.И. Лузин, В.Н. Волошин, И.С. Волошина, Е.Ю. Шутов, Д.А. Луговсков, А.Н. Скоробогатов

ЭКОЛОГИЧЕСКАЯ МОРФОЛОГИЯ ОРГАНОВ ЭНДОКРИННОЙ, ИММУННОЙ И КОСТНОЙ СИСТЕМ В УСЛОВИЯХ ХРОНИЧЕСКОГО ИНГАЛЯЦИОННОГО ВЛИЯНИЯ ЛЕТУЧИХ КОМПОНЕНТОВ ЭПОКСИДНЫХ СМОЛ

ГЗ «Луганский государственный медицинский университет», г. Луганск, Украина

Исследование проведено с целью улучшения состояния окружающей среды и условий труда рабочих, трудящихся в условиях воздействия экологически неблагоприятных факторов, а именно – летучих компонентов эпоксидных смол. Ингаляционное длительное поступление в организм токсических веществ, таких, как эпихлоргидрин и толуол в концентрациях 10 мг/кг и 500 мг/кг (10 ПДК), вызывает значительные нарушения обмена веществ и негативные изменения функционирования как отдельных систем, так и организма в целом.
Ключевые слова: *экологическая морфология, эпоксидные смолы, эпихлоргидрин, толуол, организм.*

V.G. Koveshnikov, K.A. Fomina, V.I. Luzin, V.N. Voloshin, I.S. Voloshina, E.Yu. Shutov, D.A. Lugovskov, A.N. Skorobogatov

THE ECOLOGICAL MORPHOLOGY OF THE ORGANS OF ENDOCRINE, IMMUNE AND BONE SYSTEMS UNDER THE OF CHRONIC INHALATION INFLUENCE OF VOLATILE COMPONENTS OF EPOXY RESINS

The research was aimed to improving the environment of the workers who worked in conditions of ecologically unfavourable factors namely the volatile components of epoxy resins. It showed prolonged inhalation intake of toxic substances, such as epichlorohydrinum and toluene in concentrations of 10 mg/kg and 500 mg/kg (10 MPC) may cause significant adverse metabolic changes in the functioning of these individual systems and the organism as a whole.
Key words: *ecological morphology, epoxy resins, epichlorohydrinum, toluene, organism.*

Введение. Одной из серьезных экологических проблем является загрязнение окружающей среды промышленными отходами, содержащими токсичные летучие вещества. Современное производство, использование пластмасс, синтетических смол приводит к загрязнению воздуха рабочей зоны и кожных покровов работников, а также воздуха вблизи промышленных предприятий, что, несомненно, отражается на здоровье населения. Одним из таких химических факторов является воздействие на организм человека эпоксидных смол, которые в настоящее время широко используются в качестве герметиков, клеев, лакового покрытия, при синтезировании пластмасс. В процессе их производства и применения профессиональными вредностями обладают исходные продукты (стирол, эпихлоргидрин, хлористый винил), отвердители, пластификаторы, растворители (толуол, хлорированные углеводороды) и продукты термодеструкции. При этом ПДК для эпихлоргидрина в атмосферном воздухе составляет 1 мг/м^3, для толуола – 50 мг/м^3. Однако в промышленных регионах Украины содержание этих компонентов может достигать от 2 до 20 ПДК, а по количеству отравлений промышленными полютантами наша страна занимает 5 место [4]. Известно, что летучие компоненты эпоксидных смол в высоких концентрациях могут оказывать выраженное токсическое действие на кожу и слизистые оболочки, центральную нервную систему, дыхательную систему, печень, почки, кровь, обладают канцерогенным и тератогенным действием [1, 3, 5]. Поэтому поиски улучшения состояния окружающей среды и улучшения условий труда рабочих, ежедневно подвергающихся воздействию экологически опасных факторов, в настоящее время выступают на первый план, что и обусловливает актуальность исследования.

Цель: изучить возрастные морфофункциональные изменения в органах эндокринной, иммунной и костной систем после двухмесячного воздействия на организм крыс летучих компонентов эпоксидных смол.

Задачи:

1. Разработать экспериментальную модель хронического ингаляционного воздействия летучих компонентов эпоксидных смол на лабораторных животных.

2. Изучить возрастные морфофункциональные особенности строения органов эндокринной, иммунной и костной систем крыс, подвергавшихся двухмесячной ингаляционной затравке эпихлоргидрином и толуолом в концентрациях 10 ПДК.

Материалы и методы исследования. Экспериментальное исследование проведено на 270 белых крысах-самцах, распределенных в зависимости от возраста на три серии: неполовозрелые (4 нед. от рождения с начальным весом 40–50 г), половозрелые (4 мес. – 130–150 г) и крысы периода старческих изменений (20 мес. – 300–330 г). В зависимости от воздействия животные каждой серии были распределены на 3 группы (по 30 крыс в каждой). Первую (контрольную) группу составили интактные крысы. Животные второй и третьей групп в течение 2 месяцев, 5 дней в неделю, по 5 часов в сутки (с 8.00 до 13.00) в сконструированной сотрудниками кафедры анатомии человека Луганского государственного медицинского университета специальной затравочной камере подвергались ингаляционному воздействию парами толуола и эпихлоргидрина в концентрациях 500 мг/кг и 10 мг/кг (10 ПДК), соответственно. Через 2 месяца животных выводили из эксперимента путем декапитации под эфирным наркозом на 1, 7, 15, 30 и 60 сутки с целью изучения процессов реадаптации организма. Объектом исследования были органы эндокринной системы: гипофиз, щитовидная железа и яички; органы иммунной системы: тимус и селезенка; костной системы: большеберцовые, тазовые кости, третий поясничный позвонок и обе челюсти. Головной мозг извлекали из полости черепа и взвешивали на электронных весах для мелких объектов. Далее лопаточкой с тупыми краями извлекали гипофиз, предварительно подрезав диафрагму турецкого седла. Щитовидную железу выделяли с трахеогортанным комплексом и затем отсекали правую и левую доли. Внутренние органы половой системы извлекали единым комплексом с окружающей жировой клетчаткой и тщательно препарировали. Яички взвешивали на аналитических весах ВЛА-200 (Россия) с точностью до 1 мг. Забор, фиксацию тимуса и селезенки и изготовление парафиновых блоков выполняли в соответствии с общепринятыми методиками. Остеометрию костей проводили по методике W. Duerst [6], нижней челюсти по собственной методике [2]. Кроме того, рассчитывали индекс Simon [7], представляющий собой отношение длины кости к кубическому корню из ее массы. Первичную статистическую обработку полученных результатов проводили с помощью пакета статистических программ для Windows и Excel, достоверной считали вероятность ошибки менее 5 % ($p \leq 0,05$).

Результаты исследования и их обсуждение. Органы основных интегрирующих систем организма очень чувствительно реагируют на 60-дневную ингаляционную затравку толуолом и эпихлоргидрином. На макроскопическом уровне в органах данных систем возникают структурные изменения, степень выраженности которых зависит от сроков, прошедших после воздействия. Размерно-весовые показатели большинства органов достоверно отличаются по сравнению с контрольными значениями, достигая максимума различий на 1 сутки наблюдения. Так, в гипофизе и щитовидной железе крыс наблюдаются морфологические признаки, свидетельствующие о снижении их функциональной активности. Масса и линейные размеры гипофиза и щитовидной железы больше контрольных значений во всех возрастных сериях, что наиболее выражено на ранних сроках наблюдения (на 1–15 сутки – на 15,13–18,52 % ($p \leq 0,05$)). На протяжении всех периодов наблюдения в гипофизе наблюдаются комплексные морфологические изменения, характеризующиеся стадийностью и наиболее выраженные в тиро- и кортикотропах, что приводит к изменениям в соответствующих органах-мишенях. В щитовидной железе отмечается расширение соединительнотканных прослоек, увеличение фолликулов, заполненных ярко-розовым густым коллоидом, снижение высоты тиреоидного эпителия. Выявлено снижение как абсолютной, так и относительной массы яичек, максимально выраженное на 1 сутки наблюдения (на 15 и 19,38 %, соответственно ($p \leq 0,05$)). Внешнее строение тимуса и селезенки крыс оказалось типичным для животных соответствующего возраста. Ингаляционное влияние эпихлоргидрина и толуола вызывает замедление темпов роста селезенки и способствует более быстрой инволюции тимуса, вызывает уменьшение темпов прироста линейных размеров селезенки. Наиболее ощутимые изменения при этом наблюдаются у неполовозрелых и половозрелых животных, что может быть связано с большей чувствительностью органов иммунной системы к экзогенным факторам в этом возрасте. Ингаляционная затравка летучими компонентами эпоксидных смол приводит к замедлению темпов как продольного, так и аппозиционного роста костей, что сопровождается замедлением темпов прироста массы исследуемых костей, в результате чего индекс Симона для большеберцовых костей был достоверно больше значений контрольной группы к 1, 7, 15 и 60 дням эксперимента соответ-

ственно на 1,96; 1,83; 1,51 и 1,30 %. Для тазовой кости индекс Симона был больше контрольного с 1 по 30 дни наблюдения на 1,80; 1,98; 1,25 и 1,54 %, соответственно. Отмечается замедление темпов увеличения габаритных размеров нижней челюсти, уменьшение ее толщины в области альвеолярного и восходящего контрфорсов, а также торможение поперечного роста резца. При этом индекс Симона был больше контрольных значений лишь к 30 дню – на 2,48 %.

Заключение. Впервые на большом экспериментальном материале с помощью современных методов исследования установлено, что ингаляционное длительное поступление в организм эпихлоргидрина и толуола в концентрациях 10 мг/кг и 500 мг/кг (10 ПДК) вызывает значительные нарушения обмена веществ и негативные изменения функционирования как отдельных систем, так и организма в целом.

Список литературы

1. Высоцкий, И. Ю. Толуол : токсикокинетика, комбинированное действие, фармакотерапия интоксикаций / И. Ю. Высоцкий, Л. И. Гребеник // Современные проблемы токсикологии. – 2002. – № 3. – С. 77–82.
2. Лузин, В. И. Методика остеометрии нижней челюсти белых крыс / В. И. Лузин // Український медичний альманах. – 2005. – Т. 8, № 3. – С. 123–124.
3. Лукьянчук, В. Д. Модификация кверцетином распределения эпихлоргидрина в организме / В. Д. Лукьянчук, Г. К. Грызунова, Л. В. Савченкова // Архив клинической и экспериментальной медицины. – 1994. – Т. 3, № 1. – С. 19–22.
4. Фоміна, К. О. Екологічна загроза населенню Донбасу / К. О. Фоміна // Перспективи медицини та біології. – 2010. – Т. 2, № 1 (додаток). – С. 76.
5. Krasniuk, E. P. The effects of manufacturing factors in asphalt-bitumen plants on the health of the workers / E. P. Krasniuk, V. I. Cherniuk, L. N. Rossinskaia et al. // Lik. Sprava. – 2000. – № 2. – P. 106–112.
6. Duerst, W. Vergleichende Untersuchungen am Skelett bei Sangen. Henduch der biologishen Arbeitsmethoden / W. Duerst // Ziefering. – 1926. – P. 125–130.
7. Simon, M. R. The effects of simulated increases in body weight for 60 days on robusticity and mineral content of limb bones of hypophysectomized rats / M. R. Simon, K. R. Holmes, A. M. Olsen // Anat. Rec. – 1984. – Vol. 210, № 2. – P. 333–341.

Ковешников Владимир Георгиевич, заслуженный деятель науки и техники, доктор медицинских наук, профессор, профессор кафедры анатомии человека, ГЗ «Луганский государственный медицинский университет», Украина, г. Луганск, кв. 50-летия Обороны Луганска, д. 1, тел.: (+380642) 63-02-50, e-mail: anatom.kf@mail.ru.

Фомина Ксения Александровна, кандидат медицинских наук, старший преподаватель кафедры анатомии человека, ГЗ «Луганский государственный медицинский университет», Украина, г. Луганск, кв. 50-летия Обороны Луганска, д. 1, тел.: (+38095) 38-9-28-18, e-mail: anatom.kf@mail.ru.

Лузин Владислав Игоревич, доктор медицинских наук, профессор, заведующий кафедрой анатомии человека, ГЗ «Луганский государственный медицинский университет», Украина, г. Луганск, кв. 50-летия Обороны Луганска, д. 1, тел.: (+38050) 682-79-95, e-mail: toxicanec@mail.ru.

Волошин Владимир Николаевич, кандидат медицинских наук, доцент, учебный доцент кафедры анатомии человека, ГЗ «Луганский государственный медицинский университет», Украина, г. Луганск, кв. 50-летия Обороны Луганска, д. 1, тел.: (+38066) 934-48-45, e-mail: vnvoloshin @mail.ru.

Волошина Ирина Сергеевна, кандидат медицинских наук, ассистент кафедры рентгенологии, ГЗ «Луганский государственный медицинский университет», Украина, г. Луганск, кв. 50-летия Обороны Луганска, д. 1, тел.: (+38066) 633-01-39, e-mail: vnvoloshin @mail.ru.

Шутов Евгений Юрьевич, аспирант кафедры анатомии человека, ГЗ «Луганский государственный медицинский университет», Украина, г. Луганск, кв. 50-летия Обороны Луганска, д. 1, тел.: (+380642) 63-02-50, e-mail: anatom.kf@mail.ru.

Луговсков Дмитрий Алексеевич, ассистент кафедры стоматологии, ГЗ «Луганский государственный медицинский университет», Украина, г. Луганск, кв. 50-летия Обороны Луганска, д. 1, тел.: (+380642) 63-02-50, e-mail: anatom.kf@mail.ru.

Скоробогатов Андрей Николаевич, ассистент кафедры анатомии человека, ГЗ «Луганский государственный медицинский университет», Украина, г. Луганск, кв. 50-летия Обороны Луганска, д. 1, тел.: (+380642) 63-02-50, e-mail: anatom.kf@mail.ru.

УДК 611.018.86
© Т.Р. Ковригина, В.И. Филимонов, 2013

Т.Р. Ковригина[1], В.И. Филимонов[2]

РЕАКЦИЯ МИКРОЦИРКУЛЯТОРНОГО РУСЛА СКЕЛЕТНОЙ МЫШЦЫ НА ДЕФИЦИТ СИМПАТИЧЕСКОЙ ИННЕРВАЦИИ

[1]ФГБОУ ВПО «Ярославский государственный педагогический университет им. К.Д. Ушинского
[2]ГБОУ ВПО «Ярославская государственная медицинская академия» Минздрава России

Сочетанным гистохимическим методом изучена активность щелочной фосфатазы, маркера сосудистого эндотелия и холинэстеразы, маркера нейромышечных синапсов. Проведена морфометрия сосудистой сети камбаловидной мышцы белой крысы в норме и после неонатальной химической десимпатизации. Установлено, что неонатальная химическая десимпатизация, сопровождающаяся стойким и длительным дефицитом симпатической иннервации, приводит к увеличению диаметра сосудов, уменьшению расстояния между сосудистой стенкой и зоной нейромышечного синапса, изменению пространственной ориентации сосудов и выраженности активности щелочной фосфатазы.

Ключевые слова: *щелочная фосфатаза, десимпатизация, камбаловидная мышца, сосудистая сеть.*

T.R. Kovrigina, V.I. Filimonov

THE REACTION OF MICROVESSEL NET OF SKELETAL MUSCLE TO THE DEFICIENCY OF SYMPATHETIC INNERVATIONS

The activity of alkaline phosphatase, marker of vascular endothelium and ChE-positive zone, marker of neuromuscular synapse was studied by the combined histochemical methods. The morphometric vessel net of soleus muscle white rats after neonatal chemical desympatization was conducted. It was stated that neonatal chemical desympatization accompanied by persistent and prolonged lack of sympathetic stimulation, resulted in increase of the diameter of the blood vessels and reduced the distance between the vascular wall and the zone of neuro-muscular synapses, changed spatial orientation and degree of activity of alkaline phosphatase.

Key words: *alkaline phosphatase, desympatization, soleus, microvessel net.*

Введение. Многочисленные исследования показали, что следствием десимпатизации является нарушение адаптационно-трофических реакций [1, 2]. Известно, что мембранные ферменты сосудистой стенки, связанные с ее проницаемостью, позволяют в определенной мере судить о состоянии транспортных процессов в сосудистой системе. В свою очередь, уровень метаболизма непосредственно влияет на адаптационные возможности микроциркуляторного русла и мышечного волокна (МВ) при регенерации после повреждения мышцы [8].

Цель: выявить влияние неонатальной химической десимпатизации на морфометрические характеристики микроциркуляторной сети скелетной мышцы.

Исследование выполнено с соблюдением правил проведения работ с использованием экспериментальных животных на 24 белых беспородных крысах (самках). Животные были разделены на две группы: первую составляли контрольные крысы (n = 12), вторую – экспериментальные (n = 12). Для достижения десимпатизации животным с 4-суточного возраста после рождения до 30-суточного возраста ежедневно внутрибрюшинно вводили раствор гуанетидина из расчета 70 мг на 1 кг массы животного. Избранный метод позволяет достигнуть гибели 95–97 % нейроцитов шейно-грудного узла [7]. Животных выводили из опыта в 14-, 21-,30-, 60-, 90- и 180-суточном возрасте.

Материалы и методы исследования. Объектом исследования служила камбаловидная мышца. Мышцы фиксировали в 4 % нейтральном формалине в течение 18–24 часов при температуре 4° С и разлагали на замораживающем микротоме на срезы толщиной 40 мкм. На свободно плавающих срезах сочетанным гистохимическим методом выявляли активность холинэстеразы (субстрат тиоуксусная кислота) в модификации Г.М. Николаева и В.В. Шилкина [4] и активность щелочной фосфатазы методом азосочетания (субстрат нафтол AS-BS фосфат) по Пирсу [5]. Срезы заключали в глицерин-желатин.

Методом непрямой морфометрии с помощью окулярной сетки с 912 равноудаленными узлами пересечений линий подсчитывали диаметр, количество сечений сосудов, их ветвлений на стандарт-

ной площади среза. Статистическое исследование проводили с использованием методов вариационной статистики. Значимость различий средних определяли по критерию Стьюдента (t), уровень статистической значимости различий принимали при $p < 0,05$.

Результаты исследования и их обсуждение. Качественный анализ результатов гистохимической реакции в условиях десимпатизации показал, что в 14-суточном возрасте часть сосудов характеризовалась фоновой активностью. С возрастом активность фермента повышалась и к 30-суточному возрасту достигала дефинитивного уровня. Вместе с тем, с этого возраста на протяжении сосудистой сети отмечался неровный, фестончатый контур сосудов, неравномерное снижение активности фермента, указывающее на их деструктивные изменения вследствие химической десимпатизации.

Средний диаметр сосудов микрососудистого русла камбаловидной мышцы десимпатизированной белой крысы во все сроки наблюдения достоверно превышал значения показателя в контроле (табл.). Это очевидно отражает симпатолитический эффект гуанетидина, истощающего запас норадреналина и адреналина в окончаниях постганглионарных симпатических волокон [6], вызывая дилатацию микрососудов. Сохранение этого эффекта длительное время после окончания инъекций гуанетидина указывает на стойкий эффект десимпатизации, что подтверждается элиминацией нейроцитов симпатических узлов [7].

Увеличение количества сечений сосудов на стандартной площади среза (табл.) у интактных животных в постнатальном онтогенезе можно связать либо с новообразованием сосудов, либо с изменением их пространственного расположения: переходом от преимущественно линейной к преимущественно многомерной ориентации. В условиях химической десимпатизации и последующего стойкого дефицита симпатической иннервации увеличение показателя незначительное, а с 30 суток значение показателя практически не изменяется.

Количество ветвлений микрососудов на стандартной площади среза в норме с возрастом уменьшается, что можно связать, вероятно, с переходом от преимущественно линейной ориентации на преимущественно многомерную [3]. У десимпатизированных животных значения этого показателя в период после начала десимпатизации (инъекции гуанетидина) и в течение месяца после их окончания достоверно меньше контрольных значений, что можно связать с запустеванием и гибелью части сосудов, что подтверждается качественными изменениями. Через 2 месяца после окончания десимпатизации отмечается увеличение количества ветвлений сосудов на стандартной площади среза. На 90 и 180 сутки после рождения значение показателя достоверно превышает контрольные значения (табл.). Это можно объяснить новообразованием сосудов при сохранении линейной их ориентации.

В 14-суточном возрасте в эксперименте и в контроле вокруг преимущественно сложных ферментоактивных зон нейромышечных синапсов формируется сосудистая петля. При этом среднее расстояние между сосудистой петлей и ферментоактивной зоной, очевидно, определяющей возможности метаболизма в зоне нейромышечного синапса, уменьшается. У десимпатизированных животных это расстояние во все сроки наблюдения достоверно меньше контроля. Более того, с возрастом разница с контролем увеличивается.

Стойкое уменьшение расстояние от зоны нейромышечного синапса (НМС) до ближайшей сосудистой стенки в условиях дефицита симпатической иннервации, вероятно, отражает низкую эффективность трофических процессов в скелетной мышце.

Таблица

Морфометрические показатели сосудистой сети

Показатель		Возраст (сутки)					
		14	**21**	**30**	**60**	**90**	**180**
Диаметр сосудов (мкм)	норма	5,09 ± 0,14	5,51 ± 0,15	5,76 ± 0,15	5,85 ± 0,14	6,59 ± 0,17	7,81 ± 0,18
	десимпат.	5,73 ± 0,20*	6,07 ± 0,14*	6,89 ± 0,18*	7,20 ± 0,21*	8,38 ± 0,15*	9,49 ± 0,19*
Количество сечений сосудов	норма	3,86 ± 0,32	4,75 ± 0,27	7,78 ± 0,43	4,87 ± 0,18	5,46 ± 0,43	7,29 ± 0,43
	десимпат.	4,85 ± 0,24*	4,90 ± 0,26	5,24 ± 0,26	5,50 ± 0,36	5,76 ± 0,31	5,88 ± 0,29*
Количество ветвлений сосудов	норма	1,44 ± 0,18	1,12 ± 0,13	1,09 ± 0,13	1,03 ± 0,13	0,86 ± 0,11	0,68 ± 0,09
	десимпат.	0,78 ± 0,12*	0,88 ± 0,1*	0,53 ± 0,06*	0,69 ± 0,06*	0,98 ± 0,13	1,15 ± 0,12*
Расстояние от НМС до сосуда	норма	7,40 ± 0,57	5,63 ± 0,34	5,09 ± 0,34	4,95 ± 0,37	4,72 ± 0,31	4,54 ± 0,41
	десимпат.	5,74 ± 0,42*	5,06 ± 0,35	4,49 ± 0,30	3,96 ± 0,37*	3,44 ± 0,28*	3,12 ± 0,28*

*Примечание: * – статистически значимые различия, при $p < 0,05$.*

Заключение. Таким образом, постнатальная химическая десимпатизация приводит к стойкому и длительному дефициту симпатической иннервации, сопровождающемуся увеличением диаметра микрососудов. Качественные изменения стенки сосудов: неравномерное снижение активности щелочной фосфатазы в эндотелии, неравномерный контур сосудов, указывают на гибель части сосудов. В сохранившихся сосудах задерживается формирование многомерной ориентации сосудов, сохраняется преимущественно линейная ориентация, характерная для ранних сроков развития. Уменьшение расстояния между сосудистой стенкой и зоной нейромышечного синапса указывает на изменение уровня обменных реакций.

Список литературы

1. Говырин, В. А. Адаптационно-трофическая функция сосудистых нервов / В. А. Говырин // Развитие научного наследия академика Л.А. Орбели : сб. ст. / отв. ред. В. А. Говырин. – Л. : Наука, 1982. – С. 162–181.
2. Гомоюнова, С. Л. Изменение параметров нервных волокон в нерве и капилляров диафрагмы крыс при химической десимпатизации : автореф. дис. … канд. мед. наук / С. Л. Гомоюнова. – М., 1994. – 21 с.
3. Ковригина, Т. Р. Постнатальное развитие икроножной мышцы белой крысы при нарушении симпатической иннервации гуанетидином / Т. Р. Ковригина, В. И. Филимонов, В. В. Шилкин // Морфологические ведомости. – 2008. – № 1, 2. – С. 73–77.
4. Николаев, Г. М. Опыт определения активности ацетилхолинэстеразы в структурах периферической нервной системы / Г. М. Николаев, В. В. Шилкин // Проблемы морфогенеза периферических нервов : сб. науч. тр. ЯГМИ. – Ярославль : Изд-во ЯГМИ, 1983. – С. 64–72.
5. Пирс, Э. Гистохимия / Э. Пирс. – М. : Изд-во иностранной литературы, 1962. – 962 с.
6. Родионов, И. М. Иммунологическая и химическая десимпатизация / И. М. Родионов, В. Н. Ярыгин, А. А. Мухаммедов. – М. : Наука, 1988. – 149 с.
7. Румянцева, Т. А. Влияние химической денервации на нейроциты экстра- и интрамуральных ганглиев в постнатальном онтогенезе белой крысы : автореф. дис. … д-ра мед. наук / Т. А. Румянцева. – СПб., 2002. – 42 с.
8. Чучков, В. М. Системный многофакторный анализ реактивной перестройки микроциркуляторных модулей различных типов скелетных мышц млекопитающих в условиях нарушенного кровотока / В. М. Чучков, Г. П. Котельников, П. А. Гелашвили // Морфологические ведомости. – 2004. – № 3, 4. – С. 68–70.

Ковригина Татьяна Руфимовна, кандидат биологических наук, доцент кафедры анатомии и физиологии человека, ФГБОУ ВПО «Ярославский государственный педагогический университет им. К.Д. Ушинского», Россия, 150000, г. Ярославль, ул. Республиканская, д. 108, тел.: (4852) 30-55-22, e-mail: t-kovrigina@mail.ru.

Филимонов Владимир Иванович, доктор медицинских наук, профессор кафедры оперативной хирургии и топографической анатомии, ГБОУ ВПО Ярославская государственная медицинская академия» Минздрава России, Россия, 150000, г. Ярославль, ул. Революционная, д. 5, тел.: (4852) 30-35-52, e-mail : filbob@mail.ru.

УДК 612.015.1+616.153.96: 618.2+616-006

© А.В. Коханов, А.Е. Сухарев, И.С. Ямпольская, Ю.А. Кривенцев, О.А. Луцева, 2013

А.В. Коханов, А.Е. Сухарев, И.С. Ямпольская, Ю.А. Кривенцев, О.А. Луцева

ПЛАЦЕНТАРНАЯ ЩЕЛОЧНАЯ ФОСФАТАЗА И НАУЧНОЕ НАСЛЕДИЕ ПРОФЕССОРА Р.И. АСФАНДИЯРОВА

ГБОУ ВПО «Астраханская государственная медицинская академия» Минздрава России

Одним из приоритетных направлений научной деятельности выдающегося ученого профессора Р.И. Асфандиярова являлись исследования термостабильной щелочной фосфатазы плацентарного типа. Проведен анализ работ ученого, посвященных изучению локализации этого фермента в эмбриональных, дефинитивных и опухоле-

вых тканях, гипотезам ученого о его биологической роли в остеогенезе и клиническому значению фермента.

Ключевые слова: *остеогенез, плацентарная щелочная фосфатаза, энзимогистохимический, иммунофлюоресцентный и иммуноферментный анализ.*

A.V. Kokhanov, A.E. Sukharev, I.S. Yampolskaya, Yu.A. Kriventsev, O.A. Lutseva

THE PLACENTAL ISOFORM OF ALKALINE PHOSPHATASE AND SCIENTIFIC HERITAGE OF PROFESSOR R.I. ASFANDIYAROV

One of the priority areas of scientific activity of the prominent scientist, Professor R.I. Asfandiyarov, was the study of placental alkaline phosphatase thermostable type. The analysis of scientific papers devoted to the study of localization of this enzyme in fetal, definitive and tumor tissues, scientific hypotheses about biological role in osteogenesis and clinical significance of this enzyme was made.

Key words: *osteogenesis, placental alkaline phosphatase, enzymohistochemical and immunofluorescence analysis, enzyme immunoassay.*

Введение. Безвременно ушедший из жизни выдающийся ученый, профессор Растям Измайлович Асфандияров внес неоценимый вклад в многочисленные направления морфологической науки. Выделим один из объектов пристального внимания исследователя, которому в последнее десятилетие он посвятил значительную долю своей научной деятельности. Речь идет о важнейшем ферменте энергетического обмена – термостабильной щелочной фосфатазе плацентарного типа, имеющей, по гипотезе профессора Р.И. Асфандиярова, важнейшее значение в злокачественном остеогенезе [1, 3]. Так как этот изофермент щелочной фосфатазы, секретируемый остеобластами, оказался иммунохимически идентичным ферменту, содержащемуся в плаценте, в научной литературе эта изоформа часто именуется плацентарной щелочной фосфатазой (ПЩФ) [1, 3].

ПЩФ вне зависимости от источника ее происхождения, в отличие от других типов щелочной фосфатазы, выдерживает нагревание до 65° С в течение 10–15 мин, в связи с чем имеет название термостабильная плацентарная щелочная фосфатаза (ТЩФ, ТПЩФ) [1, 2, 5].

Щелочные фосфатазы (ЩФ) являются Zn-содержащими гликопротеинами с серином в активном центре, гидролизующими различные фосфатные эфиры при щелочных значениях pH. Оптимум pH лежит в диапазоне pH 8,6–10,1, отсюда ЩФ получила свое название [1, 2, 3]. Молекулярные массы ЩФ колеблются от 100 до 200 кД, как правило, ЩФ активны в димерном состоянии или в виде более крупных комплексов [3].

В организме человека известны три основных типа ЩФ: два тканеспецифических – плацентарный и кишечный и один тканенеспецифический – щелочная фосфатаза почечно-печеночно-костная [1, 3]. Эти три основных класса щелочных фосфатаз различаются между собой по ингибированию аминокислотами, мочевиной, этилендиаминтетраацетатом натрия (ЭДТА), устойчивостью к инактивации нагреванием до 56–65° С, электрофоретической подвижностью и антигенной структурой.

ЩФ широко распространены в тканях человека, особенно в слизистой оболочке кишечника, остеобластах, стенках желчных протоков печени, плаценте и лактирующей молочной железе. Определение активности ЩФ в крови издавна применяется в клинической лабораторной диагностике при различной патологии, в том числе при патологии костной ткани. Идея исследований в ортопедии и костной онкологии теста на ПЩФ принадлежит профессору Р.И. Асфандиярову [1].

Повышенный интерес к ПЩФ возник после того, как W. Fishman в 1968 г. [5] обнаружил в ткани аденокарциномы легкого, плевральном экссудате и сыворотке больного раком легкого термостабильную щелочную фосфатазу, иммунохимически идентичную плацентарной, которую он назвал по имени больного «изоэнзим Регана». Этот фермент был идентичен по свойствам ферменту, выделенному из плаценты : ингибировался L-фенилаланином и сохранял свою активность при pH 8,6–10,6 в присутствии L-лейцина, L-гомоаргинина, мочевины и ЭДТА, а также при нагревании до 65° С в течение 10 мин [5].

ПЩФ человека является димером с молекулярной массой около 120 кД и состоит из субъединиц молекулярной массой 58–64 кД [3] Гибридные энзимы ПЩФ (S, FS, F, I, SI и FI) возникают вследствие случайной комбинации трех мономеров согласно их электрофоретической подвижности в крахмальном геле (S-медленный, F-быстрый и I-промежуточный). Все они сходны по физико-химическим и антигенным характеристикам, но отличаются по активности; изоэлектрическим точкам, термостабильности [3, 4, 5].

В 1970 г. T. Nakayama и M. Yoshida выявили в плевральной жидкости больного карциномато-

зом плевры термостабильную щелочную фосфатазу, иммунохимически идентичную плацентарной, но отличающуюся от изоэнзима Регана чувствительностью к L-лейцину и ЭДТА [3]. Этот изоэнзим ПЩФ получил название «изоэнзим Нагао» (тоже по имени больного) [3].

Отмечена продукция опухолевыми тканями тонкокишечного варианта ЩФ (изоэнзим Казахара), дающего перекрестную реакцию преципитации с антисывороткой к ПЩФ [3]. Этот изофермент ингибируется L-фенилаланином, L-гомоаргинином, устойчив к нагреванию при 56° С, но не к 65° С и обнаруживается в сыворотке крови больных гепатомой, почечно-клеточным раком и раком поджелудочной железы [3].

По сравнению с другими типами фосфатазы ПЩФ – более филогенетически поздний продукт эволюции [1, 3], так как встречается только у высших животных (некоторые приматы и человек). Предполагают, что ген ПЩФ развился из тонкокишечной изоформы (ТКЩФ) путем дупликации и последующих мутаций [3]. По данным разных авторов, ТКЩФ имеет до 56 % идентичных аминокислот с ЩФ печеночного типа и 86,5–90,0 % – с ПЩФ. Обнаружены гибриды ПЩФ-ТКЩФ [3].

Цель: проанализировать научное наследие профессора Р.И. Асфандиярова, посвященное исследованию связи между локализацией, концентрацией и ферментативной активностью ПЩФ и оценке патогенетической роли и диагностического значения этого изофермента при различной патологии.

Материалы и методы исследования. В образцах ткани определяли локализацию и количество и активность ПЩФ параллельно двумя методами: иммунофлюоресцентного и энзимогистохимического анализа.

В экстрактах и гистологических срезах ПЩФ определяли с помощью моноспецифических антисывороток на ПЩФ, полученных в лабораториях ГБОУ ВПО «Астраханская государственная медицинская академия» на кроликах в разные годы кандидатом медицинских наук М.А. Володиным, доктором медицинских наук А.Е. Сухаревым и доктором медицинских наук А.В. Кохановым. Тест-антиген представлен раствором ПЩФ, выделенной из плаценты методом водно-солевой и бутаноловой экстракции на трис-глициновом буфере (pH 8,6) и очищенной по методу Lehman [3, 4] или по авторским методикам вышеперечисленных исследователей.

Для обнаружения и локализации ПЩФ как антигена на криостатных срезах тканей использовали реакцию непрямой иммунофлуоресценции (РИФ). В качестве первых антител к ПЩФ применяли авторские моноспецифические антисыворотки. В качестве вторых антител применяли коммерческие антитела против иммуноглобулина кролика, меченные флуоресцином изотиоцианатом (ФИТЦ), производства НИИ вакцин и сывороток им. Н.Ф. Гамалея. Препараты фиксировали метиловым спиртом, ацетоном или другим химическим фиксатором, входящим в состав диагностического набора. Поверхность фиксированного мазка сначала обрабатывали сывороткой против ПЩФ, а затем мечеными ФИТЦ антителами. Один этап отделяли от другого промывкой. Для уменьшения неспецифического свечения фона применяли обработку мазка бычьим сывороточным альбумином, меченным родамином или голубым Эванса. Учет результатов реакции осуществляли с помощью люминесцентного микроскопа. Оценивали характер свечения, форму, размер объектов и их взаимное расположение.

Для обнаружения и локализации ПЩФ по ферментативной активности использовали гистохимический метод инкубации с субстратом нафтолфосфатом – AS и окраски прочным синим ВВ с предварительным прогреванием препарата. Параллельно исследовали содержание ПЩФ в водно-солевых и бутаноловых экстрактах этих же образцов плаценты методом встречного иммуноэлектрофореза (ВИЭФ).

В экстрактах тканей и сыворотках крови ПЩФ выявляли методом встречного иммуноэлектрофореза (ВИЭФ) по Кону. Иммуноэлектрофореграммы отмывали в забуференном физиологическом растворе хлорида натрия и обрабатывали смесью нафтол-AS-фосфат и прочный синий РР [2, 3]. Линии преципитации, образованные антисывороткой и ПЩФ, окрашиваются в интенсивный синий цвет. Чувствительность ВИЭФ для ПЩФ равнялась 1 ЕД Боданского.

Результаты исследования и их обсуждение. Иммуноморфологические исследования с антисывороткой к ПЩФ методом непрямой иммунофлюоресценции подтвердили наличие ПЩФ в эмбриональной печени, почках, ЖКТ, легких, эпифизах длинных костей. Обнаружена высокая активность и содержание ПЩФ гистохимическим и иммуногистохимическим методами в зоне активного новообразования костной ткани (зона роста, периостальный слой и эндотелий новообразующихся сосудов и гаверсовых каналов) [1, 3]. Значительное увеличение количества ПЩФ в сыворотке/плазме крови наблюдается при росте костей, остеомалации и связано с высокой интенсивностью остеогенеза [1]. Следовательно, идентификация ПЩФ в тканях и биологических жидкостях может быть использована в уточняющей диагностике, контроле лечения и мониторинге злокачественных новообразований.

Большой почитатель иммуногистохимических методов исследования, профессор Р.И. Асфандияров, обладая уникальной тест-системой для иммунофлюоресцентного анализа ПЩФ и ее иммунохимических аналогов, продуцируемых остеобластами и другими клеточными линиями, продуктивно использовал появившуюся возможность. Он проводил сравнительное исследование локализации ПЩФ не только в эмбриональной, дефинитивной и опухолевой костной ткани, но и в других тканях. В частности, в плаценте [2, 3] им установлено, что высокая активность ПЩФ в здоровой доношенной плаценте отмечается в эндотелии сосудов и синцитиотрофобласте. Сравнительное энзимогистохимическое и иммуноморфологическое определение изоэнзимов щелочной фосфатазы в криостатных срезах доношенной плаценты показало достоверную взаимосвязь активности ПЩФ со степенью зрелости плаценты [2].

Профессором Р.И. Асфандияровым с соавторами обнаружена тесная корреляция в содержании ПЩФ, выявляемого в различных образцах плаценты методами ВИЭФ и иммунолюминисцентного анализа, но не энзимогистохимической техникой. Таким образом, обнаружены различия между содержанием и ферментативной активностью этого белка в ткани плаценты. Показано, что низкое содержание ПЩФ в плаценте выявляется как при ее недостаточности, так и при наличии других признаков неблагоприятного течения беременности и родов, выявляемых из медицинской документации (угроза прерывания беременности, гипоксия плода, задержка внутриутробного развития плода, много- и маловодие, неблагополучный акушерский анамнез предыдущих беременностей) [2, 3].

В последние годы, понимая важное диагностическое значение теста на ПЩФ при различных физиологических и патологических состояниях организма [2, 3], профессор Р.И. Асфандияров содействовал программе производства теста на этот белок для нужд практического здравоохранения [4]. Им установлено, что не существует взаимосвязи между активностью ЩФ и содержанием ПЩФ, в связи с чем неправильно ставить знак равенства между этими двумя анализами. В этой связи существовала необходимость разработки высокочувствительной тест-системы для индикации сывороточных уровней ПЩФ, которая была осуществлена в стенах нашей академии. Профессор Р.И. Асфандияров являлся не только соавтором, но и двигателем разработки нового высокочувствительного иммуноферментного теста для индикации и количественного определения сывороточных уровней плацентарной изоформы щелочной фосфатазы, открывающего новые горизонты в диагностике опухолей костной системы [4].

Методом иммуноферментного анализа (ИФА) на ПЩФ достигнута чувствительность теста, которая составила 50 нг/мл. В сыворотке крови здоровых мужчин и женщин ПЩФ обнаруживался в минимальных количествах : от 100 до 1600 нг/мл или 0,06–1,85 ЕД/л. Этот уровень чувствительности теста позволяет выявлять различия в концентрациях ПЩФ не только в сыворотках беременных различного срока гестации, но и больных с онкопатологией опорно-двигательного аппарата.

Синтез основного фермента остеобластов – щелочной фосфатазы (ЩФ) считается одним из самых характерных свойств клеток остеобластической линии. Точно механизм действия щелочной фосфатазы не установлен. Однако, по мнению профессора Р.И. Асфандиярова, данный фермент отщепляет фосфатные группы от других протеинов, благодаря чему, увеличивается локальная концентрация фосфора и разрушается ингибитор минерализации – пирофосфат. Однако данный фермент имеет несколько изоформ (костную, печеночную, кишечную, плацентарную), влияющих на суммарную активность. Термолабильная костная изоформа ЩФ имеет высокую степень связи с характером минерализации кости и именно в этом аспекте исследуется в травматологии и ортопедии [4].

Относительно термостабильного фермента плацентарной изоформы (ПЩФ) профессор Р.И. Асфандияров высказывался о нем как о маркере не минерализации, а злокачественной трансформации костной ткани. Серия проводимых им исследований плацентарной изоформы (ПЩФ) при костных опухолях от гипотезы до сравнительного исследования локализации ПЩФ в эмбриональной, дефинитивной и опухолевой костной ткани, реализовались в разработке иммуноферментной тест-ситемы на ПЩФ для диагностики опухолей костной системы.

Заключение. Полученные профессором Р.И. Асфандияровым с соавторами сведения о ПЩФ имеют как теоретическое значение для понимания роли этого фермента в функционировании эмбрионального и опухолевого остеогенеза, плаценте и других органах, так и клиническое применение в качестве онкомаркера или теста для оценки плацентарной недостаточности.

Анализ работ профессора Растяма Измайловича Асфандиярова, касающихся только одного аспекта его обширного научного наследия, свидетельствует о многогранности интересов и энциклопедичности знаний выдающегося ученого.

Список литературы

1. Асфандияров, Р. И. Изомеры щелочной фосфатазы и остеогенез / Р. И. Асфандияров, А. Е. Лазько, А. В. Коханов // Морфология. – 2002. – Т. 121, № 2–3. – С. 13.
2. Асфандияров, Р. И. Локализация, количество и активность плацентарной щелочной фосфатазы в норме и при патологии плаценты / Р. И. Асфандияров, А. Е. Сухарев, А. В. Коханов и др. // Астраханский медицинский журнал. – 2010. – Т. 5, № 1 (прил.). – С. 77–79.
3. Сухарев, А. Е. Плацентарная щелочная фосфатаза и острофазовые белки в клинико-лабораторной оценке факторов повышенного тромбогеморрагического риска в акушерстве / А. Е. Сухарев, Ю. В. Вайчулис, Р. И. Асфандияров и др. – М.-Астрахань : Изд-во АГМА, 2006. – 282 с.
4. Коханов, А. В. Разработка тест-системы для индикации сывороточных уровней плацентарной изоформы щелочной фосфатазы / А. В. Коханов, О. В. Мусатов, А. А. Мяснянкин и др. // Астраханский медицинский журнал. – 2011. – № 3. – С. 245–246.
5. Fishman, W. H. Immunologic and biochemical approaches alkaline phosphatase isoenzyme analysis: the Regan isoenzyme / W. H. Fishman // Ann. N.Y. Acad. Sci. – 1969. – Vol. 166. – P. 745–749.

Коханов Александр Владимирович, доктор медицинских наук, доцент кафедры биохимии с курсом клинической лабораторной диагностики, ГБОУ ВПО «Астраханская государственная медицинская академия» Минздрава России, Россия, 414000, г. Астрахань, ул. Бакинская, д. 121, тел. (8512) 52-51-64, e-mail: kokhanov@mail.ru.

Сухарев Александр Евгеньевич, доктор медицинских наук, главный онколог комитета по здравоохранению Администрации г. Астрахани, тел.: (8512) 30-82-29.

Ямпольская Ирина Сергеевна, заочный аспирант кафедры биохимии с курсом клинической лабораторной диагностики, ГБОУ ВПО «Астраханская государственная медицинская академия» Минздрава России, Россия, г. Астрахань, 414000, ул. Бакинская, д. 121, тел.: (8512) 52-51-64, e-mail: agma@astranet.ru.

Кривенцев Юрий Алексеевич, доктор медицинских наук, доцент кафедры биохимии с курсом клинической лабораторной диагностики, ГБОУ ВПО «Астраханская государственная медицинская академия» Минздрава России, Россия, г. Астрахань 414000, ул. Бакинская, д. 121, тел. 52-51-64, e-mail: agma@astranet.ru.

Луцева Оксана Алексеевна, студентка V курса лечебного факультета, ГБОУ ВПО «Астраханская государственная медицинская академия» Минздрава России, Россия, г. Астрахань, 414000, ул. Бакинская, д. 121, тел. 52-51-64, e-mail: agma@astranet.ru.

УДК (312):611.08:611.121

© О.Ю. Лежнина, А.А. Коробкеев, 2013

О.Ю. Лежнина, А.А. Коробкеев

АНАТОМИЧЕСКИЕ ОСОБЕННОСТИ ТОПОГРАФИИ ИНФАРКТА МИОКАРДА

ГБОУ ВПО «Ставропольский государственный медицинский университет» Минздрава России

Проведен сравнительный анализ 500 историй болезни пациентов с инфарктом миокарда и данными коронароангиографии. Представлены анатомические закономерности локализации инфаркта миокарда при различных вариантах ветвлений венечных артерий с учетом возраста и пола пациентов. Объективные данные прижизненной коронароангиографии отражают закономерности локализации участков снижения васкуляризации определенных топографических отделов сердца.

Ключевые слова: *инфаркт миокарда, венечные артерии, статистический анализ, анатомические закономерности.*

O.Yu. Lezhnina, A.A. Korobkeev

THE ANATOMIC FEATURES OF MYOCARDIAL INFARCTION TOPOGRAPHY

The comparative analysis of 500 hospital charts of patients with myocardial infarction, including the data of coronary angiographies was made. The anatomic regularities of myocardial infarction localization at different variants of coronary branchings in consideration with age and gender were presented. The objective data of vital coronary angiography were reflected the regularities of localization of reduction vascularization areas of appointed topographic parts of the heart.

Key words: *myocardial infarction, coronary arteries, statistical analysis, anatomical regularities.*

Введение. Лидирующее положение среди сердечно-сосудистых заболеваний по-прежнему занимает ишемическая болезнь сердца, распространенность которой увеличивается с возрастом и составляет в России более 50 % случаев от численности населения старше 70 лет [3, 4]. Так, в Республике Ингушетия в 2009 г. число лиц, страдающих сердечно-сосудистыми заболеваниями, увеличилась в 3,5 раза по сравнению с 2005 г. [1].

Рост заболеваемости и распространенности коронарной патологии определяет дальнейшее совершенствование методов ее лечения и диагностики. Проведение прижизненной коронароангиографии позволяет точно локализовать участки снижения васкуляризации миокарда. При этом систематические данные, касающиеся анатомических закономерностей локализации участков снижения кровоснабжения миокарда, практически отсутствуют.

Цель: представить анатомическую характеристику локализации инфаркта миокарда при различных вариантах ветвлений венечных артерий с учетом возраста и пола пациентов.

Задачи:

1. Провести сравнительный анализ распространенности инфаркта миокарда в различные возрастные периоды с учетом гендерных особенностей при трех крайних вариантах ветвлений венечных артерий [2].

2. На основании данных прижизненной коронарографии определить анатомические закономерности локализации инфаркта миокарда в различных топографо-анатомических областях сердца.

Материалы и методы исследования. Проведен сравнительный анализ 500 историй болезни пациентов, перенесших инфаркт миокарда с проведенной коронароангиографией, находившихся на лечении в кардиологическом отделении ГБУЗ СК «Ставропольский краевой клинический центр специализированных видов медицинской помощи» в период с 2009 по 2010 гг. Статистическая обработка результатов исследования проведена вариационно-статистическим методом в программе Statistica 6.0. При проведении статистического анализа был использован критерий Стьюдента (t).

Результаты исследования и их обсуждение. По данным прижизненной коронароангиографии установлено, что чаще всего инфаркт миокарда бывает диагностирован во втором периоде зрелого возраста – 58,3 % случаев, тогда как у пожилых людей он выявлен в 35,2 % наблюдений. Значительно реже инфаркт миокарда определен в первом периоде зрелого и старческом возрасте – 3,4 и 3,1 %, соответственно. Изучение гендерных особенностей показало, что инфаркт миокарда у мужчин определяется в 4 раза чаще, чем у женщин.

Во всех возрастных периодах в 84,6 % случаев инфаркт миокарда определен у пациентов с правовенечным вариантом ветвлений венечных артерий (ПВВВА), тогда как у больных с левовенечным (ЛВВВА) и равномерным (РВВВА) вариантами данный диагноз поставлен в 8,9 и 6,5 % наблюдений, соответственно. Изучение частоты встречаемости инфаркта миокарда в каждом возрастном периоде показало, что патологический процесс в наибольшем количестве случаев (86,6 %) определен при ПВВВА в первом периоде зрелого возраста и у пожилых людей, несколько реже в 79,6 % наблюдений – во втором периоде зрелого возраста и лишь у 57,1 % пациентов старческого возраста. Инфаркт миокарда диагностирован у больных с ЛВВВА в 2 раза чаще, чем при РВВВА в пожилом и старческом возрастах. Во втором периоде зрелого возраста установлена одинаковая частота встречаемости заболевания при ЛВВВА и РВВВА, составляя в среднем по 10,2 %. Однако в первом периоде зрелого возраста инфаркт миокарда определен в 10 % случаев при РВВВА и лишь у 3,3 % пациентов с ЛВВВА.

У 59 % больных патологический процесс локализовался на грудино-реберной поверхности сердца в сочетании с нарушением кровотока в бассейне передней межжелудочковой ветви. Нарушение васкуляризации участков миокарда на диафрагмальной поверхности сердца выявлено у 40 % пациентов при снижении просвета правой венечной артерии и задней межжелудочковой ветви.

Сравнительный анализ изменения просвета сосудов на боковых поверхностях сердца показал, что поражение проксимальных отделов левой краевой ветви встречается чаще (4,4 %), чем поражение соответствующих отделов правой краевой артерии – 0,7 % наблюдений.

При проведении сравнительного анализа полученных данных была выделена группа больных в возрасте до 35 лет, составляющая 3,4 % из числа обследованных. При коронароангиографии установлено, что 80 % из них с правовенечным вариантом ветвления венечных артерий. Изучение локализации инфаркта миокарда у людей данной возрастной группы показало, что в 62,5 % наблюдений очаг поражения располагался в передне-перегородочно-верхушечной области сердца. В 25 % случаев ин-

фаркт миокарда выявлен на передней и боковой поверхности левого желудочка, 12,5 % пациентов с поражением миокарда левой боковой поверхности.

Согласно данным коронароангиографии, сосуды бассейна левой венечной артерии поражаются значительно чаще в 61 % случаев, по сравнению с ветвями правой коронарной артерии (39 %). Стеноз от 70 % до окклюзии установлен в 51,2 % случаев на протяжении проксимальной трети передней межжелудочковой ветви, а в ее средней и дистальной трети в 18 и 7,2 % наблюдений, соответственно. Соответствующее уменьшение просвета субэпикардиальных сосудов выявлено в проксимальной трети огибающей артерии в 46 % случаев, тогда как нарушение васкуляризации средней и дистальной третей боковой поверхности левого желудочка в 25 и 10 % наблюдений, соответственно.

При изучении просвета ветвей правой венечной артерии стеноз сосудов более 70 % чаще встречается в ее средней трети (20,5 %), несколько реже в проксимальных и дистальных отделах, составляя 14,7 и 15,4 % случаев, соответственно. Значительное снижение просвета задней межжелудочковой ветви (стеноз более 70 %) установлено в верхней трети задней межжелудочковой борозды у 8,9 % пациентов.

Заключение. В результате проведенного исследования представлена анатомическая характеристика топографии инфаркта миокарда с учетом гендерных и возрастных особенностей пациентов при различных вариантах ветвлений венечных артерий. Сравнительный анализ, проведенный на основании объективных данных прижизненной коронароангиографии, отражает закономерности локализации участков сердца со снижением васкуляризации.

Список литературы

1. Дидигова, Р. Т. Динамика сердечно-сосудистиой заболеваемости и смертности у взрослых лиц в Республике Ингушетия / Р. Т. Дидигова, З. О. Угурчиева, М. Я. Имагожева и др. // Лечебное дело. – 2010. – №4. – С. 64–67.
2. Коробкеев, А. А. Морфометрическая характеристика ветвлений артерий сердца человека / А. А. Коробкеев, В. В. Соколов // Морфология. – 2000. – № 1. – С. 75–78.
3. Самородская, И. В. Сердечно-сосудистые заболевания : принципы статистического учета и корректность сопоставления между странами / И. В. Самородская // Кардиоваскулярная терапия и профилактика. – 2009. – Т. 8, № 8. – С. 72–77.
4. Шальнова, С. А. Ишемическая болезнь сердца в России : распространенность и лечение (по данным клинико-эпидемиологических исследований) / С. А. Шальнова, А. Д. Деев // Терапевтический архив. – 2011. – Т. 83, № 1. – С. 7–12.

Лежнина Оксана Юрьевна, кандидат медицинских наук, доцент кафедры анатомии, ГБОУ ВПО «Ставропольский государственный медицинский университет» Минздрава России, Россия, 355017, г. Ставрополь, ул. Мира, д. 310, тел.: (8652) 35-32-29, e-mail: okliz26@mail.ru.

Коробкеев Александр Анатольевич, доктор медицинских наук, профессор, заведующий кафедрой анатомии, ГБОУ ВПО «Ставропольский государственный медицинский университет» Минздрава России, Россия, 355017, г. Ставрополь, ул. Мира, д. 310, тел.: (8652) 35-32-29, e-mail: Korobkeev@Stgma.ru.

УДК 611.127:612.621.31:616-092.9

© Ю.В. Лискова, С.П. Саликова, 2013

Ю.В. Лискова[1], С.П. Саликова[2]

РОЛЬ ГИПОЭСТРОГЕНИИ В РЕМОДЕЛИРОВАНИИ МИОКАРДА ОВАРИОЭКТОМИРОВАННЫХ КРЫС

[1]ГБОУ ВПО «Оренбургская государственная медицинская академия» Минздрава России
[2]Санкт-Петербургское ГУЗ «Госпиталь для ветеранов войн»

Изучены особенности структурно-функциональных изменений миокарда левого желудочка 15 овариоэктомированных крыс в условиях гипоэстрогении различной продолжительности. Контрольную группу составили 5 интактных крыс. Установлено, что при дефиците эстрогенов у животных происходит исчерпание резерва и возможностей внутриклеточной регенерации сократительных структур кардиомиоцитов, манифестируют и

прогрессируют нарушения гемодинамики.

Ключевые слова: *миокард, дефицит эстрогенов, морфологические изменения.*

Yu.V. Liskova, S.P. Salikova

THE ROLE OF DEFICIENCY OF ESTROGENES IN REMODELING OF MYOCARDIUM IN RATS AFTER OVARIECTOMY

The features of structurally functional changes of left ventricle myocardium in 15 after ovariectomy rats in conditions of estrogenes deficiency of various duration were studied. The control group was 5 intact rats. The research established that in condition of estrogenes deficiency animals had an exhaustion of reserve and possibilities of intracellular neogenesis of cardiomyocytes may demonstrate hemodynamic disturbances progress.

Key words*: myocardium, deficiency of estrogenes, morphological changes.*

Введение. Популяционные исследования последних десятилетий показали, что у женщин с наступлением менопаузы резко возрастает частота сердечно-сосудистых заболеваний [4]. Влиянием женских половых гормонов ряд авторов объясняет половые различия ремоделирования миокарда [5, 6, 7, 8].

Дефицит эстрогенов существенно нарушает баланс между различными вазоактивными гормонами, пролиферацией и функционированием гладкомышечных клеток сосудов, путем нарушения баланса в интра- и экстраклеточной среде [2, 3, 9].

Цель: изучить влияние гипоэстрогении различной продолжительности на миокард левого желудочка (ЛЖ) овариоэктомированных крыс в эксперименте. **Задачи:** выявить особенности структурно-функциональных изменений ЛЖ сердца крыс в условиях дефицита эстрогенов, провести сравнительный анализ выраженности морфологических изменений миокарда ЛЖ в зависимости от длительности периода гипоэстрогении.

Материалы и методы исследования. В эксперимент включили 20 самок крыс линии Wistar массой 180–230 г. Контрольную группу составили 5 крыс. Содержание крыс в виварии и проведение экспериментов соответствовали «Санитарным правилам по устройству, оборудованию и содержанию экспериментально-биологических клиник», утвержденных приказами МЗ СССР № 1045 от 06.04.1973, № 1179 от 10.10.1983. С целью моделирования гипоэстрогении у 15 крыс основной группы под анестезией эфирным рауш-наркозом проводили билатеральную овариоэктомию. Влияние гипоэстрогении на миокард оценивалось через 2, 6 и через 12 месяцев пребывания крыс в обычных условиях вивария. В намеченные сроки животные подвергались эвтаназии путем декапитации под эфирным рауш-наркозом. Миокард ЛЖ экспериментальных крыс исследовался на светооптическом уровне (окраска парафиновых срезов гематоксилином Майера и эозином), а также с использованием методов морфометрии. Морфометрия осуществлялась в соответствии со сложившимися принципами системного количественного анализа [1] путем использования оцифрованных микрофотографий миокарда ЛЖ крыс, обработанных с помощью программы для морфометрии ImageJ 1.44h (США). Полученные данные статистически оценивались с использованием программы Statistica 6.0.

Результаты исследования и их обсуждение. При морфологическом анализе миокарда ЛЖ овариоэктомированных крыс, находившихся в состоянии гипоэстрогении, выявлена существенная реорганизация мышечных и немышечных элементов. В сердечной мышце крыс, находящихся 2 месяца в состоянии гипоэстрогении, наблюдались гетероморфизм кардиомиоцитов (КМЦ), смещение их ядер на периферию. Выявлялись участки с умеренным интерстициальным отеком. Отмечались структурные изменения сосудов микроциркуляторного русла: увеличение толщины стенок и числа капилляров, заполненных сладжированными эритроцитами. Наблюдалось снижение ядерно-цитоплазматического отношения, относительной плотности ядер, доли КМЦ и увеличение объемной плотности (ОП) соединительной ткани, происходило уменьшение паренхиматозно-стромального отношения в 3, 4 раза по сравнению с контролем (табл.).

Таблица

Морфометрические показатели кардиомиоцитов ЛЖ крыс в норме и в условиях гипоэстрогении различной временной продолжительности (M ± m)

Показатель	Контроль	2 месяца	6 месяцев	12 месяцев
1	2	3	4	5
Диаметр КМЦ, мкм	8,68 ± 1,64	8,25 ± 1,54	9,96 ± 1,57*	7,6 ± 1,7*
Диаметр ядра КМЦ, мкм	2,9 ± 0,60	2,35 ± 0,56	4,0 ± 0,95*	2,5 ± 0,59

1	2	3	4	5
ЯЦО, у.е.	0,50 ± 0,13	0,39 ± 0,08*	0,67 ± 0,11*	0,49 ± 0,73
ОПЯ, об. %	48,2 ± 0,45	39,7 ± 1,06	30,2 ± 0,65*	36,7 ± 0,29*
ОП КМЦ, об.%	84,2 ± 2,51	60,51 ± 6,6	50,3 ± 7,4*	64,6 ± 4,8
ОП Стромы, об.%	15,6 ± 2,6	38,9 ± 5,4*	48,8 ± 6,4*	35,3 ± 5,3*
ПСО, у.е.	5,39 ± 1,1	1,55 ± 1,05	1,03 ± 0,17*	2,09 ± 0,39*

*Примечание: ЯЦО – ядерно-цитоплазматическое отношение, ПСО – паренхиматозно-стромальное отношение, ОПЯ – объемная плотность ядер КМЦ, ОП КМЦ – объемная плотность КМЦ, ОП стромы – объемная плотность сосудов и соединительной ткани, * – $p < 0,05$ при сравнении с контролем.*

В миокарде крыс, находящихся 6 месяцев в состоянии гипоэстрогении, наблюдался более выраженный гетероморфизм КМЦ. Выявлялось большое количество гипертрофированных КМЦ с достоверно увеличенным диаметром ядра (табл.). Объемная плотность КМЦ достоверно снижалась по сравнению с контролем, отмечалось возрастание ОП соединительной ткани, массы жировых клеток, уменьшение плотности ядер КМЦ и их полиморфизм, что свидетельствует о развитии очагового кардиосклероза (табл.). Встречались также дискомплексированные КМЦ небольшого размера с близко расположенными ядрами, такие мышечные сегменты часто были с выраженными контрактурными изменениями. Во многих зонах миокарда выявлялись гемодинамические расстройства: выраженное венозное и капиллярное полнокровие, геморрагические и плазморрагические очаги.

В сердечной мышечной ткани животных, находящихся в состоянии гипоэстрогении 12 месяцев, регистрировались участки с выраженными контрактурными повреждениями сердечных миоцитов, а также мозаичностью их окрашивания. Установлено существенное уменьшение диаметра КМЦ и их ядер. Появление «малых» КМЦ может быть обусловлено их атрофией в результате развития выраженных гемодинамических расстройств в условиях длительного дефицита эстрогенов: венозным и капиллярным полнокровием, умеренным периваскулярным и интерстициальным отеком, мелкоочаговыми геморрагиями. В эти сроки эксперимента в миокарде животных сохранялся выраженный полиморфизм КМЦ. Помимо миоцитов с признаками дистрофии и атрофии встречались и гипертрофированные КМЦ. Отмечалось также увеличение ОП стромы миокарда, диффузно инфильтрированной мононуклеарными клетками, скопления которых регистрировались в межмышечных прослойках соединительной ткани КМЦ.

Заключение. Дефицит половых гормонов оказывает значимое влияние на клеточный гомеостаз миокарда, существенно усугубляя структурные изменения его мышечных и немышечных элементов. В состоянии гипоэстрогении происходит исчерпание резерва и возможностей внутриклеточной регенерации сократительных структур КМЦ, наблюдается активизация мононуклеарных клеток, манифестируют и прогрессируют нарушения гемодинамики. Регуляторные механизмы выявленных морфологических изменений требуют дальнейшего изучения.

Список литературы

1. Автандилов, Г. Г. Проблемы патогенеза и патологоанатомической диагностики болезней в аспектах морфометрии / Г. Г. Автандилов. – М. : Медицина, 1984. – 288 с.
2. Кириченко, А. А. Гипертоническая болезнь у мужчин и женщин / А. А. Кириченко. – М. : Просветитель, 2003. – 84 с.
3. Майчук, Е. Ю. Особенности формирования артериальной гипертензии у женщин в постменопаузе / Е. Ю. Майчук, С. В. Юренева, И. В. Печенкина, А. И. Мартынов // Русский медицинский журнал. – 2003. – Т. 11, № 9. – С. 507–510.
4. Подзолков, В. И. Кардиологические аспекты менопаузы / В. И. Подзолков, Л. Г. Можарова, Ю. В. Хомицкая, Н. М. Подзолкова // Журнал Сердце. – 2004. – Т. 2, № 6. – С. 300–305.
5. Camper-Kirby, D. Myocardial Akt activation and gender : increased nuclear activity in females versus males / D. Camper-Kirby, S. Welch, A. Walker et al. // Circ Res. – 2001. – № 88. – P. 1020–1027.
6. Caravaglia, G. E. Sex differences in cardiac adaptation to essential hypertension / G. E. Caravaglia, F. H. Messerli, R. E. Schmieder et al. // Eur Heart J. – 1989. – Vol. 10. – P. 1110–1114.
7. Douglas, P. S. Hypertrophic remodeling : gender differences in the early response to left ventricular pressure overload / P. S. Douglas, S. E. Kartz, E. O. Weinberg et al. // J. Am. Coll. Cardiol. – 1998. – Vol. 32. – P. 1118–1125.
8. Haq, S. Differential activation of signal transduction pathways in human hearts with hypertrophy versus advanced heart failure / S. Haq, G. Shoudroun, H. Lim et al. // Circulation. – 2001. – Vol. 103. – P. 670–677.

9. Patten, R. D. 17 beta-estradiol reduces cardiomyocyte apoptosis in vivo and in vitro via activation of phospho-inositide-3 kinase/Akt signaling / R. D. Patten, I. Pourati, M. J. Aronovitz et al. // Circulation Research. – 2004. – Vol. 95, № 7. – P. 692–699.

Лискова Юлия Владимировна, кандидат медицинских наук, ассистент кафедры госпитальной терапии им. Р.Г. Межебовского, ГБОУ ВПО «Оренбургская государственная медицинская академия» Минздрава России, Россия, 460000, г. Оренбург, ул. Советская, д. 6, тел.: (3532) 72-65-33, e-mail: 968646@bk.ru.

Саликова Светлана Петровна, доктор медицинских наук, заведующая 14 терапевтическим отделением, Санкт-Петербургский ГУЗ «Госпиталь для ветеранов войн», Россия, 193079, г. Санкт-Петербург, ул. Народная, д. 21, корп. 2., тел.: (812) 446-17-94, e-mail: gvv@zdrav.spb.ru.

УДК 616.711-018.3-089.819
© Е. Ш. Ломтатидзе, В.В. Доценко, Н.Н. Вознесенская, В.А. Петров, Н.К. Вознесенский, А.В. Миронов, Э.М. Григорьев, 2013

Е. Ш. Ломтатидзе[1], В.В. Доценко[2], Н.Н. Вознесенская[3], В.А. Петров[4], Н.К. Вознесенский[4], А.В. Миронов[5], Э.М. Григорьев[5]

ИСТОРИЯ РАЗВИТИЯ МАЛОИНВАЗИВНОЙ ХИРУРГИИ ПЕРЕДНИХ ОТДЕЛОВ ПОЗВОНОЧНИКА НА ПОЯСНИЧНОМ УРОВНЕ

[1]ФГБОУ ВПО «Российский университет дружбы народов», г. Москва
[2]ФГУ «Центральный научно-исследовательский институт травматологии и ортопедии им. Н.Н. Приорова» Минздрава, г. Москва
[3]ФГБУЗ «Клиническая больница № 8 ФМБА России», г. Обнинск
[4]Институт атомной энергетики Федеральное государственное автономное образовательное учреждение высшего профессионального образования «Национальный исследовательский ядерный университет «МИФИ», г. Обнинск
[5]МУЗ «Коломенская центральная районная больница», г. Коломна

Представленный обзор посвящен истории развития хирургии передних отделов пояснично-крестцового отдела позвоночника. До настоящего времени выбор метода оперативного лечения дегенеративных заболеваний пояснично-крестцового отдела позвоночника вызывает споры. Исторический анализ развития хирургических методов позволяет понять место переднего доступа при дегенеративно-дистрофических заболеваниях пояснично-крестцового отдела позвоночника, оценить перспективы прогнозирования его эффективности, осмыслить цели и задачи, стоящие перед нейрохирургами и ортопедами, посвятившими себя хирургии позвоночника.

Ключевые слова: *FBSS – (failed back surgery syndrome – синдром неудачно оперированного позвоночника), грыжи межпозвонковых дисков, дискэктомия передним доступом, вентральная нейрохирургическая декомпрессия и стабилизация.*

E.Sh. Lomtatidze, V.V. Dotsenko, N.N. Voznesenskaya, V.A. Petrov, N.K. Voznesensky, A.V. Mironov, E.M. Grigoriev

THE HISTORY OF DEVELOPMENT OF MINI-INVASIVE SURGERY OF FRONT DEPARTMENTS AT LUMBAR LEVEL

The review is devoted to history of development of mini-invasive surgery front departments of lumbar level. The choice of method of expeditious treatment of degenerative diseases of lumbar level may cause discussions. The historical analysis of development of surgical methods allowed to understand the place of front access in degenerative and dystrophic diseases of lumbar level, to estimate prospects of forecasting of its efficiency, to comprehend the purposes and the tasks facing neurosurgeons and orthopedists devoted to spinal surgery.

Key words: *FBSS – failed back surgery syndrome, intervertebral hernia, diskectomy by ventral access, ventral neurosurgical decompression and stabilization.*

Введение. До настоящего времени выбор хирургической методики для лечения дегенеративных заболеваний пояснично-крестцового отдела позвоночника вызывает споры [7, 9, 11]. Почему, несмотря на существенное продвижение вперед техники и технологии оперативного, в том числе малоинвазивного лечения, нет единого понимания, а вследствие этого не существует и общего алгоритма для решения проблемы заболевания, уверенно занимающего первое место среди патологии опорно-двигательного аппарата? Для получения ответа целесообразно рассмотреть историю развития малоинвазивной хирургии передних отделов пояснично-крестцового отдела позвоночника.

В хирургическом лечении дегенеративно-дистрофических заболеваний пояснично-крестцового уровня позвоночника в настоящее время применяются различные оперативные методы: ALIF (Anterior Lumbar Interbody Fusion – передний межтеловой спондилодез), PLIF (Posterior Lumbar Interbody Fusion – задний межтеловой спондилодез), TLIF (Transforaminal Lumbar Interbody Fusion – трансфораминальный межтеловой спондилодез), заднебоковой (межпоперечный) спондилодез и транспедикулярная фиксация. Несмотря на, то, что эти методы использовались в лечении заболеваний поясничных дисков многие годы, при каждой из этих операций применимы малоинвазивные доступы, ни один из них до настоящего времени не является предпочтительным и не доминирует в структуре выполненных операций. И это легко объяснимо с позиций доказательной медицины, в основе которой лежит, как известно, не только доказанная эффективность, но и такие понятия, как соотношение сложности выполнения (осуществимости), доступности, стоимости и эффективности метода лечения. Все эти параметры могут в различной степени способствовать либо препятствовать внедрению и продвижению новых технологий лечения.

В современной хирургии позвоночника внедрение малоинвазивных методик носило революционный характер. Однако, несмотря на полученные удовлетворительные клинические результаты, необходимо понимать, что подведены лишь их первоначальные итоги. Проведение проспективных исследований, оценивающих отдаленные результаты лечения, является основанием для определения безопасности и эффективности применения различных методов малоинвазивных операций при дегенеративно-дистрофических заболеваниях позвоночника.

Цель: произвести исторический обзор развития малоинвазивных методик в хирургии поясничного отдела позвоночника, анализ их дальнейших перспектив в свете прогнозирования их эффективности.

Впервые задний межтеловой спондилодез (PLIF) на поясничном отделе позвоночника был выполнен R.B. Cloward в 1943 г. как метод одновременного достижения декомпрессии корешка и межтелового спондилодеза у большого количества пациентов с грыжей диска поясничного отдела позвоночника [6]. После дискэктомии в межтеловое пространство устанавливали трансплантат из гребня подвздошной кости. R.B. Cloward докладывал о хороших клинических результатах и высокой частоте возникновения спондилодеза. Несмотря на то, что частота осложнений была относительно высокой, включая и несостоятельность спондилодеза, и часто сообщалось о невозможности достижения результатов, описанных R.B. Cloward, до 90-х гг. прошлого столетия публикации, сообщающие о результатах хирургического лечения позвоночника при дегенеративных заболеваниях и стенозах позвоночного канала на поясничном уровне, носили достаточно обнадеживающий характер. Наиболее оптимистичные результаты декомпрессивных операций при стенозе позвоночного канала в 1992 г. опубликовали J. A. Turner и соавторы на основании анализа 74 журнальных статей [22]. Хорошие результаты были достигнуты в 64 % случаев, в основном у пациентов с дегенеративным спондилолистезом. Было обнаружено, что наиболее эффективным является осуществление артродеза [13].

Однако эти оптимистические отчеты никак не коррелировали с количеством возвращенных к труду пациентов, данные по которым являлись по-прежнему удручающими. Именно в связи с этим большинство статей, иллюстрирующих хирургические успехи, умалчивали о возвращении пролеченных пациентов к труду. В настоящее время с развитием принципов доказательной медицины положение изменилось. Стало ясным, что сохранение боли после хирургической декомпрессии поясничных и крестцовых корешков – явление достаточно частое [2]. Рецидивы боли в спине после хирургического лечения грыж межпозвонковых дисков (МПД) поясничного отдела позвоночника имеются у 1/3 оперированных больных (до 38 % случаев). В проведенном в Институте неврологии в Рио-де-Жанейро исследовании из 121 пациента, подвергшегося хирургическому вмешательству, 47 (38,8 %) имели признаки FBSS – Failed Back Surgery Syndrome [18, 20]. В Великобритании у 5–10 % пациентов, которые перенесли операцию на позвоночнике, не отмечалось никакого уменьшения боли, в результате количество больных FBSS ежегодно нарастает как минимум на 2 000 человек [2].

Резюмируя сказанное, отметим, что анализ выполненных исследований наглядно демонстрирует высокую частоту FBSS, то есть синдрома неудачной операции на позвоночнике [1], что объясняет-

ся наиболее частым применением в практической хирургии пояснично-крестцового уровня позвоночника заднего доступа и патогенетически связано с изменениями практически всех структур позвоночного столба: межпозвонкового диска, межпозвонковых суставов, мышц, связок, крестцово-подвздошного сочленения. При каждом из встречающихся механизмов, таких, как компрессия корешка, артрит, нестабильность, дегенерация диска, миозит, фасцит, бурсит, у пациента после операции возникает воспалительная реакция оболочек спинного мозга – субдуральный, эпидуральный фиброз и арахноидит. Следует отметить, что с использованием устройств для фиксации позвоночника появились новые причины для формирования боли в послеоперационном периоде и FBSS. Эти устройства при их неправильной установке могут вызывать компрессию нервного корешка, псевдоартроз и нестабильность.

В конечном итоге, рецидив болевого синдрома у 36,4 % оперированных пациентов первично связан с рубцово-спаечным процессом в эпидуральном пространстве, сдавливающим нервный корешок и сопровождающую его корешковую артерию и эпидуральные вены, а в 28,2 % случаев – сочетанием рубцово-спаечного процесса с рецидивом грыжи межпозвонкового диска. Существенными ограничениями для дальнейшего увеличения количества операций, выполненных открытым, в подавляющем большинстве случаев задним доступом, было связано с тем, что открытое выполнение спондилодеза на уровне пояснично-крестцового отдела позвоночника связано с удлинением времени пребывания в стационаре и в связи с этим с возрастающей стоимостью лечения. Кроме того, стало очевидным, что большая интраоперационная (по сути – ятрогенная) травма мышц и мягких тканей при открытых вмешательствах сопровождается персистирующими патологическими изменениями в раннем и отдаленном послеоперационном периодах, что отрицательно сказывается на прогнозе восстановления трудоспособности и качества жизни пациентов. Неудовлетворенность хирургов и пациентов результатами и стоимостью оперативного лечения послужила толчком к поискам решений с учетом достижений медицинских технологий и технического прогресса.

В результате усовершенствования PLIF была разработана малоинвазивная методика mini-PLIF» (малоинвазивный задний межтеловой спондилодез поясничного отдела позвоночника). Операция включает в себя выполнение краевой резекции дужки позвонка с медиальной фасетэктомией, удаление желтой связки, сдвиг корешка медиально, дискэктомию, дистракцию межтелового промежутка и обработку замыкательных пластин. Дисковое пространство заполняется аутокостью либо аллотрансплантатом из кортикальной кости, или кейджем. Дать объективную оценку эффективности операции представляется преждевременным, однако следует отметить, что при ее выполнении сохраняется большинство рисков, характерных для PLIF и имеющих ведущее значение в развитии FBSS. Несомненными положительными качествами являются общие для малоинвадивных методик: сокращение объема кровопотери в среднем до 190 мл, продолжительность пребывания в стационаре от 2 до 4 дней.

Малоинвазивный трансфораминальный межтеловой спондилодез поясничного отдела позвоночника (Transforaminal Lumbar Interbody Fusion – TLIF), по сути, близок методике mini-PLIF», но имеет некоторые преимущества. Сохраняются задние структуры, минимизируется тракция дурального мешка и риск повреждения нервных корешков, что в совокупности является профилактикой развития рубцовых процессов. Однако применение TLIF ограничено: метод позволяет осуществить прямую декомпрессию нервного корешка монолатерально. В определенном смысле это может быть преимуществом, так как четко ограничивает показания к применению метода и облегчает отбор больных, что, несомненно, сопровождается уменьшением неблагоприятных исходов и осложнений.

Анализ новых разработок путей и методов лечения дегенеративно-дистрофических заболеваний поясничного уровня позвоночника показывает, что, несмотря на непрерывно совершенствуемые методы, в основе которых лежит задний либо заднебоковой доступ, риски развития синдрома неудачной операции на позвоночнике (FBSS) в целом сохраняются. Но если к 2000 г. ведущие хирурги [16] и клинические эпидемиологи [4] высказывали сомнение в эффективности спондилодеза вследствие высокого уровня осложнений, то по мере разработки новых методов и техник лечения мнение о результатах лечения стало более оптимистичным. В опубликованной под эгидой Dartmouth Medical School серии проспективных четырехлетних исследований с участием нескольких тысяч пациентов, перенесших операцию удаления грыжи диска на поясничном уровне, продемонстрирована более высокая эффективность оперативного лечения по сравнению с консервативным по всем первичным и вторичным результатам, за исключением возвращения к труду [21, 23]. К 70-м гг. прошлого столетия накопился большой клинический материал, связанный с применением доступов к передним отделам пояснично-крестцового уровня (ALIF), в особенности при неудовлетворительных результатах после задних операций [5, 8].

Однако по всем основным показателям (травматичность, кровопотеря, осложнения, сроки реабилитации и др.) он значительно уступал малотравматичным дорсальным операциям. Это закономерно приводило к тому, что задний доступ уверенно доминировал, несмотря на то, что при нем частота осложнений достигала 50 %, а передние операции носили эпизодический характер. Неудивительно, что в этот период появилось много противников переднего доступа на поясничном уровне. Однако три события, которые произошли в разных клиниках, расположенных на разных континентах, позволили совершить революционный прорыв в хирургии переднего доступа. Это начало использования в нейрохирургии хирургического микроскопа, доказанная на примере лапароскопической микрохолецистэктомии возможность микрохирургических операций, разработка межтелового цилиндрического имплантата – кейджа.

Эти разработки, помноженные на достижения научно-технического прогресса, привели к мощному развитию хирургии позвоночника в конце прошлого века и к широкому распространению в клинической практике переднего доступа, но уже с позиций малоинвазивной хирургии. С одной стороны, хирурги разработали лапароскопические методы [1, 2, 3, 4, 14, 16, 17]. С другой стороны, традиционный вентральный доступ был уменьшен в размере и соединен с микрохирургической технологией, в результате чего этот доступ приобрел все преимущества минимально-инвазивного метода. Он известен под аббревиатурой mini-ALIF. Преимущества этого метода состоят в минимальной травматизации тканей, малой кровопотере, небольшой продолжительности операции при малом числе осложнений [1, 2, 3, 4, 15, 24]. Потенциальными преимуществами является предотвращение эпидурального рубцевания, сохранение задних структур позвоночного столба, уменьшение риска повреждения нервных элементов. Используется широкий ассортимент имплантов и трансплантатов: аутотрансплантат из гребня подвздошной кости, цилиндрические костные штифты, кольца из бедренной аллокости, углеволоконные кейджи, металлические цилиндрические и кейджи с внешней резьбой.

H.M. Mayer [17] предложил ретроперитониальный переднелатеральный мини-доступ, для осуществления которого использовал систему ретракторов и специальный инструмент. Доступ выполнялся в положении больного на правом боку. Хирург имел возможность манипулировать на левой передней поверхности тела позвонка. При этом не было необходимости мобилизовывать общую левую подвздошную вену при манипуляциях на сегменте L4-L5, что сводило к минимуму риск ее повреждения. Автор использовал доступ для стабилизирующих операций. Недостатком метода явилась невозможность выполнить из него переднюю декомпрессию и ревизию позвоночного канала.

T.J. Huang с соавторами [10] сообщают о 25 операциях, выполненных левосторонним внебрюшинным мини-доступом. Основную категорию составили пациенты с синдромом неудачных оперативных вмешательств на поясничном уровне из заднего доступа (FBSS). Хорошие и благоприятные результаты получены у 24 пациентов. По сравнению с более ранним периодом все больше хирургов стали отдавать предпочтение внебрюшинному доступу, считая, что он дает меньше осложнений, чем чрезбрюшинный [14, 15, 21].

Если задний мини-доступ хирурги остроумно называли хирургией через «замочную скважину», то переднюю открытую малоинвазивную технологию можно сравнить с хирургией через несколько «замочных скважин», размещенных одна над другой.

Другим малоинвазивным методом, как и в общей хирургии, стал лапароскопический ALIF, требующий участия хирурга, владеющего современными лапароскопическими методиками и знакомого с передними доступами на поясничном отделе позвоночника. Анализ убедительно показал, что результаты (особенно отдаленные) переднего спондилодеза значительно превосходят методы задней фиксации [12]. Причины ограниченного применения этого метода связаны с дороговизной лапароскопического оборудования, отсутствием навыков его применения у вертебрологов. Возникающие интраоперационные осложнения часто бывают серьезными и неустранимыми из данного доступа и требуют перехода к открытому переднему доступу.

B.W. Kirkham и J.D. Schwender [13] считают, что при установке кейджей лапароскопическим доступом особенно велик риск повреждения магистральных сосудов. Ограниченный обзор и ограничение манипуляций – наиболее часто упоминаемые причины этого осложнения. T.A. Zdeblick и соавторы [24, 25] сравнили лапароскопический доступ к L4-L5 с мини-открытым доступом и выявили, что уровень осложнений при лапароскопическом доступе намного выше (25 % против 4 %). Из-за высокого риска сосудистых осложнений эти исследователи рекомендуют мини-открытый доступ. J.J. Regan и соавторы [19] применили лапароскопический ALIF у 58 пациентов. У 3 пациентов оперативное вмешательство перешло в открытое из-за возникшего кровотечения из сегментарных подвздошных вен. У 2 пациентов зафиксировано такое же осложнение, но его удалось ликвидировать эндоскопи-

ческим способом. У 1 пациента было повторное открытое вмешательство для удаления кейджа, вызвавшего раздражение нервного корешка; у 1 пациента наблюдалась ретроградная эякуляция после двухуровневого спондилодеза; у 1 больного образовался спинномозговой свищ с вытеканием ликвора.

Наличие в арсенале хирургов двух малоинвазивных передних методик к поясничнокрестцовому уровню можно только приветствовать, так как в здоровой конкуренции каждая из методик продолжает развиваться. На сегодняшний день открытые малоинвазивные доступы применяются значительно чаще, но это касается пояснично-крестцового уровня. При операциях на грудном отделе позвоночника тенденция такова, что лапароскопическая техника быстро завоевывает ведущие позиции. На наш взгляд, лапароскопическая хирургия передних отделов поясничного уровня, хотя и переживает сейчас спад, также имеет возможности для дальнейшего развития.

Мы видим три основных проблемы, из-за которых лапароскопический метод уступает в настоящее время открытому mini-ALIF, хотя в хирургическую практику они вошли одновременно. Старт лапароскопических операций был даже более бурным и многообещающим, возможно, потому, что к этому времени в общей хирургии лапароскопия утвердилась прочно и основательно. Эти причины следующие.

1. Доступ к сегменту L4-L5. Не решена проблема надежной защиты магистральных сосудов на период операции. В основном это относится к общей левой подвздошной вене, которая является наиболее уязвимой. Ее ранение требует перехода на традиционный широкий доступ, занимающий время, что чревато значительной кровопотерей. При открытом мини-доступе система ретракторов надежно защищает сосуды, а при ранении сосуда осложнение устраняется из имеющегося доступа.

2. Доступ к сегменту L5-S1 при лапароскопии применяется значительно чаще, чем L4-L5, так как осуществляется в развилке подвздошных сосудов и в этом отношении относительно безопасен. Но тут кроется другая опасность, касающаяся исключительно мужчин. В ретроперитониальной жировой клетчатке, расположенной над сегментом L5-S1, находится верхнее гипогастральное симпатическое сплетение, представляющее собой тонкую паутину, сплетенную из нежных нервных волокон, доступное для визуализации только при использовании микрохирургии. При его повреждении возникает ретроградная эякуляция, и как следствие стерильность. При существующей лапароскопической методике доступ возможен только в развилке магистральных сосудов через топографическую зону, в которой находится вышеуказанное симпатическое сплетение. Его волокна очень чувствительны к коагуляции, которая широко используется при лапароскопии (диатермический крючок). При открытом доступе хирург имеет возможность сместить жировую клетчатку с нервными волокнами в противоположную сторону, минимально их травмируя. Этим объясняется, что ретроградная эякуляция встречается значительно чаще при лапароскопии.

3. Лапароскопическая техника не позволяет производить вентральную декомпрессию и визуализацию спинномозговых нервов.

Некоторые авторы к проблемам лапароскопической методики относят дороговизну оборудования и сложность овладения техническими навыками. Но это временные трудности, реально решаемые по сравнению с вышеизложенными. В настоящее время можно считать лапароскопическую методику эффективной и безопасной, если ограничить область ее применения у женщин, на уровне сегмента L5-S1 для стабилизирующей операции, не предусматривающей декомпрессию. В этом случае лапароскопическая техника имеет преимущество по сравнению с mini-ALIF, которое заключается в том, что период общего восстановления более комфортен, уменьшается потребность в применении наркотических анальгетиков. В остальных клинических ситуациях предпочтение следует отдавать mini-ALIF, преимуществом которого, в свою очередь, является значительно больший диапазон хирургических возможностей.

Таким образом, современный mini-ALIF является эффективным методом лечения безуспешных оперативных вмешательств, выполненных задним доступом. Это в равной мере касается как декомпрессивных, так и стабилизирующих операций. ALIF позволяет создать новый доступ к позвоночнику, не затрагивающий прежнего послеоперационного рубца, выполнить полноценную декомпрессию и операцию сращения без образования фиброзной ткани в позвоночном канале. По последним данным, комбинация заднего сращения и педикулярной винтовой фиксации (PLIF) дает положительный результат в 49–60 % случаев. В то же время ALIF при таких же случаях дает положительный результат в 91 %.

Роль эпидуральной фиброзной ткани и рубцов в неблагоприятном исходе операций, выполненных задним доступом, является одним из факторов рецидивирующего болевого синдрома, локализованного в спине и нижних конечностях. Достоверно доказано, что ALIF снижает риск такого ослож-

нения и исключает возможность рецидивирующей боли, связанной с рубцеванием твердой оболочки спинного мозга и нервных корешков.

При заднем доступе вход в эпидуральное пространство осуществляется путем рассечения желтой связки. Поскольку большинство грыж МПД являются подсвязочными, то для удаления ее необходимо пройти через заднюю продольную связку. Таким образом, при заднем доступе существуют два послеоперационных дефекта, через которые возможно попадание крови в эпидуральное пространство. Другим неблагоприятным фактором является тракция корешков и дурального мешка. Это основные причины развития эпидурального фиброза впоследствии. Передний доступ выгодно отличается тем, что все подсвязочно расположенные грыжи МПД можно удалить, не заходя в эпидуральное пространство. Также нет необходимости выполнять тракцию корешков и дурального мешка. В таблицах 1–2 представлены преимущества и недостатки mini-ALIF и mini-PLIF.

Таблица 1–2

Преимущества и недостатки в выборе хирургического доступа в лечении дегенеративной нестабильности
1. Передний подход

Преимущества	Недостатки
Кратчайший подход к патологическому очагу	«Непривычные» нейрохирургические доступы
Сохранение задних структур	Технические сложности – контакт с брюшиной, мочеточником, крупными венами и артериями
Доступ через патологический МПД	
Широкая передняя декомпрессия, надежная стабилизация	
Не травмируются спинномозговые нервы	
Радикальность решения проблемы	

Таблица 1–2

Преимущества и недостатки в выборе хирургического доступа в лечении дегенеративной нестабильности
2. Задний подход

Преимущества	Недостатки
Надежная фиксация (PLIF)	Значительная резекция задних опорных костных структур
Широкая задняя декомпрессия	Тракция дурального мешка и корешков
Отработанные («знакомые») доступы	Доступ через позвоночный канал для межтелового спондилодеза – кратчайший путь к эпидуральному фиброзу
	Внедрение большого количества «металла»
	Нерадикальность вмешательства

Заключение. До настоящего времени выбор хирургической методики для лечения дегенеративных заболеваний пояснично-крестцового отдела позвоночника вызывает споры. Почему нет единого понимания и алгоритма для решения проблемы заболевания, уверенно занимающего первое место среди патологии опорно-двигательного аппарата? Ответить на этот вопрос не так уж сложно. Среди вертебрологов, которые одинаково успешно владеют передними и задними малоинвазивными методами, таких споров нет. В настоящее время практически все дегенеративные заболевания на этом уровне оперируются спереди, и никаких разногласий нет. Причина ясна – хирурги овладели передним доступом.

В основе дегенеративной патологии позвоночника почти всегда причина кроется в изменениях, возникающих в межпозвонковом диске. Передние доступы позволяют удалять утративший свою функцию дегенеративный диск, поэтому эти операции называют радикальными. Иначе говоря, они направлены на само заболевание, поэтому дают не только непосредственный эффект, но и отдаленные хорошие результаты. Следствием дегенеративно измененного диска чаще бывают грыжи и нестабильность. Задние операции как раз и являются эффективным способом удаления грыжи, стабилизации позвоночного сегмента, но метод не позволяет воздействовать на само заболевание («больной» диск). Эта технология не гарантирует в отдаленном периоде возвращение болевого синдрома вследствие рецидива грыжи, нестабильности и других причин.

Передний малоинвазивный доступ на поясничном уровне требует хорошей общехирургической подготовки, но это не должно останавливать нейрохирургов, ортопедов, посвятивших себя хирургии позвоночника.

Список литературы

1. Доценко, В. В. Повторные операции при дегенеративных заболеваниях позвоночника / В. В. Доценко // Хирургия позвоночника. – 2004. – № 4. – С. 63–67.
2. Доценко, В. В. Использование вентрального доступа при хирургическом лечении поясничного остеохондроза / В. В. Доценко, Н. Н. Карякин, Н. А. Стариков, С. В. Бербенев // Нейрохирургия. – 2000. – № 1–2. – С. 12–15.
3. Загородний, Н. В. Минимально инвазивный передний доступ в хирургии дегенеративного стеноза поясничного отдела позвоночника / Н. В. Загородний, В. В. Доценко, М. Т. Сампиев // Вестник Российского университета дружбы народов. – 2003. – № 2. – С. 113–117.
4. Загородний, Н. В. Минимально-инвазивный передний доступ в хирургии поясничного отдела позвоночника / Н. В. Загородний, В. В. Доценко, М. Т. Сампиев и др. // Вестник Российского Университета Дружбы Народов. – 2001. – № 3. – С. 99–103.
5. Boswell, M. V. Interventional techniques in the management of chronic spinal pain: evidence-based practice guidelines / M. V. Boswell, R. V. Shah, C. R. Everett et al. // Pain Physician. – 2005. – Vol. 8, № 1. – P. 1–47.
6. Cloward, R. B. Lesions of the intervertebral disks and their treatment by interbody fusion methods. The painful disk / R. B. Cloward // Clin. Orthop. Relat. Res. – 1963. – Vol. 27 – P. 51-77.
7. Grob, D. Circumferential fusion of the lumbar and lumbosacral spine: comparison of two techniques of anterior spinal fusion / D. Grob, H. J. Scheier, J. Dvorak // Chir. Organi. Mov. – 1991. – Vol. 76. – P. 123–131.
8. Hacker, R. J. Comparison of interbody fusion approaches for disabling low back pain / R. J. Hacker // Spine. – 1997. – Vol. 22. – P. 660–665.
9. Herron, L. D. L4-5 degenerative spondylolisthesis. The results of treatment by decompressive laminectomy without fusion / L. D. Herron, A. C. Trippi // Spine. – 1989. – Vol. 14, № 2. – P. 534–538.
10. Huang, T. J. Technique of video-assisted troracoscopis surgery for the spine new approach / T. J. Huang, R. W. Hsu, H. P. Liu // World J. Surg. – 1997. – Vol. 21, № 4. – P. 358–361.
11. Ishihara, H. Minimum 10-year follow-up study of anterior lumbar interbody fusion for isthmic spondylolisthesis / H. Ishihara, R. Osada, M. Kanamori // J. Spinal Disord. – 2001. – Vol. 14. – P. 91–99.
12. Kim, S. M. Biomechanical comparison: stability of lateral-approach anterior lumbar interbody fusion and lateral fixation compared with anterior-approach anterior lumbar interbody fusion and posterior fixation in the lower lumbar spine / S. M. Kim, T. J. Lim, J. Paterno // J. Neurosurg. Spine. – 2005. – Vol. 2, № 1. – P. 62–68.
13. Kirkham, B. W. Lumbar intervertebral cages: limitations and complications / B. W. Kirkham, J. D. Schwender // Operative techniques in orthopaedics. – 2000. – Vol. 10, № 4. – P. 320–324.
14. Lazennec, J. Y. Anatomic basis of minimal anterior extraperitoneal approach to the lumbar spine / J. Y. Lazennec, B. Pouzet, S. Ramare // Surg. Radiol. Anat. – 1999. – Vol. 21, № 1. – P. 7–15.
15. Linson, M. A. Anterior and combined anteroposterior fusion for lumbar disc pain: a preliminary study / M. A. Linson, H. Williams // Spine. – 1991. – Vol. 16. – P. 143–145.
16. Mayer, H. M. The ALIF concept / H. M. Mayer // Eur. Spine J. – 2000. – Vol. 9, № l. – P. 35–43.
17. Mayer, H. M. A new microsurgical technique for minimally invasive anterior lumbar interbody fusion / H. M. Mayer // Spine. – 1997. – Vol. 15, № 22. – P. 691–699.
18. Nachemson, A. Neck and Back Pain / A. Nachemson. – Lippincott Williams and Wilkins, 2000. – 512 p.
19. Regan, J. J. Laparoscopic approach to L4-L5 for interbody fusion using BAK cages: experience in the first 58 cases / J. J. Regan, R. J. Aronoff, D. D. Ohnmeiss, D. K. Sengupta // Spine. – 1999. – Vol. 24, № 20. – P. 2171–2174.
20. Rodrigues, F. F. Failed back surgery syndrome. Casuistic and etiology / F. F. Rodrigues, D. C. Dozza, C. R. de Oliveira, R. G. de Castro // Arq. Neuropsiquiatr. – 2006. – Vol. 64, № 3-B. – P. 757–761.
21. Tsantrizos, A. Biomechanical stability of five stand-alone anterior lumbar interbody fusion constructs / A. Tsantrizos, A. Andreou, M. Aebi // Eur. Spine J. – 2000. – Vol. 9, № 1. – P. 14–22.
22. Turner, J. A. Surgery for lumbar spinal stenosis. Attempted meta-analysis of the literature / J. A. Turner, M. Ersek, L. Herron, R. Deyo // Spine. – 1992. – Vol. 17, № 1. – P. 1–8.
23. Weinstein, J. N. Surgical versus nonoperative treatment for lumbar disc herniation : four-year results for the Spine Patient Outcomes Research Trial (SPORT) / J. N. Weinstein, J. D. Lurie, T. D. Tosteson et al. // Spine. – 2008. – Vol. 33, № 25. – P. 2789–2800.
24. Zdeblick, T. A. A prospective, randomized study of lumbar fusion: preliminary results / T. A. Zdeblick // Spine. – 1993. – Vol. 18, № 8. – P. 983–991.

25. Zdeblick, T. A. Indications for lumbar spinal fusion introduction. 1995 Focus Issue Meeting on Fusion / T. A. Zdeblick, E. N. Jr. Hanley, V. K. Sonntag // Spine. – 1995. – Vol. 20, № 24. – P. 124–125.

Ломтатидзе Евгений Шалвович, доктор медицинских наук, профессор, заведующий кафедрой травматологии, ортопедии и артрологии факультета повышения квалификации медицинских работников, ФГБОУ ВПО «Российский университет дружбы народов», Россия, 117198, г. Москва**,** ул. Миклухо-Маклая, д. 21, корпус 3, тел.: (495) 434-66-46, e-mail: ppevg@mail.ru.

Доценко Владимир Валентинович, доктор медицинских наук, профессор, ФГУ «Центральный научно-исследовательский институт травматологии и ортопедии им. Н.Н. Приорова» Минздрава Россия, 125299, г. Москва, ул. Приорова, д. 10, тел.: (495) 450-38-31, e-mail: V-dotsenko@mail.ru.

Вознесенская Нина Николаевна, врач-нейрохирург травматологического отделения, ФГБУЗ «Клиническая больница № 8 ФМБА России», Россия, 249033, г. Обнинск, ул. Ленина, д. 85, тел.: 8-903-026-16-82, e-mail: carry31@yandex.ru.

Петров Владимир Александрович, доктор медицинских наук, профессор, Институт атомной энергетики ФГАОУ ВПО «Национальный исследовательский ядерный университет «МИФИ», Россия, 249040, г. Обнинск, Студгородок, д. 1, тел.: (48439) 4-24-71.

Вознесенский Николай Константинович, доктор медицинских наук, профессор, Институт атомной энергетики, ФГАОУ ВПО «Национальный исследовательский ядерный университет «МИФИ», Россия, 249040, г. Обнинск, Студгородок, д. 1, тел. 8-910-917-18-31, e-mail: nikwo@mail.ru.

Миронов Андрей Владимирович, врач-нейрохирург, МУЗ «Коломенская центральная районная больница», Россия, г. Коломна, ул. Октябрьской революции, д. 318, тел.: (4966) 12-26-27, e-mail: andremir@mail.ru.

Григорьев Эдуард Михайлович, врач-нейрохирург, МУЗ «Коломенская центральная районная больница», Россия, г. Коломна, ул. Октябрьской революции, д. 318, тел.: (4966) 12-26-27, e-mail: ivanopio@yandex.ru.

УДК 616.711-018.3-089.819
© Е. Ш. Ломтатидзе, В.В. Доценко, Н.Н. Вознесенская, В.А. Петров, Н.К. Вознесенский, И.П. Сербин, А.В. Миронов, Э.М. Григорьев, 2013

Е. Ш. Ломтатидзе[1], В.В. Доценко[2], Н.Н. Вознесенская[3], В.А. Петров[4], Н.К. Вознесенский[4], И.П. Сербин[5], А.В. Миронов[6], Э.М. Григорьев[6]

ВЕНТРАЛЬНАЯ НЕЙРОХИРУРГИЧЕСКАЯ ДЕКОМПРЕССИЯ ПРИ ЛЕЧЕНИИ СИНДРОМА НЕУДАЧНО ОПЕРИРОВАННОГО ПОЗВОНОЧНИКА

[1]ФГБОУ ВПО «Российский университет дружбы народов»
[2]ФГУ «Центральный научно-исследовательский институт травматологии и ортопедии им. Н.Н. Приорова» Минздрава, г. Москва
[3]ФГБУЗ «Клиническая больница № 8 ФМБА России», г. Обнинск
[4]Институт атомной энергетики Федеральное государственное автономное образовательное учреждение высшего профессионального образования «Национальный исследовательский ядерный университет «МИФИ», г. Обнинск
[5]Филиал № 1 ФГУ «1586 Окружной военный клинический госпиталь Московского военного округа» Министерства обороны РФ, г. Москва.
[6]МУЗ «Коломенская центральная районная больница», г. Коломна

Предложена тактика хирургического лечения больных, ранее оперированных на поясничном отделе позвоночника по поводу дегенеративной патологии. Указаны причины развития синдрома неудачно оперированного позвоночника (FBSS), изучены факторы, влияющие на результаты выполненных операций. Было выполнено 116 хирургическох вмешательств. Сделано заключение о доминирующей роли спаечного процесса в дорсальном эпидуральном пространстве при рецидивах болевого синдрома в послеоперационном периоде хирургического лечения задним доступом дегенеративно-дистрофических заболеваний поясничного уровня позвоночника. Показано, что положительный результат обеспечивается у большинства пациентов при выполнении повторных операций с применением вентральной (передним доступом) нейрохирургической декомпрессии и стабилизации.

Ключевые слова: *FBSS (failed back surgery syndrome – синдром неудачно оперированного позвоночника), грыжи межпозвонковых дисков, дискэтомии передним доступом, вентральная нейрохирургическая декомпрессия и стабилизация.*

E.Sh. Lomtatidze, V.V. Dotsenko, N.N. Voznesenskaya, V.A. Petrov, N.K. Voznesensky, I.P. Serbin, A.V. Mironov, E.M. Grigoriev

THE VENTRAL NEUROSURGICAL DECOMPENSATION IN TREATMENT OF SYNDROME OF UNLUCK OPERATED SPINE

The methodics of surgical treatment of ptients operated in the section of L-spine because of degenerative pathology. The reasons were showen, it was unlucky operation (FBSS), factors were studied, they influenced on the operative results. 116 surgical interventions were done. The conclusion was about dominative role of defect in spinal process in the dorsal epidural space in case of repain syndrome in the postoperative period of surgical treatment by back usage of degenerative-distrophic disease of lumbal level of the spine. The positive result was observed in many patients in reoperations using ventral (front usage) of neurosurgical decompensation and stabilization.

Key words: *FBSS – (failed back surgery syndrome), hernia of intervertebral discs, discectomy of front usage, ventral neurosurgical decompensation and stabilization.*

Введение. Failed Back Surgery Syndrome (FBSS) – устойчивый симптомокомплекс, связанный с ранее выполненными операциями на позвоночнике и характеризующийся хронической болью в нижней части спины и/или в ногах после успешной с анатомической точки зрения операции на позвоночнике. Этот термин охватывает гетерогенную группу остаточных, возобновляющихся после операции или вновь появившихся симптомов после хирургического лечения патологии позвоночника. В русскоязычной литературе он обозначается как «синдром неудачной операции на позвоночнике» или «синдром неудачно оперированного позвоночника» [2], в иных литературных источниках и на вебсайтах встречаются формулировки «Chronic back and/or leg pain after spinal surgery» [1, 2], «Unresolved symptoms or new onset of symptoms following surgery», «Patients who have not had a successful result with spinal surgery» [7, 11].

В 90-х гг. прошлого столетия публикации, сообщающие о результатах хирургического лечения дегенеративно-дистрофических заболеваний позвоночника и стенозов позвоночного канала на поясничном уровне, носили достаточно обнадеживающий характер [6, 9, 12, 16]. Однако эти оптимистические отчеты не соответствовали количеству возвращенных к труду пациентов, данные по которым являлись по-прежнему удручающими. Сохранение боли после хирургической декомпрессии поясничных и крестцовых корешков – явление достаточно частое, рецидивы боли в спине и другие признаки FBSS после хирургического лечения грыж межпозвонковых дисков поясничного отдела позвоночника возникают у 40 % больных, в том числе у 10 % пациентов, перенесших операцию на позвоночнике, не отмечается никакого уменьшения боли.

В развитии FBSS принято выделять факторы риска, которые создают преморбидный фон и способствуют реализации конкретных патогенетических механизмов его реализации. Это сахарный диабет, аутоиммунные заболевания, болезни периферических сосудов, табакокурение, психосоциальные проблемы, имеющиеся у 30 % пациентов. Среди непосредственных причин развития синдрома неудачно оперированного позвоночника на долю стеноза спинального канала и/или форамиального стеноза, внутреннего разрушения диска и/или рецидива грыжи диска, псевдоартроза приходится более 70 % случаев развития FBSS. При этом рецидив болевого синдрома у 36,4 % оперированных пациентов патогенетически связан с рубцово-спаечным процессом в эпидуральном пространстве, сдавливающим нервный корешок, и сопровождающую его корешковую артерию и эпидуральные вены, а в 28,2 % случаев – сочетанием рубцово-спаечного процесса с рецидивом грыжи межпозвонкового диска [15, 17].

Операционная травма при выполнении операции задним доступом закономерно сопровождается неконтролируемым разрастанием соединительной ткани, в процессе созревания которой сдавливается корешок, корешковая артерия и эпидуральная вена. Нарушения гемодинамики, потенцированные факторами риска сосудистого характера, как правило, сопровождаются нарушением трофики межпозвонкового диска, его фрагментацией, рецидивами грыж на прооперированном уровне, а также формированием грыж межпозвонковых дисков на смежных уровнях.

В результате усовершенствования оперативной техники при заднем доступе (задний межтеловой спондилодез – Posterior Lumbar Interbody Fusion – PLIF) была разработана малоинвазивная методика «Мини-PLIF», однако при этом сохранилось большинство рисков, имеющих ведущее значение в развитии FBSS и характерных для PLIF.

Применение вентральной нейрохирургической декомпрессии и стабилизации путем переднего

доступа (Anterior Lumbar Interbody Fusion – ALIF) исключает травматизацию задних позвоночных структур и является перспективным направлением профилактики указанных нарушений. Имеется обширный клинический материал, связанный с применением доступов к передним отделам поясничнo-крестцового уровня: вентральной нейрохирургической декомпрессии и стабилизации с использованием переднего внебрюшинного доступа, в том числе при неудовлетворительных результатах после задних операций [5, 10].

Логическим следствием применения вентральной нейрохирургической декомпрессии и стабилизации с использованием переднего внебрюшинного доступа, в наибольшей степени щадящего задние структуры позвоночного столба, является возможность уменьшить риск развития синдрома неудачно оперированного позвоночника (FBSS), а также повысить эффективность его оперативного лечения.

Цель: оценить эффективность хирургического лечения синдрома неудачно оперированного позвоночника при выполнении повторных операций передним внебрюшинным доступом.

Материалы и методы исследования. Было выполнено многоцентровое проспективное исследование особенностей FBSS при операциях на позвоночнике задним доступом. При проспективном исследовании 429 историй болезни пациентов, прооперированных в четырех ЛПУ г. Москвы, Московской и Калужской областей, обнаружено, что в структуре оперативных вмешательств на поясничном отделе позвоночника 27,0 % приходится на повторные операции в связи с развитием синдрома неудачно оперированного позвоночника (табл. 1). Они выполняются в основном в крупных ЛПУ, расположенных в г. Москве и в ближайшем Подмосковье, где доля этих операций достигает 34,4–40,2 %, что в определенной степени отражает центростремительные тенденции пациентов, перенесших неудачную операцию в провинции. Этот факт косвенно свидетельствует о необходимости повышения качества оказания плановой нейрохирургической помощи по поводу дегенеративно-дистрофических заболеваний позвоночника в специализированных ЛПУ провинциальных городов России [1, 2, 3].

Таблица 1

Количественная и качественная структура операций на позвоночнике, включенных в исследование

ЛПУ	Всего		В том числе первичные		В том числе повторные	
	n	%	n	%	n	%
Филиал № 1 ФГУ «1586 ОВКГ МВО» МО РФ г. Москва	117	27,3	70	59,8	47	40,2
ФГБУЗ КБ № 8 ФМБА России г. Обнинск	122	28,4	122	100,0	0	0
ФГБУЗ КБ № 8 ФМБА России г. Химки	65	15,2	39	60,0	26	40,0
МУЗ ЦРБ г. Коломна	125	29,1	82	65,6	43	34,4
Итого	429	100	313	73,0	116	27,0

В структуре пациентов, прооперированных по поводу FBSS, преобладают мужчины в соотношении 61,2 к 38,8 % (табл. 2). При этом среди пациентов мужского пола с FBSS преобладают лица старше 40 лет, то есть имеющие, как правило, наличие факторов риска. Среди женщин возрастные различия недостоверны – 48,6 и 51,4 %, соответственно, что свидетельствует об имеющихся гендерных различиях, нуждающихся в дальнейшем исследовании.

Таблица 2

Структура пациентов с FBSS по полу и возрасту

Пол	До 40 лет		Более 40 лет		Итого		Всего	
	n	%	n	%	n	%	n	%
Мужчины	24	33,3	47	66,6	71	100	71	61,2
Женщины	22	48,6	23	51,4	45	100	45	38,8
Всего	46	39,6	70	60,4	116	100	116	100

Результаты исследования и их обсуждение. Особое внимание заслуживает изучение непосредственных причин развития FBSS. Как видно из таблицы 3, более 88 % случаев FBSS связано с двумя причинами: рецидив грыжи диска и нестабильность после удаления грыжи диска.

Таблица 3

Основные причины развития FBSS

Основные причины развития FBSS	n	%
Рецидив грыжи диска	68	58,6
Сегментарная нестабильность после удаления рыжи диска	35	30,1
Образование грыжи на другом уровне	11	9,5
Оперативное вмешательство не на верном сегменте	2	1,8
Всего	116	100

Для изучения эффективности применения переднего доступа был выполнен анализ осложнений оперативного лечения FBSS. Проанализированы истории болезни 116 больных, получивших оперативное лечение FBSS передним доступом в течение 2010–2012 гг. Эффективность лечения оценивали по клиническим критериям и методами визуализации в соответствии с международными критериями [4, 14]. Результаты проведенного лечения приведены в таблице 4.

Таблица 4

Эффективность оперативного лечения синдрома неудачно оперированного позвоночника (FBSS) передним доступом

Характеристика осложнений при оперативном лечении дегенеративно-дистрофических заболеваний поясничного уровня позвоночника (методы оценки: клиническое обследование, СКТ, МРТ R-визуализация с функциональными пробами)	Частота осложнений		Результаты сравнения Evidence-Based Practice	
	при заднем доступе n = 331	при переднем доступе n = 116		
	Литературные данные, %	Результаты собственных исследований, %	Снижение относительного риска COP, %	Достоверность различий, p
Рецидив грыжи на прооперированном уровне	6 % [17, 18]	2,6 %	56,6 %	t = 1,97 p < 0,05
	33,8 % [2]		92,3 %	t = 10,4 p < 0,001
Фораминальный стеноз и/или стеноз позвоночного канала, за исключением вызванных рецидивом грыжи на прооперированном уровне	30 % [17]	3,4 %	88,7 %	t = 3,0 p < 0,01
Фораминальный стеноз и/или стеноз позвоночного канала – все причины	55,8 % [2]	6,0 %	89,2 %	t = 25,5 p < 0,001
Формирование перидурального или эпидурального фиброза (рубцов) с последующим развитием нейропатии	9,3 % [17]	5,2 %	44,1 %	t = 1,92 p > 0,05
	25 % [8, 13]		79,2 %	t = 3,3 p < 0,01
Боли, вызванные избыточным разрастанием соединительной ткани	19,6 % [4, 17]	16,4 %	16,3 %	t = 0,78 p > 0,05
Псевдоартроз	14,8 % [4, 17]	1,7 %	88,5 %	t = 5,7 p < 0,01
Формирование нестабильности позвоночника, в том числе в связи с фрагментацией межпозвонкового диска	9,3 % [4, 17]	4,3 %	53,8 %	t = 2,08 p < 0,05
Спондилодисциты	1,6 %[4, 17]	2,6 %	-38,5 %	t = 0,6 p > 0,05
Формирование грыжи межпозвонкового диска на смежном уровне	1,6 % [4, 17]	3,4 %	-52,9 %	t = 1,0 p > 0,05
Психологические причины / причину FBSS выявить не удалось	8,7 % [4, 17]	12,1 %	-39,1 %	t = 3,5 p < 0,01
Итого, частота развития FBSS	38,8 % [4, 17]	18,9 %	51,3 %	t = 9,95 p < 0,001

Частота развития рецидива грыжи на прооперированном уровне может колебаться в широких пределах. Наиболее оптимистичные данные приводит M.V. Boswell с соавторами [4], однако, по мнению ведущих хирургов, эта цифра существенно выше и в многоцентровых исследованиях достигает 33,8 % [2]. При удалении грыжи диска передним доступом, при котором осуществляется полная экс-

тирпация диска с обеспечением спондилодеза, на оперированном уровне исчезают предпосылки для рецидива. Снижение относительного риска развития FBSS колеблется от 56,6 % при $p < 0,05$ до 92,3 % при $p < 0,001$. В наших исследованиях в течение 2 лет рецидивы грыжеобразования имели место в 3 случаях из 116 при прогнозе от 7 до 39 человек. Во всех случаях это явилось свидетельством неполного удаления пораженного диска.

Формирование перидурального или эпидурального фиброза (рубцов) с последующим развитием нейропатии диагностируется разными авторами с различной частотой – от 9,3 % [4] до 25 % [8, 13]. При выполнении операции передним доступом дорсальные структуры позвонка в значительной степени остаются интактными, что минимизирует риск массивного перидурального / эпидурального фиброза и образования рубцов. В этом случае снижение относительного риска развития перидурального или эпидурального фиброза составляет 88,7 % с высокой степенью достоверности ($t = 3,0$, $p < 0,01$). В нашем исследовании частота перидурального или эпидурального фиброза (рубцов) и нейропатии, обнаруженная у 6 повторно прооперированных больных, могла быть следствием предыдущего оперативного вмешательства, однако в качестве их причины не исключается интраоперационное попадание крови в перидуральное/эпидуральное и активация образования фиброзной ткани.

Частота развития всех послеоперационных осложнений, связанных с интраоперационной травматизацией задних позвоночных структур, а именно – фораминального стеноза, стеноза позвоночного канала, формирование нестабильности позвоночника, в том числе в связи с фрагментацией межпозвонкового диска, развитие псевдоартрозов также многократно снизилась.

Частота послеоперационных осложнений, не связанных с повреждением задних структур позвоночного столба, таких, как боли, вызванные избыточным разрастанием соединительной ткани, по своей частоте в целом не изменялась, что неудивительно. Более частое обнаружение спондилодисцитов, вероятно, более соответствует действительности, о чем уже сообщалось касательно частоты перидурита / эпидурита [8, 13]. Более часто выявляемое формирование грыжи межпозвонкового диска на смежном уровне может быть связано с целенаправленным их поиском, но не исключено и нарушение реабилитационного процесса в раннем, а также двигательной активности – в позднем послеоперационном периоде.

Заключение. Рецидивы боли в спине и другие признаки FBSS после хирургического лечения грыж межпозвонковых дисков поясничного отдела позвоночника возникают более чем у 40 % оперированных больных [4]. Частота повторных хирургических вмешательств после первичной дискэктомии достигает 18 %, а частота ревизий после чрескожных операций на межпозвонковом диске – 33 %. В специализированных ЛПУ в структуре оперативных вмешательств на поясничном отделе позвоночника на долю повторных операций в связи с FBSS проходится более 40 % выполненных операций. Как показали проведенные исследования, причины, с которыми часто связывают развитие FBSS, надежно исключаются при использовании переднего доступа при оперативном лечении дегенеративно-дистрофических заболеваний поясничного отдела позвоночника. При этом следует констатировать, что при выполнении оперативного лечения дегенеративно-дистрофических заболеваний поясничного уровня позвоночника передним доступом декомпрессия корешков и стабилизация позвонков обеспечиваются в полном объеме.

Выводы.

1. Вентральная нейрохирургическая декомпрессия и стабилизация при лечении FBSS является радикальным оперативным вмешательством, позволяет полностью устранить причину остаточной компрессии, а именно – патологически измененный межпозвонковый диск, а также вновь возникшие факторы компрессии: рецидивную грыжу межпозвонкового диска, остеофит и др.
2. В связи с отсутствием травматизации задних костных структур позвонков и необходимости тракции дурального мешка и корешков в процессе выполнения операции в послеоперационном периоде не развивается массивный перидуральный и эпидуральный фиброз, не формируются рубцы.
3. При лечении FBSS вентральная нейрохирургическая декомпрессия и стабилизация является радикальным методом лечения. Осуществляемая через патологически измененный межпозвонковый диск, она разгружает дугоотростчатые суставы, предупреждает прогрессирование псевдоартроза и является эффективным средством профилактики стеноза позвоночного канала и фораминального стеноза.

Список литературы

1. Головчак, Б. М. Оказание высокотехнологической нейрохирургической помощи при травмах и заболеваниях позвоночника в клинической больнице № 8 ФМБА России г. Обнинска / Б. М. Головчак, Н. Н. Вознесенская, Н. К. Вознесенский // Спортивная и профессиональная травма –

современные технологии диагностики, лечения, реабилитации : мат-лы V Научно-образовательной конференции травматологов и ортопедов ФМБА России (г. Обнинск, 27–28 октября 2011 г.) / сост. А. Б. Орлов – Обнинск : Изд-во «Титул», 2011. – С. 14–15.

2. Доценко, В. В. Повторные операции при дегенеративных заболеваниях позвоночника / В. В. Доценко // Хирургия позвоночника. – 2004. – № 4. – С. 63–67.

3. Доценко, В. В. Использование вентрального доступа при хирургическом лечении поясничного остеохондроза / В. В. Доценко, Н. Н. Карякин, Н. А. Стариков, С. В. Бербенев // Нейрохирургия. – 2000. – № 1–2. – С. 12–15.

4. Boswell, M. V. Interventional techniques in the management of chronic spinal pain: evidence-based practice guidelines / M. V. Boswell, R. V. Shah, C. R. Everett et al. // Pain Physician. – 2005. – Vol. 8, № 1. – P. 1–47.

5. Duggal, N. Anterior lumbar interbody fusion for treatment of failed back surgery syndrome: an outcome analysis / N. Duggal, I. Mendiondo, H. R. Pares // Neurosurgery. – 2004. – Vol. 54, № 3. – P. 636–643.

6. Epstein, N. E. Decompression in the surgical management of degenerative spondylolisthesis: advantages of a conservative approach in 290 patients / N. E. Epstein // J. Spinal Disorder. – 1998. – Vol. 11, № 2. – P. 116–122.

7. Fritsch, E. W. The failed back surgery syndrome: reasons, intraoperative findings, and long-term results : a report of 182 operative treatments / E. W. Fritsch, J. Heisel, S. Rupp // Spine. – 1996. – Vol. 21, № 5. – P. 626–633.

8. Gasinski, P. Peridural fibrosis in lumbar disc surgery – pathogenesis, clinical problems and prophylactic attempts / P. Gasinski, M. Radek, J. Jozwiak // Neurol. Neurochir. Pol. – 2000. – Vol. 34. – P. 983–993.

9. Herron, L. D. L4-5 degenerative spondylolisthesis. The results of treatment by decompressive laminectomy without fusion / L. D. Herron, A. C. Trippi // Spine. – 1989. – Vol. 14, № 2. – P. 534–538.

10. Huang, T. J. Technique of video-assisted thoracoscopis surgery for the spine : new approach / T. J. Huang, R. W. Hsu, H. P. Liu // World J. Surg. – 1997. – Vol. 21, № 4. – P. 358–361.

11. Long, D. M. Failed back surgery syndrome / D. M. Long // Neurosurg. Clin. N. Am. – 1991. – Vol. 2, № 4. – P. 899–919.

12. Mardjetko, S. M. Degenerative lumbar spondylolisthesis. A meta-analysis of literature 1970–1993 / S. M. Mardjetko, P. J. Connolly, S. Shott // Spine. – 1994. – Vol. 19. – P. 2256–2265.

13. Mielenz, T. J. Association of psychosocial work characteristics with low back pain outcomes / T. J. Mielenz, J. M. Garrett, T.S. Carey // Spine. – 2008. – Vol. 33, № 11. – P. 1270–1275.

14. Nachemson, A. Neck and Back Pain / A. Nachemson. – Lippincott Williams and Wilkins, 2000. – 512 p.

15. Rodrigues, F. F. Failed back surgery syndrome. Casuistic and etiology / F. F. Rodrigues, D. C. Dozza, C. R. de Oliveira, R. G. de Castro // Arq. Neuropsiquiatr. – 2006. – Vol. 64, № 3–B. – P. 757–761.

16. Turner, J. A. Surgery for lumbar spinal stenosis. Attempted meta-analysis of the literature / J. A. Turner, M. Ersek, L. Herron, R. Deyo // Spine. – 1992. – Vol. 17, № 1. – P. 1–8.

17. Waguespack, A. Etiology of long-term failures of lumbar spine surgery / A. Waguespack, J. Schofferman, P. Slosar // Pain Med. – 2002. – Vol. 3. – P. 18–22.

18. Weinstein, J. N. Surgical versus nonoperative treatment for lumbar disc herniation : four-year results for the Spine Patient Outcomes Research Trial (SPORT) / J. N. Weinstein, J. D. Lurie, T. D. Tosteson et al. // Spine. – 2008. – Vol. 33, № 25. – P. 2789–2800.

Ломтатидзе Евгений Шалвович, доктор медицинских наук, профессор, заведующий кафедрой травматологии, ортопедии и артрологии факультета повышения квалификации медицинских работников, ФГБОУ ВПО «Российский университет дружбы народов», Россия, 117198, г. Москва**,** ул. Миклухо-Маклая, д. 21, корпус 3, тел.: (495) 434-66-46, e-mail: ppevg@mail. ru.

Доценко Владимир Валентинович, доктор медицинских наук, профессор, ФГУ «Центральный научно-исследовательский институт травматологии и ортопедии им. Н.Н. Приорова» Минздрава, Россия, 125299, г. Москва, ул. Приорова, д. 10, тел.: (495) 450-38-31, e-mail: V-dotsenko@mail.ru.

Вознесенская Нина Николаевна, врач-нейрохирург травматологического отделения, ФГБУЗ «Клиническая больница № 8 ФМБА России», Россия, 249033, г. Обнинск, ул. Ленина, д. 85, тел.: 8-903-026-16-82, e-mail: carry31@yandex.ru.

Петров Владимир Александрович, доктор медицинских наук, профессор Институт атомной энергетики ФГАОУ ВПО «Национальный исследовательский ядерный университет «МИФИ», Россия, 249040, г. Обнинск, Студгородок, д. 1, тел.: (48439) 4-24-71.

Вознесенский Николай Константинович, доктор медицинских наук, профессор, Институт атомной энергетики, ФГАОУ ВПО «Национальный исследовательский ядерный университет «МИФИ», Россия, 249040, г Обнинск, Студгородок, д. 1, тел. 8-910-917-18-31, e-mail: nikwo@mail.ru.

Сербин Игорь Павлович, заведующий нейрохирургическим отделением, Филиал № 1, ФГУ «1586 Окружной военный клинический госпиталь Московского военного округа» Министерства обороны РФ Россия, г. Москва, Яковоапостольский пер., д. 8, тел.: (495) 916-02-63.

Миронов Андрей Владимирович, врач-нейрохирург, МУЗ «Коломенская центральная районная больница», Россия, г. Коломна, ул. Октябрьской революции, д. 318, тел.: (4966) 12-26-27, e-mail: andremir@mail.ru.

Григорьев Эдуард Михайлович, врач-нейрохирург, МУЗ «Коломенская центральная районная больница», Россия, г. Коломна, ул. Октябрьской революции, д. 318, тел.: (4966) 12-26-27, e-mail: ivanopio@yandex.ru.

УДК 615.384:616.155.15
© К.К. Магомедов, М.М. Бакуев, Р.К. Шахбанов, М.А. Магомедов, 2013

К.К. Магомедов, М.М. Бакуев, Р.К. Шахбанов, М.А. Магомедов

ВЛИЯНИЕ ПЕРФТОРАНА НА ЭРИТРОЦИТЫ, НАХОДЯЩИХСЯ В СРЕДЕ АКТИВНОЙ ФОРМЫ КИСЛОРОДА

ГОУ ВПО «Дагестанская государственная медицинская академия» Минздрава России

Изучено мембранопротекторное действие перфторана (ПФ) на эритроциты, находящихся в среде активной формы кислорода-перекиси водорода (H_2O_2) in vitro. Установлено, что в соотношении кровь/ПФ 10/1 резко уменьшает количество эхиноцитов при концентрации перекиси водорода 66×10^{-5} %. При этом в мазках крови не выявляются признаки гемолиза эритроцитов. В указанной концентрации H_2O_2 в среде кровь без ПФ количество эхиноцитов достигает 97 %. Предполагается, что защитное действие ПФ связано с влиянием препарата на структурно-функциональное состояние липидного бислоя мембран эритроцитов.

Ключевые слова: *эритроциты, перфторан, перекись водорода, эхиноциты.*

K.K. Magomedov, M.M. Bakuev, R.K. Shakhbanov, M.A. Magomedov

FLUOROCARBONE INFLUENCE ON ERYTHROCYTES BEING IN ACTIVE FORM OF OXYGEN

The membrane – protective influence of Fluorocarbon (FC) on erythrocytes from medium of active form oxygen-hydrogen-peroxide (H_2O_2) in vitro was studied. There was determined that correlation blood/FC/ 10/1 sharply decreased the quantity of echinocytes in concentration hydrogen-peroxide 66×10^{5} %. The sings of hemolyze of erythrocytes were not determined in blood. In the concentration H_2O_2 in medium blood without Fluorocarbon, the quantity of echinocytes reached 97 %. The protective influence of Fluorocarbon was connected with influence of drug on structural-functional condition of lipid bi-layer membranes of erythrocytes.

Key words*: erythrocytes, Fluorocarbon, hydrogen-peroxide, echinocytes.*

Введение. Известно, что жидкие перфторуглеродистые соединения способны растворять большие количества газов (в том числе O_2 и CO_2). Достоинством их является также химическая инертность, что послужило фундаментом для разработки и создания на их основе кровезаменителя с функцией транспорта кислорода [4, 5].

В настоящее время в клинике и эксперименте чаще всего используется препарат – перфторан (ПФ).

Исследованиями последних лет обнаружено и мембранопротекторное действие ПФ от биоокислителей [6, 9]. Предполагается, что оно обусловлено изменением диффузионной подвижности примембранной воды клеток [3]. Этот слой, по-видимому, препятствует быстрой диффузии активных форм кислорода (АФК), в частности, перекиси водорода (H_2O_2) в эритроциты и их разрушению.

Авторы [1, 2] считают, что, возможно, с этим связан механизм протекторного действия ПФ на клеточные мембраны.

По мнению ряда исследователей [7, 8], H_2O_2 вызывает интенсификацию процессов перекисного окисления липидов (ПОЛ), а также изменение количества фосфолипидов. Эти данные дают основание для предположения о том, что H_2O_2 вызывает глубокие изменения в структурно-функциональном

состоянии липидного бислоя мембраны. Рост концентрации H_2O_2 в крови сопровождается изменениями в составе липидов мембран эритроцитов, а изменения количественного и качественного соотношения липидов и продуктов ПОЛ могут являться одной из причин, приводящей к лизису клеток. Поэтому защита мембран эритроцитов от повреждающего действия АФК актуальна и нуждается в поисках средств, предупреждающих, прежде всего, активацию свободнорадикального окисления.

В этой связи представляется важным изучить возможности защиты мембран эритроцитов от повреждающего действия H_2O_2 использованием мембранопротекторных свойств ПФ.

Цель: исследовать влияние ПФ на морфофункциональное состояние эритроцитов, находящихся in vitro в среде с различной концентрацией H_2O_2.

Материалы и методы исследования. Для оценки влияния H_2O_2 на состояние эритроцитов, находящихся в среде с ПФ в соотношении 10/1, были выбраны следующие концентрации препарата : 66×10^{-4} % ; 33×10^{-4} % и 66×10^{-5} %.

Свежезаготовленную донорскую кровь, стабилизированную гепарином, в количестве 5 мл смешивали с ПФ (0,5 мл) и инкубировали в течение 1 часа при 37° С. По истечении этого срока в смесь добавляли H_2O_2 в указанных концентрациях.

Оценка влияния H_2O_2 на состояние мембраны эритроцитов осуществлялась по методике Л.В. Филева с соавторами путем подсчета эхиноцитов в мазке крови (в %), содержащихся в расчете на определенное число (1 000) эритроцитов [7].

Гемолиз эритроцитов после инкубации смеси кровь/ПФ с H_2O_2 оценивали в соответствии с инструкцией, принятой в Службе крови (1989), предусматривающей «отсутствие видимого гемолиза».

Результаты исследования и их обсуждение. При смешивании крови с ПФ в соотношении 10/1 количество эритроцитов со звездчатой формой – эхиноцитов уменьшается (табл.).

Таблица

Влияние ПФ на состояние эритроцитов, находящихся в среде перекиси водорода (H_2O_2) in vitro

Исследуемые среды	Концентрация H_2O_2	Содержание эхиноцитов	Число наблюдений	Наличие гемолиза
Кровь	Контроль	1,09 ± 0,15	22	Нет
Кровь/ПФ	Без H_2O_2	0,80 ± 0,11	17	Нет
Кровь	H_2O_2 66×10^{-5} %	93,00 ± 2,33***	12	Гемолиз
Кровь/ПФ	H_2O_2 66×10^{-5} %	3,30 ± 0,56*	15	Нет
Кровь/ПФ	H_2O_2 33×10^{-4} %	37,00 ± 1,88**	17	Нет
Кровь/ПФ	H_2O_2 66×10^{-4} %	97,00 ± 3,45***	10	Слабо выражен

*Примечание: * – $p < 0,05$; ** – $p < 0,02$; *** – $p < 0,01$.*

В мазках крови четко видны дискоциты, окруженные капельками эмульсии; лишь единичные эритроциты имеют звездчатую форму. Состояние эритроцитов резко меняется при смешивании крови (без ПФ) с H_2O_2 в концентрации 66×10^{-5} %, количество эхиноцитов достигает 93 % при подсчете на 1 000 эритроцитов. Параллельно имеет место и выраженный их гемолиз. В мазках крови почти все эритроциты сморщенные, с признаками их агрегации.

Однако при добавлении к смеси кровь/ПФ тех же доз перекиси (66×10^{-5} %) количество эхиноцитов по сравнению с контролем лишь несколько увеличено (3,30 ± 1,88), признаки гемолиза не выявляются.

Процентное содержание эхиноцитов в мазке резко возрастает (97,00 ± 3,45) при увеличении концентрации H_2O_2 до 33×10^{-4} %. Значительное количество эритроцитов со звездчатой формой окружены капельками эмульсии.

Увеличение концентрации H_2O_2 до 66×10^{-4} % приводит к изменению формы почти всех эритроцитов (97,00 ± 3,45). На поверхности клеток многочисленные зазубрины и капельки эмульсии. Однако полностью разрушенных эритроцитов мало, то есть признаки гемолиза слабо выражены.

Заключение. H_2O_2 индуцирует существенные изменения оболочки эритроцитов. Эти данные подтверждают результаты приведенных выше исследований о том, что H_2O_2 вызывает глубокие изменения в структурно-функциональном состоянии мембран эритроцитов, вероятно, за счет изменения состояния липидного бислоя мембраны. По-видимому, H_2O_2 способствует интенсификации свободнора-

дикальных реакций в эритроцитарных мембранах и увеличивает вероятность разрушения клеток. Однако применение ПФ существенно снижает количество морфологически измененных клеток, то есть эхиноцитов, используемый препарат повышает стабильность эритроцитарных мембран. Это может оказать влияние на функционирование мембранных ферментов, рецепторов и ионных каналов. Можно предположить, что ПФ, растворяясь в липидной фазе мембран, вступает в неспецифическую связь с белок-липидным слоем мембраны эритроцитов и защищает их от повреждающего действия экзогенных АФК.

Список литературы

1. Жиров, А. А. Влияние некоторых лекарственных веществ на состояние водной среды / А. А. Жиров, В. А. Злобин, П. Е. Кузнецов и др. // Механизмы действия сверхмалых доз : тез. докл. III Международного симпозиума (Москва, 3–6 декабря, 2002 г.). – М. : Российская академия наук, 2002. – С. 225.
2. Кузнецов, П. Е. К вопросу о физической природе действия сверхнизких концентраций / П. Е. Кузнецов, В. А. Злобин, Г. В. Назаров и др. // Механизмы действия сверхмалых доз : тез. докл. III Международного симпозиума (Москва, 3–6 декабря, 2002 г.). – М. : Российская академия наук, 2002. – С. 229.
3. Кузнецов, П. Е. Влияние 1-(2'-гидроксиэтил)-2-метил-5-нитроимидазола на состояние воды в примембранной области эритроцитов и их моделей / П. Е. Кузнецов, Э. Б. Попыхова, С. М. Рогачева, К. И. Евлаков // Биомедицинская химия. – 2005. – Т. 51, № 6. – С. 649–655.
4. Кузнецова, И. Н. Биодоступность и биоэквивалентность эмульсий Перфторуглеродов разного состава в комплексной терапии критических состояний / И. Н. Кузнецова // Общая реаниматология – 2007. – Т. 3, № 3. – С. 17–24.
5. Моисеенко, О. М. Технология применения перфторана при лечении офтальмопатологии / О. М. Моисеенко, В. А. Средняков, С. И. Воробьева // Офтальмохирургия. – 2007. – № 2. – С. 46–49.
6. Софронов, Г. А. Новые кровезаменители полифункционального действия / Г. А. Софронов, Е. А. Селиванов // Вестник РАМН. – 2003. – № 10. – С. 48–51.
7. Филев, Л. В. Цитоспектрофотометрическое исследование гемоглобина в эритроцитах человека / Л. В. Филев, И. И. Захаров, Г. В. Селиванова и др. // Цитология. – 1989. – Т. XXXI, № 3. – С. 336–343.
8. Lowe, K. C. Second-generation perfluorocarbon emulsion blood substitutes / K. C. Lowe // Artf. Cells, Blood Substit., Immobil. Biotech. – 2000. – Vol. 28, № 1. – P. 25–28.
9. Sazontova, T. G. Regularity of the modulation of cell antioxidative status in response of the activation of free radical oxidation / T. G. Sazontova // Hypoxia Med. J. – 2002. – № 2. – P. 2–9.

Магомедов Камиль Курбанович, старший научный сотрудник научно-исследовательского института экологической медицины, ГБОУ ВПО «Дагестанская государственная медицинская академия» Минздрава России, Республика Дагестан, 367000, г. Махачкала, пл. Ленина, д. 1, тел.: 8-938-203-58-24, e-mail: dgma@list.ru.

Бакуев Максудин Маккидинович, доктор медицинских наук, профессор, заведующий кафедрой гистологии, ГБОУ ВПО «Дагестанская государственная медицинская академия» Минздрава России, Республика Дагестан, 367000, г. Махачкала, пл. Ленина, д. 1, тел.: (8722) 60-12-80, e-mail: dgma@list.ru.

Шахбанов Руслан Казбекович, кандидат медицинских наук, доцент кафедры гистологии, ГБОУ ВПО «Дагестанская государственная медицинская академия» Минздрава России, Республика Дагестан, 367000, г. Махачкала, пл. Ленина, д. 1, тел: 8-960-419-52-22, e-mail: dgma@list.ru.

Магомедов Магомед Ахмедгаджиевич, кандидат медицинских наук, доцент кафедры патологической анатомии, ГБОУ ВПО «Дагестанская государственная медицинская академия» Минздрава России, Республика Дагестан, 367029, г. Махачкала, ул. Ш. Алиева, д. 1, тел.: (8722) 67-59-70, e-mail: dgma@list.ru.

УДК 616.342.591.3-092.9
© Г.М. Могильная, Э.Г. Пейливаньян, 2013

Г.М. Могильная, Э.Г. Пейливаньян

СИНТЕЗ МУЦИНОВ БОКАЛОВИДНЫМИ ГЛАНДУЛОЦИТАМИ ДВЕНАДЦАТИПЕРСТНОЙ КИШКИ НА РАЗЛИЧНЫХ ЭТАПАХ ОНТОГЕНЕЗА

ГБОУ ВПО «Кубанский государственный медицинский университет»
Минздрава России, г. Краснодар

Работа посвящена гистохимической характеристике бокаловидных гландулоцитов (БГ) двенадцатиперстной кишки (ДПК) млекопитающих в пре- и постнатальном онтогенезе. Показано, что в ранний пренатальный период различия БГ у изученных (8) видов млекопитающих проявляются в сроках начала синтеза муцинов БГ крипт и ворсинок. Постнатальный период характеризуется различием химического состава секретируемых БГ муцинов, а также темпом их синтеза. Филогенетическая детерминация БГ ДПК прослеживается в ряду: у плотоядных животных – БГ синтезируют три типа муцинов (нейтральные, сиало- и сульфомуцины), у всеядных животных – БГ синтезируют нейтральные и сиаломуцины, а у типичных растительноядных животных – БГ синтезируют нейтральные муцины и небольшое количество сиаломуцинов.

Ключевые слова: *онтогенез двенадцатиперстной кишки, типы муцинов бокаловидных гландулоцитов.*

G.M. Mogilnaya, E.G. Peylivanyan

THE SYNTHESIS OF MUCIN BY GOBLET GLANDULOCYTES OF DUODENUM AT DIFFERENT STAGES OF ONTOGENESIS

The work was devoted to the histochemical characterization of goblet glandulocytes (BG) of duodenum of mammalian in pre- and postnatal ontogenesis. It was shown that in early prenatal period differences in BG of eight studied species of mammals occured in the timing of initiation of synthesis of mucin BG villus and crypts. The postnatal period was characterized by the difference in chemical composition of the secreted mucins BG and the rate of their synthesis. Phylogenetic determination BG can be traced in the series: carnivores – BG synthesize three types of mucins (neutral, sialo- and sulfomucin), omnivores animals may synthesize neutral and sulfomucin and typical herbivorous animals – neutral mucins and small amount of sialomucin.

Key words: *ontogenesis of the duodenum, the types of mucins of goblet glandulocytes.*

Введение. При всем многообразии современных представлений об этиологии и патогенезе язвенной болезни ее формирование считают одной из главных причин нарушения статуса гастродуоденального защитного барьера, то есть слизистого барьера, который включает в себя такие линии защиты, как слой слизи и бикарбонатов, слой поверхностных эпителиальных клеток и наличие секреторных эпителиоцитов желез.

В литературе большое количество работ посвящено защитному барьеру не двенадцатиперстной кишки (ДПК), а желудка и, прежде всего, желудка млекопитающих, для которых установлена зависимость между типом гистохимической дифференцировки компонентов этого барьера и филогенетически опосредованным типом питания [1]. Для ДПК такая зависимость не установлена, что связано, прежде всего, с фрагментарностью проводимых исследований [2, 3, 4]. Вместе с тем А.К. Яцковский [6] установил наличие зависимости между структурно-функциональной особенностью дуоденальных желез млекопитающих и характером их питания.

Цель: изучить вопрос общности и различий онтогенетической дифференцировки бокаловидных гландулоцитов (БГ) ДПК у млекопитающих с различным типом питания.

Материал и методы исследования. Объектом исследования послужила слизистая оболочка ДПК восьми видов млекопитающих, относящихся по характеру питания к плотоядным (собака, кошка), всеядным (свинья, крыса) и растительноядным (кролик, морская свинка, мышь и хомяк) животным. Изучен период эмбрионального (134 особей) и раннего постнатального развития (191 особь). Использован комплекс гистохимических методов обнаружения муцинов [5, 7].

Результаты исследования и их обсуждение. Полученные данные обнаруживают, что у плотоядных животных, имеющих высокий уровень кислотности желудочного сока, становление дефинитивного защитного барьера ДПК связано с наличием в его составе и нейтральных, и кислых муцинов. При этом у

собак кислые сиаломуцины появляются в БГ первыми на 35–40 сутки пренатального периода. Позднее 50–55 суток онтогенеза выявляются нейтральные муцины, сульфомуцины, которые являются минорным компонентом секрета и появляются лишь на 3–4 сутки лактотрофного периода. У кошки БГ крипт и ворсинок приступают к синтезу всех трех типов муцинов одновременно, начиная с 35–40 суток эмбриогенеза, при этом темп синтеза ими нейтральных муцинов и сиаломуцинов достаточно высок, тогда как сульфомуцины на протяжении всех периодов онтогенеза остаются в виде минорного компонента. Темп синтеза этого типа муцина возрастает лишь в период смешанного питания.

У всеядных животных (свинья, крыса) БГ ДПК синтезируют преимущественно нейтральные муцины и сиаломуцины, сульфомуцины выявляются в следовых количествах как в период эмбриогенеза, так и в постнатальном онтогенезе. Несмотря на однотипность синтезируемых муцинов (нейтральные муцины и сиаломуцины), видовые различия имеют место и связаны с количественным соотношением этих муцинов: у крысы темп синтеза сиаломуцинов ниже, чем у свиньи.

В группе изученных растительноядных животных обнаружены выраженные видовые различия гистохимических свойств БГ. Так, оказалось, что у морской свинки и кролика дифференцировка БГ связана с синтезом нейтральных муцинов, сиало- и сульфомуцинов. Такой состав секрета у этих животных проявляется в раннем плодном периоде, что соответствует плотоядным животным. Различия выявляются на уровне темпа синтеза муцинов и числа БГ в составе эпителиальной выстилки ворсинок и крипт.

У второй группы растительноядных животных состав муцинов определяется периодом онтогенеза. Так, у мыши первыми в эмбриогенезе появляются нейтральные муцины (14 сутки), сиаломуцины выявляются в позднем плодном периоде. У хомяка БГ приступают к синтезу муцинов лишь в период лактотрофного питания. В изученной группе растительноядных животных различия синтеза муцинов связаны, прежде всего, со сроком (началом) их синтеза и темпом продукции секрета. При этом наиболее высокий темп синтеза нейтральных муцинов характерен для БГ ДПК животных первой группы. Не исключено, что это результат наличия у морской свинки и кролика более высокого уровня кислотности желудочного сока, чем у мыши и хомяка.

Таким образом, сравнительный анализ гистохимических свойств бокаловидных гландулоцитов двенадцатиперстной кишки показывает, что у плотоядных животных маркером этих клеток в раннюю фазу пренатального периода (35–40 сутки) являются сиаломуцины, поскольку нейтральные муцины присутствуют только в БГ кошки. Начиная с позднего пренатального периода, эти видовые различия нивелируются. В группе всеядных животных ранний плодный период характеризуется различной активностью БГ. Так, у крыс секрет БГ ворсинок содержит в своем составе и нейтральные, и сиаломуцины, тогда как БГ крипты еще не приступают к синтезу муцинов. Активность БГ крипт проявляется лишь в позднем пренатальном периоде. Однако на протяжении всех последующих сроков наблюдения состав секретируемых муцинов уже не меняется. У свиньи секреторная активность БГ ворсинок и крипт совпадает, при этом состав муцинов, регистрируемый в период эмбрионального онтогенеза, не меняется вплоть до периода дефинитивного питания. Возрастные особенности для этой группы всеядных проявляются лишь вариабельностью темпа синтеза муцинов.

В группе изученных растительноядных животных различия в характере гистохимической дифференцировки БГ проявляются в раннем пренатальном онтогенезе, когда БГ крипт не приступили к синтезу муцинов, исключение составляет морская свинка, у которой синтез муцинов в БГ ворсинок и крипт происходит одновременно. В поздний пренатальный период активизируются БГ крипт ДПК кролика и мыши. Что же касается БГ ДПК хомяка, то они приступают к синтезу муцинов лишь в лактотрофный период. В составе секрета у них выявляются нейтральные муцины и сиаломуцины, синтез этих веществ сохраняется и в период функционирования ДПК у взрослых особей. Однотипный характер дифференцировки выявлен и для БГ мыши.

Заключение. У изученных млекопитающих видовые различия связаны со сроками становления секреторной активности БГ ворсинок и крипт и проявляются лишь в периоде эмбриогенеза, в то же время состав секретируемых БГ муцинов определяется типом филогенетически детерминированного питания. Так, у плотоядных животных – это синтез трех типов муцинов: нейтральных, сиало- и сульфомуцинов, у всеядных – нейтральных и сиаломуцинов, а у типичных растительноядных особей – нейтральных муцинов и небольшого количества сиаломуцинов.

Список литературы

1. Могильная, Г. М. Гистохимические особенности становления защитного барьера желудка в различные периоды онтогенеза / Г. М. Могильная, В. Н. Яременко // Архив анатомии, гистологии и

эмбриологии. – 1988. – Т. 95, № 8. – С. 73–78.

2. Наумова, Е. И. Функциональная морфология пищеварительной системы грызунов и зайцеобразных / Е. И. Наумова. – М. : Наука, 1981. – 261 с.

3. Соболева, М. В. Морфофункциональные изменения ЕС-клеток двенадцатиперстной кишки белой крысы при голодании / М. В. Соболева // Морфология. – 1995. – Т. 108, № 1. – С. 69.

4. Тельцов, Л. П. Закономерности развития тканей органов пищеварения в онтогенезе / Л. П. Тельцов, П. А. Ильин, В. А. Столяров // Морфология. – 1996. – Т. 109, № 2. – С. 94–95.

5. Шубич, М. Г. Гликопротеины и протеогликаны. Методы их гистохимического анализа / М. Г. Шубич, Г. М. Могильная // Архив анатомии, гистологии и эмбриологии. – 1979. – № 8. – С. 65–71.

6. Яцковский, А. К. Закономерности морфо-функциональной организации дуоденальных желез: сравнительно-морфологическое и экспериментальное исследование : автореф. дис. … д-ра мед. наук / А. К. Яцковский. – М., 1994. – 43 с.

7. Pearse, A. Histochemistry. Teoretical and applied / A. Pearse. – London : Churchill, 1968. – 561 p.

Могильная Галина Михайловна, доктор медицинских наук, профессор, заведующая кафедрой гистологии с эмбриологией, ГБОУ ВПО «Кубанский государственный медицинский университет» Минздрава России, Россия, 350063, г. Краснодар, ул. Седина, д. 4, тел.: (861) 268-67-66, e-mail: corpus@ksma.ru.

Пейливаньян Элеонора Георгиевна, кандидат медицинских наук, доцент кафедры гистологии с эмбриологией, ГБОУ ВПО «Кубанский государственный медицинский университет» Минздрава России, Россия, 350063, г. Краснодар, ул. Седина, д. 4, тел.: (861) 268-67-66, e-mail: corpus@ksma.ru.

УДК 616-036.821.85
© О.В. Морозова, А.П. Ярошинская, Н.В. Ермолина, 2013

О.С. Морозова, А.П. Ярошинская, Н.В. Ермолина

ВЛИЯНИЕ ИППОТЕРАПИИ НА ДВИГАТЕЛЬНУЮ АКТИВНОСТЬ ДЕТЕЙ С ДЕТСКИМ ЦЕРЕБРАЛЬНЫМ ПАРАЛИЧОМ

ФГБОУ ВПО «Астраханский государственный университет»

Уникальность иппотерапии заключается в ее способности одновременно позитивно оказывать воздействие через два мощных фактора – психогенный и биомеханический. Была обследована группа детей из 10 человек в возрасте 6–7 лет с детским церебральным параличом. Изучалось влияние иппотерации на динамику двигательной активности у детей с детским церебральным параличом. Отслеживались в динамике антропометрические, функциональные и физиометрические показатели. В результате проведенного обследования было установлено, что использование иппотерапии значительно улучшает функционирование опорно-двигательного аппарата, координационные способности и развивает психоэмоциональную сферу ребенка.

***Ключевые слова**: иппотерапия, детский церебральный паралич, двигательная активность.*

O.S. Morozova, A.P. Yaroshinskaya, N.V. Ermolina

THE IPPOTHERAPY INFLUENCE ON THE MOTOR ACTIVITY OF CHILDREN WITH CEREBRAL PARALYSIS

The uniqueness of ippotherapy consists in its ability positively affect through two powerful factors – psychogenic and biomechanical. The group of children in 10 persons at the age of 6–7 with cerebral paralysis was observed. The influence of ippotherapy on dynamics of motor activity on children with cerebral paralysis was studied. Anthropometric, functional and physiometric indicators were traced in dynamics. As the result of the carried observation was established, ippotherapy use considerably improved locomotor function, coordinative abilities and developed the psychoemotional sphere of the child.

***Key words:** ippotherapy, children's cerebral paralysis, motor activity.*

Введение. Проблема реабилитации детей, страдающих детским церебральным параличом (ДЦП), на протяжении многих лет привлекает к себе особое внимание. Уникальность иппотерапии заключается в ее способности одновременно позитивно воздействовать и на физический статус пациента с ДЦП, и на его психоэмоциональную сферу. Воздействие оказывается через два мощных фактора – психогенный и биомеханический [3, 5].

Цель: исследовать влияние иппотерапии на двигательную активность детей с детским церебральным параличом.

Материалы и методы исследования. Исследовательская работа проводилась на базе Астраханского Социально-реабилитационного центра «Русь». Была обследована группа детей из 10 человек в возрасте 6–7 лет с детским церебральным параличом, занимающихся иппотерапией и две контрольные группы – группа детей с ДЦП, не занимающихся иппотерапией, и группа здоровых детей. Занятия проводились в течение всего учебного года 2 раза в неделю по 30 мин, индивидуально с каждым ребенком. Темп обучения определялся физическим и психическим состоянием ребенка. У всех детей сохранена способность к самостоятельному передвижению. В занятиях принимал участие иппотерапевт, его помощник, коневод, инструктор и доброволец.

Все полученные данные подвергались статистической обработке. Для определения достоверности различия использовали критерий Стьюдента (t), $(t) \geq (t_1)$.

Результаты исследования и их обсуждение. В основе предлагаемой программы лежит использование иппотерапии как метода нетрадиционной реабилитации детей с ДЦП.

В связи с преимущественным при ДЦП поражением двигательной системы [6] применялись специфические методы оценки, отслеживающие в динамике антропометрические, функциональные и физиометрические показатели (состояние мышц – силы, тонуса, амплитуды движений в суставах, состояние позвоночника, стоп, двигательные умения и навыки). В результате исследования было выявлено, что для детей с ДЦП характерны низкие показатели двигательной активности (рис. 1).

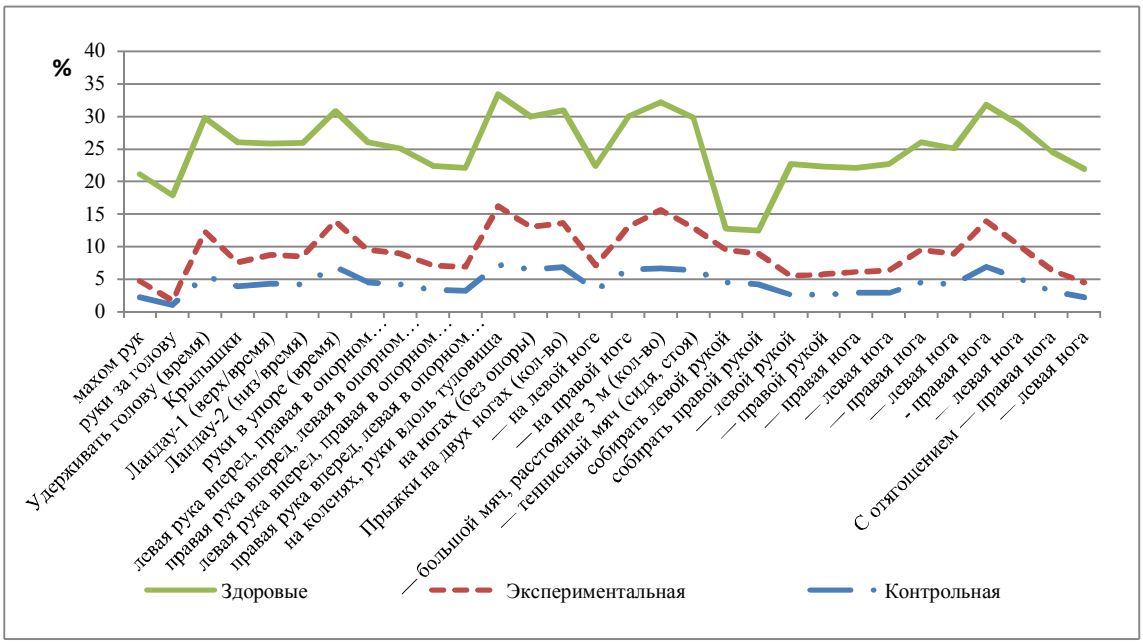

Рис. 1. Соотношение двигательных умений детей до исследования

В основе предлагаемой программы лежит использование иппотерапии как метода нетрадиционной реабилитации детей с ДЦП. Занятия проводились с детьми трех групп, их составляли: дети с тяжелыми двигательными нарушениями (тетрапарез, спастическая диплегия, гемипарез); незрячие или слабовидящие дети; дети с генетическими синдромами.

Для детей первой группы первоочередными являются коррекционные двигательные задачи, уменьшение фобических расстройств при самостоятельном перемещении, нормализация мышечного тонуса. Основной целью для них становится способность расслабиться во время верховой езды. В зависимости от уровня моторного развития ребенка используются различные исходные положения верхом

на лошади, смена аллюров, изменение направления движения, игры с мячом и другими предметами, во время которых развивается умение визуального отслеживания, умение ловить и бросать. В занятия включена как самостоятельная езда, так и езда вдвоем с инструктором.

Для детей второй группы наибольшее значение приобретает расширение сенсорных переживаний: колебательные движения лошади при ходьбе, более высокая температура тела животного, новые тактильные ощущения (хвост, грива, шерсть) [2]. Для детей третьей группы первоочередными задачами являются укрепление тонуса мышц тела, сохранение равновесия, а также расширение контактов и кругозора.

В сфере сенсомоторных навыков основной упор делается на сам процесс развития качественных форм движений и двигательных способностей. Для каждого ребенка для составления индивидуальной программы необходимо: оценить уровень способностей ребенка; определить цели и задачи каждого направления работы в зоне ближайшего развития ребенка; определить стратегию; отслеживать динамику при проведении занятий, чтобы при необходимости вводить корректировку в задачи; закреплять результаты занятий [1, 4].

Иппотерапия проводится в несколько этапов: 1) адаптационный этап; 2) создание общего функционального базиса; 3) специальные реабилитационные мероприятия; 4) заключительный этап, на котором закрепляют результаты и ставят новые задачи.

После проведения занятий с группами детей по описанным выше методикам динамика состояния детей была обследована вновь (рис. 2).

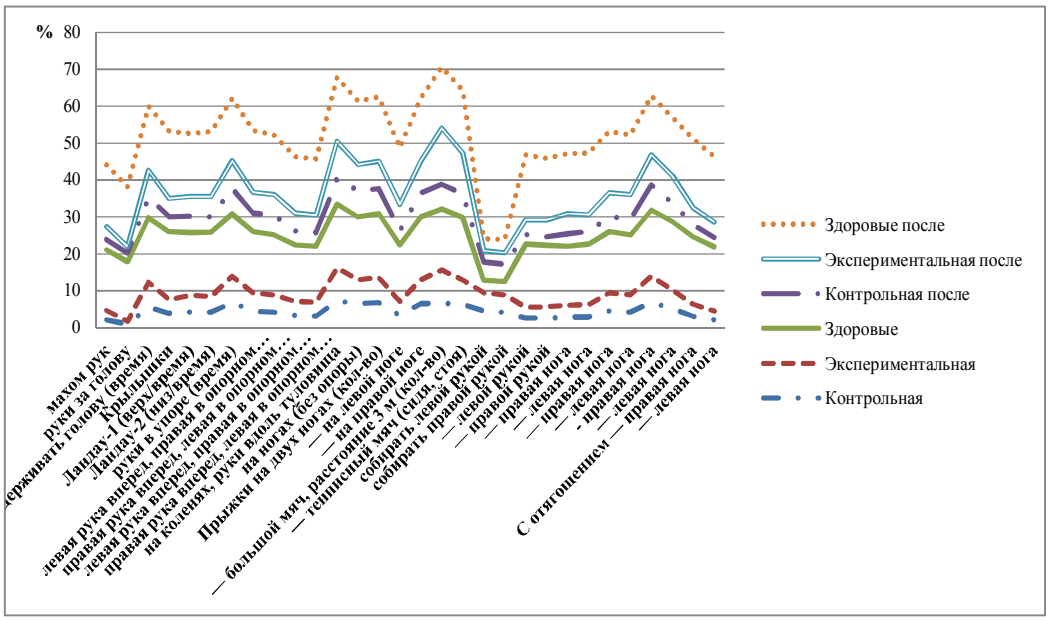

Рис. 2. Соотношение двигательных умений детей после исследования

В результате проведенного обследования состояния группы детей было установлено, что иппотерапия оказала эффективное воздействие на детей. В их состоянии прослеживается положительная динамика – значительно повышается уровень развития двигательной активности посредством специально созданной программы.

Для детей с ДЦП иппотерапия является оптимальным условием для осуществления физических упражнений и развития движений, что является обязательным компонентом современной реабилитации.

Заключение. Иппотерапия как средство адаптивной физической культуры для детей с церебральным параличом оказывает оздоровительный эффект, значительно улучшая функционирование опорно-двигательного аппарата, координационных способностей, дыхательной, сердечно-сосудистой и центральной нервной систем, развивая психоэмоциональную сферу ребенка. Результаты проведенного исследования позволяют сделать вывод о том, что иппотерапия является эффективным методом реабилитации и наряду с медицинским воздействием включает в себя психологический компонент,

влияющий на развитие двигательной активности детей с детским церебральным параличом, что является условием для формирования моторных навыков.

Список литературы

1. Вайнер, Э. Н. Адаптивная физическая культура / Э. Н. Вайнер, С. А. Кастюнин. – М. : Флинта : Наука, 2003. – 132 с.
2. Джосвик, Ф. Вопросы и ответы : пособие по терапевтической верховой езде / Ф. Джосвик, М. Киттередж, Л. Макковен и др. – М. : Московский конноспортивный клуб инвалидов, 2000. – 231 с.
3. Дремова, Г. В. Комплексное использование иппотерапии и спартианской программы в целях социальной реабилитации и интеграции инвалидов с ДЦП / Г. В. Дремова, П. Л. Соколов, В. И. Столяров // Спорт, духовные ценности, культура. – М. : Гуманитарный Центр «СпАрт» Российской государственной академии физической культуры, 1997. – Вып. 8. – С. 130–174.
4. Заикина Г. Т. Обзор методов физической реабилитации детей с церебральным параличом / Г. Т. Заикина // Педагогико-психологические и медико-биологические проблемы физической культуры и спорта. – 2006. – Т. 1, № 1. – С. 156–162.
5. Носко, Н. А. Влияние средств гравитационных взаимодействий на состояние биомеханических свойств мышц больных церебральным параличом / Н. А. Носко, В. И. Пасечник, В. И. Синиговец // Физическое воспитание студентов творческих специальностей. – 2002. – № 2. – С. 70–75.
6. Шипицына, Л. М. Детский церебральный паралич / Л. М. Шипицына, И. И. Мамайчук. – СПб. : Дидактика Плюс, М. : Институт общегуманитарных исследований, 2001. – 272 с.

Морозова Ольга Владимировна, кандидат педагогических наук, доцент кафедры спортивных игр и адаптивной физической культуры, ФГБОУ ВПО «Астраханский государственный университет», Россия, 404056, г. Астрахань, ул. Татищева, д. 20а, тел.: (8512) 59-48-60, e-mail: OV-Fomina@ya.ru.

Ярошинская Алевтина Павловна, доцент, кандидат медицинских наук, доцент кафедры спортивных игр и адаптивной физической культуры, ФГБОУ ВПО «Астраханский государственный университет», Россия, 404056, г. Астрахань, ул. Татищева, д. 20а, тел.: (8512) 59-48-60, e-mail: ayaroshinskaya@mail.ru.

Ермолина Наталья Владимировна, доцент, кандидат педагогических наук, доцент кафедры спортивных игр и адаптивной физической культуры, ФГБОУ ВПО «Астраханский государственный университет», Россия, 404056, г. Астрахань, ул. Татищева, д. 20а, тел.: (8512) 59-48-60, e-mail: tomara-72_64@mail.ru.

УДК 616.37-002-06-078.73:612.017.1

© Р.Р. Мухамеджанов, И.З. Китиашвили, Н.В. Костенко, 2013

Р.Р. Мухамеджанов[1], И.З. Китиашвили[1,2], Н.В. Костенко[2]

КОРРЕКЦИЯ ПОКАЗАТЕЛЕЙ ГУМОРАЛЬНОГО ИММУНИТЕТА И ЦИТОКИНОВОГО КАСКАДА У ПАЦИЕНТОВ С ОСЛОЖНЕННЫМИ ФОРМАМИ ПАНКРЕАТИТА

[1]НУЗ «Медико-санитарная часть», г. Астрахань
[2]ГБОУ ВПО «Астраханская государственная медицинская академия» Минздрава России

Проблема лечения осложненных форм острого панкреатита в настоящее время остается одной из наиболее актуальных. В рандомизированное исследование включены 39 пациентов в возрасте 42–67 лет, которым в экстренном порядке выполнялись оперативные вмешательства по поводу острого панкреатита. В группе пациентов, получавших иммуномодулятор имунофан, наблюдалось достоверное повышение уровня интегрального фагоцитарного индекса, иммуноглобулинов IgA, IgG и снижение уровня цитокинов IL-2, IL-6, TNFα, что привело к снижению частоты послеоперационных воспалительных осложнений.

Ключевые слова: *панкреонекроз, гуморальный иммунитет, цитокины, иммуностимуляторы.*

R.R. Mukhamedzhanov, I.Z. Kitiashvili, N.V. Kostenko

THE CORRELATION OF DATA IN HUMORAL IMMUNITY AND CYTOKINES LINE IN PATIENTS WITH COMPLICATED PANCREATITIS

The problem of treatment of complicated forms of acute pancreatitis remained one of the most pressing. In randomized study there were included 39 patients, aged 42-67 years with surgery for acute pancreatitis. In the group of patients treated with immunomodulatory Imunofan, there was the significant increase in phagocytic index integral, immunoglobulin IgA, IgG and reduction of cytokines IL-2, IL-6, TNFα, which led to reduction in the incidence of postoperative infectious complications.

Key words: *pancreonecrosis, humoral immunity, cytokines, immunostimulators.*

Введение. Несмотря на совершенствование методов оперативных вмешательств в экстренной хирургии, проблема лечения осложненных форм острого панкреатита остается одной из наиболее актуальных [1, 3]. В последние десятилетия острота проблемы все возрастает, так как среди заболевших преобладают лица молодого и среднего возраста [9, 10]. Около 15–20 % случаев острого панкреатита носят деструктивный характер, среди них у 40–70 % пациентов происходит инфицирование очагов некротической деструкции, что составляет 80 % причин смерти пациентов на фоне развития синдрома полиорганной недостаточности [7, 8]. Применение традиционных хирургических подходов осложненных форм панкреатита не вполне достигает положительных клинических результатов, о чем свидетельствует сохранение летальности на уровне 50–60 % [1, 3, 4].

По данным доступной зарубежной и отечественной научной литературы, в основе тяжести течения и исходов осложненных форм панкреатита является вторичный иммунодефицит, предшествующий и/или развивающийся с первых часов заболевания [3, 8, 9]. Причинами развития тяжелого иммунодефицита является Т-клеточная недостаточность, а также высокая активность «сигнализаторов иммунной системы» провоспалительных цитокинов (IL-1, IL-3, TNF-α, IL-6), генерирующих системный воспалительный ответ и формирование синдрома системной воспалительной реакции (ССВР) и синдрома полиорганной недостаточности (СПОН) [2, 4, 5, 6, 10].

В связи с этим интерес к изучению патофизиологических механизмов нарушений иммунной системы, а также к разработке новых способов коррекции вторичных иммуннодефицитных состояний осложненных форм панкреатита остается актуальным и требует дальнейшего изучения.

Цель: улучшить результаты лечения пациентов с осложненными формами острого панкреатита путем периоперационной коррекции иммунной системы.

Материалы и методы исследования. Исследования произведены методом рандомизации у 39 больных (21 мужчина, 18 женщин), находившихся в хирургическом отделении НУЗ «Медико-санитарная часть», г. Астрахань с диагнозом острый панкреатит. В экстренном порядке им выполняли оперативное вмешательство в объеме санации брюшной полости, дренировании сальниковой сумки, холецистостомии. Возраст больных составил от 35 до 67 лет (в среднем 52,8 ± 6,5).

Хирургические вмешательства выполнялись под общим обезболиванием и начинали с диагностической лапароскопии и санации брюшной полости. В 28 случаях все этапы операции выполняли лапароскопическим доступом, у 11 пациентов распространенность патологического процесса заставила продолжить операцию путем лапаротомии. Метод операции не являлся критерием отбора в группы сравнения. Послеоперационная терапия включала в себя октреотид, ингибиторы протеолитических ферментов, инфузионную детоксикационно-корригирующую терапию, антибактериальные средства, спазмолитики, сеансы гипербарической оксигенации (ГБО), симтоматическое лечение в зависимости от проявлений сопутствующих заболеваний.

Пациенты были разделены на две группы наблюдения, сходные по возрасту, полу, характеру сопутствующей патологии, длительности заболевания и оперативного вмешательства. В I группу были включены 18 пациентов, которым в комплексе основной патогенетической терапии не применялась иммунокоррегирующая терапия. Во II группе 21 пациент получал препарат имунофан внутримышечно в дозе 1,0 мл в сутки: 1 инъекция до операции и 9 инъекций ежедневно после операции.

Для оценки эффекта терапии в двух группах изучали следующие лабораторные показатели. Гуморальный фактор иммунитета оценивали по содержанию иммуноглобулинов А, М и G в сыворотке крови и относительного и абсолютного содержания В-лимфоцитов (СД19+). Определяли фагоцитарную активность нейтрофилов крови, уровни содержания цитокинов в сыворотке: IL-2, IL-6 и

TNF-α. Лабораторное обследование проводили в динамике на следующих этапах: I – при поступлении пациентов в стационар, II – на 5 сутки после операции; III – на 9 сутки после операции.

Производилась комплексная оценка клинических и анамнестических параметров, наличия воспалительных осложнений в послеоперационном периоде, продолжительности койко-дня. Статистическая обработка проводилась с помощью программы Microsoft Office Excel 7.0.

Результаты исследования и их обсуждение. Исходный уровень интегрального фагоцитарного индекса (ИФИ) и уровень ИФИ после операции были достоверно ниже в I группе по сравнению со II группой ($p < 0,05$), что можно рассматривать как один из признаков иммунологической недостаточности у больных острым панкреатитом в послеоперационном периоде.

Динамика ИФИ в I группе характеризовалась тенденцией к снижению этого показателя через 5 суток с последующим повышением через 9 суток только в группе пациентов I группы. В отличие от этого, во II группе отмечено достоверное повышение уровня ИФИ через 5 сутки и на 9 сутки после операции ($p < 0,05$). У пациентов, получавших имунофан, наблюдалось достоверное повышение уровня ИФИ, что может свидетельствовать о стимулирующем действии имунофана на фагоцитарную активность лейкоцитов крови.

Наряду с изменением клеточного звена, у исследуемых больных после оперативного вмешательства отмечались изменения показателей со стороны гуморального звена иммунной системы. У больных с сопутствующей патологией исходный уровень содержания в сыворотке крови IgA и IgG был снижен. В группе пациентов, не получавших имунофан, они были снижены по отношению ко II группе (табл. 1). После операции и через 5 суток показатели этих иммуноглобулинов постепенно снижались, к 9 суткам IgG оставался сниженным по отношению к исходным величинам в I группе.

Таблица 1

Показатели динамики ИФИ и иммуноглобулинов (M ± m) (г/л)

Уровни показателей	Период исследования	Группы больных	
		I	II
		n = 17	n = 21
ИФИ	До операции	2,21 ± 0,07	2,24 ± 0,01
	после операции	2,25 ± 0,02	2,36 ± 0,08
	5 сутки	2,13 ± 0,03	2,84 ± 0,05*
	9 сутки	2,15 ± 0,04	2,54 ± 0,05*
IgA	До операции	1,61 ± 0,04	2,01 ± 0,06
	после операции	1,62 ± 0,07*	1,26 ± 0,13*
	5 сутки	1,43 ± 0,11*	2,45 ± 0,04*
	9 сутки	1,80 ± 0,02	2,14 ± 0,05*
IgM	До операции	1,94 ± 0,05	1,55 ± 0,03
	после операции	2,02 ± 0,13	1,81 ± 0,14*
	5 сутки	1,51 ± 0,03	2,23 ± 0,04*
	9 сутки	1,57 ± 0,05*	1,62 ± 0,03
IgG	До операции	12,64 ± 0,51	17,53 ± 0,30
	после операции	18,91 ± 0,32	14,12 ± 0,31*
	5 сутки	16,31 ± 0,02	16,42 ± 0,43*
	9 сутки	13,24 ± 0,32*	15,24 ± 0,25*

*Примечание: * – $p < 0,05$ по сравнению с исходным уровнем*

Отмечено различие в динамике иммунноглобулинов в зависимости от введения иммунокорректора. В I группе отмечено угнетение показателей иммунноглобулинов A,G и M в динамике к 9 суткам, а во II группе имело место повышение IgA, IgG и IgM в ближайшем послеоперационном периоде с нормализацией показателей к 9 суткам.

В I группе была выявлена коррелятивная связь исходных уровней всех трех классов иммуноглобулинов с исходными уровнями содержания в крови цитокина – IL-6, имеющего непосредственное отношение к регуляции гуморального иммунного ответа. Эти коррелятивные связи сохранялась в послеоперационной динамике иммунологических показателей.

У больных обеих групп исходные уровни цитокинов IL-6 и TNFα были достоверно выше нормальных величин. Это может свидетельствовать о преобладании у больных с острым панкреатитом повышенного уровня провоспалительных цитокинов IL-6 и TNFα.

Исследования показали, что в послеоперационном периоде (через сутки) уровень IL-2 и IL-6: во

2 группе были достоверно ниже, чем в I группе ($p < 0,05$). Между группами I и II выявлены достоверные различия послеоперационных уровней всех трех цитокинов ($p < 0,05$) (табл. 2).

Таблица 2

Динамика уровней цитокинов сыворотки крови (M ± m) (пг/мл)

Уровни цитокинов	Период исследования	Группы больных	
		I	II
		n = 18	n = 21
IL-2	До операции	1,27 ± 0,18	1,87 ± 0,13
	2 сутки	8,43 ± 0,22	3,17 ± 0,36**
	9 сутки	3,74 ± 0,25	2,07 ± 0,24
IL-6	До операции	3,35 ± 0,16	3,05 ± 0,12
	2 сутки	7,26 ± 0,18*	3,13 ± 0,36**
	9 сутки	5,19 ± 0,13*	2,05 ± 0,32
TNFα	До операции	3,92 ± 0,05	3,32 ± 0,05**
	2 сутки	8,79 ± 0,17*	4,85 ± 0,25**
	9 сутки	6,94 ± 0,26*	1,03 ± 0,01*(**)

*Примечание: *– достоверность различия показателей с исходным данным ($p < 0,05$), ** – достоверность различия показателей между группами ($p < 0,01$).*

Проведена сравнительная оценка количества послеоперационных осложнений у исследуемых пациентов. Количество осложнений в ближайшем послеоперационном периоде превалировало у пациентов в I группе (табл. 3 и 4).

У большинства больных в II группе отмечено более гладкое течение послеоперационного периода, нормализация общего состояния, хорошая заживляемость послеоперационной раны.

Количество больных с осложнениями раннего послеоперационного периода составило в I группе 10 (55,6 %), во II группе 7 (33,3 %). При этом у ряда больных отмечено от 2 до 4 осложнений, их подробная характеристика приведена в таблице 3.

Таблица 3

Характер послеоперационных осложнений в группах исследования

Вид осложнения	I группа (n = 18)	II группа (n = 21)
Нагноение раны	6	2
Кровотечение из сальниковой сумки	2	-
Тромбоэмболия легочной артерии	3	1
Абсцесс брюшной полости	2	1
Забрюшинная флегмона	3	1
Пневмония	6	2
Летальность	5	2
Итого	22	9

Примечание: у 13 больных наблюдалось от 2 до 4 осложнений.

Таблица 4

Количество больных с послеоперационными осложнениями

Группы больных	Без осложнений		С осложнениями	
	n	%	n	%
I группа (n = 18)	8	44,4	10	55,6
II группа (n = 21)	14	66,7	7	33,3

У 14 пациентов в I группе лихорадочное состояние продолжалось в течение 3–6 дней после оперативного вмешательства, что было связано с инфицированием зоны оперативного вмешательства и системной воспалительной реакцией.

Выводы:

1. Применение имунофана у больных с осложненными формами панкреатита приводит к нормализации основных компонентов гуморального иммунитета. В частности, на этапах послеоперационного периода повышается уровень иммуноглобулинов IgA, IgG, а содержание цитокинов IL-2, IL-6 и TNFα достоверно снижается ($p < 0,05$), что свидетельствует о выраженной противовоспалительной направленности имунофана при остром панкреатите.

2. Использование имунофана у пациентов с осложненными формами панкреатита приводит к снижению частоты послеоперационных осложнений с 55,6 % в I группе до 33,3 % во II группе исследования.

Список литературы

1. Аверкиев, В. Л. Изменение некоторых иммунологических показателей при панкреонекрозе и их коррекция / В. Л. Аверкиев, В. С. Тарасенко, Т. В. Латышева и др. // Хирургия. – 2003. – № 5. – С. 31–34.
2. Булава, Г. В. Иммунопрофилактика послеоперационных гнойно-воспалительных осложнений при ранениях груди и живота / Г. В. Булава, М. М. Абакумов, Ш. Н. Даниелян и др. // «Хирургия» журнал им. Н.И. Пирогова. – № 7. – 2002. – С. 4–11.
3. Дадвани, С. А. Современное лечение деструктивного панкреатита и его осложнений / С. А. Дадвани, А. М. Шулутко, П. С. Ветшев и др. // Анналы хирургии. – 2000. – № 6. – С. 39–42.
4. Иванов И. С. Ультразвуковая диапевтика и малоинвазивная хирургия в лечении панкреонекроза : дис. … канд. мед. наук / И. С. Иванов. – Курск, 2002. – 150 с.
5. Минаев, С. В. Значение цитокинов в патогенезе острой хирургической патологии брюшной полости / С. В. Минаев // Цитокины и воспаление. – 2004. – Т. 3, № 2. – С. 41–45.
6. Останин, А. А. Цитокин-опосредованные механизмы развития системной иммуносупрессии у больных с гнойно-хирургической патологией / А. А. Останин, О. Ю. Леплина, М. А. Тихонова и др. // Цитокины и воспаление. – 2004. – Т. 1, № 1. – С. 38–44.
7. Cicalese, L. Acute pancreatitis and bacterial translocation / L. Cicalese, A. Sahai, P. Sileri el al. // Dig Dis Sci. – 2001. – Vol. 46, № 5. – P. 1127–1132.
8. Hallay, J. Early jejunal nutrition and changes in the immunological parameters of patients with acute pancreatitis / J. Hallay, G. Kovacs, K. Szatmári et al. // Hepatogastroenterology. – 2001. – Vol. 48, № 41. – P. 1488–1492.
9. Mayerle, J. Conservative treatment of acute pancreatitis / J. Mayerle, P. Simon, M. Kraft, el al. // Med. Klin. (Munich). – 2003. – Vol. 98, № 12. – P. 744–749.
10. Slim, K. Management of complicated acute pancreatitis: local complications / K. Slim, F. Pilleul // Gastroenterol Clin Biol. – 2001. – Vol. 25, № 1. – P. 213–224.

Мухамеджанов Ренат Растямович, заведующий хирургическим отделением НУЗ «Медико-санитарная часть», Россия, 414057, г. Астрахань, ул. Кубанская, д. 5, тел.: 8-908-613-70-98, e-mail: redstreet13@yandex.ru.

Китиашвили Иракли Зурабович, доктор медицинских наук, профессор, заведующий кафедрой анестезиологии и реаниматологии с курсом общего ухода за больными, ГБОУ ВПО «Астраханская государственная медицинская академия» Минздрава России; заведующий отделением анестезиологии и реанимации, НУЗ «Медико-санитарная часть», Россия, 414000, г. Астрахань, ул. Бакинская, д. 121, тел.: 8-988-590-07-99, e-mail: kitiashvili@mail.ru.

Костенко Николай Владимирович, доктор медицинских наук, доцент кафедры общей хирургии с курсом последипломного образования, ГБОУ ВПО «Астраханская государственная медицинская академия» Минздрава России, Россия, 414000, г. Астрахань, ул. Бакинская, д. 121, тел.: 8-909-373-15-08, e-mail: kostenki@mail.ru.

УДК 611.344:611.16-053.81/.84

© В.В. Никель, А.А. Касимцев, В.П. Ефремова, Н.П. Батухтина, 2013

В.В. Никель, А.А. Касимцев, В.П. Ефремова, Н.П. Батухтина

ПАРАВАЗАЛЬНАЯ СОЕДИНИТЕЛЬНАЯ ТКАНЬ КРОВЕНОСНЫХ СОСУДОВ КИШКИ В ПЕРВОМ ПЕРИОДЕ ЗРЕЛОГО ВОЗРАСТА

ГБОУ ВПО «Красноярский государственный медицинский университет им. профессора В.Ф. Войно-Ясенецкого» Минздрава России, г. Красноярск

Проведено изучение структурной организации паравазальной соединительной ткани внутристеночных кровеносных сосудов подвздошной кишки в первом периоде зрелого возраста (22–35 лет). Объектом исследо-

вания стали органы 20 трупов мужчин, скончавшихся от причин, не связанных с заболеваниями пищеварительной системы. Установлено, что в этот возрастной период в структуре паравазальной соединительной ткани среди компонентов волокнистой стромы значительно превалируют коллагеновые волокна, процентное содержание эластических и ретикулярных волокон в этой возрастной группе практически одинаковое.

Ключевые слова: *внутристеночные кровеносные сосуды подвздошной кишки, паравазальная соединительная ткань, I период зрелого возраста.*

V.V. Nickel, A.A. Kasimtsev, V.P. Efremova, N.P. Batukhtina

THE PARAVASAL CONNECTIVE TISSUE OF THE BLOOD VESSELS OF THE INTESTINE IN THE FIRST PERIOD OF MATURE AGE

The study of the structural organization of the connective tissue paravasal in-wall blood vessels of the ileum in the Ist period of mature age (22–35 years)was made. The object of the study were 20 dead bodies of men who died from causes unrelated to diseases of the digestive system. It was found out that in this age in the structure of the connective tissue of paravasal fibrous stromal components significantly prevalent collagen fibers, the percentage of elastic and reticular fibers in this age group were almost the same.

Key words: *iternal blood vessels of the ileum, paravasal connective tissue, Ist period of mature age.*

Введение. В современной отечественной и зарубежной литературе уделяется существенное внимание изучению структурной организации и топографии кровеносного русла кишечника на различных этапах пре- и постнатального онтогенеза [1, 2, 5, 7], что необходимо для более полного понимания этиологии и патогенеза различных его заболеваний [3].

В то же время до сих пор нет информации о структурах, являющихся своеобразным каркасом для сосудистой стенки, не существует описания паравазальной соединительной ткани внутристеночных кровеносных сосудов кишечника, которая благодаря тесному взаимодействию с адвентициальной оболочкой сосудистой стенки оказывает непосредственное воздействие на кровоснабжение и функционирование органа [6].

Цель: изучить структурную организацию паравазальной соединительной ткани внутристеночных кровеносных сосудов подвздошной кишки и особенности ее взаимодействия с адвентицией сосудистой стенки у мужчин в первом периоде зрелого возраста.

Материалы и методы исследования. Работа проведена на препаратах подвздошной кишки от 20 трупов мужчин первого зрелого возраста (22–35 лет), умерших от ненасильственной смерти с быстрым темпом умирания, от причин, не связанных с заболеваниями пищеварительной системы. Забор органов производился не позднее 24 часов после констатации факта смерти.

Проводилось изготовление гистологических препаратов подвздошной кишки по стандартным гистологическим методикам. Для этого из передней поверхности органа иссекались участки ткани, величиной до 3 см и фиксировались в 10 % растворе нейтрального формалина в течение 24–48 часов. После фиксации и промывки в проточной воде материал в течение суток обезвоживали в спиртах возрастающей концентрации и заливали в парафин. Изготовление парафиновых срезов осуществляли на санном микротоме с подъемным объектодержателем по наклонной плоскости по общепринятой методике.

Гистологические срезы окрашивались по способам: гемотаксилин + эозин, Ван Гизон, резорцин + фуксин (по Вейгерту), по Маллори, по Карупу [4].

Для изучения морфологии гистологических срезов сосудов подвздошной кишки применялся световой микроскоп при стандартном увеличении × 175 на шестиугольной решетке с 25 точками.

Все проведенные исследования выполнены с соблюдением этических принципов (протокол № 24/2010 заседания локального этического комитета ГОУ ВПО «КрасГМУ им. проф. В.Ф. Войно-Ясенецкого» от 14.05.2010).

Полученные количественные данные подвергались статистической обработке с помощью компьютерной программы Statistica 6.0. Статистический анализ включал в себя методы описательной статистики. Учитывая малый объем выборки (n = 20), применяли непараметрические методы описательной статистики с определением медианы (Me), верхнего (C_{25}) и нижнего (C_{75}) квартилей.

Результаты исследования и их обсуждение. В первом периоде зрелого возраста слой паравазальной соединительной ткани вокруг внутристеночных кровеносных сосудов подвздошной кишки определяется вокруг сосудов и артериального и венозного типов. Паравазальная соединительная ткань прилежит плотно к адвентициальной оболочке сосудов, однако на некоторых участках встречаются небольшие прослойки основного вещества между этими структурами.

Ширина слоя паравазальной соединительной ткани в этот возрастной период неравнозначна и зависит от типа кровеносного сосуда. Вокруг сосудов артериального типа слой паравазальной соединительной ткани составляет 36 мкм [28; 48], вокруг сосудов венозного типа он незначительно тоньше – 33 мкм [20; 40].

В структурной организации паравазальной соединительной ткани подвздошной кишки в этот возрастной период преобладают коллагеновые волокна, составляющие в этот возрастной период 54,72 % [52,96; 55,93] ($U << 0,001$, $p << 0,001$) (рис. 1). Ширина волокон – 10 мкм [8; 12]. Большинство волокон располагается перпендикулярно по отношению к просвету сосуда, часть из них ориентирована под углом. Наибольшая концентрация волокон этого типа наблюдается около адвентиции сосуда.

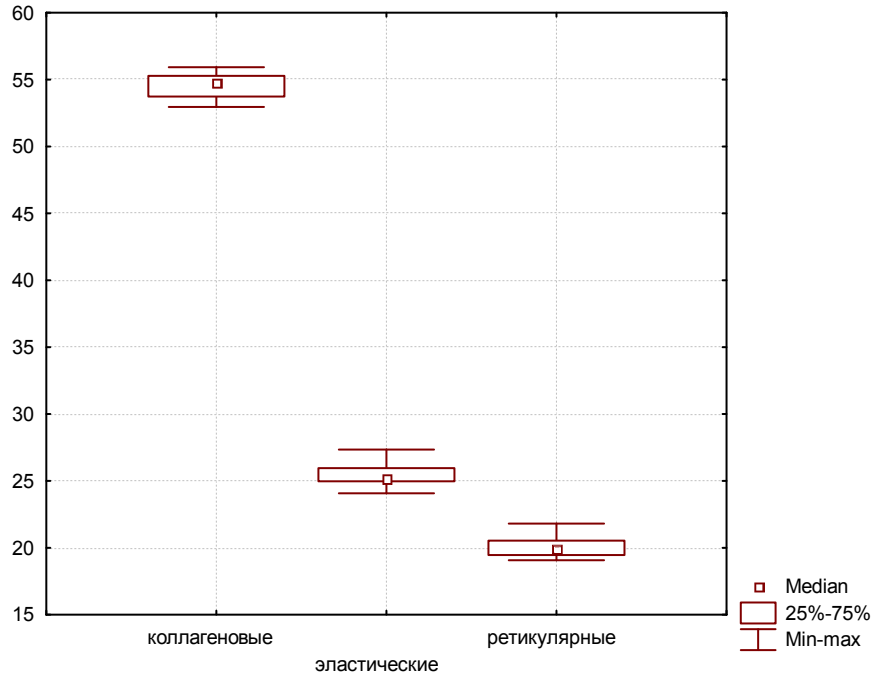

Рис. 1. Волоконный состав паравазальной соединительной ткани кровеносных сосудов подвздошной кишки в первом периоде зрелого возраста

Помимо коллагеновых в структуре паравазальной соединительной ткани представлены эластические и ретикулярные волокна. Эластические волокна имеют характерную извитость и распределены по паравазальной соединительной ткани практически равномерно. Располагаются эластические волокна под углом по отношению к просвету сосуда. В первом периоде зрелого возраста количество эластических волокон составляет 25,14 % [24,7; 27,34] ($U << 0,001$, $p << 0,001$) (рис. 1), ширина волокон 5,5 мкм [4; 7].

Между коллагеновыми и эластическими располагаются тонкие ретикулярные волокна, составляющие из всей волокнистой стромы 19,98 % [19,07; 21,81] ($U << 0,001$, $p << 0,001$) (рис. 1). Волокна ретикулярного типа лежат равномерно в слое паравазальной соединительной ткани артерий и вен, их ширина – 3 мкм [1; 3], они выполняют скрепляющую роль.

Заключение. Для первого периода зрелого возраста характерна относительная биологическая стабильность организации всех структурных элементов кровеносного русла органа. Установлено, что у мужчин данного возрастного периода вокруг кровеносных сосудов подвздошной кишки четко определяется слой паравазальной соединительной ткани, в ее структуре преобладает волокнистый компонент, в котором превалируют коллагеновые волокна.

Еще одной особенностью структурной организации паравазальной соединительной ткани внутристеночных кровеносных сосудов подвздошной кишки в первом периоде зрелого возраста является разделение всего слоя на две зоны. Одна располагается непосредственно около адвентициальной оболочки, в этом слое волокна расположены довольно компактно, другая располагается по периферии от сосудистой стенки, здесь волокна лежат более свободно, в большей степени представлено основное вещество по сравнению со слоем, расположенным около адвентиции.

Список литературы

1. Ахтемийчук, Ю. Т. Архитектоника подвздошно-ободочной артерии в раннем периоде онтогенеза человека / Ю. Т. Ахтемийчук, Д. В. Проняев // Морфологические ведомости. – 2007. – № 1–2. – С. 10–12.

2. Валишин, Э. С. Морфометрическая характеристика эндотелиоцитов кровеносного русла почки и двенадцатиперстной кишки у человека в пренатальном онтогенезе / Э. С. Валишин, О. Н. Еремеева // Морфологические ведомости. – 2009. – № 3–4. – С. 157–160.

3. Гайворонский, И. В. Ультраструктурные изменения сосудов гемомикроциркуляторного русла тощей кишки и нарушения всасывания углеводов и белков при портальной гипертензии / И. В. Гайворонский, В. П. Еременко // Морфология. – 1992. – Т. 102, № 2. – С. 86–98.

4. Елисеев, В. Г. Основы гистологии и гистологической техники / В. Г. Елисеев. – М. : Медицина, 1967. – 268 с.

5. Зенин, О. К. Морфометрическая характеристика бифуркаций аркад кишечника / О. К. Зенин, Ю. В. Довгялло, Г. С. Кирьякулов и др. // Biomedical and Biosocial Anthropology. – 2004. – № 2. – С. 148–152.

6. Павлинов, Б. Г. Теоретические и прикладные аспекты учения о паравазальных соединительнотканных структурах / Б. Г. Павлинов, Н. Д. Широченко, В. А. Батухтин и др. // Морфология. – 2000. – № 3. – С. 92.

7. Paris, S. Peculiar morphological aspects of the superior mesenteric artery and its branches / S Paris, P. Bordei, D. Iliescu et al. // XVII international symposium on morphological science. – Timisoara, 2002. – P. 195–196.

Никель Виктория Викторовна, кандидат медицинских наук, доцент кафедры анатомии и гистологии человека, ГБОУ ВПО «Красноярский государственный медицинский университет им. профессора В.Ф. Войно-Ясенецкого» Минздрава России, Россия, 660022, г. Красноярск, ул. Партизана Железняка, д. 1, тел.: (391) 220-14-09, e-mail: vica-nic@mail.ru.

Касимцев Альберт Александрович, доктор медицинских наук, профессор кафедры анатомии и гистологии человека, ГБОУ ВПО «Красноярский государственный медицинский университет им. профессора В.Ф. Войно-Ясенецкого» Минздрава России, Россия, 660022, г. Красноярск, ул. Партизана Железняка, д. 1, тел.: (391) 220-14-09, e-mail: rector@krasgmu.ru.

Ефремова Влада Петровна, кандидат медицинских наук, доцент кафедры анатомии и гистологии человека, ГБОУ ВПО «Красноярский государственный медицинский университет им. профессора В.Ф. Войно-Ясенецкого» Минздрава России, Россия, 660022, г. Красноярск, ул. Партизана Железняка, д. 1, тел.: (391) 220-14-09, e-mail: rector@krasgmu.ru.

Батухтина Наталья Петровна, кандидат медицинских наук, доцент кафедры анатомии и гистологии человека, ГБОУ ВПО «Красноярский государственный медицинский университет им. профессора В.Ф. Войно-Ясенецкого» Минздрава России, Россия, 660022, г. Красноярск, ул. Партизана Железняка, д. 1, тел.: (391) 220-98-49, e-mail: rector@krasgmu.ru.

УДК 616.833.58-001-085+612.818.92
© С. И. Николаев, А.Р. Галлямов, Ю.А. Челышев, 2013

С.И. Николаев[1], А.Р. Галлямов[2], Ю.А. Челышев[1]

ЛОКАЛЬНАЯ ДОСТАВКА ГЕНОВ VEGF И FGF2, СТИМУЛИРУЮЩАЯ РЕГЕНЕРАЦИЮ НЕРВА*

[1]ГБОУ ВПО «Казанский государственный медицинский университет» Минздрава России
[2]ГАУЗ «Республиканская клиническая больница» Минздрава Республики Татарстан, г. Казань

* Работа поддержана государственным контрактом ФЦП Министерства образования и науки Российской Федерации № 16.512.11.2101.

В условиях преодоления диастаза в седалищном нерве крысы при помощи аутонервной вставки прямая однократная инъекция в нерв плазмидного вектора с комбинацией генов сосудистого эндотелиального фактора роста (VEGF) и фактора роста фибробластов 2 (FGF2) поддерживает популяцию S100-иммунопозитивных (шванновских) клеток и стимулирует регенерацию миелиновых волокон.

***Ключевые слова**: периферический нерв, регенерация, генная терапия, VEGF, FGF2.*

S.I. Nikolaev, A.R. Gallyamov, Yu.A. Chelyshev

THE LOCAL DELIVERY OF VEGF AND FGF2 GENES, STIMULATING NERVE REGENERATION

The direct single injection in nerve of plasmid vector with VEGF and FGF2 genes may support the population of S100-immunoreactive (Schwann) cells and stimulate the regeneration of myelinative fibers on the model of rat sciatic nerve autograft.

***Key words**: peripheral nerve, regeneration, gene therapy, VEGF, FGF2.*

Введение. Доставка генов нейротрофических факторов в область повреждения считается одним из наиболее перспективных подходов к стимулированию нейрорегенерации [9, 11]. Работы по стимулированию посттравматической регенерации периферического нерва при помощи прямой генной терапии единичны [3, 6, 7]. В основном они реализованы с применением вирусных векторов, что не считается полностью безопасным из-за вероятности инсерционного мутагенеза, выраженного воспалительного и иммунного ответов и токсичности.

В качестве терапевтических генов в настоящей работе выбраны гены VEGF (vascular endothelial growth factor) и FGF2 (fibroblast growth factor 2). Оба фактора, кодируемые этими генами, рассматриваются как нейротрофические и одновременно ангиогенные, что имеет позитивное значение для поддержания процесса регенерации. В рамках прямой генной терапии эти гены доставляли по отдельности в область повреждения периферического нерва. Так, доставка плазмидного вектора с геном VEGF в область перерезки седалищного нерва крысы улучшала результаты регенерации и способствовала восстановлению функции [7]. Аллотрансплантация трансфицированных геном FGF2 шванновских клеток в составе силиконового кондуита, имплантируемого в 10 мм диастаз седалищного нерва крысы, поддерживала регенерацию миелиновых волокон [8]. На модели аутонервной вставки седалищного нерва крысы произведена оценка эффективности локального введения в область повреждения плазмиды pBud-VEGF-FGF2, экспрессирующей одновременно гены обоих факторов [1]. Прямое введение этой плазмиды в центральный и периферический отрезки нерва, а также в саму аутонервную вставку, стимулирует регенерацию и восстановление двигательной функции. Однако при этом остаются неясными динамика количества миелиновых волокон, состояние и количество шванновских клеток.

Цель: оценить эффективность посттравматической регенерации седалищного нерва крысы в условиях прямого введения в область повреждения плазмидного вектора с комбинацией клонированных генов нейротрофических и одновременно ангиогенных факторов VEGF и FGF2.

Материалы и методы исследования. Эксперименты проведены на 17 белых лабораторных крысах обоего пола весом 200–250 г. Все процедуры с животными проводили в соответствии с правилами, рекомендованными Физиологической секцией Российского национального комитета по биологической этике. Животных содержали в стандартных условиях со свободным доступом к воде и корму. Крыс наркотизировали путем внутрибрюшинной инъекции хлоралгидрата (Sigma) (80 мг/мл, 0,4 мл на 100 г веса крысы).

В левом седалищном нерве на уровне середины бедра формировали диастаз длиной 5 мм, который преодолевали при помощи аутонервной вставки, забранной из этого же нерва. На каждый конец аутонервной вставки накладывали по два шва. Прооперированных животных разделили на две группы. В опытной группе животным через 7 суток после операции в три точки, в середине вставки, в центральном и периферическом отрезке нерва на расстоянии 2 мм от линии шва, с помощью шприца Hamilton (Sigma) инъецировали двухкассетную плазмиду pBud-VEGF-FGF2, экспрессирующую сосудистый эндотелиальный фактор роста (VEGF) и фактор роста фибробластов 2 (FGF2) человека в количестве 10 мкг на физрастворе в объеме 5 мкл в каждую точку (30 мкг каждому животному). Животным контрольной подгруппы в тех же условиях инъецировали физраствор в аналогичном объеме.

Через 30 суток после операции под эфирным наркозом из периферического отрезка, прилежащего к вставке, забирали два фрагмента длиной по 5 мм. Из них проксимальный фрагмент фиксировали в 2,5 % глутаральдегиде и 2 % растворе четырехокиси осмия и заливали в эпон-аралдит. Дис-

тальный фрагмент периферического отрезка фиксировали в 10 % нейтральном формалине. Полутонкие поперечные срезы нерва, окрашенные метиленовым синим, использовали для подсчета количества миелиновых волокон во всей плоскости среза. Подсчет количества миелиновых волокон и иммунопозитивных (шванновских) клеток ($S100^+$-клеток) производили с оцифрованных изображений, полученных на микроскопе Leica DM-1000 (Германия) при увеличении объективов × 100 и × 40, соответственно. Срезы из периферического отрезка нерва толщиной 18 мкм изготавливали на криостате CRYOSTAR HM 560 и проводили пероксидазную иммуногистохимическую реакцию с моноклональными антителами против S100 (Millipore). При помощи флюоресцентной иммуногистохимии идентифицировали шванновские клетки с антителами против белка периферического миелина P0 (Abcam) и низкоаффинного рецептора фактора роста нервов p75 (Santa Cruz). Ядра клеток дополнительно окрашивали DAPI (Sigma). Детали проведения иммуногистохимических реакций изложены ранее [2]. Срезы просматривали в конфокальном сканирующем микроскопе LSM 510-Meta (Carl Zeiss) (Германия). Результаты морфометрии подвергнуты статистической обработке с использованием метода анализа вариантов (ANOVA) и критерия Стьюдента (t).

Результаты исследования и их обсуждение. К 30 суткам после операции с преодолением диастаза при помощи аутонервной вставки структура нерва восстанавливается. В участке периферического отрезка нерва, прилегающего к аутонервной вставке, присутствуют сформированные миелиновые волокна разного диаметра с четким контуром миелиновой оболочки. Количество этих волокон у животных в группе с введением плазмиды pBud-VEGF-FGF2 существенно увеличивается ($p < 0,05$) по сравнению с контролем (табл. 1).

К 30 суткам после операции или к концу третьей недели после инъекции плазмиды количество $S100^+$-клеток в периферическом отрезке нерва возрастает в 2,4 раза ($p < 0,05$) (табл. 1). Эти клетки, идентифицируемые как шванновские, являются ключевыми для обеспечения регенерации нервных волокон. В условиях повреждения нерва они активно продуцируют FGF2 для обеспечения нейротрофической поддержки растущих аксонов [5]. Предполагается, что доставка в область повреждения гена FGF2 при помощи плазмидного вектора стимулирует процесс нейрорегенерации.

Таблица 1

Влияние прямой инъекции плазмиды pBud-VEGF-FGF2 на количество $S100^+$-клеток и миелиновых волокон в поперечном срезе периферического отрезка седалищного нерва крысы на 30 сутки после преодоления диастаза при помощи аутонервной вставки

Экспериментальные группы	**Количество $S100^+$-клеток** ($X \pm S_X$)	**Количество миелиновых волокон** ($X \pm S_X$)
Контрольная (физраствор)	627,6 ± 59,01	1055,1 ± 40,48
Опытная (pBud-VEGF-FGF2)	1533,4 ± 132,50	4676,4 ± 336,81

При нейродегенерации в утративших контакт с аксоном миелинобразующих шванновских клетках угнетается синтез поздних маркеров миелина, таких, как белки MBP и P0, и эти клетки начинают экспрессировать маркеры миелиннеобразующих шванновских клеток, в том числе белок p75 (рис. 1). В нормальных условиях низкоаффинный рецептор фактора роста нервов (NGF), белок p75, экспрессируется преимущественно миелиннеобразующими шванновскими клетками. В поврежденном нерве через этот рецепторный вход поддерживается эффективная миелинизация аксонов [4]. Оказалось, что среди многочисленных функций данного сигнального пути функция стимулирования процесса ремиелинизации, например, при периферических невропатиях и травматических повреждениях нервов является одной из наиболее важных [10].

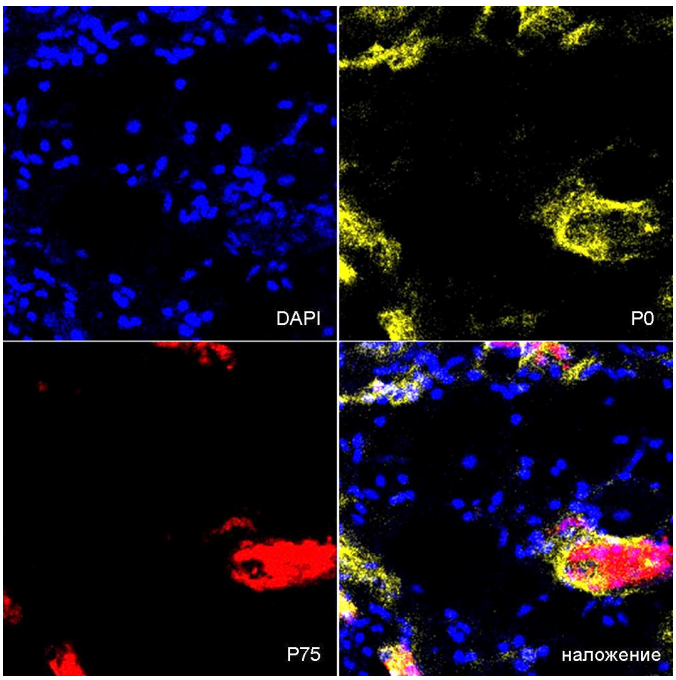

Рис. 1. P0- и p75-иммунопозитивные клетки в периферическом отрезке седалищного нерва крысы на расстоянии 7 мм от дистальной линии шва с аутонервной вставкой на 30 сутки после операции и однократной инъекции плазмиды pBud-VEGF-FGF2.
P0 – флюоресцентный краситель TRITC (желтый цвет),
P75 – флюоресцентный краситель Alexa 647 (красный цвет), ядра окрашены DAPI (синий цвет).
Конфокальная микроскопия. Увеличение × 400.

Заключение. В условиях преодоления диастаза длиной 5 мм в седалищном нерве крысы при помощи аутонервной вставки прямая однократная инъекция плазмидного вектора с комбинацией генов нейротрофических и одновременно ангиогенных факторов VEGF и FGF2 поддерживает популяцию шванновских клеток и стимулирует регенерацию миелиновых волокон. К 30 суткам эксперимента в условиях прямой генной терапии в периферическом отрезке нерва показано увеличение в 2,4 раза количества $S100^{+}$-иммунопозитивных (шванновских) клеток и существенное увеличение количества регенерирующих миелиновых волокон.

Список литературы

1. Масгутов, Р. Ф. Стимуляция посттравматической регенерации седалищного нерва крысы с помощью плазмиды, экспрессирующей сосудистый эндотелиальный фактор роста и основной фактор роста фибробластов / Р. Ф. Масгутов, И. И. Салафутдинов, А. А. Богов и др. // Клеточная трансплантология и тканевая инженерия. – 2011. – № 3. – С. 67–70.

2. Шаймарданова, Г. Ф. Посттравматические изменения структуры спинного мозга крысы при трансплантации мононуклеарных клеток крови пуповины человека, модифицированных генами VEGF и FGF2 / Г. Ф. Шаймарданова, Я. О. Мухамедшина, С. С. Архипова и др. // Морфология. – 2011. – № 6. – С. 36–42.

3. Alrashdan, M. S. Effects of combining electrical stimulation with BDNF gene transfer on the regeneration of crushed rat sciatic nerve / M. S. Alrashdan, M. A. Sung, Y. K. Kwon et al. // Acta Neurochir (Wien). – 2011. – Vol. 153, № 10. – P. 2021–2029.

4. Cosgaya, J. M. The neurotrophin receptor p75NTR as a positive modulator of myelination / J. M. Cosgaya, J. R. Chan, E. M. Shooter // Science. – 2002. – № 298. – P. 1245–1248.

5. Duobles, T. S100beta and fibroblast growth factor-2 are present in cultured Schwann cells and may exert paracrine actions on the peripheral nerve injury / T. Duobles, T. S. Lima, B. F. Levy et al. // Acta Cir Bras. – 2008. – Vol. 23, № 6. – P. 555–560.

6. Esaki, S. Hepatocyte growth factor incorporated into herpes simplex virus vector accelerates facial nerve regeneration after crush injury / S. Esaki, J. Kitoh, S. Katsumi et al. // Gene Ther. – 2011. – Vol. 18, № 11. – P. 1063–1069.

7. Fu, C. Favorable effect of local VEGF gene injection on axonal regeneration in the rat sciatic nerve / C. Fu, G. Hong, F. Wang // J. Huazhong Univ. Sci. Technolog. Med. Sci. – 2007. – Vol. 27, № 2. – P. 186–189.

8. Haastert, K. The effects of FGF-2 gene therapy combined with voluntary exercise on axonal regeneration across peripheral nerve gaps / K. Haastert, Z. Ying, C. Grothe et al. // Neurosci Lett. – 2008. – Vol. 443, № 3. – P. 179–183.

9. Mason, M. R. Gene therapy for the peripheral nervous system: a strategy to repair the injured nerve / M. R. Mason, M. R. Tannemaat, M. J. Malessy et al. // Curr. Gene. Ther. – 2011. – Vol. 11, № 2. – P. 75–89.

10. Notterpek, L. Neurotrophins in myelination: a new role for a puzzling receptor / L. Notterpek // Trends in Neurosciences. – 2003. – Vol. 26, № 5. – P. 232–234.

11. Zhang, F. Gene transfer with DNA strand technique and peripheral nerve injuries / F. Zhang, W. C. Lineaweaver // J. Long Term. Eff. Med. Implants. – 2002. – Vol. 12, № 2. – P. 85–96.

Николаев Станислав Игоревич, аспирант кафедры гистологии, цитологии и эмбриологии, ГБОУ ВПО «Казанский государственный медицинский университет» Минздрава России, Республика Татарстан, 420012, г. Казань, ул. Бутлерова, д. 49, тел.: (843) 292-76-19, e-mail: chelyshev-kzn@yandex.ru.

Галлямов Алмаз Рафаэлевич, врач, ГАУЗ «Республиканская клиническая больница» МЗ Республики Татарстан, Республика Татарстан, 420064, г. Казань, ул. Оренбургский тракт, д. 138, тел.: (843) 269-42-95, e-mail: rkbrt.ru.

Челышев Юрий Александрович, доктор медицинских наук, профессор, заведующий кафедрой гистологии, цитологии и эмбриологии, ГБОУ ВПО «Казанский государственный медицинский университет» Минздрава России, Республика Татарстан, 420012, г. Казань, ул. Бутлерова, д. 49, тел.: (843) 292-76-19, e-mail: chelyshev-kzn@yandex.ru.

УДК 612.014.4:611.441
© О.И. Новакова, С.В. Котельникова, А.В. Котельников, 2013

О.И. Новакова[1], С.В. Котельникова[2], А.В. Котельников[2]

СЕЗОННЫЕ ОСОБЕННОСТИ ФУНКЦИОНАЛЬНОГО СОСТОЯНИЯ ТИРОЦИТОВ У ЖИВОТНЫХ РАЗНОГО ПОЛА

[1]ГБОУ ВПО «Астраханская государственная медицинская академия» Минздрава России
[2]ФГБОУ ВПО «Астраханский государственный технический университет»

Изучено влияние различных сезонов года на функциональное состояние щитовидной железы. Вариационная кривая высоты тироцитов характеризуется правосторонней асимметрией у животных обоего пола. При этом наибольшие сезонные отличия отмечались у самцов при переходе от зимы к весне, а у самок – от весны к лету. Наибольших значений высота фолликулярного эпителия в пике кривой распределения у самцов достигает зимой, а наименьших – осенью, в то время как у самок напротив максимум вариационной кривой максимально смещен влево зимой, а вправо – в весенний период. Половые отличия в функционировании щитовидной железы отмечаются во все сезоны года, кроме весны.

Ключевые слова: *щитовидная железа, высота тироцитов, сезоны, пол животного.*

O.I. Novakova, S.V. Kotelnikova, A.V. Kotelnikov

SEASONAL FEATURES OF FUNCTIONAL STATUS THYROCYTES ANIMALS OF DIFFERENT SEX

The effect of different seasons on the functional state of the thyroid gland was studied. The variation curve of the height of thyrocytes was characterized by right-sided asymmetry in animals of both sexes. The greatest seasonal difference was observed in males at the transition from winter to spring and females from spring to summer. The greatest value of the height of the follicular epithelium at the peak of the distribution curve of males reaching the winter and the lowest - in the autumn while in females, in contrast the maximum variation of the curve maximum was shifted to the

left in the winter and the right - in the spring. Sex differences in the functioning of the thyroid was observed in all seasons except spring.
Key words: *thyroid gland, the height of thyrocytes, seasons, sex of animal.*

Введение. Щитовидная железа является одной из важнейших составляющих эндокринной системы, участвующей в адаптации организма к внешним природно-климатическим факторам, обеспечивающей функционально-морфологические, метаболические, биохимические и биофизические изменения, которые формируют гомеостаз организма [2, 5]. Так, отмечено возникновение компенсаторно-приспособительной реакции щитовидной железы в ответ на изменение температурного и светового режимов, выражающейся в колебании уровня гормонов и структурных изменениях [1, 6]. Рецепторы к половым гормонам, обнаруживаемые в тироцитах, делают щитовидную железу чувствительной к гормональному фону организмов различного пола [3, 4]. Физиологические механизмы совместного влияния цирканнуальных ритмов и пола животных мало изучены, что может являться одной из причин недостаточно эффективной коррекции патологических состояний щитовидной железы в различные сезоны года.

Цель: изучить морфофункциональные особенности изменения ткани щитовидной железы в разные сезоны года у самцов и самок белых крыс.

Материалы и методы. Исследования выполнены на 104 половозрелых белых крысах обоего пола со средней массой тела 180 г зимой (январь), весной (апрель), летом (июль) и осенью (октябрь). Животных содержали в виварии в стандартных лабораторных условиях, самцов и самок отдельно. Щитовидную железу извлекали и фиксировали в жидкости Буэна. Парафиновые срезы толщиной 7 мкм окрашивали гематоксилином и эозином и анализировали при увеличении × 900. Функциональное состояние щитовидной железы оценивали по высоте тироцитов. Полученные результаты статистически обработаны и проанализированы с использованием критерия Колмогорова-Смирнова (λ).

Результаты исследования и их обсуждение. Диапазон значений высоты тироцитов самок в течение года находится в пределах от 5,61 до 7,05 мкм. В течение всего времени наблюдения вариационная кривая самок характеризуется правосторонней асимметрией (рис. 1), наиболее выраженной в летний период и наименее – в осенне-зимний период.

Рис. 1. Спектры распределения высоты фолликулярного эпителия щитовидной железы у самок в разные сезоны года

Холодный сезон года (зима) характеризуется бимодальностью распределения, тогда как летом наблюдается выраженная островершинность. Весной присутствует незначительный положительный эксцесс, а осенью этот параметр практически совпадает с нормальным распределением. Максимум распределения высоты тироцитов был отмечен в области 7 мкм (27 %). Осенью по сравнению с весной диапазон значений сдвигается в левую сторону, с максимумом в зоне 6 мкм (42 %). Для зимнего и летнего периодов максимальная плотность относительных частот находится в области 5,5 мкм (23 и 26 %, соответственно). Наблюдается значительное отличие вариационного распределения высоты фолликулярного эпителия весеннего периода от летнего (λ = 1,9) и осеннего (λ = 2,6).

У самцов, так же как и у самок, распределение имеет правостороннюю асимметрию (рис. 2). Летний период отличается отрицательным эксцессом, зимой этот параметр был близок к нулю.

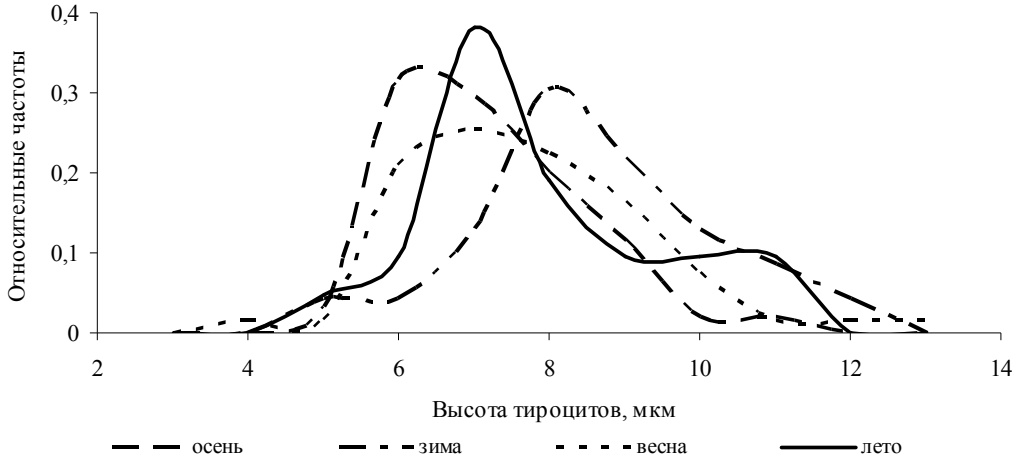

Рис. 2. Спектры распределения высоты фолликулярного эпителия щитовидной железы у самцов в разные сезоны года

Максимальное значение относительных частот в зимний период находится в зоне 8 мкм (30 %), в весенний период пик вариационной кривой приходится на область 7 мкм (25 % вариант). В этой же зоне лежит и максимум лета (38 %). Осенью большая часть тироцитов (32 %) имеет высоту 6 мкм. Значительное отличие распределений наблюдается между осенним и зимним периодами ($\lambda = 1{,}4$).

Заключение. Функциональная активность щитовидной железы находится под влиянием сезона года, причем это влияние неравнозначно для организмов разного пола. У самцов наибольшая активность щитовидной железы наблюдается в зимний период, в то время как для самок наибольшая активность характерна для весны.

Список литературы

1. Губина-Вакулик, Г. И. Суточные особенности морфофункциональных изменений щитовидной железы у молодых половозрелых и старых крыс / Г. И. Губина-Вакулик, Л. А. Бондаренко, А. Р. Геворкян // Проблемы эндокринной патологии. – 2009. – № 3. – С. 94–101.

2. Кривоногова, Е. В. Соотношение уровня тиреоидных гормонов и показателей вариабельности ритма сердца у подростков в контрастные сезоны года на Севере / Е. В. Кривоногова, Л. В. Поскотинова // Педиатрия. – 2008. – Т. 87, № 6. – С. 149–152.

3. Мухина, Т. С. Органометрическое исследование щитовидной железы в связи с полом, возрастом и соматической патологией / Т. С. Мухина, В. В. Харченко, А. А. Должикова // Человек и его здоровье : Курский научно-практический вестник. – 2007. – № 4. – С. 62–67.

4. Плехова, Е. И. Некоторые особенности полового созревания и механизмы его нарушений у мальчиков-подростков с диффузным нетоксическим зобом / Е. И. Плехова, С. И. Турчина, А. В. Косовцова и др. // Проблемы эндокринной патологии. – 2009. – № 4. – С. 46–52.

5. Щербакова, В. В. Влияние гелиометеорологических факторов на состояние сердца и крови собак в сезоны года : автореф. дис. … канд. биол. наук / В. В. Щербакова. – Нижний Новгород, 2009. – 25 с.

6. Яковленко, Л. А. Морфофункциональное состояние и свободнорадикальный гомеостаз щитовидной железы и надпочечников половозрелых и неполовозрелых самцов крыс при адаптации к периодическому охлаждению : автореф. дис. … канд. биол. наук / Л. А. Яковленко. – Астрахань, 2009. – 25 с.

Новакова Ольга Игоревна, ассистент кафедры ботаники и фармакогнозии и фармтехнологии, ГБОУ ВПО «Астраханская государственная медицинская академия» Минздрава России, Россия, 414041, г. Астрахань, ул. Бакинская, д. 121, тел: 8-960-860-76-79, e-mail: aves13ru@mail.ru.

Котельникова Светлана Владимировна, кандидат биологических наук, доцент кафедры гидробиологии и общей экологии, ФГБОУ ВПО «Астраханский государственный технический университет», Россия, 414056, г. Астрахань, ул. Татищева, д. 16, тел.:8-905-060-28-77, e-mail: kotas@inbox.ru.

Котельников Андрей Вячеславович, доктор биологических наук, профессор кафедры гидробиологии и общей экологии, ФГБОУ ВПО «Астраханский государственный технический университет», Россия, 414056, г. Астрахань, ул. Татищева, д. 16, тел.:8-903-349-33-07, e-mail: kotas@inbox.ru.

УДК 617-001:616.718.49
© Д.А. Новиков, Д.А. Маланин, И.А. Сучилин, 2013

Д.А. Новиков[1], Д.А. Маланин[1], И.А. Сучилин[1,2]

БИОМЕХАНИЧЕСКАЯ РОЛЬ ВНУТРЕННЕЙ БЕДРЕННО-НАДКОЛЕННИКОВОЙ СВЯЗКИ В ОБЕСПЕЧЕНИИ СТАБИЛЬНОСТИ НАДКОЛЕННИКА

[1]ГБОУ ВПО «Волгоградский государственный медицинский университет» Минздрава России
[2]ГБУ «Волгоградский медицинский научный центр»

С помощью системы оптического анализа проведено биомеханическое исследование 5 анатомических препаратов коленных суставов, в котором изучалась роль внутренней бедренно-надколенниковой связки в обеспечении устойчивости надколенника к наружным воздействиям и степень ее изометричности. Исследование показало, что внутренняя бедренно-надколенниковая связка является основным стабилизатором надколенника от действия сил, направленных кнаружи. Полученное удлинение связки на 2,5 ± 0,3 мм при сгибании в коленном суставе позволяет судить скорее об изометричном ее строении, которое должно быть соблюдено при ее пластике. Натяжение трансплантата целесообразно проводить при 60° сгибания в коленном суставе, когда физиологично расположенная связка наиболее напряжена и обеспечивает устойчивость надколенника.

***Ключевые слова**: внутренняя бедренно-надколенниковая связка, привычный вывих надколенника, биомеханика надколенника.*

D.A. Novikov, D.A. Malanin, I.A. Suchilin

THE BIOMECHANICAL ROLE OF THE MEDIAL PATELLOFEMORAL LIGAMENT IN PROVIDING THE STABILITY OF THE PATELLA

With the help of the video analysis system, biomechanic research of five human cadaveric knees has been carried out, in which it was studied the role of medial patellofemoral ligament in ensuring the stability of patella and its isometry. The study showed that the medial patellofemoral ligament was the primary stabilizer of the patella from the lateral forces. The ligament length change was 2,5 ± 0,3 mm may allow to judge about rather isometric structure that must be met in its plastic. It was appropriately fixed the reconstructed ligament so as to become tense linearly at knee flexion angle of 60°.

***Key words**: medial patellofemoral ligament, recurrent patella dislocation, patella biomechanics.*

Введение. Перемещение надколенника обеспечивается комплексным взаимодействием мышц, связок и костных структур [1, 3, 7]. При полном сгибании в коленном суставе надколенник принимает устойчивое положение за счет конгруэнтности его суставных поверхностей, противолежащих блоковидной ямке бедренной кости [1]. Однако при сгибании меньше 30° роль костных структур в обеспечении стабильности надколенника уменьшается.

Цель: изучить биомеханическую роль внутренней бедренно-надколенниковой связки (ВБНС) в обеспечении устойчивости надколенника с использованием системы оптического видеоанализа.

Материалы и методы исследования. Были исследованы 5 анатомических препаратов коленных суставов (3 женских, 2 мужских). Средний возраст умерших от заболеваний, не связанных с патологией коленного сустава, составлял 63,4 года. Экспериментальный препарат закрепляли в оригинальном биомеханическом устройстве, обеспечивающем полную амплитуду сгибательно-разгибательных движений в коленном суставе. Для работы системы оптического анализа на экспериментальных препаратах закрепляли контрастные маркеры на наружный мыщелок, геометрический центр надколенника и внутренний край надколенника [2, 5]. Полученные данные анализировали программой Tracker (written by Douglas Brown). Статистически данные обрабатывали с использованием программы Microsoft Office Excel 2007. Во время первых пяти испытательных циклов движений надколенник и его поддерживающий аппарат оставляли интактным. Затем к наружному краю надколенника с помощью кортикального винта прикрепляли стальную леску, прикладывая к ней силу, действующую латерально, величиной 10Н [5, 6, 7]. Измерения производили после пересечения ВБНС с приложенной к надколеннику латеральной силой и без нее.

Результаты исследования и их обсуждение. Наружное смещение надколенника достоверно

достигало максимальных величин при 28 ± 1,5° сгибания голени, при этом расстояние между маркерами также было максимальным и составляло при сохранении разгибательного аппарата 53,0 ± 1,5 мм. Минимальное смещение надколенника констатировали при интактном капсульно-связочном аппарате коленного сустава и без приложения наружной силы. После резекции ВБНС расстояние между оптическими маркерами, то есть смещение надколенника было достоверно больше, чем при интактном капсульно-связочном аппарате или после приложения к нему латерально направленной силы. После пересечения ВБНС с одновременным приложением силы наружное смещение достигало максимальной величины, а надколенник находился в подвывихе (рис. 1). О степени изометричности ВБНС свидетельствовало изменение расстояния между оптическими маркерами, находящимися в местах прикрепления связки. Для всех коленных суставов средняя длина ВБНС была равна 47,3 ± 3,3 мм при полном разгибании коленного сустава, 46,2 ± 3,2 мм – при сгибании на 30°, 45,3 ± 2,9 мм – при 60° и 44,3 ± 3,5 мм – при 90° сгибания (рис. 2).

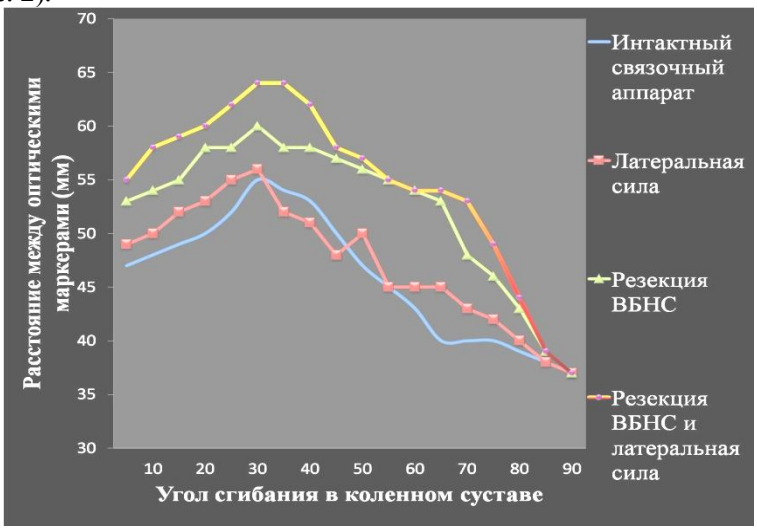

Рис. 1. Изменение расстояния между оптическими маркерами, установленными в область внутреннего мыщелка и в геометрический центр надколенника

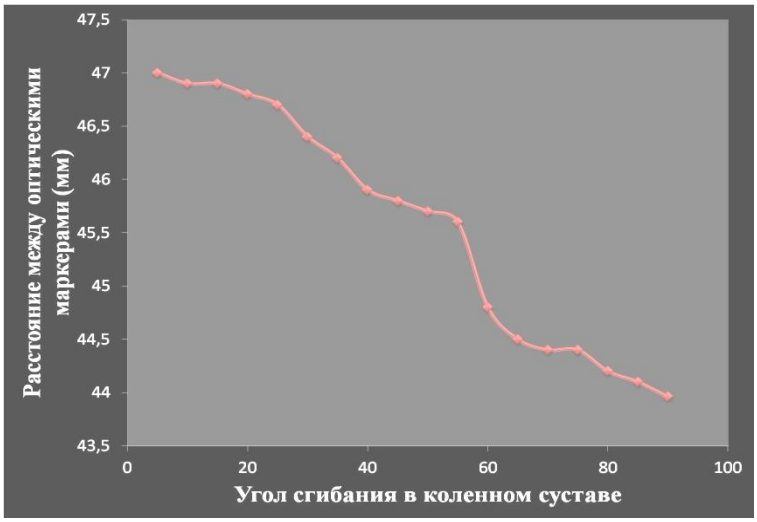

Рис. 2. Изменение расстояния между оптическими маркерами, установленными в местах прикрепления ВБНС

При сгибании меньше 30° первоочередную роль играет капсульно-связочный аппарат и динамические стабилизаторы – мышцы и сухожилия. Основным пассивным ограничителем наружного смещения надколенника выступает ВБНС, которая, согласно ряду исследований, обеспечивает 50–60 % устойчивости надколенника при первых 30° сгибания [1, 2]. Полученные результаты оказались созвучными с результатами Hautamaa и соавторов, по данным которых, ВБНС в основном обеспечивает стабильность при углах сгибания в коленном суставе от 0° до 28,0 ± 1,5°, а при ее пересечении риск наружного вывиха над-

коленника существенно возрастает [4]. Термин «изометрично расположенная связка» означает, что расстояние между местами прикрепления связки остается неизменным во время всего сгибательно-разгибательного цикла работы сустава [3]. По нашим результатам, ВБНС несколько изменяет свою длину при движениях в коленном суставе. До 60° сгибания протяженность ее остается практически неизменной, а затем уменьшается на 2,5 ± 0,3 мм (p = 0,049). Можно предположить, что после 60° ВБНС находится в расслабленном состоянии и в обеспечении устойчивости надколенника уже не участвует.

Заключение. Внутренняя бедренно-надколенниковая связка является основным стабилизатором надколенника от действия сил, направленных кнаружи. Изометричность как нормальная характеристика каждой анатомически расположенной около- или внутрисуставной связки присуща ВБНС и должна быть соблюдена при выполнении ее пластики. Натяжение трансплантата целесообразно проводить при 60° сгибания в коленном суставе, когда физиологично расположенная связка наиболее напряжена и обеспечивает устойчивость надколенника.

Список литературы

1. Amis, A. A. Anatomy and biomechanics of the medial patellofemoral ligament / A. A. Amis, P. Firer, J. Mountney et al. // Knee – 2003. – Vol. 10, № 3. – P. 215–220.
2. Conlan, T. Evaluation of the medial soft-tissue restraints of the extensor mechanism of the knee / T. Conlan, W. P. Jr. Garth, J. E. Lemons // J. Bone Joint Surg. Am. – 2008. – № 5. – P. 682–693.
3. Crosby, E. B. Recurrent dislocation of the patella. Relation of treatment to osteoarthritis / E. B. Crosby, J. Insall // J. Bone Joint Surg. Am. – 1978. – № 1. – P. 9–13.
4. Hautamaa, P. V. Medial soft tissue restraints in lateral patellar instability and repair / P. V. Hautamaa, D. C. Fithian, K. R. Kaufman et al. // Clin. Orthop. Relat. Res. – 1998. – № 349. – P. 174–182.
5. Malmstrom, E. M. Zebris versus Myrin: a comparative study between a three-dimensional ultrasound movement analysis and an inclinometer/compass method: intradevice reliability, concurrent validity, intertester comparison, intratester reliability, and intraindividual variability / E. M. Malmstrom, M. Karlberg, A. Melander, M. Magnusson // Spine. – 2003. – Vol. 28, № 21. – P. 433–440.
6. Ostermeier, S. In vitro investigation of the effect of medial patellofemoral ligament reconstruction and medial tibial tuberosity transfer on lateral patellar stability / S. Ostermeier, C. Stukenborg-Colsman, C. Hurschler, C. J. Wirth // Arthroscopy. – 2006. – Vol. 22, № 3 – P. 308–319.
7. Warren, L. F. The supporting structures and layers on the medial side of the knee: an anatomical analysis / L. F. Warren, J. L. Marshall // J. Bone Joint Surg. Am. – 1979. – Vol. 61, № 1. – P. 56–62.

Новиков Дмитрий Александрович, аспирант кафедры травматологии, ортопедии и ВПХ с курсом травматологии, ортопедии, ФУВ ГБОУ ВПО «Волгоградский государственный медицинский университет» Минздрава России, 400131, г. Волгоград, пл. Павших Борцов, д. 1, тел.: 8-903-371-51-60, e-mail: novikov_trauma@mail.ru.

Маланин Дмитрий Александрович, доктор медицинских наук, профессор, заведующий кафедрой травматологии, ортопедии и ВПХ с курсом травматологии, ортопедии, ФУВ ГБОУ ВПО «Волгоградский государственный медицинский университет» Минздрава России, 400131, г. Волгоград, пл. Павших Борцов, д. 1, тел.: 8-902-383-55-56, e-mail: malaninda@mail.ru.

Сучилин Илья Алексеевич, ассистент кафедры травматологии, ортопедии и ВПХ с курсом травматологии и ортопедии ФУВ ГБОУ ВПО «Волгоградский государственный медицинский университет» Минздрава России, Россия, 400131, г. Волгоград, пл. Павших Борцов, д. 1, тел.: (8442) 72-91-09, e-mail: omnio@mail.ru.

УДК 001.4:61

© Г.Н. Носенко, Т.С. Кириллова, 2013

Г.Н. Носенко, Т.С. Кириллова

ЛЕКСИКО-ТЕМАТИЧЕСКАЯ ГРУППА «МЕТОДЫ ЛЕЧЕНИЯ» В СИСТЕМЕ ЯЗЫКА НАРОДНОЙ И ТРАДИЦИОННОЙ МЕДИЦИНЫ

ГБОУ ВПО «Астраханская государственная медицинская академия» Минздрава России

В процессе изучения лексики языка народной и традиционной медицины были определены основные тематические группы, объединенные по семантическому содержанию и формирующие одно семантическое поле.

Ключевые слова: *язык народной и традиционной медицины, семантическая группа, семантическое содержание.*

G.N. Nosenko, T.S. Kirillova

LEXICO-THEMATIC GROUP «METHODS OF TREATMENT» IN THE LANGUAGE SYSTEM OF NATIONAL AND TRADITIONAL MEDICINE

Studying the vocabulary of language of national and traditional medicine there were found out the main thematic groups combined by semantic plot and forming one semantic field.

Key words: *language of natural and traditional medicine, thematic group, semantic plot.*

Изучение лексических единиц языка народной и традиционной медицины, формирование которых осуществлялось с привлечением мифологических, религиозных, философских, обыденных, научных, теоретических, эмпирических, логических и чувственных форм познания, включающих как понятийно-дефиниционные, так и коннотативные, образные, оценочные, ассоциативные характеристики, дает возможность вычленить совокупность зафиксированных в единицах языка представлений народа о действительности на определенном этапе развития народа, так называемую языковую картину мира. Изучение формирования и становления языка народной и традиционной медицины позволяет лучше понять пути развития медицинской терминологии в целом в непосредственной связи ее развития с научно-техническим прогрессом и мировоззрением человеческого общества.

На протяжении длительного времени язык народной и традиционной медицины представлял собой стихийную совокупность единиц. Объясняется это, в первую очередь, конкретно-практическим языковым членением окружающей действительности, которое было доминирующим в период онтологического познания мира. Язык народной и традиционной медицины формировался под воздействием спонтанного, стихийного развития языка и мышления, что откладывало отпечаток на стихийное накопление совокупности единиц в данной области знания.

Чрезвычайно высокий уровень лингвистического разнообразия лексических единиц, входящих в состав языка народной и традиционной медицины, можно объяснить большим разнообразием используемых данными видами медицины средств. К ним относятся эмпирические средства, выработавшиеся на основании вековых преданий и опыта: лечение с использованием природных источников, иглотерапия, массаж. Народная и традиционная медицина на всем протяжении своего существования активно использует мистические средства: заклинания, молитвы, амулеты, а также средства, основанные на последних достижениях научно-технического прогресса: электропунктурную диагностику, биорезонансную терапию, мезотерапию, БАД. Отдельную группу представляют собой средства, основанные на использовании внутренних резервов организма человека: релаксация, медитация, йога, голодание.

На ранних этапах своего развития в семантическое поле исследуемой области знания и деятельности человека слова объединялись в основном по внелингвистическим признакам. В настоящее время, когда народная и традиционная медицина переживает второе рождение на более высоком технологическом уровне, отмечается выраженная тенденция к открытости границ семантического поля «народная и традиционная медицина» и лингвистического тождества объединяемых в данное поле слов.

Иными словами, исследование лексических единиц языка народной и традиционной медицины возможно проводить по принципу выделения тематических групп, представляющих собой «ряд слов, более или менее близко совпадающих по своему основному семантическому содержанию, то есть по принадлежности к одному и тому же семантическому полю» [1, с. 11]. Принимая во внимание этот принцип, мы разделили все языковые единицы народной и традиционной медицины на три основные лексико-тематические группы: «методы лечения», «симптоматика», «диагностика». В процессе выявления структурных, семантических и этимологических характеристик лексических наименований, наполняющих корпус данных тематических групп, можно определить степень заложенной в них медицинской нагрузки и проявление характерных лингвистических нюансов.

В тематической группе «методы лечения» вычленяется подгруппа со словом «терапия», в которой большая часть наименований представлена сложными словами, удобными для передачи сложного понятия в сжатой форме. Моделирование сложных слов можно рассматривать в качестве семантиче-

ских структур, служащих «расчлененному описанию обозначаемого предмета, процесса или явления, поскольку они эксплицитно указывают на класс предметов и его признаки по отдельности» [3, с. 66].

Регулярно повторяющийся элемент «терапия» позволяет отнести образованный с его помощью термин к понятийному полю «методы лечения», то есть в данном случае наблюдается типизация терминологических единиц. Регулярное языковое выражение, обусловленное закрепленностью за одним и тем же повторяющимся терминоэлементом, который предполагает наличие семантической близости, образует парадигму, основанную, в первую очередь, на наличии общих категориальных семантических компонентов.

Внутри данной подгруппы вычленяется лексико-семантическая группа, в которой все слова объединены:

а) общностью категориально-родовой семы – архисемы «животное». Например, «канистерапия» (лат. canis – собака + греч. therapeia – лечение, уход, забота); «фелинотерапия» (лат. felis – кошка + греч. therapeia – лечение, уход, забота); «гиппотерапия» (греч. hippos – лошадь + греч. therapeia – лечение, уход, забота); «дельфинотерапия». Родовым термином в данной подгруппе выступает термин «энимал – терапия» (англ. animal – животное + греч. therapeia – лечение, уход, забота) – использование животных в лечении человека;

б) общностью архисемы «растение» с дифференциацией семы «лечение с помощью лекарственных растений и комплексных препаратов из них». Например, «ампелеотерапия» (греч. ampelos – виноградная лоза + греч. therapeia – лечение, уход, забота); «спраут-терапия» (англ. spraut – росток, побег, отросток + греч. therapeia – лечение, уход, забота); «цветочная терапия»; «дендротерапия» (греч. dendron – дерево + греч. therapeia – лечение, уход, забота) – метод лечения с использованием целебных свойств деревьев. Родовым термином является термин «фитотерапия» (греч. phyton – растение, побег + греч. therapeia – лечение, уход, забота) – использование растений в терапевтических целях;

в) общностью архисемы «природный архетип» с дифференциацией семы «лечение с помощью воды, глины, минералов, солнца и т.д.». Например, «аргиллотерапия» (греч. argillos – глина + греч. therapeia – лечение, уход, забота); «псаммотерапия» (греч. psammo – песок + греч. therapeia – лечение, уход, забота); «талассотерапия» (греч. thalasso – море + греч. therapeia – лечение, уход, забота); «гелиотерапия» (греч. helios – солнце + греч. therapeia – лечение, уход, забота). Родовым термином является термин «натуротерапия» (лат. natura – природа + греч. therapeia – лечение, уход, забота) – лечение с помощью естественных средств (солнце, земля, воздух, вода).

Отличительной особенностью представленной части лексики языка народной и традиционной медицины является высокая степень стабильности, что связано со стабильностью самой понятийной модели знания в области народного врачевания, связанного с применением природных источников. Такая стабильность проявляется в том, что для данной области не характерны содержательные процессы, заключающиеся в увеличении многообразия терминов и появления чисто специфических наименований. В основе данного явления лежит положение относительно того, что практически не увеличивается разнообразие искусственных объектов, находящих распространение в биосфере [4, с. 243].

Многие лексические наименования в подгруппе с терминоэлементом «терапия» выступают синонимичными вариантами составных наименований с базовым компонентом «лечение»: «энотерапия» – «винолечение»; «ампелеотерапия» – «виноградолечение»; «акутерапия» – «иглолечение». В этом явлении можно уловить наметившуюся тенденцию к более стройной организации лексических единиц в области народной и традиционной медицины, так как сложные термины относятся к экономным и выразительным средствам профессионального общения [2, с. 9].

Наряду с использованием классических для языка медицины греческих и латинских терминоэлементов в представленной подгруппе встречаются и лексические единицы с привлечением элементов из английского языка, что свидетельствует о введении и широком использовании этих методов в странах Запада. Так, например, метод «арт-терапии» (англ. art – искусство, буквально означает терапия искусством) особенно распространен в странах с англоязычным населением. Функционирующие в русском языке термины «изотерапия» или «художественная терапия» нельзя признать синонимами по отношению к термину «арт-терапия», так как они имеют более узкое значение (использование рисования, раскрашивания в качестве метода лечения). Все более широкое распространение получает также термин «имидж-терапия» (англ. image – образ, стиль) – терапия вживания в образ.

То обстоятельство, что многие методы народной и, в первую очередь, традиционной медицины зародились на Востоке, объясняет наличие в рассматриваемой подгруппе лексических единиц элементов из восточных языков. Например, «су-джок – терапия» (по-корейски «су» – кисть, «джок» –

стопа) – метод воздействия на биологически активные точки (БАТ) кистей и стопы; «чжень-цзю – терапия» (по-китайски «чжень» – укол иглой, «цзю» – прижигание) – разновидность иглотерапии; «йога-терапия» («yoga» – санскрит. – сосредоточение мыслей, созерцание).

Функционирование лексических единиц, заимствованных из восточных языков, нередко протекает с так называемой семантической «перезагрузкой». Так, например, в семантике словосочетания «йога-терапия» в настоящее время практически утрачена сема «религиозно-философское учение», а доминирующей выступает сема «физические упражнения», что не отражает духовного и душевного аспектов йоги. Причина этого лежит в том, что в современную эпоху человек нередко использует древнейшие методы медицины, не вникая в подлинное их происхождение и назначение. Заинтересованность в быстрейшем эффекте, рационализме от выбранного метода накладывает отпечаток на выбор и актуализацию доминирующих семантических признаков понятия. Окружающая человека действительность, его опыт непосредственным образом влияют на выбор семантических признаков, представляющих некоторую понятийную категорию, лежащую в основе семантического поля [5, с. 139].

Список литературы

1. Ахманова, О. С. Словарь лингвистических терминов / О. С. Ахманова. – М. : Советская энциклопедия, 1966. – 606 с.
2. Кириллова, Т. С. Пути формирования и лексикологические особенности английской терминологии подъязыка медицины : автореф. дис. ... канд. филол. наук / Т. С. Кириллова. – Пятигорск, 1990. – 17 с.
3. Кубрякова, Е. С. Типы языковых значений : семантика производного слова / Е. С. Кубрякова. – М. : Наука, 1981. – 200 с.
4. Морозов, Г. И. Закономерности существования терминов в обществе на примере терминов по космической технике / Г. И. Морозов // Современные тенденции в лексикологии, терминоведении и теории LSP : сб. научн. тр. Посвящается 80-летию Владимира Моисеевича Лейчика. – М. : Изд-во МГОУ, 2009. – С. 242–247.
5. Овчарова, А. А. Человек в системе лексико-семантических полей / А. А. Овчарова // Записки по германистике и межкультурной коммуникации : межвузовский сб. научн. тр. – Пятигорск : Изд-во ПГЛУ, 2007. – Вып. II. – С. 138–141.

Носенко Гульсания Нуртыновна, старший преподаватель кафедры иностранных языков лечебного факультета, ГБОУ ВПО «Астраханская государственная медицинская академия» Минздрава России, Россия, 414000, г. Астрахань, ул. Бакинская, д. 121, тел. (8512) 52-41-43, e-mail: agma@astranet.ru.

Кириллова Татьяна Сергеевна, доктор филологических наук, профессор, заведующая кафедрой иностранных языков лечебного факультета, ГБОУ ВПО «Астраханская государственная медицинская академия» Минздрава России, Россия, 414000, г. Астрахань, ул. Бакинская, д. 121, тел. (8512) 52-41-43, e-mail: agma@astranet.ru.

УДК 616.12-001-073.97]:615.849.Г5Гб15.814.1

© Н.В. Овчинникова, Г.С. Лазутина, И.В. Бахарев, А.А. Овчиникова, 2013

Н.В. Овчинникова, Г.С. Лазутина, И.В. Бахарев, А.А. Овчинникова

ЛАЗЕРНАЯ РЕФЛЕКСОТЕРАПИЯ И ЕЕ ВЛИЯНИЕ НА ИЗМЕНЕНИЕ НЕКОТОРЫХ ЭЛЕКТРОКАРДИОГРАФИЧЕСКИХ ПОКАЗАТЕЛЕЙ ПРИ ЗАЖИВЛЕНИИ РАН СЕРДЦА В ЭКСПЕРИМЕНТЕ

ГБОУ ВПО «Рязанский государственный медицинский университет» Минздрава России

Представлены результаты экспериментальных исследований по изучению динамики основных показателей ЭКГ при заживлении ран сердца в условиях лазерной рефлексотерапии.

Ключевые слова: *лазерная рефлексотерапия, электрокардиографические показатели, рана сердца.*

N.V. Ovchinnikova, G.S. Lazutina, I.V. Bakharev, A.A. Ovchinnikova

THE OF THE LASER REFLEXOTHERAPY AND ITS INFLUENCE ON THE CHANGING OF ELECTROCARDIOGRAPHIC FINDINGS IN HEART WOUND HEALING IN EXPERIMENT

The results of the experimental research in investigations of the dynamics of the main electrocardiograhpic findings in heart wound healing using laser reflexotherapy should be presented in the work.

Key words: *laser reflexotherapy, electrocardiograhpic findings, heart wound.*

Введение. В настоящем исследовании представлена динамика электрокардиографических показателей под влиянием низкоинтенсивного лазерного излучения на различные рефлексогенные зоны сердца с целью стимуляции регенеративных процессов миокарда в условиях экспериментальной раны сердца.

Цель: провести сравнительный анализ результатов электрокардиографических показателей, полученных в экспериментальных условиях при облучении гелий-неоновым лазерным излучением различных рефлексогенных зон.

Материалы и методы исследования. Работа проводилась на 21 беспородной белой крысе. После торакотомии в четвертом межреберье и перикардиотомии на левый желудочек в области верхушки сердца наносилась непроникающая рана размером 2 × 0,5 × 0,1 мм. В качестве источника лазерного излучения использовалась гелий-неоновая установка ЛГ-75 (Россия) с плотностью потока мощности 13 мВт/см^2 и длиной волны 0,63 нм. Для снятия показателей использовали портативный электрокардиограф ЭК1Т-03М2 (Россия) со скоростью движения носителя записи 50 мм/с и чувствительностью прибора 5, 10, 20 мм/мВ.

Облучение раны в ходе операции лучом лазера в течение 1 мин проводилось у 21 животного. В послеоперационном периоде опытные животные делились на две группы: в первой группе (11 особей) животным облучались кардиальные зоны Захарьина-Геда (левая лопаточная область и область сердца) в течение 3 мин на каждую зону, количество ежедневных сеансов составляло 15. Во второй группе (10 особей) животным облучали левую синокаротидную рефлексогенную зону в тех же стандартных условиях.

ЭКГ снимали у всех животных до операции и затем на 5, 10, 15, 30, 45, 60 сутки после нее. Электрокардиограммы снимали в трех стандартных отведениях под эфирным наркозом у фиксированной крысы в положении на спине, электродами служили тонкие инъекционные иглы. Статистическая обработка данных проводилась с применением пакета анализа Microsoft Office Excel и Statistica 6.0, NCSS 2004.

ЭКГ в норме, а также в различные сроки после операции изучали, характеризуя следующие основные показатели: амплитуда зубцов во II и III стандартных, интервалы основных комплексов (P-Q, QRS, QRST, R-R) во втором отведении и темп (частота) сердечных сокращений.

ЭКГ крыс в норме, в отличие от других животных, характеризуется определенной стабильностью основных зубцов [1, 2]. Частота ритма у взрослой наркотизированной крысы колеблется в пределах от 300 до 500 ударов в 1 мин.

Для анализа электрокардиограмм использовали методику Р.М. Баевского и М.М. Осиповой, основанную на более чем 500 записей электрокардиограмм у собак [1], адаптируя ее к особенностям электрокардиограммы белой крысы.

Р.М. Баевский и М.М. Осипова выделяют пять основных структурных типов исходных электрокардиографических комплексов: I – PQRST, II – PQRT, III – PRT, IV – PST, V – PRST. В большинстве своих наблюдений авторы обнаружили третий тип электрокардиограммы – PRT. Отклонение от первоначального структурного типа комплексов исходной электрокардиограммы после воздействия каким-либо раздражителем на животное Р.М. Баевский и М.М. Осипова (1962), Б.И. Хубутия (1983) считают признаком патологических изменений в сердце [1, 3].

Результаты исследования и их обсуждение. При анализе величины и формы зубцов электрокардиограмм первой опытной группы животных было выявлено, что воздействие низкоинтенсивным лазерным излучением на кардиальные зоны приводит к увеличению зубца Т во втором и третьем отведениях к 5 суткам после операции в среднем на 26 %, зубец Т становится «гигантским», увеличиваясь почти в 2 раза (на 98 %) к этому сроку. Причем в одном случае зубец Т становится отрицательным к 10 суткам после операции и не возвращается к норме до конца наблюдения. Ритм сердцебие-

ния урежается после операции в среднем на 13 %. Сегмент RST опускается почти к изолинии и только к 30–45 суткам у большинства животных возвращается к исходным значениям (табл. 1).

У животных второй опытной группы при облучении им открытого сердца во время операции и воздействии на левую синокаротидную рефлексогенную зону в разные сроки после операции отмечено, что величина зубца R увеличивается в среднем на 29 % к 5 суткам после операции и возвращается к исходным значениям на 15–20 сутки у всех животных этой группы. Высота зубцов Т на 5 сутки после операции снижается в среднем на 14 %, однако уже к 10–15 суткам она достигает исходных значений и нормализуется полностью к 30 суткам после операции.

Частота сердцебиения урежается на 13 % к 5 суткам после операции, но уже к 15 суткам достигает нормы. Сегмент RST, опускаясь, несколько приближается к изолинии на 5–10 сутки после операции, но уже к 15 суткам поднимается до исходного значения (табл. 2). У опытных животных первой опытной группы, хотя и отмечено увеличение продолжительности интервала P-Q, она нормализовалась в среднем к 15 суткам после операции, у животных второй опытной группы этот показатель достигал нормы к 10 суткам после операции. Продолжительность желудочкового комплекса QRS у животных первой опытной группы нормализуется у большинства животных лишь к 45 суткам после операции, у животных второй опытной группы на 15–20 сутки после операции.

Таблица 1

Средние арифметические значения величин временных и амплитудных показателей ЭКГ крыс в опытной группе при облучении зон Захарьина-Геда

Кол-во крыс	Дни исследования (до операции и после операции	Сердечный ритм (уд./мин)	Время P-Q (с)	Время QRS (с)	Время QT (с)	Высота зубца R (мВ) отведения		Форма зубца Т и его значение (мВ)	Смещение сегмента ST относит. изолинии (мм)
						II	III		
11	До операции	410	0,040	0,019	0,077	0,66	0,36	+0,14	0
11	5	350	0,06	0,031	0,18	0,908	0,71	+0,75	+(2)
2	10	370	0,045	0,030	0,13	0,603	0,65	-0,2 +0,53	+(1)
7	15	400	0,045	0,024	0,057	0,70	0,45	+0,26	+(3-4)
5	30	415	0,040	0,024	0,077	0,570	0,40	+0,29	+(3-4)
3	45	410	0,040	0,02	0,08	0,450	0,37	+0,30	+(4-5)
1	60	410	0,040	0,02	0,06	0,530	0,36	+0,20	+(4-5)

Таблица 2

Средние арифметические значения величин временных и амплитудных показателей ЭКГ крыс в опытной группе при облучении синокаротидной рефлексогенной зоны

Кол-во крыс	Дни исследования (до операции и после операции	Сердечный ритм (уд. в мин)	Время P-Q (с)	Время QRS (с)	Время QT (с)	Высота зубца R (мВ) отведения		Форма зубца Т и его значение (мВ)	Смещение сегмента ST относит. изолинии (мм)
						II	III		
10	До операции	400	0,042	0,02	0,074	0,33	0,26	+0,29	+(4-5)
10	5	350	0,062	0,031	0,115	0,97	0,53	+0,097	+(1-2)
8	10	370	0,040	0,023	0,10	0,71	0,50	+0,22	+(1-2)
6	15	400	0,04	0,02	0,08	0,58	0,39	+0,23	+(3-4)
4	30	410	0,04	0,02	0,08	0,40	0,35	+0,29	+(4-5)
2	45	415	0,04	0,02	0,075	0,33	0,30	+0,29	+(4-5)
1	60	400	0,04	0,019	0,075	0,33	0,25	+0,29	+(4-5)

Заключение. Наилучший результат по восстановлению поврежденного миокарда был получен при воздействии лазерным лучом на открытое работающее сердце во время операции с последующим облучением левой синокаротидной рефлексогенной зоны в разные сроки после операции. Электрокардиограммы при этом нормализовались на 15 сутки после операции в 60 % случаев. К 30 суткам у 90 % опытных животных этой группы наблюдалось возвращение показателей электрокардиограмм к исходным значениям. В то время как при облучении кардиальных зон Захарьина-Геда электрокар-

диограммы вернулись к норме в 36 % случаев к 30 суткам после операции, а к 45 суткам наблюдалась нормализация у 54 % крыс.

Сравнительно высокой эффективностью характеризуется квантовая стимуляция синокаротидной рефлексогенной зоны, при которой нормализация ЭКГ-показателей происходит на 15–20 суток раньше, чем в аналогичных экспериментах с облучением кардиальных зон Захарьина-Геда.

Список литературы

1. Баевский, Р. М. Выбор отведений и анализ электрокардиограмм у собак / Р. М. Баевский, М. М. Осипова // Проблемы космической биологии. – 1962. – Т. 1. – С. 422–426.
2. Полежаев, Л. В. Стимуляция регенерации мышцы сердца. Л. В. Полежаев, Л. В. Ахабадзе, И. А. Музлаева, М. П. Явич. – М. : Наука, 1965. – 396 с.
3. Хубутия, Б. И. Динамика функциональных показателей при квантовой стимуляции синокаротидной зоны у больных стенокардией / Б. И. Хубутия, З. Б. Хубутия // Актуальные проблемы лазерной медицины : сб. научн. тр. / под ред. Б. Я. Гаусмана, Д. В. Селиверстова, К. В. Пучкова – Рязань : РГМУ, 1993. – С. 80–81.

Овчинникова Наталья Владимировна, кандидат медицинских наук, доцент кафедры анатомии человека, ГБОУ ВПО «Рязанский государственный медицинский университет» Минздрава России, Россия, 390026, г. Рязань, ул. Шевченко, д. 34, тел.: (4912) 46-08-81, e-mail: normal-anatomia@mail.ru.

Лазутина Галина Степановна, кандидат медицинских наук, доцент, заведующий кафедрой анатомии человека, ГБОУ ВПО «Рязанский государственный медицинский университет» Минздрава России, Россия, 390026, г. Рязань, ул. Шевченко, д. 34, тел.: (4912) 46-08-81, e-mail: normal-anatomia@mail.ru.

Бахарев Илья Вячеславович, ассистент кафедры анатомии человека, ГБОУ ВПО «Рязанский государственный медицинский университет» Минздрава России, Россия, 390026, г. Рязань, ул. Шевченко, д. 34, тел.: (4912) 46-08-81, e-mail: bakharev_iv@mail.ru.

Овчинникова Анна Александровна, ассистент кафедры анатомии, ГБОУ ВПО «Рязанский государственный медицинский университет» Минздрава России, Россия, 390026, г. Рязань, ул. Шевченко, д. 34, тел.: (4912) 46-08-81, e-mail:normal-anatomia@mail.ru.

УДК 616.7.127–005.8:615.84.006:611.14

© Н.В. Овчинникова, Г.С. Лазутина, В.П. Рунков,
З.В. Туркина, Л.Н. Плаксина, И.В. Бахарев, 2013

**Н.В. Овчинникова, Г.С. Лазутина, В.П. Рунков,
З.В. Туркина, Л.Н. Плаксина, И.В. Бахарев**

ДОЗИМЕТРИЧЕСКИЕ ИССЛЕДОВАНИЯ ПРОНИКАЮЩЕЙ СПОСОБНОСТИ ЛАЗЕРНОГО ИЗЛУЧЕНИЯ И ЕГО ВЛИЯНИЕ НА РЕПАРАТИВНЫЕ ПРОЦЕССЫ В ТКАНЯХ РАЗНОГО ГЕНЕЗА

ГБОУ ВПО «Рязанский государственный медицинский университет» Минздрава России

Представлены результаты экспериментальных исследований по изучению проникающей способности низкоинтенсивного лазерного излучения дозиметрическим методом и влияния квантовой энергии на репаративный процесс.

Ключевые слова: *дозиметрические исследования, лазерное излучение, низкоинтенсивный лазер, проникающая способность.*

**N.V. Ovchinnikova, G.S. Lazutina, V.P. Runkov, Z.V. Turkina,
L.N. Plaksina, I.V.Bakharev**

THE DOSIMETRIC INVESTIGATIONS OF LAZAR RADIOATION PENETRATING ABILITY AND ITS INFLUENGE ON REPARATIVE PROCESSES IN TISSUES OF DIFFERENT GENESIS

The results of the experimental investigations on the radiation of the penetrating ability of low intensive lazer radiation by dosimetric method and the influence of quantum energy on the reparartive process should be presented in the work.

Key words: *dosimetric investigations, lazar influence, low intensive lazer, penetrating ability.*

Введение. Проникающие свойства лучей оптического квантового генератора неинвазивным путем или подведением их с помощью эндоскопической техники к патологически измененным органам открыли новые возможности лазеротерапии. В связи с этим весьма актуальным является вопрос о дозиметрии при лазерном облучении, так как до сих пор нет единого подхода к определению проникающей способности лазерного излучения через биологические ткани и органы [2, 3].

Цель: изучить некоторые аспекты влияния квантового излучения на репаративные процессы в тканях разного генеза в условиях эксперимента.

Материалы и методы исследования. Проведены исследования по изучению проникающей способности лазерного излучения фотометрическим способом с непосредственным подсчетом прохождения лучей оптического квантового генератора в процентах. Для этого использовали расфокусированный луч гелий-неонового лазера ЛГ-75 (Россия), плотность потока мощности которого составляла 10 мВт/см^2. Для стандартизации проводимых исследований сконструировали оригинальную установку, состоящую из двух одинаково откалиброванных в мВт/см^2 и в процентах стрелочных индикаторов, позволяющих регистрировать фототок. Статистическую обработку данных проводили с применением пакета анализа Microsoft Office Excel и Statistica 6.0, NCSS 2004.

Результаты исследования и их обсуждение. Применение дозиметрической методики позволило выявить сравнительные параметры процентных соотношений проникающей способности лазерного излучения в различных биологических объектах, а также в зависимости от вида животных. Было установлено, что у крыс кожа бедра пропускает 90 % мощности излучения; кожа, мышца и фасции – до 80 %; артериальная стенка – до 80 %, костная ткань – до 50 %. Разработанная методика достаточно проста, информативна и позволяет дать точную характеристику проникающей способности лазерного излучения через биологические ткани как в живом организме, так и в отдельно взятых органах и тканях. Проведены две серии опытов по изучению влияния гелий-неонового лазерного луча на репаративные процессы экспериментальной раны костей черепа, твердой мозговой оболочки и миокарда.

Одной из серьезных проблем нейрохирургии является закрытие дефекта черепа после трепанации. На месте дефекта образуется соединительная ткань, которая, как правило, не подвергается оссификации. Иногда наблюдается окостенение первичного регенерата, но только при хорошей репозиции отломков. В связи с этим была проведена первая серия экспериментов на 16 взрослых кроликах. Методика эксперимента заключалась в следующем: в левой височной области накладывали трепанационные отверстия размером 1 × 1 см, рана мягких тканей ушивалась послойно наглухо.

Животных разделяли на две группы – опытную и контрольную. После операции опытных животных облучали гелий-неоновым лазером с экспозицией 10 мин, в контрольной группе облучение не проводилось. На 10, 20, 30 сутки животных выводили из опыта, зона дефекта иссекалась для последующего гистологического исследования. У контрольных животных происходило образование соединительной ткани, которая заполняла весь дефект. На 20 день у опытных животных обнаружили плотные участки в зоне дефекта или островки оссификации. У животных контрольной группы дефект кости замещался плотной соединительной тканью.

Во второй серии изучали влияние биостимулирующего эффекта низкоинтенсивного излучения гелий-неонового лазера на регенаративные процессы экспериментальной раны сердечной мышцы. Работу проводили на 60 беспородных белых крысах. После торакотомии на левый желудочек в области верхушки сердца наносили непроникающую рану размером 2 × 0,5 × 0,1 мм. Облучение раны в ходе операции лучом гелий-неонового лазера в течение 1 мин проводилось у 40 животных, выделенных в опытную группу. В качестве источника излучения использовали лазерную установку ЛГ-75 (Россия) с длиной волны 0,63 нм и плотностью мощности на выходе световода 13 мВт/см^2. Остальные 20 крыс не облучались и составили контрольную группу. В послеоперационном периоде опытные животные делились на две группы: в первой группе (20 особей) облучалась левая синокаротидная рефлексогенная зона в течение 3 мин, количество ежедневных сеансов – 15. Во второй группе (20 особей) животным облучали кардиальные зоны Захарьина-Геда в тех же стандартных условиях [1, 4].

Заключение. В результате эксперимента в первой опытной группе у животных формировалась плотная рубцовая ткань с очагами оссификации, в контрольной – только рубцовая ткань. На месте

дефекта образуется соединительная ткань, которая, как правило, не подвергается оссификации, однако иногда наблюдается окостенение первичного регенерата, но только при хорошей репозиции отломков. При сравнении результатов гистологического исследования раны сердца у животных второй опытной группы установлено, что воздействие низкоинтенсивным лазерным излучением приводит к ускорению всех фаз раневого процесса примерно в 1,5 раза.

При сравнении результатов облучения различных областей у животных двух опытных групп (синокаротидной области и кардиальных зон Захарьина-Геда) получены следующие результаты. Воздействие гелий-неоновым лазерным излучением на синокаротидную область слева вызывает более интенсивное усиление микроциркулярного кровообращения, особенно на уровне истинных капилляров. Можно полагать, что полученный эффект связан с механизмом перераспределения регионарного и микроциркуляторного русла со значительным ростом числа функционирующих капилляров, раскрытием резервных капилляров с общим увеличением из суммарной метаболической активной поверхности.

Список литературы

1. Бабушкина, Г. В. Комбинированная гелий-неоновая лазерная терапия больных ишемической болезнью сердца : автореф. дис. … канд. мед. наук / Г. В. Бабушкина. – М., 1988. – 24 с.
2. Байбеков, И. М. Морфологические основы низкоинтенсивной лазеротерапии / И. М. Байбеков, А. Х. Касымов, В. И. Козлов и др. – Ташкент : Изд-во им. Ибн Сины, 1991. – 223 с.
3. Буйлин В. А. Низкоинтенсивная лазерная терапия с применением матричных импульсных лазеров / В. А. Буйлин. – М. : ТОО «Фирма «Техника», 1996. – 118 с.
4. Хубутия, Б. И. Квантовая рефлексотерапия ишемической болезни сердца / Б. И. Хубутия, З. Б. Хубутия // Российский медико-биологический вестник им. академика И.П. Павлова. – 1999. – № 1–2. – С. 135–140.

Овчинникова Наталья Владимировна, кандидат медицинских наук, доцент кафедры анатомии человека, ГБОУ ВПО «Рязанский государственный медицинский университет» Минздрава России, Россия, 390026, г. Рязань, ул. Шевченко, д. 34, тел.: (4912) 46-08-81, e-mail: normal-anatomia@mail.ru.

Лазутина Галина Степановна, кандидат медицинских наук, доцент, заведующая кафедрой анатомии человека, ГБОУ ВПО «Рязанский государственный медицинский университет» Минздрава России, Россия, 390026, г. Рязань, ул. Шевченко, д. 34, тел.: (4912) 46-08-81, e-mail: normal-anatomia@mail.ru.

Рунков Валерий Павлович, кандидат медицинских наук, доцент кафедры ангиологии, сосудистой и оперативной хирургии и топографической анатомии, ГБОУ ВПО «Рязанский государственный медицинский университет» Минздрава России, Россия, 390026, г. Рязань, ул. Шевченко, д. 34, тел.: (4912) 46-08-81, e-mail: normal-anatomia@mail.ru.

Туркина Зоя Владимировна, кандидат медицинских наук, старший преподаватель кафедры анатомии человека, ГБОУ ВПО «Рязанский государственный медицинский университет» Минздрава России, Россия, 390026, г. Рязань, ул. Шевченко, д. 34, тел.: (4912) 46-08-81, e-mail: normal-anatomia@mail.ru.

Плаксина Людмила Николаевна, кандидат биологических наук, старший преподаватель кафедры анатомии человека, ГБОУ ВПО «Рязанский государственный медицинский университет» Минздрава России, Россия, 390026, г. Рязань, ул. Шевченко, д. 34, тел.: (4912) 46-08-81, e-mail: normal-anatomia@mail.ru.

Бахарев Илья Вячеславович, ассистент кафедры анатомии человека, ГБОУ ВПО «Рязанский государственный медицинский университет» Минздрава России, Россия, 390026, г. Рязань, ул. Шевченко, д. 34, тел.: (4912) 46-08-81, e-mail: bakharev_iv@mail.ru.

УДК 617.76:611.018.23:616-003.93

© П.А. Перевозчиков, Ю.Г. Васильев, О.В. Карбань, 2013

П.А. Перевозчиков[1], Ю.Г. Васильев[2], О.В. Карбань[3]

СТИМУЛЯЦИЯ КОЛЛАГЕНОГЕНЕЗА В СКЛЕРАЛЬНОЙ ТКАНИ В ЭКСПЕРИМЕНТЕ

[1]БГОУ ВПО «Ижевская государственная медицинская академия» Минздрава России
[2]ФГБОУ ВПО «Ижевская государственная сельскохозяйственная академия»
[3]ФГБУН «Физико-технический институт»
Уральского отделения Российской Академии наук, г. Ижевск

Методом сканирующей зондовой микроскопии установлено, что имплантация биологического контейнера с нанодисперсным биологическим материалом плацентарного происхождения на поверхность фиброзной оболочки глаза кролика в эксперименте стимулирует коллагеногенез в глубоких слоях склеры.

Ключевые слова: *коллагеногенез, склера глаза, нанодиперсный биологический материал, сканирующая зондовая микроскопия.*

P.A. Perevozchikov, Yu.G. Vasiliev, O.V. Karban

COLLAGENOGENESIS STIMULATION IN THE SCLERAL TISSUE IN THE EXPERIMENT

By the scanning sond microscopy technique the implantation of the biological container with the nanodispersed biological material of placental origin on the fibrous tunic rabbit eye surface stimulated collagenogenesis in the deep layers of sclera.

Key words: *collagenogenesis, eye' sclera, nanodispersed biological material, scanning sond microscopy.*

Введение. Изучение механизмов синтеза и созревания коллагенового волокна имеет не только научное, но и практическое значение, так как понимание основ данной проблематики – ключ к решению многих вопросов практической медицины, таких, как разработка способов контроля над процессами коллагенообразования, ускорение репаративных процессов поврежденных тканей, модуляция их регенерации [11]. Особую значимость приобретает понимание до конца не изученных регенераторных процессов в соединительной ткани, в частности, в соединительно-тканных структурах органа зрения, в ответ на альтерацию, а также поиск методов стимуляции коллагеногенеза в них, так как известно о невысоких репарационных свойствах фиброзной оболочки глазного яблока [9, 10].

В отличие от известных способов изучения коллагеновых волокон [7, 9], сканирующая зондовая микроскопия (СЗМ) с определением механической жесткости коллагенового волокна и степени разрешенности поперечной D-исчерченности, проведенная рядом авторов [1, 5], показывает простоту методики приготовления исследуемых материалов, раскрывает структурные изменения коллагенового волокна и открывает перспективность применения данного метода.

Использование нанодисперсных биологических материалов на основе плаценты человека, способных глубоко проникать в ткани реципиента, вызывать в них репарацию, ангиогенез и фибриллогенез, также указывает на перспективность изучения данного направления [3, 8].

Цель: изучить коллагеногенез в фиброзной оболочке глазного яблока методом сканирующей зондовой микроскопии при стимуляции нанодисперсным биологическим материалом плацентарного происхождения.

Материалы и методы исследования. Экспериментальные исследования выполнены на 45 кроликах породы Шиншилла обоего пола в возрасте от 1 до 2 лет, массой тела от 3 до 3,5 кг, в соответствии с правилами проведения работ с использованием экспериментальных животных. Забор пуповины и плаценты производился в акушерско-гинекологических стационарах в ходе кесарева сечения и родов доношенным плодом. Приготовление материалов и консервацию осуществляли в отделении заготовки тканей БУЗ «Республиканская офтальмологическая клиническая больница» Минздрава Удмуртской Республики по методике «Биопласт». Биоконтейнер (БК) представлял собой отрезок сосуда пуповины, заполненный нанодисперсной плацентой человека [4]. Лиофилизированный механоактивированный порошок плаценты [2] был представлен слабосвязанными агломератами размером от 2 до 10 мкм, состоящими из частиц размером от 200 до 500 нм, сформированными зернами размером от 40 до 100 нм [1].

В первой опытной группе животным под местной анестезией в верхненаружном квадранте производили имплантацию БК в субконьюнктивальную основу на склеру глазного яблока кролика через разрез слизистой и подслизистой длиной до 3 мм с последующим наложением узлового шва (шелк 8,0). Во второй опытной группе производилась имплантация БК, содержащего макродисперсную взвесь плаценты с размерами частиц от 50 мкм и более [6]. В контрольной группе проводили разрез и накладывали шов аналогичный таковому в ходе имплантации. Животных выводили из эксперимента под тиопенталовым наркозом методом воздушной эмболии через 3, 7, 30, 60 и 90 суток после имплантации БК. Для контроля микроанатомических изменений энуклеированные глаза фиксировали в 10 % растворе нейтрального формалина, заливали в парафин. Полученные срезы зоны оперативного вмешательства окрашивали гематоксилин-эозином и по Ван-Гизону. Исследования

структуры и свойств механоактивированной нанодисперсной плаценты перед введением, а также гистологических срезов тканей глаза были проведены с помощью сканирующей зондовой лаборатории Ntegra (NT-MDT, Россия) в прерывисто-контактной методике на воздухе.

Результаты исследования и их обсуждение. В ходе проведенных экспериментальных исследований выявлено, что послеоперационный период у кроликов протекал без видимых осложнений. Не наблюдалось и явной картины отторжения и вторичной инфекции.

В контрольной группе животных на протяжении всего срока наблюдения особых изменений в склеральной оболочке выявлено не было. Изменения ограничивались конъюнктивальной тканью в зоне оперативного вмешательства и характеризовались асептическим характером воспаления в ответ на травматизацию с последующим переходом в процесс рубцевания. Распределение коллагеновых волокон в склере носило упорядоченный характер, наблюдалось их плотное расположение в объеме межклеточного вещества, равномерный характер толщины волокон, строго упорядоченное и ясно прослеживаемое положение изотропных и анизотропных дисков, выявляемое по характеру жесткости по ходу коллагеновых волокон и характеру изменения рельефа. При этом выявлено, что периоды поперечной исчерченности равны 69,5 ± 0,5 нм, что соответствовало зрелому коллагеновому волокну.

Во второй опытной группе животных в зоне имплантации БК с крупнодисперсной плацентой изменения в конъюнктивальной ткани характеризовались инфильтративно-эксудативными процессами зоны имплантации в виде лимфоцитарно-моноцитарных клеточных ответов, умеренной инфильтрации мононуклеарами тканей прилежащей склеры и конъюнктивы в ранние сроки (3–7 сутки) и формированием новообразованной соединительно-тканной капсулы на поверхности практически интактной склеры в поздние сроки (60–90 сутки) с элементами васкуло- и коллагеногенеза. В самой склере распределение коллагеновых волокон носило подобный характер контрольной группы, при этом периоды поперечной исчерченности были 69,6 ± 0,4 нм, что также говорило об их зрелости.

В первой опытной группе изменения в конъюнктивальной ткани были подобными, в отличие от второй, но степень ответов была более значительной. При этом изменения были обнаружены в склеральной ткани, подлежащей зоне имплантации. Волокнистый компонент терял упорядоченную организацию и приобретал микрофибриллярную «войлокообразную» организацию неупорядоченно лежащих структур. Пучки волокон были утолщены, набухшие. В аморфном матриксе нередко прослеживались скопления «гранул» по форме и размерности соответствующие имплантируемому материалу плацентарного происхождения. Сохраненные коллагеновые волокна были разрыхлены, теряли равномерный характер толщины, менее четко различались упругие характеристики изотропных и анизотропных дисков. В отдаленные сроки после имплантации (30–60 сутки) прогрессирующе снижались проявления дезорганизации волокнистого компонента межклеточного вещества исследуемых тканевых структур. Склера характеризовалась формированием новообразованной соединительной ткани, которая к концу 1 месяца отличалась меньшей толщиной волокон, меньшей жесткостью и не столь выраженной гетероморфностью по ходу волокон. Как и для зрелых коллагеновых волокон период исчерченности составлял 69,7 ± 0,2 нм. Однако высота шага между щелью и зоной перекрытия для зрелых фибрилл была равна 28,6 ± 0,5 нм, а для новообразованных коллагеновых фибрилл эта величина была не постоянна и изменялась в широком диапазоне от 14 до 24 нм (в среднем 19,1 ± 0,4 нм).

Заключение. Полученные данные указывают на значительные биологические эффекты, возникающие в зоне имплантации БК с нанодисперсным биологическим материалом плацентарного происхождения, заключающиеся в модуляции репаративной регенерации в тканях реципиента, которая приводит к формированию новой соединительно-тканной капсулы на поверхности склеры и коллагеногенезу собственно склеры до ее глубоких слоев.

Список литературы

1. Жаров, В. В. Сканирующая зондовая микроскопия в изучении регенерации тканей при склеропластических операциях в офтальмологии / В. В. Жаров, А. Н. Лялин, О. В. Карбань и др. // Поверхность. Рентгеновские, синхотронные и нейтронные исследования. – 2009. – № 10. – С. 1–6.

2. Жаров, В. В. Пат. 2367448 Рос. Федерация, МПК A61K35/12, A61K9/14, A61L27/54, B82B3/00 Способ приготовления биофункционального трансплантата в виде наночастиц / В. В. Жаров, А. Н. Лялин, А. Н. Коныгин, П. А. Перевозчиков, Е. Р. Точилова; заявитель и патентообладатель ГУЗ «Республиканская офтальмологическая клиническая больница» Министерства здравоохранения Удмуртской Республики. – № 2008101216/15; заявл. 09.01.2008; опубл. 20.09.2009. Бюл. № 26.

3. Жаров, В. В. Перспективы использования наноструктурированной плацентарной ткани человека при склеропластических операциях / В. В. Жаров, А. Н. Лялин, П. А. Перевозчиков и др. //

Rusnanotech-2009 : сб. тез. докладов участников Второго Международного форума по нанотехнологиям (г. Москва, 6–8 октября 2009 г.). – М. : РОСНАНО, 2009. – С. 614–616.

4. Жаров, В. В. Пат. 2369361 Рос. Федерация, МПК A61F9/00, B82B1/00 Биологически контейнер для реваскуляризации соединительной ткани / В. В. Жаров, П. А. Перевозчиков, А. Н. Лялин, В. А. Прозоровский, Н. Н. Самарцева; заявитель и патентообладатель ГУЗ «Республиканская офтальмологическая клиническая больница» Министерства здравоохранения Удмуртской Республики. – № 2008113277/14; заявл. 04.04.2008; опубл. 10.10.2009. Бюл. № 28.

5. Карбань, О. В. Сканирующая зондовая микроскопия как метод определения свойств механоактивированных биологических материалов и реакции на них тканевых структур глаза / О. В. Карбань, Ю. Г. Васильев, В. В. Жаров и др. // Известия ЮФУ. Технические науки. – 2011. – № 4 (117). – С. 199–206.

6. Корепанов, А. В. Морфологическое исследование биоконтейнеров в эксперименте / А. В. Корепанов, Е. Р. Точилова, А. Р. Игнатова и др. // Морфологические ведомости. − 2005. − № 1–2. − С. 91–92.

7. Муслимов, С. А. Морфологические аспекты регенеративной хирургии / С. А. Муслимов. – Уфа : Башкортостан, 2000. – 168 с.

8. Стрелков, Н. С. Перспективы применения нанодисперсной плаценты в медицине / Н. С. Стрелков, В. В. Жаров, П. А. Перевозчиков и др. // Физикохимия ультрадисперсных (нано-) систем : сб. тр. IX Всероссийской конференции (г. Ижевск, 22–26 ноября 2010 г.). – Ижевск : Изд-во УдГУ, 2010 – С. 257–258.

9. Sellheyer, K. Development of the human sclera : a morphological study / K. Sellheyer, M. Spitznas // Graefe's Archive Clin. Exp. Ophthalmol. – 1988. – Vol. 226. – P. 89–100.

10. Spitznas, M. The fine structure of the rabbit sclera with special reference to a peculiar structure in the fibroblast rough surfaced endoplasmic reticulum / M. Spitznas, L. Luciano, E. Reale // Z. Zellforsch. − 1971. − Vol. 118. − P. 439−448.

11. Sugo, T. Structural Alterations in Hereditary / T. Sugo, Y. Sakata, M. Matsuda // Ann. NY. Acad. Sci. – 2001. – Vol. 936. – P. 65–88.

Перевозчиков Петр Арсентьевич, кандидат медицинских наук, заочный докторант кафедры офтальмологии, БГОУ ВПО «Ижевская государственная медицинская академия» Минздрава России, Россия, 426034, г. Ижевск, ул. Коммунаров, д. 281, тел.: (3412) 68-19-88, e-mail: perev.petr@yandex.ru.

Васильев Юрий Геннадьевич, доктор медицинских наук, профессор, заведующий кафедрой физиологии и зоогигиены, ФГБОУ ВПО «Ижевская государственная сельскохозяйственная академия», Россия, 426069, г. Ижевск, ул. Студенческая, д. 11, тел.: (3412) 59-15-20, e-mail: devugen@mail.ru.

Карбань Оксана Владиславовна, доктор физико-математических наук, научный сотрудник отдела структурно-фазовых превращений, ФГБУН «Физико-технический институт» Уральского отделения Российской Академии наук, Россия, 426000, г. Ижевск, ул. Кирова, д. 132, тел.: (3412) 43-03-02, e-mail: ocsa123@yahoo.com.

УДК 616.24:615.9:576.8.097.2
© Е.И. Пискарева, Г.Л. Радцева, О.В. Здорнова, 2013

Е.И. Пискарева, Г.Л. Радцева, О.В. Здорнова

ИЗМЕНЕНИЯ В СОСУДИСТОЙ СИСТЕМЕ ЛЕГКОГО ПОД ВЛИЯНИЕМ ТОКСИЧЕСКИХ ВЕЩЕСТВ

ГБОУ ВПО «Ставропольский государственный медицинский университет» Минздрава России

Патологические состояния в сосудистой системе легкого, связанные с ингаляционным поступлением люминофоров с содержанием лантана и фталата свинца, характеризуются значительными изменениями структурных компонентов всех оболочек сосудов, сопровождающих бронхи. В результате исследования установлена способность люминофоров накапливаться в оболочках сосудов и окружающих сосуды тканях. Наличие эозинофилов в составе полиморфноцитарных периваскулярных инфильтратов является свидетельством возможности лантана и фталата свинца вызывать аллергизацию организма.

Ключевые слова: *легкое, сосуды, лантан, фталат свинца, кумуляция, аллергизация.*

E.I. Piskareva, G.L. Radtseva, O.V. Zdornova

TOXIC-INDUCED CHANGES IN PULMONARY VASCULATURE

The pathologic alterations in pulmonary vasculature after inhalation exposure to lanthanum and lead phthalate consisted of prominent structural changes in peribronchial vasculature. Luminophores tended to accumulate in tunica externa and perivascular tissue. Prominent perivascular infiltration by polymorphs suggested of the luminophores ability to cumulate and induce fibrotic changes. Eosinophil domination within the infiltrates pointed at possible allergization.

Key words: *lung, blood vessels, lanthanum, lead phthalate, cumulation, allergization.*

Введение. При ингаляционном поступлении токсических веществ в организм человека органы дыхания первыми подвергаются морфологическим и функциональным изменениям, затрагивающим сосудистое русло, а также воздухоносные пути и респираторные отделы легкого.

Цель: выяснить особенности структурной реорганизации сосудистой системы легкого при воздействии люминофоров, содержащих лантан и фталат свинца.

Материалы и методы исследования. Беспородные белые крысы весом 160–220 г подвергались ингаляционному воздействию лантана и фталата свинца в различных концентрациях (0,5 мг/м^3, 5 мг/м^3 и 50 мг/м^3) по 4 часа ежедневно 6 раз в неделю на протяжении 4 месяцев. Животных забивали путем мгновенной декапитации под эфирным наркозом. Кусочки легких фиксировали в 10 % нейтральном формалине и заливали в парафин. Серийные парафиновые срезы толщиной 5–7 мкм окрашивали гематоксилином и эозином по способам Маллори, Массона и муцикармином Мейера.

Количественные показатели, полученные в процессе морфометрического исследования, обрабатывали с помощью лицензированных пакетов программ Statistica 6.0, Statgraf-2007, Biostat-2007, ВидеоТесТ – Морфология 5,0 на персональном компьютере Pentium-IV при использовании стандартных установочных комбинаций и программно-аналитических пакетов.

Статистическую обработку данных морфометрического исследования сводили к расчетам следующих показателей: для каждого параметра вычисляли среднюю величину (M) и стандартную ошибку среднего (m). Характеристики выборок приведены в соответствии с $M \pm m$ и расчетам ошибок и отклонений средних величин (δ, «правило трех сигм»). Значимость различий средних величин определяли на основании критерия Стьюдента (t) с уровнем высокой ($p < 0,001$), средней ($p < 0,01$) и низкой ($p < 0,05$) степени достоверности. Все полученные в ходе исследования данные являются статистически достоверными и репрезентативными как с позиций доказательной медицины, так и с позиции аналитического морфофункционального анализа.

Результаты исследования и их обсуждение. В просветах и всех оболочках артерий группами или одиночно располагаются различные по величине частицы лантана и фталата свинца. Они выявляются в цитоплазме эндотелиальных и гладкомышечных клеток, между клеточными элементами полиморфноцитарных периваскулярных инфильтратов и в цитоплазме присутствующих в них макрофагов. Вышеуказанное является признаком кумулятивной способности лантана и фталата свинца, что подтверждается рядом исследовательских работ [2, 6, 7].

Воздействие обоих веществ приводит к возникновению в сосудистой системе легкого полнокровия, стаза, краевого стояния лейкоцитов. Отмечаются явления гемолиза и диапедеза эритроцитов в окружающую соединительную ткань. В артериях, сопровождающих бронхи, выявляются полнокровие, стаз и краевое стояние лейкоцитов. Просвет некоторых мелких сосудов сужен, вплоть до полной облитерации, нередко с явлениями гиалиноза. Эндотелиальные клетки гипертрофируются. Рыхлая волокнистая соединительная ткань подэндотелиального слоя, мышечной и адвентициальной оболочек отечна, волокна разрыхлены. Между волокнами располагаются фибробласты и фиброциты. Фибробласты синтезируют коллагеновые волокна, окружающие стенки средних и мелких сосудов. Средняя оболочка утолщена за счет гипертрофии гладкомышечных клеток, в ядрах которых наблюдаются явления гиперхроматоза. Встречаются ядра с глубокими двусторонними амниотическими перешнуровками. Миоциты находятся в состоянии зернистой дистрофии. Наиболее выражен отек адвентициальной оболочки. Вышеперечисленные изменения, возникающие в сосудах легкого под воздействием лантана и фталата свинца, в изученной литературе не описаны. В некоторых исследованиях указано, что свинец способен вызывать выраженные сосудистые изменения в других органах [1, 3, 4].

Адвентициальная оболочка артерий характеризуется периваскулярной полиморфноклеточной

инфильтрацией. Инфильтраты многочисленны, имеют крупные размеры и состоят из лимфоцитов, макрофагов, а также эозинофилов, нейтрофилов и плазмоцитов. При затравке лантаном в инфильтратах преобладают лимфоциты, эозинофилы и плазматические клетки, между которыми видны макрофаги с захваченными частицами люминофора и нейтрофилы. При воздействии фталата свинца инфильтраты представлены лимфоцитами, макрофагами, нейтрофилами, немногочисленными плазматическими клетками и эозинофилами. Макрофаги, содержащие в цитоплазме частицы фталата свинца, резко увеличены в размерах, содержат большое количество ядер и часто образуют крупные скопления. Наличие в полиморфноклеточных инфильтратах эозинофилов может служить признаком аллергизирующего влияния лантана и фталата свинца. Работ, подтверждающих данное свойство лантана, не найдено. В рассмотренной литературе обнаружена статья, в которой отмечена эозинофильная активация, возникающая при воздействии пыли смешанного состава с содержанием свинца [5]. Авторы другой статьи подчеркивают, что свинец обладает аллергизирующим действием [8].

Заключение. На фоне токсического и кумулятивного характеров воздействия люминофоров во всех сосудах легкого отмечаются нарушения, характеризующиеся гипертрофией эндотелиальных клеток, отечностью рыхлой волокнистой соединительной ткани всех оболочек сосудистой стенки, гипертрофией миоцитов средней оболочки и образованием полиморфноцитарных периваскулярных инфильтратов, состоящих из лимфоцитов, макрофагов, эозинофилов, нейтрофилов и плазмоцитов. Данные изменения приводят к возникновению в легких хронических воспалительных процессов, сопровождающихся развитием альвеолитов, бронхитов и эмфиземы. Степень выраженности патологии усиливается по мере повышения концентрации изучаемых веществ. При ингаляционном воздействии люминофора, содержащего фталат свинца, данные нарушения являются более интенсивными.

Список литературы

1. Ахметзянова, Э. Х. Роль свинца в формировании артериальной гипертензии / Э. Х. Ахметзянова, А. Б. Бакиров // Медицина труда и промышленная экология. – 2006. – № 5. – С. 17–22.
2. Бандман, А. Л. Редкоземельные элементы и их соединения / А. Л. Бандман // Вредные химические вещества. Неорганические соединения элементов I–IV групп / А. Л. Бандман, Г. А. Гудзовский, Л. С. Дубейковская и др.; под ред. В. А. Филова. – Л. : Химия, 1988. – С. 248–263.
3. Радцева, Г. Л. Изменения в сосудистой системе и в тканях органов при воздействии веществ, содержащих металлы / Г. Л. Радцева, В. П. Ершова, И. Л. Литвиненко и др. // Влияние антропогенных факторов на сосудистую и нервную системы : мат-лы межрегион. науч.-практ. конф. Кабард.-Балкар. отд-ния Всерос. науч. общества анатомов, гистологов и эмбриологов совместно с мед. фак. Кабард.-Балкар. гос. ун-та им. Х. М. Бербекова, посвящ. 30-летию мед. фак. / редкол. : В. И. Кушхабиев (гл. ред.) и др. – Нальчик : Изд. центр «Эль-Фа», 1997. – С. 55–57.
4. Радцева, Г. Л. Влияние различных концентраций свинец- и медьсодержащих технологических композиций на микроморфологические изменения в / Г. Л. Радцева, Ф. Т. Малыхин // Материалы юбилейной научной конференции, посвященной 90-летию со дня рождения профессора М.С. Макарова : тез. докл. – Ставрополь, 1998. – С. 64–65.
5. Косарев, В. В. Клинико-эпидемиологическая диагностика хронического пылевого бронхита / В. В. Косарев, Н. А. Мокина // Гигиена и санитария. – 2001. – № 3. – С. 43–46.
6. Кундиев, Ю. И. Зависимость изменения иммунных и биохимических механизмов поддержания гомеостаза от материальной кумуляции свинца в организме / Ю. И. Кундиев, В. А. Стежка, Н. Н. Дмитруха и др. // Медицина труда и промышленная экология. – 2001. – № 5. – С. 11–17.
7. Рослый, О. Ф. Особенности комбинированного действия свинца, меди и цинка / О. Ф. Рослый, С. Г. Домнин, Т. И. Герасименко и др. // Медицина труда и промышленная экология. – 2000. – № 10. – С. 28–30.
8. Румянцева, О. И. Состояние протеиназно-ингибиторной системы у больных профессиональной бронхиальной астмой от воздействия аэрозолей цветных металлов / О. И. Румянцева, Л. П. Кузьмина // Медицина труда и промышленная экология. – 2005. – № 5. – С. 22–28.

Пискарева Евгения Ивановна, кандидат медицинских наук, старший преподаватель кафедры гистологии, ГБОУ ВПО «Ставропольский государственный медицинский университет» Минздрава России, Россия, 355000, г. Ставрополь, ул. Мира, д. 310, тел.: (8652) 35-34-40, e-mail: ivga.stgma@mail.ru.

Радцева Галина Львовна, кандидат медицинских наук, доцент, заведующая кафедрой гистологии, ГБОУ ВПО «Ставропольский государственный медицинский университет» Минздрава России, Россия, 355000, г. Ставрополь, ул. Мира, д. 310, тел.: (8652) 35-34-40, e-mail: radcev@gmail.com.

Здорнова Олеся Владимировна, кандидат медицинских наук, ассистент кафедры гистологии, ГБОУ ВПО «Ставропольский государственный медицинский университет» Минздрава России, Россия, 355000, г. Ставрополь, ул. Мира, д. 310, тел.: (8652) 35-34-40, e-mail: zovst@yandex.ru.

УДК 611.314. 83 : 612.311.1 – 053.37/. 053.6 (470.51)
© О.Л. Полякова, 2013

О.Л. Полякова

МОРФОЛОГИЧЕСКАЯ ХАРАКТЕРИСТИКА И СТЕПЕНЬ УЛЬТРАСТРУКТУРНОЙ ЗРЕЛОСТИ СОСУДИСТО-НЕРВНОГО АППАРАТА ПУЛЬПЫ ЗУБА У ДЕТЕЙ, ПРОЖИВАЮЩИХ В УДМУРТСКОЙ РЕСПУБЛИКЕ

ГБОУ ВПО «Ижевская государственная медицинская академия» Минздрава России

Всего исследовано 150 детей (девочки и мальчики) в возрасте от 5 до 14 лет. Для репрезентативности полученных данных обследованные мальчики и девочки составили одинаковое количество (75). Изготовлены 150 гистологических препаратов проводникового аппарата пульпы постоянного зуба.

Ключевые слова: *зуб, ультраструктурная организация пульпы зуба, сосудисто-нервный аппарат, нервное волокно.*

O.L. Polyakova

THE MORPHOLOGIC CHARACTERISTYC AND LEVEL OF ULTRASTRUCTURAL MATURITY OF NEUROVASCULAR ASSEMBLY OF TOOTH PULP IN CHILDREN OF THE UDMURT REPUBLIC

It was investigated 150 children (boys and girls) in the age of 5–14 years. For representation of received findings, the examinated boys and girls gave the same quantity (75). 150 histological preparations of nerve fibers of wiring apparatus of the pulp of permanent tooth were made.

Key words: *tooth, ultrastructural organization of tooth pulp, wiring apparatus, nerve fiber.*

Введение. Строение пульпы зуба и жизненные процессы, происходящие в ней, разнообразны, они закономерно связаны с состоянием здоровья человека [1, 3]. С возрастом развиваются инволютивные (регрессивные или возрастные) изменения органов и систем, а их заболевания вызывают проявление реактивных, дистрофических и других изменений в пульпе зуба [2, 4]. От качества сосудисто-нервного обеспечения пульпы зуба и от лабильности их структур определяются характеристика эстетических параметров зуба [5, 6, 7, 8, 9].

Цель: определить морфологическую характеристику и степень ультраструктурной зрелости трофического обеспечения пульпы постоянного зуба у детей, проживающих в Удмуртской Республике.

Материалы и методы исследования. Объектом исследования служил сосудисто-нервный аппарат пульпы постоянного зуба разной возрастно-половой группы детей, проживающих в Удмуртии. Зубы были удалены по медицинским показаниям. Всего исследовано 150 детей (девочки и мальчики) в возрасте от 5 до 14 лет. Для репрезентативности полученных данных обследованные мальчики и девочки составили одинаковое количество (75). Изготовлены 150 гистологических препаратов проводникового аппарата пульпы зуба.

В ходе эпидемиологического обследования были соблюдены основные положения биомедицинской этики: добровольность, информированность, конфиденциальность, безопасность. Обследование одобрено этическим комитетом ГБОУ ВПО «Ижевская государственная медицинская академия» Минздрава России.

Для определения количественной и качественной оценки показателей зубочелюстного аппарата у исследуемых групп детей заранее удаленного зуба по медицинским показаниям (с личного согласия обследуемого ребенка и по письменному согласию их родителей) брали комплекс сосудисто-нервного аппарата пульпы зуба.

Выделенную из удаленного зуба сосудисто-нервную ткань путем анатомического препариро-

вания использовали для определения степени морфологической и ультраструктурной зрелости трофического ее обеспечения. Фиксация и контрастирование гистологических срезов осуществлялись по общепринятой методике, предложенной Центральной Научно-исследовательской лабораторией ГБОУ ВПО «Российский национальный исследовательский медицинский университет имени Н.И. Пирогова» [1, 4].

Результаты исследования и их обсуждение. На этапах исследования было определено, что ультраструктурная организация проводникового аппарата представлена миелиновыми и безмиелиновыми нервными волокнами. На поперечных срезах миелиновые аксоны имеют преимущественно округлую форму и различный диаметр. Определяется упорядоченность слоев миелиновой оболочки, характеризующихся последовательным расположением миелиновых пластин. Безмиелиновые нервные волокна располагаются группами, в одном нейролеммоците их насчитывается от 3 до 35.

На продольных срезах отмечаются тела одонтобластов, оплетаемые нервными волокнами, направляющие в предентин и дентин свои отростки из периферической части пульпы зуба. Часть нервных волокон, достигая предентина, делится на многочисленные ветви, на концевых отделах которых имеются утолщения. Определенная часть аксонов, не разветвляясь, проходит через предентин. В дентин такие нервные проводники проникают на очень малую глубину.

Вдоль отростка одонтобластов как обычно располагаются продольно направленные безмиелиновые волокна, у входа в дентинные трубочки они максимально сужаются, а изнутри имеют спиралевидный ход. Чаще всего в микротрубочке определяется один аксон, иногда и несколько. Местами нервные проводники имеют варикозные расширения значительно тоньше отростка одонтобласта [5], в нервных аксонах четко определяется ультраструктурная организация в виде многочисленных митохондрий, микротрубочек и нейрофиламентов, везикул. Выявляются пузырьки с электронно-прозрачным или плотным содержимым. Вдоль нервных волокон местами определяются участки вдавлений, где между одонтобластами и нервным аксоном выявляются соединения типа плотных и щелевых контактов [1, 2, 8].

Наибольшее число нервных волокон содержится в предентине и дентине моляров в области рогов пульпы, где больший процент отростков одонтобластов сопровождается нервными волокнами различного калибра.

Следовательно, как и большинство исследователей, мы полагаем, что нервные волокна в дентинных трубочках влияют на функциональную активность одонтобластов.

Наряду с сосудисто-нервным ансамблем и одонтобластами, обнаруживаются сосуды кровеносного и микроциркуляторного русла. Чаще всего определяется наличие одного миелинового нервного проводника, сопровождающего один кровеносный сосуд различного калибра.

Во все исследуемые возрастные периоды постнатального онтогенеза в пульпе зуба детей отмечается снижение числа безмиелиновых волокон. В раннем возрастном периоде это осуществляется за счет интенсивной миелинизации нервных проводников. Полагаем, что у групп детей, проживающих в неблагоприятных по экологическим характеристикам регионах Удмуртской Республики, снижение числа безмякотных волокон осуществляется, видимо, за счет их гибели. Однако безмиелиновые волокна остаются преобладающими над мякотными. Содержание органелл на единицу площади в (1 мкм^2) нейроплазмы волокон пульпы зуба детей периода раннего детства, проживающих в различных регионах Удмуртской Республики, представлено следующим образом: в безмиелиновых нервных волокнах малого калибра (до 0,2 мкм) микротрубочек обнаруживается 60,4 ± 1,9; нейрофиламентов – 94,1 ± 6,2; везикул – 2,6 ± 0,9; митохондрий – 3,8 ± 0,5. Тогда как в волокнах среднего калибра (0,21–0,6 мкм) показатели составили: 44,1 ± 2,2; 106,9 ± 6,5; 2,2 ± 0,3; 3,4 ± 0,5, а в волокнах большого калибра (более 0,6 мкм), соответственно – 36,8 ± 1,5; 152,1 ± 6,9; 2,1 ± 0,3; 3,1 ± 0,5. В миелиновых нервных проводниках содержание органелл разнятся: в малых (до 4,0 мкм) количество микротрубочек составило 59,1 ± 2,0; нейрофиламентов – 96,6 ± 6,2; везикул – 2,1 ± 0,3; митохондрий – 3,7 ± 0,5. В волокнах среднего калибра (4,1–6,0 мкм) они составили: 46,1 ± 2,1 мкм; 104,1 ± 6,5 мкм; 2,1 ± 0,3 мкм; 3,3 ± 0,5 мкм, соответственно. Ультраструктурная организация в миелиновых аксонах большого (более 6,0 мкм) диаметра была: 34,1 ± 1,5; 151,1 ± 6,9; 2,1 ± 0,5, соответственно.

Содержание органелл на единицу площади в (1 мкм^2) нейроплазмы волокон пульпы зуба у детей периода II детства, проживающих в различных регионах Удмуртской Республики, как в безмиелиновых, так и миелиновых нервных волокнах значительно разнятся. В безмякотных нервных проводниках малого диаметра (до 0,2 мкм) микротрубочки составили: 61,5 ± 2,1 мкм; среднего (0,21–0,6 мкм) – 45,2 ± 2,4 мкм; большого (более 0,6 мкм) – 37,9 ± 1,7. Нейрофиламенты: 95,2 ± 6,4 мкм; 107,0 ± 6,7 мкм; 153,2 ± 7,1 мкм, соответственно. Содержание везикул составило 3,7 ± 1,0 мкм; 3,1 ± 0,5 мкм и 3,2 ± 0,5 мкм,

митохондрий – 4,9 ± 0,5 мкм; 4,5 ± 0,7 мкм и 4,2 ± 0,7 мкм. В мякотных нервных волокнах показатели ультраструктурной организации выглядят следующим образом: количество микротрубочек малого диаметра (до 4,0 мкм) составляет 60,2 ± 2,2; среднего (4,1–6,0 мкм) 47,2 ± 2,3; большого (более 6,0 мкм) – 35,2 ± 1,7. Нейрофиламенты составили: 97,7 ± 6,4 мкм; 105,2 ± 6,7 мкм; 152,2 ± 7,1 мкм. Везикулы: 4,8 ± 0,7 мкм; 4,4 ± 0,7 мкм и 4,2 ± 0,7 мкм.

Заключение. Рассматривая динамику процентного соотношения как миелиновых, так и безмиелиновых нервных волокон и содержание плотности их органелл у обследуемых детей разных возрастно-половых групп, можно отметить, что в периоде раннего детства наблюдается количественное увеличение волокон среднего и большого диаметров, что свидетельствует о возрастании их энергетического обмена. У 14-летних детей их меньше, это отражает естественные процессы возрастных изменений.

Список литературы

1. Банин, В. В. Механизм обмена внутренней среды / В. В. Банин, В. В. Куприянов. – М. : Изд-во РГМУ, 2000. – 278 с.
2. Гаврилов, Е. И. О биологии и патологии пульпы зуба / Е. И. Гаврилов. – Киев : Госмедиздат УССР, 1961. – 171 с.
3. Гемонов, В. В. Роль нервных аппаратов в процессе морфогенеза зубных зачатков / В. В. Гемонов, С. Ф. Кутвитская // VIII Конгресс Международной Ассоциации морфологов (г. Орел, 15 сентября 2006 г.) // Морфология. – 2006. – Т. 129, № 4. – С. 37.
4. Калмин, О. В. Морфологические факторы биомеханической надежности периферических нервов : автореф. … д-ра мед. наук / О. В. Калмин. – Саранск, 1998. – 41 с.
5. Караганов, Я. Л. Ультраструктурная микрометрия обменных микрососудов / Я. Л. Караганов, Г. А. Алимов и др. // Вопросы структурной организации и взаимодействие элементов в системе микроциркуляции : тр. 2-го МОЛГМИ – М. : Изд-во 2-го МОЛГМИ, 1976. – Т. 49. – С. 7–26.
6. Московский, А. В. Клиническая морфология и иммунология пульпы зуба / А. В. Московский, Л. А. Любовцева и др. – Чебоксары : Изд-во Чувашского ун-та, 2008. – 276 с.
7. Чайковский, Ю. Б. Периферический нерв : нейро-сосудистые взаимоотношения в норме и при патологии / Ю. Б. Чайковский, С. Б. Геращенко, Е. И. Дельцова // Морфология. – 2006. – Т. 129, № 2. – С. 100.
8. Чучков, В. М. Возрастная морфология проводникового аппарата мышечных нервов (морфоэкспериментальное исследование) : дис. … д-ра мед. наук / В. М. Чучков. – М.-Ижевск, 1991. – 445 с.
9. Широченко, С. Н. Структурно-функциональные принципы изучения периферического отдела нервной системы / С. Н. Широченко, А. П. Сусло // Морфология. – 2009. – Т. 136, № 4 – С. 156–157.

Полякова Ольга Леонтьевна, кандидат медицинских наук, старший преподаватель кафедры анатомии человека, ГБОУ ВПО «Ижевская государственная медицинская академия» Минздрава России, Россия, 426034, Удмуртская Республика, г. Ижевск, ул. Коммунаров, д. 281, тел.: (3412) 72-30–87, e-mail: olgapolyakova00@mail.ru.

УДК 616.344

© Э.А. Порсуков, 2013

Э.А. Порсуков

МОРФОЛОГИЧЕСКИЕ ОСОБЕННОСТИ АЛКОГОЛЬНОГО ПОРАЖЕНИЯ СЕРДЦА

ГБОУ ВПО «Санкт-Петербургский государственный медицинский университет им. академика И.П. Павлова» Минздрава России

Показаны морфологические особенности алкогольной кардиомиопатии. Установлены наиболее характерные гистологические критерии для алкогольного поражения сердца: агрегация эритроцитов, сладжи в венулах, кардиомиоцитолиз, плазматизация сосудов, диссоциация кардиомиоцитов.

***Ключевые слова**: кардиомиоцит, глыбчатый распад, алкоголь, ишемическая болезнь сердца*.

E.A. Porsukov

THE MORPHOLOGICAL FEATURES OF THE ALCOHOLIC LESION OF HEART

The morphological features of the alcoholic cardiomyopathy were shown. The most characteristic histological criteria for the alcoholic lesion of heart were established: aggregation of erythrocytes, copes in venules, cardiomyocytolisis, plasmatization of vessels, dissociation of cardiomyocytes.

Key words: *cardiomyocyte, blocked disintegration, alcohol, coronary heart disease.*

Хроническое употребление алкоголя находится в прямой зависимости с развитием артериальной гипертензии, нарушением ритма сердца, ишемической болезнью сердца (ИБС) и дилатационной кардиомиопатией. В то же время алкогольное поражение миокарда характеризуется рядом метаболических особенностей, проявляющихся повышением уровня активности ферментов в миокарде. Метаболиты этанола оказывают прямое токсическое действие на мышцу сердца. Считается, что при систематическом приеме спиртного в дозе более 80 г/сутки на протяжении 10 лет в миокарде возникают необратимые изменения, которые лежат в основе алкогольной кардиомиопатии (АКМП). В кардиомиоцитах (КМЦ) образуются алкогольные эфиры жирных кислот вследствие неокислительного пути биотрансформации этанола.

Предметом особого изучения клиницистов, патологоанатомов и судебных медиков является инфаркт миокарда, развившийся на фоне хронической алкогольной интоксикации. Выраженность атеросклеротического процесса в коронарных артериях авторами расценивается по-разному. Л.В. Кактурский, [1] показал, что, несмотря на молодой возраст умерших людей от острого инфаркта миокарда на фоне хронической алкоголизации, было значительное атеросклеротическое поражение сосудов сердца. При этом нередко встречался крупноочаговый инфаркт, локализующийся на задней и боковой стенках левого желудочка и сопровождающийся значительными нарушениями сердечного ритма.

Некоторые авторы считают, что течение ИБС на фоне злоупотребления алкоголем не имеет специфических особенностей [5]. У лиц, страдающих алкоголизмом, нередко латентно протекают даже острые изменения миокарда, что объясняется анальгезирующим и анестезирующим эффектом алкоголя [5].

Под воздействием алкоголя у лиц без артериальной гипертонии при внезапной сердечной смерти происходит значительное увеличение концентрации альдостерона в крови, а у лиц с повышенным артериальным давлением таких изменений не наблюдается. Даже при малых концентрациях алкоголя отмечается увеличение активности ренина плазмы в сочетании с артериальной гипертензией.

Процент умерших людей в состоянии алкогольного опьянения возрастает в зимний период, особенно в выходные и праздничные дни. Подавляющее большинство больных ИБС умирают в состоянии алкогольного опьянения после полуночи [3].

В случае выявления алкоголемии при исследовании трупов судебно-медицинские эксперты обычно не располагают данными о клинических проявлениях опьянения, которое наблюдалось у умершего человека до смерти, что зачастую влечет преувеличение значения показателей уровня алкоголемии и роли алкоголя в танатогенезе. Формальная оценка значения уровня алкоголемии используется в судебно-медицинской практике по соответствующим рекомендациям, содержащимся в официальных документах. Воздействие этанола, особенно у лиц, злоупотреблявших алкоголем, зависит не столько от величины алкоголемии, сколько от реакции организма на алкоголь [3].

Для диагностики смертельного отравления этанолом наиболее информативными являются повышенное кровенаполнение сосудов, агрегация эритроцитов, набухание эндотелия сосудов микроциркуляции, локальное сужение и расширение последних на продольных срезах, сладжи в венулах, кардиомиоцитолизис. Кроме того, при отравлениях этанолом чаще наблюдается коагуляция плазмы в сосудах микроциркуляторного русла. Генерализованная релаксация КМЦ отнесена к числу признаков, указывающих не на причину смерти, а на ее механизм – острая сердечная недостаточность вследствие асистолии. Очаговая релаксация и кровоизлияния в строму рассматриваются как малоинформативные признаки. Резкий отек стромы является типичным для смерти от АКМП, при которой также обнаруживаются продольные длинные щели, расширяющиеся в сторону вставочного диска [2].

Целесообразно различать два вида фрагментации КМЦ: диссоциацию, то есть раскрытие межклеточных щелей, характерных для отравления этанолом, и фрагментацию в местах некрозов и глыбчатого распада мышечных волокон при ХИБС.

А.В. Капустин [2] предложил считать очаги миоцитолиза признаком смерти от отравления этанолом, отсутствующим при других причинах смерти, наступившей в состоянии алкогольного опьянения. Такие очаги, по мнению авторов, являются признаком низкой толерантности организма умершего человека к алкоголю и проявлением непосредственного токсического действия этанола на миокард. При острой коронарной недостаточности миоцитолиз выглядит как оптически пустые фрагменты КМЦ, в области которых отчетливо видна сохраненная сарколемма. В случаях смерти от АКМП очаги миоцитолиза не выявляются, а при отравлении этанолом коагуляционный некроз может встречаться в виде глыбчатого распада КМЦ.

Вместе с тем, при других причинах смерти (ИБС, травмы) аналогичные очаги миолиза в сердечных мышечных волокнах не образуются даже при высоких уровнях алкоголемии. Особенно показательны случаи быстрого наступления смерти от различных повреждений в состоянии алкогольного опьянения, в том числе и при высоких уровнях алкоголемии. Ни в одном из случаев смерти от механического повреждения очаги миолиза кардиомиоцитов не определялись, в том числе и при высоком уровне содержания этанола в крови [3].

Как правило, не выявляются очаги миолиза в КМЦ и в случаях внезапной сердечной смерти от острой коронарной недостаточности у больных ИБС. В этих случаях постоянно обнаруживаются очаги глыбчатого распада, а очаги миолиза выглядят как оптически пустые фрагменты КМЦ, так называемые «пустые сарколемные трубки» [3, 4].

Ю.А. Морозов [6] при исследовании сердец лиц, умерших от АКМП при отсутствии или минимальном содержании алкоголя в крови, определял характерное чередование участков фрагментации, релаксации и контрактурных повреждений КМЦ. Иногда встречаются полностью разрушенные мышечные клетки, наряду с ними – КМЦ с относительно сохранными сократительными элементами, митохондриями, но с резко расширенными или фрагментированными профилями саркотубуллярной системы. Подобные изменения весьма характерны и укладываются в картину острых алкогольных повреждений миокарда при отравлении им.

Не имеет серьезного значения для гистологической диагностики смертельного острого отравления алкоголем дистрофия КМЦ, представленная мелкокапельными включениями кислых липидов, окрашивающихся в синий цвет нильским голубым. Эти капли расположены вдоль пучков миофибрилл и образуют множественные цепочки в саркоплазме КМЦ. Указанный признак может встречаться и при хронической алкогольной интоксикации [2].

У лиц, умерших внезапно в трезвом состоянии от АКМП, обнаружены несколько иные морфологические изменения. В частности, у них не выявлялись выраженные очаги миолиза, характерные для острого отравления алкоголем, но отмечался выраженный внутриклеточный отек КМЦ. К критериям острого алкогольного поражения сердца также добавляют феномен прекапиллярного фиброза, который с постоянством обнаруживается при смерти от алкогольного отравления у лиц молодого возраста (до 45 лет). Механизм его возникновения недостаточно ясен, предполагается, что это результат дистанционного фибриллогенеза периваскулярных фибробластов в условиях хронической гипоксии и стойкого нарушения метаболизма при алкогольной интоксикации [6].

Характерными гистологическими критериями для смертельного отравления алкоголем являются: агрегация эритроцитов, сладжи в венулах, кардиомиоцитолиз, плазматизация сосудов, диссоциация КМЦ. Особое значение для судебно-медицинской экспертизы имеет детальная дифференциальная диагностика смертельных отравлений алкоголем и смерти от различных заболеваний, прежде всего, от ИБС. Эти процессы мультиорганные, их патоморфологические признаки часто наслаиваются. В связи с этим практика судебной медицины нуждается в разработке дифференциально-диагностического алгоритма, который максимально унифицировал морфологические критерии танатогенетической роли уровня алкоголемии при различных причинах смерти.

Список литературы

1. Кактурский, Л. В. Внезапная сердечная смерть (клиническая морфология) / Л. В. Кактурский. – М. : Медицина для всех, 2000. – 127 с.

2. Капустин, А. В. Значение изменений миокарда для судебно-медицинской диагностики смерти от алкогольной кардиомиопатии / А. В. Капустин // Судебно-медицинская экспертиза. – 2004. – № 6. – С. 22–25.

3. Миллер, О. Н. Признаки электрической нестабильности миокарда у больных с алкогольным поражением сердца / О. Н. Миллер, З. Г. Бондарева и др. // Кардиология. – 2001. – № 1. – С. 63–66.

4. Миндлин, Я. С. Роль алкогольной интоксикации в генезе внезапной сердечной смерти / Я. С. Миндлин, И. И. Косаговская // Советская медицина. – 1986. – № 9. – С. 64–67.

5. Моисеев, В. С. Алкогольная кардиомиопатия (возможность кофакторов ее развития, чувствительность к алкоголю и генетические аспекты)/ В. С. Моисеев // Кардиология. – 2003. – № 10. – С. 4–9.

6. Морозов, Ю. А. Оценка алкогольной интоксикации в зависимости от уровня активности этанолметаболизирующих ферментов головного мозга при смерти от ишемической болезни сердца / Ю. А. Морозов // Судебно-медицинская экспертиза. – 2001. – № 4. – С. 14–19.

Порсуков Эльбрус Абдуллаевич, кандидат медицинских наук, доцент кафедры патологической анатомии, ГБОУ ВПО «Санкт-Петербургский государственный медицинский университет имени академика И.П. Павлова» Минздрава России, Россия, 197022, г. Санкт-Петербург, ул. Льва Толстого, д. 6-8, тел.: 8-872-268-02-78.

УДК 611.37:611.13/.16
© Н.А. Пронин, 2013

Н.А. Пронин

ТОПОГРАФО-АНАТОМИЧЕСКИЕ ОСОБЕННОСТИ И ВАРИАНТЫ КРОВОСНАБЖЕНИЯ ПОДЖЕЛУДОЧНОЙ ЖЕЛЕЗЫ

ГБОУ ВПО «Рязанский государственный медицинский университет имени академика И.П. Павлова» Минздрава России

Представлены топографические особенности кровоснабжения поджелудочной железы, обнаруженные в результате морфологического исследования 30 комплексов органов верхнего и среднего этажа брюшной полости. Выявлены основные артериальные сосуды, участвующие в кровоснабжение поджелудочной железы, источники их формирования, а также закономерности взаимозаменяемости сосудов при различных типах кровоснабжения поджелудочной железы.

Ключевые слова: *хронический панкреатит, артерии, поджелудочная железа.*

N.A. Pronin

THE TOPOGRAPHIC-ANATOMICAL PECULIARITIES AND VARIANTS OF BLOOD SUPPLY OF THE PANCREAS

The work presents the topographic features of the blood supply of the pancreas detected by morphological examination of thirty-complexes of the upper and middle floors of the abdominal cavity. The main arterial vessels involved in blood supply to the pancreas, the sources of their formation, as well as the laws of the interchangeability of blood vessels in different types of blood supply to the pancreas were found out.

Key words: *chronic pancreatitis, arteries, the pancreas.*

Введение. В последние годы отмечается значительный рост числа заболеваний поджелудочной железы, в частности, хронического панкреатита. Осложненное течение этой болезни наблюдается у 2/3 больных, а летальность у данной категории пациентов достигает 50,0 % [5]. Активная хирургическая тактика в лечении хронического панкреатита в последние годы стала применяться значительно чаще в связи с неэффективностью консервативной терапии у 45,8 % больных [1, 3]. В то же время остается актуальной проблема послеоперационных осложнений, частота которых составляет 24,6 %, а при рецидивах заболевания – до 57,4 % пациентов, а по данным некоторых авторов, до 88,2–90,4 % больных [2, 4]. Большая часть осложнений связана с интраоперационной кровопотерей, несостоятельностью панкреатодигестивного анастомоза, которая приводит каждого пятого пациента к смерти, послеоперационными кровотечениями [6, 7]. Одной из важных причин развития послеоперационных осложнений следует считать выполнение того или иного оперативного пособия без учета ветвления сосудов и зон кровоснабжения в поджелудочной железе.

Цель: изучить особенности топографии артериальных стволов поджелудочной железы и их ва-

риационную анатомию.

Материалы и методы исследования. Исследование проведено на 37 органных комплексах, представленных: поджелудочной железой, двенадцатиперстной кишкой, частично тощей кишкой с ее брыжейкой, печеночно-двенадцатиперстной связкой и забрюшинной клетчаткой с магистральными сосудами брюшной полости; взятых от трупов взрослых людей обоего пола в областном бюро судебно-медицинской экспертизы, причина смерти которых не имела тесной анатомо-физиологической связи с исследуемым органом. Из 37 комплексов 16 принадлежали женщинам, 21 – мужчинам. Были использованы методы исследования: препарирование, инъекция сосудов и морфометрия. Статистическая обработка данных проводилась с применением пакета анализа Microsoft Office Excel и Statistica 6.0, NCSS 2004. Оценка значимости различия средних значений и частоты проявления признаков в различных исследовательских группах проводилась с помощью параметрических и непараметрических методов оценки гипотез. Результаты сравнений считались достоверными при уровне значимости $p < 0,05$.

Результаты исследования и их обсуждение. Кровоснабжение поджелудочной железы осуществляется следующими артериями.

Передняя верхняя поджелудочно-двенадцатиперстная артерия – ветвь желудочно-двенадцатиперстной артерии диаметром 1,50 ± 0,06 мм, проходит по передней поверхности головки поджелудочной железы сверху вниз и, только образуя анастомоз с одноименной нижней артерией, лежит в борозде между головкой поджелудочной железы и двенадцатиперстной кишкой.

Задняя верхняя поджелудочно-двенадцатиперстная артерия начинается на расстоянии 0,5–2 см от устья желудочно-двенадцатиперстной артерии, поворачивает кзади и в области общего желчного протока переходит на заднюю поверхность головки поджелудочной железы, замыкая анастомоз с одноименной нижней артерией, расположенный на 1–2 см выше переднего анастомоза.

Нижняя поджелудочно-двенадцатиперстная артерия, которая в 65 % случаев отходит от верхней брыжеечной артерии одним стволом, в остальных случаях – двумя ветвями (передней и задней), как правило, основной ствол разветвляется на 2 ветви на расстоянии 0,3–2,5 см от устья, но в 18 % случаев не удавалось выделить бифуркации вплоть до паренхимы поджелудочной железы. Диаметр основного ствола составляет 1,9 ± 0,17 мм, передней ветви – 1,6 ± 0,07 мм, задней ветви – 1,4 ± 0,1 мм.

Верхняя артерия поджелудочной железы – ветвь желудочно-двенадцатиперстной артерии, начинается на 0,7–1,2 см от ее устья, имеет диаметр 1,4 ± 0,05 мм, кровоснабжает правую верхнюю часть тела и головку поджелудочной железы.

Артерия головки и шейки поджелудочной железы – берет свое начало от желудочно-двенадцатиперстной артерии, проходит по передней поверхности головки железы, затем по нижнему краю, образуя продольную магистраль вдоль передненижнего края вплоть до хвоста, кровоснабжая всю данную зону. Ее диаметр составляет 0,8 ± 0,06 мм.

Дорсальная артерия поджелудочной железы (выявлена в 54 % случаев) – берет начало из селезеночной (35 %), общей печеночной артерии (12 %) или чревного ствола (7 %), идет по задней поверхности железы и в области крючковидного отростка делится на 2 ветви: правую и левую, идущие по передненижнему краю железы вплоть до хвоста. Ее диаметр составляет 1,7 ± 0,1 мм.

Нижняя артерия поджелудочной железы – ветвь верхней брыжеечной артерии, диаметром 1,8 ± 0,11 мм, определена в 27 % случаев. Когда дорсальная артерия отсутствует, она кровоснабжает ту же зону, имея аналогичные дорсальной артерии ветви.

Длинная артерия поджелудочной железы выявлена в 19 % материала, по зоне кровоснабжения и характеру образования ветвей этот сосуд повторяет дорсальную и нижнюю артерии поджелудочной железы и встречается, когда эти артерии отсутствуют, берет начало как артерия головки и шейки поджелудочной железы. Ее диаметр: 1,6 ± 0,09 мм.

Панкреатические веточки селезеночной артерии (числом 3–6 на наших препаратах) идут в поперечном направлении, широко анастомозируя с нижней продольной магистралью, кровоснабжая тело и хвост поджелудочной железы. Диаметр этих артерий составляет 1–2 мм.

На 95 % препаратах определены артерии хвоста поджелудочной железы, начинающиеся от конечного отела главного ствола селезеночной артерии, его нижней ветви или левой желудочно-сальниковой артерии.

Заключение. Выявлены три основных варианта кровоснабжения поджелудочной железы. При первом варианте основную роль в снабжении артериальной кровью передненижней поверхности поджелудочной железы берет на себя дорсальная артерия, при втором – нижняя артерия, которая имеет при этом те же ветви. Третий вариант кровоснабжения соответствует наличию длинной артерии, которая в области тела питает ту же зону, что и основные ветви дорсальной и нижней артерий.

Кроме того, в ходе проведенного исследования не обнаружено статистически достоверных данных о наличии полового диморфизма в кровоснабжении поджелудочной железы.

Выявлено, что три артерии поджелудочной железы (длинная, нижняя и дорсальная) по способу образования ветвей, анастомозов и области кровоснабжения взаимозаменяемы. Длинная артерия встречается в 19 % случаев, нижняя – в 27 %, дорсальная – в 54 % наблюдений. Вариационную анатомию основных артерий поджелудочной железы следует учитывать при операциях на данном органе с целью минимизации интраоперационных и ранних послеоперационных осложнений.

Список литературы

1. Данилов, М. В. Хирургия поджелудочной железы / М. В. Данилов, В. Д. Федоров. – М. : Медицина, 1995. – 510 с.
2. Майстренко, Н. А. Обоснование показаний к оперативному лечению больных хроническим панкреатитом / Н. А. Майстренко // Анналы хирургической гепатологии. – 2003. – Т. 8, № 2. – С. 208.
3. Пиковский, Д. Л. Резекция поджелудочной железы при панкреатите / Д. Л. Пиковский, В. А. Гагушин // Актуальные вопросы хирургии поджелудочной железы : тез. докл. Всесоюз. науч. конф. (г. Киев, 21–22 января 1988 г.) / редкол. А. А. Шалимов (отв. ред.) и др. – Киев : Изд-во НИИ клин. и эксперим. хирургии, 1988. – С. 32–33.
4. Тарасенко, В. С. Хирургическая тактика при хроническом панкреатите / В. С. Тарасенко // Анналы хирургической гепатологии. – 2003. – Т. 8, № 2. – С. 222–223.
5. Федоров, В. Д. Хирургическая панкреатология : руководство для врачей / В. Д. Федоров, И. М. Буриев, Р. З. Икрамов. – М. : Медицина, 1999. – 208 с.
6. Obermaier, R. Heterotopic pancreatitis with obstruction of the major duodenal papilla a rare trigger of obstructive orthotopic pancreatitis / R. Obermaier, A. Walch, C. Kurtz et al. // Pancreatology. – 2004. – Vol. 4, № 3–4. – P. 244–248.
7. Steer, M. L. Chronic pancreatitis / M. L. Steer, I. Waxman, S. Freedman // N. Engl. J. Med. – 1995. – Vol. 332, № 22. – P. 1482–1490.

Пронин Николай Алексеевич, ассистент кафедры анатомии ГБОУ ВПО «Рязанский государственный медицинский университет имени академика И.П. Павлова» Минздрава России, Россия, 390026 г. Рязань, ул. Высоковольтная, д. 9, тел.: 8-905-691-34-56, e-mail: proninnikolay@ mail.ru.

УДК 613.952

© А.А. Пшукова, 2013

А.А. Пшукова

СРАВНИТЕЛЬНАЯ ХАРАКТЕРИСТИКА СТРОМЫ НАДПОЧЕЧНИКОВ НОВОРОЖДЕННЫХ И ДЕТЕЙ I ГРУДНОГО ВОЗРАСТА (ОТ 11 ДНЕЙ ДО 2 МЕСЯЦЕВ)

ФГБОУ «Кабардино-Балкарский государственный университет им. Х.М. Бербекова»

Обследовано 20 надпочечников новорожденных детей и детей I грудного возраста. Исследованы стромальные структуры надпочечников. Морфометрические данные указывают на созревание соединительнотканной стромы, прогрессивно нарастает уменьшение количества клеток и сосудов стромы, увеличивается относительный объем коллагеновых и аргирофильных волокон, увеличивается объем жировой ткани.

Ключевые слова: *надпочечник, строма, гистологическое исследование.*

A.A. Pshukova

THE COMPARATIVE CHARACTERISTICS OF THE ADRENOSTROMA IN THE NEWBORNS AND CHILDREN OF THE 1ST INFANCY AGE (FROM 11 DAYS TO 2 MONTHS)

20 adrenal glands in newborns and children of the 1st infancy age were examined. Adrenal stroma structures were studied. The connective tissue maturing, progressive increase of the cells number stroma vessels, relative amount of collagen and argyrophilic fibers, increase of the fat tissue were shown by the morphometric data.
Key words: *adrenal gland, stroma, histologic research.*

Введение. Вопросу изучения динамики изменений гистоархитектоники надпочечников (НП) посвящено много работ. Надпочечник человека имеет собственную соединительнотканную капсулу с выраженной волокнистостью – трехмерным строением [2, 4]. Капсула надпочечников резко утолщается в процессе онтогенеза. Эти данные совпадают с мнением авторов о значительном утолщении капсулы надпочечников в процессе старения организма человека, огрубении ее волокон, их фрагментации [3, 5].

Цель: изучить изменения гистоархитектоники НП I грудного возраста на основе гистоморфометрических исследований.

Материалы и методы исследования. Были исследованы 40 НП детей (20 – новорожденных и 20 – детей I грудного возраста). Были использованы стандартные органометрические методы с определением линейных размеров, произведено определение массы исследуемого органа. Исследовали гистологические срезы: для оценки структурных изменений надпочечников парафиновые срезы толщиной 5–7 мкм окрашивали гематоксилином и эозином, для выявления коллагеновых волокон – пикрофуксином по ван Гизону, орсеином – для выявления эластических волокон, срезы импрегнировали серебром по Футу для выявления аргирофильных волокон.

Для морфометрического исследования надпочечников была использована окулярная стереометрическая сетка и метод, предложенный в 1984 г. Г.Г. Автандиловым [1]. При увеличении микроскопа × 400 на поперечных срезах исследуемого материала определяли объемные доли клеточных элементов (хромаффинные, жировые клетки, сосуды, коллагеновые, эластические и аргирофильные волокна, в процентах).

Статистическую обработку материала проводили методом вариационной статистики с определением достоверности по критерию Стьюдента (t).

Результаты исследования и их обсуждение. Надпочечники новорожденных детей коричневато-желтоватого цвета, на разрезе в 7 случаях они полнокровны, в 4 наблюдениях – бледноватого цвета, а в 9 случаях корковое и мозговое вещество определялось с трудом. Размеры надпочечников составляли: в длину у девочек – 1,5–2,5 см, у мальчиков – 1,1–1,5 см; в ширину у девочек – 2 см и у мальчиков – 0,5 см. Толщина надпочечников – 0,4 и 0,5 см, соответственно. Масса надпочечников – у девочек – 5–5,5 г и у мальчиков – 3–3,4 г. 5 надпочечников имели трапециевидную форму, несколько меньше (у 4) – треугольную форму. Наибольшую часть составляли надпочечники неправильной формы (11 случаев). Причина смерти детей этой группы: пупочный сепсис, септикопиемия.

При макроскопическом исследовании формы надпочечников детей I грудного возраста различны: 7 наблюдений выявили трапециевидную форму, 8 надпочечников имели неправильную форму и 5 – треугольную форму. На разрезе надпочечники были коричневато-желтоватого цвета, слои определялись с трудом. У девочек длина надпочечников составляла от 1,8–2,9 см, у мальчиков – 1,7–2,4 см; ширина – 1,7 и 1,5 см, соответственно; толщина у девочек – 0,4 см и у мальчиков – 0,3 см. Масса надпочечников была у девочек – 4,5–5,0 г, у мальчиков – 3,8–4,0 г. Причина смерти детей: сепсис, черепно-мозговая травма.

При гистологическом исследовании обнаруживались опустошенные сосуды с дистрофически измененными эндотелиоцитами, но многие сосуды были полнокровны. Толщина капсулы надпочечников была у мальчиков несколько больше, чем у девочек, составляя 10,5 ± 0,1 мкм против 9,8 ± 0,2 мкм ($p < 0,05$), толщина коркового вещества преобладала над показателями у девочек (в 1,1 раза) (349,0 ± 5,0 мкм против 327 ± 4,9 мкм) ($p < 0,05$). Клубочковая зона в виду своего несовершенства не определялась. Относительный объем коллагеновых, эластических и аргирофильных волокон был несколько увеличен у девочек ($p < 0,01$). Объем сосудов, их диаметр также увеличен у девочек (7,9 ± 0,4 % против 5,5 ± 0,3 %) ($p < 0,01$) и 6,1 ± 0,2 мкм против 4,6 ± 0,2 мкм) ($p < 0,01$). Содержание хромаффиноцитов и жировых клеток преобладало над таковым у мальчиков ($p < 0,05$; $p < 0,01$) (рис.).

Клубочковая зона в I грудном возрасте не определялась в виду своего несовершенства. Пучковая зона также претерпевала изменения. Если у новорожденных девочек толщина пучковой зоны была 71,0 ± 2,3 мкм, то уже в I грудном возрасте (11 дней – 2 месяца) эта зона возрастала в 1,6 раз. Мозговое вещество надпочечников у девочек I грудного возраста составляло 49,0 ± 7,0 мкм, тогда как у мальчиков 52,4 ± 1,9 мкм, и оно возрастает на всем протяжении онтогенеза.

Особое внимание привлекало наличие коллагеновых волокон в строме надпочечников. Так, в начале I грудного возраста они составляли 1,0 ± 0,1 % у девочек и 0,8 ± 0,04 % у мальчиков, и в даль-

нейшем содержание их постепенно увеличивалось. Эластические волокна имели обратную тенденцию к своему уменьшению. Как и для коллагеновых волокон, в строме надпочечников отмечалось увеличение объемных долей и аргирофильных волокон (5,9 ± 0,2 у девочек, 4,5 ± 0,3 у мальчиков).

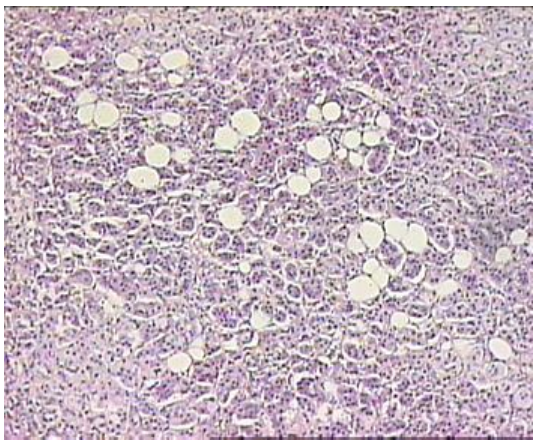

Рис. Жировые клетки стромы. Надпочечник ребенка первого грудного возраста. Окраска гематоксилином и эозином. Увеличение × 100.

Заключение. В первом грудном возрасте онтогенеза продолжается осуществление к приспособлению новорожденного ребенка к новым условиям существования, причем наиболее активно оно протекает у девочек.

Список литературы

1. Автандилов, Г. Г. Медицинская морфометрия / Г. Г. Автандилов. – М. : Медицина, 1990. – 384 с.
2. Габуния, Р. И. Возможности компьютерной томографии в исследовании органов брюшной полости и ретроперитонеального пространства / Р. И. Габуния, Е. К. Колесникова // Вопросы онкологии. – 1981. – № 10. – С. 3–9.
3. Ермоленко, Е. К. Морфологические изменения надпочечников в онтогенезе в норме и при кастрации : автореф. дис. … канд. мед. наук / Е. К. Ермоленко. – Краснодар, 1993.
4. Рыжавский, Б. Я. Постнатальный онтогенез коркового вещества надпочечников / Б. Я. Рыжавский. – Новосибирск : Наука. Сиб. отд-ние, 1989. – 136 с.
5. Фалин, Л. И. Влияние гипофиза человека и дифференцировка его передней доли в течение эмбриональной жизни / Л. И. Фалин // Проблемы эндокринологии. – 1961. – № 6. – С. 24–32.

Пшукова Альбина Анатольевна, кандидат медицинских наук, ассистент кафедры нормальной и патологической анатомии, ФГБОУ ВПО «Кабардино-Балкарский государственный университет им. Х.М. Бербекова», Кабардино-Балкарская Республика, 360004, г. Нальчик, ул. Чернышевского, д. 173, тел.: (8662) 42-25-60, e-mail: bsk@kbsu.ru.

УДК 612.44-053.2-092-055.26:546.15]:303.447.3

© Е.Б. Родзаевская, И.С. Евсеев, А.В. Чупрова, В.Д. Тупикин, И.А. Уварова, 2013

Е.Б. Родзаевская, И.С. Евсеев, А.В. Чупрова, В.Д. Тупикин, И.А. Уварова

ВЛИЯНИЕ НИЗКОИНТЕНСИВНОГО ЭЛЕКТРОМАГНИТНОГО ИЗЛУЧЕНИЯ НЕРЕЗОНАНСНОЙ ЧАСТОТЫ 73 ГГЦ В СТРУКТУРЕ ПОЧЕК И НАДПОЧЕЧНИКОВ ИЗОЛИРОВАННО И ПРИ СТРЕССЕ

ГБОУ ВПО «Саратовский государственный медицинский университет им. В.И. Разумовского» Минздрава России

Проведена серия экспериментов на белых крысах, исследовано влияние электромагнитного излучения резонансных и нерезонансных режимов изолированно и при 5-кратном 3-часовом иммобилизационном стрессе в структуре почек и надпочечников. Показана высокая чувствительность коркового и мозгового вещества надпочечников, а также паренхимы мочеобразующей ткани почки к стрессу и возможность потенциирования стресс-индуцированных изменений излучением в нерезонансном режиме 73 ГГц. Показана системность реактивных преобразований в органах при указанных воздействиях.

Ключевые слова: *почки, надпочечники, низкоинтенсивное электромагнитное излучение, стресс, адаптация.*

E.B. Rodzaevskaya, I.S. Yevseev, A.V. Chuprova, V.D. Tupikin, I.A. Uvarova

THE INFLUENCE OF LOW-INTENSIVE ELECTROMAGNETIC RADIATION OF NON-RESONANCE FREQUENCY OF 73GHZ IN THE STRUCTURE OF KIDNEYS AND ADRENALS IN ISOLATION AND UNDER STRESS

The histology and histochemistry changes under low-intensive electromagnetic radiation of 73GHz frequency and under stress in the white rat kidneys and adrenal glands were studied. The 73 GHz electromagnetic radiation can increase effects of stress. The morphology and histochemical reactions in the kidneys and adrenals may correspond to each other at certain experimental conditions.

Key words: *kidney, adrenal, low-intensive electromagnetic radiation, stress, adaptation.*

Введение. Особый этап в развитии «энерго-информационного» направления медицины наступил после освоения в 60-е гг. прошлого столетия радиоэлектронной промышленностью миллиметрового (ММ) диапазона длин радиоволн, или в частотной шкале диапазона крайне высоких частот (КВЧ). В то же время последние десятилетия характеризуются глобальным изменением макроэкологических условий, появлением плотной и чрезвычайно разнородной среды электромагнитных полей (ЭМП), преимущественно обусловленной деятельностью человека. Отмечены значительные по амплитуде реакции живых систем на ЭМП мм-диапазона, которые связывают не с тепловым, а с информационно-энергетическим механизмом влияния (мощность ЭМП не должна превышать 10 мВт на 1 $см^2$). Существует мнение, что генерацию (модулирование) собственных волновых процессов в живых клетках и тканях могут вызвать те гигагерцевые частоты, которые совпадают с частотами их собственных молекулярных колебаний. В экспериментах подчеркивается особенная чувствительность к воздействию органов нервной, эндокринной, иммунной систем. 65–98 % тканей организма человека составляет связанная и свободная вода. Этим, очевидно, объясняется тот факт, что резонансные спектры излучения и поглощения воды и мягких тканей близко сопоставимы. Механизм взаимодействия интегративных систем организма и электромагнитного излучения (ЭМИ) неотделим, по-видимому, от интегративной роли воды как универсального посредника в передаче информационного сигнала на гидрофильные структуры оболочки клетки (гликокаликс) и далее на водно-ассоцированные молекулы межклеточного матрикса в составе ткани. Вода является мощным поглотителем мм-волн определенных частот. Концепция резонансного восприятия и прохождения ЭМИ КВЧ через биологические объекты основана на недавно обнаруженном саратовскими учеными и инженерами [1] при участии московской школы радиофизиков феномене резонансно-волнового состояния живой ткани. В резонансно-волновом состоянии водосодержащие биологические среды «радиопрозрачны» для внешних низкоинтенсивных ЭМИ определенных длин волн. В этом случае ЭМИ транслируются по молекулярным осцилляторам воды как в объем, так и из объема среды. Поэтому такие частотно-волновые режимы получили название «трансрезонансные» (ТР-частоты, ТР-технологии). Впоследствии возникли объективные предпосылки для использования данного вида излучений в направленной коррекции параметров гомеостаза организма независимо от причины отклонений, то есть от характера патологического процесса. Эмпирически установленные трансрезонансные частоты строго определены и составляют 50 ГГц, 65 ГГц, 130 ГГц, 167 ГГц и другие гармоники. «Противорезонансные» и «околорезонансные» режимы частот ЭМИ могут влиять на собственные ЭМ-параметры клеток и сред организма, нарушая их правильную пространственно-волновую внутреннюю организацию, влияя на энергетические процессы в живых тканях. Уточнение биологических эффектов обеих групп частот, в том числе методами микроморфологической верификации, необходимо. В то же время исследование влияния первой группы частот (резонансных) не представляется возможным в случае применения лишь изолированного облучения, так как эффекты таких ЭМИ могут проявляться лишь в состоянии дезадаптации, патологии [5]. Один из способов добиться такого состояния – иммобилизационный стресс, который часто используется в экспериментах и может служить моделью системного наруше-

ния работы регуляторных систем. При этом полагаем, что результат сочетанного действия факторов стресса и облучения на живой объект определяется не простой суммой раздельных воздействий, а имеет характер сложных взаимных модуляций.

Цель: исследовать влияние ЭМИ резонансных и нерезонансных режимов изолированно и при 5-кратном, 3-часовом иммобилизационном стрессе в структуре почек и надпочечников.

Материалы и методы исследования. Выбор органов для исследования был продиктован тем, что состояние почек при стрессе изучено явно недостаточно, а при ЭМИ ТР-частот не исследовалось никем. В то же время надпочечники, представляющие собой эффектор стресс-реализующей системы, изучены при стрессе детально, а эффекты ЭМИ в них – слабо [2, 3]. Сопоставление структурных изменений в двух этих жизненно важных тесно топографически и функционально связанных органах представляет несомненный интерес. Принудительная иммобилизация на спине вызывает у крыс сильный эмоционально-болевой стресс, причем 5-кратный курс стресса, по-видимому, является предельным для сохранения животных: при 7-кратном курсе выживает менее 40 % особей. Всего в опытах было использовано 38 белых беспородных крыс-самцов массой тела 170–190 г, которые были распределены по группам следующим образом: 8 крыс составили группу сравнения («контроль»), 10 подвергались 3-часовой иммобилизации в течение 5 дней подряд («стресс»), 10 животных облучались 10 дней по 30 мин ЭМИ на нерезонансной частоте 73 ГГц (группа «73 ГГц»), 10 крыс подвергались стрессу в течение 5 дней, с последующей 30-минутной экспозицией ЭМИ 73 ГГц в течение курса стресса, и затем в течение еще 5 дней – только облучение, таким образом, курс ЭМИ также составлял 10 сеансов (группа «стресс+73 ГГц»). Источником ЭМИ служил отечественный промышленный генератор Г4-142. Животные облучались, находясь в радиопрозрачном контейнере, вплотную к источнику с помощью пирамидальной рупорной антенны длиной 12 см и апертурой 42 × 50 $см^2$. Уровень мощности регулировался встроенным антенюатором; плотность потока энергии не превышала 10 $мВт/см^3$. Эксперимент проводился на базе межфакультетской лаборатории СГУ «Миллиметровые волны и биологические системы». Применялись стандартные методы морфологического анализа: после соответствующей обработки материала срезы окрашивались гематоксилин-эозином, на нуклеиновые кислоты (РНК по Браше), толуидиновым синим для выявления характера распределения глюкозаминогликанов в и нтерстиции и структуре стенок сосудов, кармином на гликоген с докраской ядер гематоксилином. Ретикулярный каркас в составе базальных мембран сосудов, почечных канальцев и тяжей эндокриноцитов выявлялся импрегнацией азотнокислым серебром по Футу. Проводили микроморфометрию паренхиматозных элементов коры надпочечников и мочеобразующей ткани почек, оценивали состояние микрососудистого русла, определяли парную корреляцию важнейших тканевых компонентов надпочечников и почек.

Результаты исследования и их обсуждение. В группе контроля наблюдалась картина возрастной нормы. При изолированном облучении на частоте 73 ГГц в структуре почки и надпочечника не было найдено достоверных отличий от группы контроля. В надпочечниках соотношение между собой зон коры, относительный объем мозгового вещества соответствовали возрастной норме. В почках размеры и структура почечных телец, диаметр почечных канальцев, объем перитубулярной системы сосудов также не были изменены. В органах крыс, подвергнутых курсу иммобилизационного стресса, наблюдалась яркая картина характерных изменений: в надпочечниках – выраженное полнокровие всех зон коры и мозгового вещества, истончение и разволокнение соединительно-тканной капсулы, увеличение объема микрососудистого русла коркового вещества, вакуолизация кортикальных эндокриноцитов, гипертрофия пучковой зоны; в почках – резкое полнокровие перитубулярной системы капилляров, многочисленные диапедезные кровоизлияния в интерстиций коркового вещества и в почечные тельца, «спадение» клубочков. Перестройки почечных телец можно условно подразделить на три разновидности: гиперемия, ишемия с дистрофией париетальной и висцеральной выстилки, увеличение Боуменова пространства (отек клубочка) [4]. Дистрофические изменения сопровождались, как правило, формированием дольчатости, спадением капиллярных петель, запустеванием клубочка. В структуре канальцев отмечены: зернистая дистрофия, вакуолизация эпителия, расширение диаметра просвета, десквамация эпителиальных клеток внутрь канальца. Гистохимически в органах при стрессе наблюдались однотипные изменения: установлено снижение содержания нуклеиновых кислот в цитоплазме и ядрах клеток внутреннего листка капсулы клубочков и выстилающего эпителия канальцев, что свидетельствует о нарушении в клетках белкового обмена и синтеза ферментов; отмечено снижение запасов внутриклеточного гликогена (в канальцевом эпителии почки и в эндокриноцитах преимущественно клубочковой и пучковой зон надпочечника) доказывает истощение энергетического ресурса клетки при стрессе; резкая гамма-метахромазия соединительной ткани стенок со-

судов (междольковых артерий преимущественно в корковом веществе) указывает на нарушение интерстициального транспорта, в коре надпочечников определяется отек перикапиллярных пространств. Импрегнация азотнокислым серебром позволила наблюдать дискомплексацию и разволокнение ретикулярных волокон базальных мембран капилляров и канальцев в почках, тяжей эндокриноцитов – в коре надпочечников [2, 4].

Сочетанное воздействие стресса и ЭМИ нерезонансной частоты 73 ГГц достоверно показало, что последнее вызвало потенцирование эффекта стресса, о чем говорят данные морфометрии и гистохимических тестов. Объем микрососудистого русла в надпочечниках, объем перитубулярной системы сосудов в почках и количество кровоизлияний были увеличены, соответственно, на 13,3 ± 6,9 %, 9,2 ± 5,5 % и 14,8 ± 6,7 % (достоверно при p = 0,05) по сравнению с группой «Стресс». Потенцирование эффекта затронуло и многие гистохимические показатели: снизилось количество РНК в клетках, усилились явления метахромазии соединительной ткани, ретикулярные волокна в составе межклеточного вещества по ходу мембран канальцев и гемокапилляров располагались еще более беспорядочно. В дополнение стоит отметить, что в группе «стресс + 73 ГГц» к моменту вывода из эксперимента выжило лишь 8 из 10 животных, 2 крысы погибли на 8 и 9 днях. Установлено, что большинство микроструктурных изменений в почках и надпочечниках были связаны довольно сильной степенью корреляции: относительное количество клеток в состоянии вакуольной дистрофии в клубочковой зоне – количество дистрофически измененных клубочков: r = 0,82 (в группе «Стресс») и r = 0,57 (в группе «Стресс+73 ГГц»); относительное количество вакуолизированных клеток пучковой зоны – объем кровоизлияний из перитубулярной системы сосудов коркового вещества почки: r = 0,78 (в группе «Стресс») и r = 0,69 (в группе «Стресс + 73 ГГц»); относительный объем капилляров коры надпочечников – объем перитубулярной системы сосудов коркового вещества почки: r = 0,78 («Стресс») и r = 0,64 («Стресс+73 ГГц»).

Заключение. В проведенных экспериментах была продемонстрирована высокая чувствительность коркового и мозгового вещества надпочечников, а также паренхимы мочеобразующей ткани почки к стрессу и возможность потенцирования стресс-индуцированных изменений низкоинтенсивным электромагнитным излучением в нерезонансном режиме 73 ГГц. Показана системность реактивных преобразований в органах при указанных воздействиях.

Список литературы

1. Петросян, В. И. Трансрезонансная функциональная топография. Биофизическое обоснование / В. И. Петросян, М. С. Громов // Миллиметровые волны в биологии и медицине. – 2003. – № 1. – С. 14–29.

2. Полина, М. Ю. Влияние различных частотных режимов низкоинтенсивного электромагнитного излучения и стресса на морфофункциональное состояние надпочечников (экспериментальное исследование) : автореф. дис. … канд. мед. наук. / Ю. В. Полина. – Волгоград, 2009. – 20 с.

3. Семенова, М. Г. Морфофункциональные изменения надпочечников в ходе развития постстрессорных депрессий у крыс / М. Г. Семенова, В. В. Ракитская, В. Г. Шаляпина // Российский физиологический журнал. – 2005. – № 5. – С. 551–557.

4. Тупикин, В. Д. Изменения в тканях почки при стрессе и электромагнитном излучении различных ГГц частот : автореф. дис. … канд. мед. наук / В. Д. Тупикин. – Саранск, 2011. – 24 с.

5. Уварова, И. А. Особенности гистофункциональных изменений в эндокринных и иммунных органах под влиянием ЭМИ мм-диапазона / И. А. Уварова, Е. Б. Родзаевская, В. И. Петросян // Миллиметровые волны в биологии и медицине. – 2005. – № 4. – С. 33–38.

Родзаевская Елена Борисовна, доктор биологических наук, профессор кафедры гистологии ГБОУ ВПО «Саратовский государственный медицинский университет им. В.И. Разумовского» Минздрава России, Россия, 410000, г. Саратов, ул. Б. Казачья, д. 112, тел: (8452) 66-98-04, e-mail: meduniv@sgmu.ru.

Евсеев Илья Сергеевич, студент VI курса, ГБОУ ВПО «Саратовский государственный медицинский университет им. В.И. Разумовского» Минздрава России, Россия, 410000, г. Саратов, ул. Б. Казачья, д. 112, тел: (8452) 66-98-04, e-mail: meduniv@sgmu.ru.

Чупрова Анастасия Владимировна, студентка VI курса, ГБОУ ВПО «Саратовский государственный медицинский университет им. В.И. Разумовского» Минздрава России, Россия, 410000, г. Саратов, ул. Б. Казачья, д. 112, тел: (8452) 66-98-04, e-mail: meduniv@sgmu.ru.

Тупикин Владимир Дмитриевич, кандидат медицинских наук, ассистент кафедры гистологии, ГБОУ ВПО «Саратовский государственный медицинский университет им. В.И. Разумовского» Минздрава России, Россия, 410000, г. Саратов, ул. Б. Казачья, д. 112, тел: (8452) 66-98-04, e-mail: meduniv@sgmu.ru.

Уварова Ирина Александровна, кандидат биологических наук, доцент кафедры гистологии, ГБОУ ВПО «Саратовский государственный медицинский университет им. В.И. Разумовского» Минздрава России, Россия, 410000, г. Саратов, ул. Б. Казачья, д. 112, тел: (8452) 66-98-04, e-mail: meduniv@sgmu.ru.

УДК 612.33:615.849.11:599.323.4]-092.9
© Е.Б. Родзаевская, И.С. Евсеев, А.В. Чупрова, В.Д. Тупикин, 2013

Е.Б. Родзаевская, И.С. Евсеев, А.В. Чупрова, В.Д. Тупикин

ДИНАМИКА КЛЕТОЧНЫХ ПОПУЛЯЦИЙ В ТОНКОМ КИШЕЧНИКЕ КРЫС ПРИ ВОЗДЕЙСТВИИ НИЗКОИНТЕНСИВНОГО ЭЛЕКТРОМАГНИТНОГО ИЗЛУЧЕНИЯ РЕЗОНАНСНЫХ (65 ГГЦ, 167 ГГЦ) И НЕРЕЗОНАНСНЫХ ЧАСТОТ (73 ГГЦ, 144 ГГЦ)

ГБОУ ВПО «Саратовский государственный медицинский университет им. В.И. Разумовского» Минздрава России

Изучена динамика клеточных популяций в тонком кишечнике у крыс под влиянием электромагнитных волн мм-диапазона резонансных и нерезонансных частот, эмпирически установленных для воды и мягких тканей человека. Установлено, что курсовое воздействие ЭМИ резонансных частот (65 и 167 ГГц) не приводит к морфологическим изменениям в структурах тонкого кишечника. Под влиянием нерезонансных частот (73 и 144 ГГц) обнаружены некоторые отличия в клеточном составе покровного эпителия, соединительной ткани и состоянии сосудистой системы.

Ключевые слова: *тонкий кишечник, низкоинтенсивное электромагнитное излучение, энтероциты.*

E.B. Rodzaevskaya, I.S. Yevseev, A.V. Chuprova, V.D. Tupikin

THE DYNAMICS OF CELLULAR POPULATION IN THE SMALL INTESTINE OF RATS BY LOW-INTENSIVE ELECTROMAGNETIC RADIATION OF DIFFERENT FREQUENCIES OF GHZ-RANGE

The dynamics of cellular populations in small intestines of rats under influencing of electromagnetic waves of mm-range was studied. It was determined that course of influence of electromagnetic waves of resonance frequencies (65 and 167 GHz) did not lead to morphological changes in structures of small intestines. Under the influence of non-resonance frequencies (73 and 144 GHz) some changes in structure of integumentary epithelium, conjunctive tissue and vascular system were found.

Key words: *small intestines, low-intencive electromagnetic radiation, enterocytes.*

Введение. В настоящее время большой интерес представляет вопрос о влиянии электромагнитных полей миллиметрового диапазона на синхронизацию процессов в живом организме. Достижения биофизики по изучению энергоинформационных свойств биологических объектов позволили подойти к обсуждению вопроса о роли воды в этих процессах. Вода составляет от 65 до 98 % массы клетки, что, очевидно, является объяснением близкой сопоставимости ее резонансного спектра прохождения ММ волн с таковым у живого организма [6, 10].

Вопрос о влиянии миллиметровых волн на биологические среды изучается уже более 40 лет. Экспериментально установлены резонансные частоты радиопрозрачности воды и биологических объектов, которые составляют 50, 65 ГГц и др. На данных частотах низко-интенсивные радиоволны проникают, «транслируются» как в объем, так и из объема ткани и оказывают на организмы терапевтическое действие [6, 10]. По тест-реакциям одноклеточных инфузорий и водорослей в воде был обнаружен «биологический» резонанс на частоте 167 ГГц [9, 12]. В ряде работ [1, 2, 4, 9, 12] разработан вопрос о биологических эффектах электромагнитного излучения (ЭМИ) этих и других частот, однако эта проблема ввиду своей обширности остается недостаточно изученной. Таким образом, актуальной в настоящее время является детализация морфофункциональных изменений, происходящих под воздействием ЭМИ миллиметрового диапазона в различных органах и тканях.

Цель: осуществить сравнительный анализ изменений в динамике клеточных популяций эпите-

лия и соединительной ткани в стенке тонкого кишечника у крыс при воздействии ЭМИ резонансных частот и частот, лежащих вне резонансных пиков.

Материалы и методы исследования. В качестве экспериментального объекта были отобраны 48 белых беспородных крыс-самцов в возрасте 2 месяца, с массой тела 175–200 г. Животные содержались в одинаковых условиях на стандартном пищевом рационе. Крысы были разделены на 5 групп в зависимости от частоты применявшегося излучения (65, 73, 144 и 167 ГГц – по 10 животных в каждой группе), которые в течение 10 дней подвергались 30-минутному воздействию ЭМИ. В контрольной группе (8 крыс) облучение не проводилось, однако выполнялись все манипуляции, применявшиеся в группах с облучением. Группы получили условные обозначения: «Контроль», «65 ГГц», «73 ГГц», «144 ГГц», «167 ГГц». Облучение животных проводилось на базе лаборатории электромагнитных полей Саратовского государственного университета при помощи двух устройств для генерации ММ волн. Первое устройство применялось для групп с облучением на частоте 65 и 73 ГГц. В качестве источника миллиметрового излучения использовался генератор Г4-142. Биологические объекты облучались с помощью пирамидальной рупорной антенны длиной 12 см с апертурой 42 × 50 $см^2$. Плотность потока энергии (ППЭ) в месте расположения биообъекта устанавливалась равной 4 $мкВт/см^2$. Группы «144 ГГц» и «167 ГГц» облучались с помощью установки для генерации ЭМИ в диапазоне частот 120–170 ГГц. Использовалась параболическая антенна с апертурой 15 × 25 $см^2$.

После окончания эксперимента при аутопсии из срединной части тощей кишки вырезались участки одинакового размера, которые отмывались в 0,85 % изотоническом растворе хлорида натрия, фиксировались в 10 % формалине, далее заливались в парафин + воск по стандартным методикам, изготовлялись срезы толщиной 8–10 мкм. Срезы окрашивались гематоксилин-эозином, реактивом Шиффа (ПАС-реакция) для выявления мукополисахаридов, толуидиновым синим – для определения феномена метахромазии. Микроскопия, подсчет плотности клеток на единицу площади микропрепарата (на 0,01 $мм^2$), микрофотосъемка и гистостереометрия проводились при помощи устройства для цифровой визуализации и регистрации микрообъектов с возможностью морфометрического анализа [5].

При анализе результатов учитывались следующие морфологические параметры тонкого кишечника: характер однослойного каемчатого эпителия ворсинок, количество каемчатых и бокаловидных клеток, количество лимфоидных элементов в собственной пластинке слизистой оболочки, состояние системы кровеносных и лимфатических капилляров слизистой оболочки и сосудов подслизистой основы.

Результаты исследования и их обсуждение. У животных в группе условного контроля структура срединного отдела тощей кишки была типичной по строению: слизистая оболочка представлена ворсинками и криптами, отграничена от подслизистой мышечной пластинкой. В эпителии преобладали каемчатые энтероциты, бокаловидные клетки располагались одиночно, нежная строма ворсинок и крипт представлены рыхлой соединительной тканью с узкими просветами кровеносных и лимфатических капилляров. Признаков нодулярной либо диффузной лимфогистиоцитарной инфильтрации не было обнаружено. Подслизистая основа представлена рыхлой соединительной тканью, с хорошо развитой системой кровеносных и лимфатических сосудов, элементами парасимпатического сплетения Мейснера.

При облучении на резонансных частотах (65 и 167 ГГц) состояние каемчатого эпителия по плотности расположения каемчатых и бокаловидных клеток кишечных ворсинок и крипт в эпителии, лимфогистиоцитарных элементов в строме достоверно не изменено по отношению к контролю. Изменения в структуре соединительной ткани и сосудов также не были обнаружены.

У животных опытных групп, которые подвергались курсовому воздействию нерезонансных частот 73 и 144 ГГц, наблюдается ряд отклонений по сравнению с контролем. Так, плотность бокаловидных клеток на 0,01 $мм^2$ в кишечных ворсинках статистически достоверно увеличена на 12,4 % при облучении на частоте 73 ГГц и на 17,0 % – при частоте 144 ГГц, а количество каемчатых энтероцитов было незначительно снижено: на 7,5 % – при 73 ГГц и 12,1 % – при 144 ГГц. Гистостереометрические показатели ворсинок оставались на неизменном уровне во всех наблюдениях. Следовательно, смещение соотношения каемчатых и бокаловидных клеток имело место за счет стимуляции пролиферации и дифференцировки базальных стволовых клеток, что позволяет сделать вывод о напряжении адаптации. Цитоплазма бокаловидных клеток была резко ПАС-положительной, что свидетельствует о высоком содержании в них муцина. Кровеносные и лимфатические капилляры слизистой оболочки расширены, имеют признаки отека и краевого стояния форменных элементов. Стенки сосудов подслизистой основы находятся в состоянии плазматического набухания с явлениями периваскулярной лимфоидной инфильтрации, при окраске толуидиновым синим в соединительной ткани отмечены признаки гамма-метахромазии, что свидетельствует о перераспределении мукополисахаридов в межклеточном матриксе. Установлено, что в группе крыс, подвергавшихся курсовому облучению 144 ГГц, в строме ворсинок

и крипт наблюдалось увеличение содержания клеток лимфогистиоцитарного ряда, причем инфильтрация имела диффузный характер и неоднородную плотность; среди субпопуляций диффузных скоплений преобладали лимфоциты со зрелым фенотипом и плазматические клетки, отмечены нейтрофильные лейкоциты, гистиоциты. Таким образом, представленные данные свидетельствуют об изменении клеточного состава эпителия ворсинок и крипт, а также об иммуносенсибилизирующем эффекте некоторых нерезонансных режимов низкоинтенсивных электромагнитных излучений.

Следовательно, курсовое воздействие ЭМИ частот 65 и 167 ГГц (резонансных) не вызывает каких-либо значимых морфофункциональных изменений в структурах тонкого кишечника (по крайней мере на данном уровне микроскопического анализа), они имеют черты близкого морфологического сходства с таковым в контрольной группе. Во всех трех указанных группах («65 ГГц», «167 ГГц», «контроль») количественные показатели не имели достоверных отличий друг от друга. Однако в экспериментах с моделированием повреждающего эффекта (3-часовой иммобилизационный стресс у крыс) получены доказательства выраженного восстанавливающего терапевтического влияния курса низкоинтенсивного ЭМИ на частоте 65 ГГц, который приводил к быстрой постстрессорной нормализации структурно-функционального состояния некоторых иммунных и эндокринных органов [11].

В то же время картина качественных и количественных изменений эпителия и стромы тощей кишки у крыс, подвергнутых воздействию курса нерезонансных частот 73 и 144 ГГц, сравнение изучаемых показателей с контролем не оставляют сомнения в негативном влиянии этих частот на ткани тонкого кишечника. Обнаруженные результаты, документирующие характер и объем нарушений в структурно-функциональной организации тканей, не имеют каких-либо специфических признаков, характерных лишь для данного повреждающего фактора. Сходные морфологические изменения отмечены, например, при реакции на интоксикацию или голодание, или стресс другой природы [3]. Увеличение количества и гипертрофия имеющихся бокаловидных клеток (обнаруженная при постановке ПАС-реакции), снижение числа каемчатых эпителиоцитов свидетельствует о развитии защитно-приспособительного процесса в условиях неблагоприятного воздействия.

Особого анализа заслуживает явление повышенной плотности инфильтрации собственной пластинки слизистой оболочки тощей кишки лимфоидными и гистиоцитарными элементами, более всего выраженное при применении низкоинтенсивных электромагнитных излучений с частотой 144 ГГц. Имеется точка зрения, в соответствии с которой ЭМИ приводит к усиленной диссоциации молекул воды, что, в свою очередь, способствует образованию необычно крупных кластеров в структуре связанной воды межклеточного матрикса и вызывает конформационные изменения его компонентов, а также повышает степень гидрофильности мембранных белков клетки. В зависимости от степени гидратации белковых молекул они могут находиться в физиологически активном и пассивном состояниях [6, 7, 9]. Содержание необычно большого количества гидрофильных групп в составе гликопротеидов, белков и гликокаликса мембран клеток может нарушать нормальную иммунологическую толерантность и, по сути, инициировать процесс аутоиммунной сенсибилизации. Более того, есть данные, подтверждающие, что достижение критического уровня гидратации белка носит скачкообразный характер [7, 8]. В любом случае, этот вопрос требует дальнейшего изучения.

Заключение. Результаты проведенного исследования позволяют сделать вывод о неблагоприятном влиянии курсового воздействия частотных режимов ЭМИ 73 и 144 ГГц. Установлено также, что при воздействии резонансных частот 65 и 167 ГГц не наблюдается каких-либо существенных изменений в морфологической структуре тонкого кишечника. Полученные данные могут быть использованы для прогноза и профилактики патологических изменений в органах и тканях при воздействии ЭМИ ГГц-диапазона и поиска других частот, имеющих подобные эффекты.

Список литературы

1. Бецкий, О. В. Миллиметровые волны в биологии и медицине / О. В. Бецкий, Н. Д. Девятков // Биомедицинская радиоэлектроника. – 1998. – № 4. – С. 13–29.

2. Брилль, Г. Е. Содержание структурного матрикса воды – ведущий механизм регуляции гомеостаза в живых системах / Г. Е. Бриль, В. И. Петросян, Н. И. Синицын, В. А. Елкин // Биомедицинская радиоэлектроника. – 2000. – № 2. – С. 18–23.

3. Григорьев, П. Я. Клиническая гастроэнтерология / П. Я. Григорьев, А. В. Яковенко. – М. : Медицинское информационное агентство, 2001. – 704 с.

4. Девятков, Н. Д. Миллиметровые волны и их роль в процессах жизнедеятельности / Н. Д. Девятков, М. Б. Голант, О. В. Бецкий. – М. : Радио и связь, 1991. – 168 с.

5. Евсеев, И. С. Цифровая система визуализации микрообъектов / И. С. Евсеев, А. В. Чупрова // Молодежь и наука : итоги и перспективы : мат-лы межрегиональной научно-практической конференции студентов и молодых ученых с международным участием (г. Саратов, 21–23 ноября 2007 г.). – Саратов : Изд-во Саратовского медицинского университета, 2007. – С. 48.

6. Петросян, В. И. Трансрезонансная функциональная топография. Биофизическое обоснование / В. И. Петросян, М. С. Громов // Миллиметровые волны в биологии и медицине. – 2003. – № 1. – С. 14–19.

7. Петросян, В. И. Взаимодействие водосодержащих сред с электромагнитными полями / В. И. Петросян, Н. И. Синицын, В. А. Елкин, О. В. Башкатов // Биомедицинская радиоэлектроника. – 2000. – № 2. – С. 10–17.

8. Петросян, В. И. Роль резонансных молекулярно-волновых процессов в природе и их использование для контроля и коррекции состояния экологических систем / В. И. Петросян, Н. И. Синицын, В. А. Елкин и др. // Биомедицинская радиоэлектроника. – 2001. – № 5–6. – С. 107–111.

9. Рогачева, С. М. Экологические аспекты действия миллиметрового излучения низкой интенсивности на живой организм / С. М. Рогачева, С. А. Денисова, С. В. Шульгин и др. // Проблемы региональной экологии. – 2008. – № 1. – С. 72–76.

10. Синицын, Н. И. Особая роль системы «миллиметровые волны – водная среда» в природе / Н. И. Синицын, В. И. Петросян, В. А. Елкин и др. // Наукоемкие технологии. – 2001. – Т. 2, № 2. – С. 49–68.

11. Уварова, И. А. Особенности гистофункциональных изменений в эндокринных и иммунных органах под влиянием ЭМИ мм-диапазона / И. А. Уварова, Е. Б. Родзаевская, В. И. Петросян // Миллиметровые волны в биологии и медицине. – 2005. – № 4. – С. 33–38.

12. Шляхтин, Г. В. Изменение биологической активности клеток при комбинированном действии электромагнитного излучения крайне высоких частот и никотина / Г. В. Шляхтин, Е. А. Зотова, Ю. А. Малинина // Известия Самарского научного центра РАН. – 2007. – Т. 9, № 4. – С. 818–822.

Родзаевская Елена Борисовна, доктор биологических наук, профессор кафедры гистологии, ГБОУ ВПО «Саратовский государственный медицинский университет им. В.И. Разумовского» Минздрава России, Россия, 410000, г. Саратов, ул. Б. Казачья, д. 112, тел: (8452) 66-98-04, e-mail: meduniv@sgmu.ru.

Евсеев Илья Сергеевич, студент VI курса, ГБОУ ВПО «Саратовский государственный медицинский университет им. В.И. Разумовского» Минздрава России, Россия, 410000, г. Саратов, ул. Б. Казачья, д. 112, тел: (8452) 66-98-04, e-mail: meduniv@sgmu.ru.

Чупрова Анастасия Владимировна, студентка VI курса, ГБОУ ВПО «Саратовский государственный медицинский университет им. В.И. Разумовского» Минздрава России, Россия, 410000, г. Саратов, ул. Б. Казачья, д. 112, тел: (8452) 66-98-04, e-mail: meduniv@sgmu.ru.

Тупикин Владимир Дмитриевич, кандидат медицинских наук, ассистент кафедры гистологии, ГБОУ ВПО «Саратовский государственный медицинский университет им. В.И. Разумовского» Минздрава России, Россия, 410000, г. Саратов, ул. Б. Казачья, д. 112, тел: (8452) 66-98-04, e-mail: meduniv@sgmu.ru.

УДК 612.017.1:599.323.4:612.65
© И.С. Рожкова, Д.Л. Теплый, Б.В. Фельдман, 2013

И.С. Рожкова[1], Д.Л. Теплый[2], Б.В. Фельдман[1]

ОНТОГЕНЕТИЧЕСКИЕ ОСОБЕННОСТИ ПОКАЗАТЕЛЕЙ СВОБОДНОРАДИКАЛЬНЫХ ПРОЦЕССОВ ПЛАЗМЫ КРОВИ КРЫС

[1]ГОУ ВПО «Астраханская государственная медицинская академия» Минздрава России
[2]ФГБОУ ВПО «Астраханский государственный университет»

Выявлена возрастная динамика уровня свободнорадикальных процессов в плазме крови крыс-самцов на различных этапах онтогенеза. Наиболее интенсивно процессы перекисного окисления липидов и белков протекают в молодом возрасте.

Ключевые слова: *свободнорадикальные процессы, онтогенез, плазма крови.*

I.S. Rozhkova, D.L. Teplyi, B.V. Feldman

THE ONTOGENETIC PECULIARITIES OF FREE-RADICAL PROCESSES INDICATORS OF BLOOD PLASMA IN RATS

The identified age changes in the level of free radical processes in blood plasma of rats–males at different stages of ontogeny was defined. The most intensive lipid peroxidation and protein occurred at the young age.

Key words: *free radical processes, ontogenesis, blood plasma.*

Введение. Центральное место при катаболических и анаболических превращениях занимают окислительно-восстановительные реакции, которые участвуют не только в образовании энергии, необходимой для жизнедеятельности организма, синтезе структурных элементов тканей, но и в процессах, приводящих к гибели клеток.

Окислительно-восстановительные процессы увеличивают количество активных форм кислорода и радикальных соединений, обладающих высокой реакционной способностью и активно включающихся в процессы жизнедеятельности клеток на любой стадии ее развития – от созревания до гибели [4, 8, 9]. Возникший дисбаланс между про- и антиокислительными системами приводит к накоплению продуктов окисления основных классов макромолекул, включая липиды, белки и нуклеиновые кислоты, в результате чего в клетке может развиваться патологический (деструктивный процесс, получивший в литературе название окислительного стресса) [1, 2, 3].

Цель: изучить особенности возрастной динамики уровня свободнорадикальных процессов в плазме крыс-самцов на различных этапах онтогенеза.

Материалы и методы исследования. Объектом исследования служили самцы беспородных белых крыс, содержавшиеся при свободном доступе к пище и воде. Животные были разделены на три группы по возрастному признаку: 1 группа: молодые – от 15 дней до 1 месяца, 2 группа: половозрелые – 6-месячного возраста, 3 группа: старые – 24-месячного возраста. После наркотизации животных этаминалом натрия производили декапитацию. Процесс окисления липидов индуцировали добавлением в среду аскорбиновой кислоты и ионов железа (II). Перекисное окисление липидов (ПОЛ) определяли по содержанию малонового диальдегида (МДА) на спектрофотометре Baekman (США) при длине волны 530–532 нм [5, 6, 7, 10]. Окислительную модификацию белков в плазме крови определяли на основании реакции взаимодействия окисленных аминокислотных остатков белков с 2,4–динитрофенилгидразином (2,4-ДФГ) с образованием окрашенных производных динитрофенилгидразона при длине волны 270 нм на спектрофотометре Baekman (США). Материалы исследования были обработаны статистически с использованием компьютерной программы Microsoft Office Excel. Достоверность различий двух средних величин определяли с помощью критерия Стьюдента (t).

Результаты исследования. При сравнении изучаемых показателей в плазме крови обращает на себя внимание тот факт, что содержание продуктов, реагирующих с тиобарбитуровой кислотой, ниже у молодых животных и составляет 1,86 ± 0,02 мкмоль/мг ($p < 0,05$), у половозрелых 1,13 ± 0,023 мкмоль/мг ($p < 0,05$), значимо выше у старых животных и составляет 2,01 ± 0,06 мкмоль/мг ($p < 0,05$). Отмечается усиление скорости аскорбатзависимого ПОЛ ($p < 0,05$) у молодых животных по сравнению со старыми: с 69,32 ± 3,4 до 82,58 ± 0,88 нмоль/ч, а также снижение уровня спонтанного ПОЛ: с 25,17 ± 1,00 до 19,15 ± 0,20 нмоль/ч. Окислительная модификация белков у молодых животных составила 1,14 ± 0,05 ед/мг белка, а у старых произошло снижение до 0,86 ± 0,46 ед/мг белка.

Заключение. Наибольшие изменения в показателях перекисного окисления липидов наблюдаются в плазме крыс молодого возраста.

Список литературы

1. Барабой, В. А. Перекисное окисление и стресс / В. А. Барабой, И. И. Брехман, В. Г. Голожин и др. – М. : Наука, 2004. – 148 с.

2. Владимиров, Ю. А. Свободнорадикальное окисление липидов и физические свойства липидного слоя биологических мембран / Ю. А. Владимиров // Биофизика. – 1987. – Т. 32, № 5. – С. 830–844.

3. Владимиров, Ю. А. Свободные радикалы в живых системах / Ю. А. Владимиров, О. А. Азизова, А. И. Деев и др. // Итоги науки и техники. – 2000. – Т. 29. – С. 151–167.

4. Дубинина, Е. Е. Свободно-радикальные процессы при старении, нейрдегенеративных забо-

леваниях и других патологических состояниях / Е. Е. Дубинина, А. В. Пустыгина // Биомедицинская химия. – 2007. – № 4. – С. 351–371.

5. Кондратенко, Е. И. Циркадианные особенности интенсивности перекисного окисления липидов у инфантильных и половозрелых белых крыс в условиях световой депривации / Е. И. Кондратенко, И. А. Малышева, Н. А. Ефремова // Эколого-биологические проблемы бассейна Каспийского моря : мат-лы VII Международной научной конференции (г. Астрахань, 13–14 октября 2004 г.). – Астрахань : ИД «Астраханский университет», 2004. – С. 60–62.

6. Мажитова, М. В. Свободнорадикальные процессы и антиоксидантная защита разных отделов центральной нервной системы на этапах постнатального онтогенеза белых крыс в норме и при действии промышленных серосодержащих поллютантов : автореф. дис. … д-ра биол. наук / М. В. Мажитова. – Астрахань, 2012. – 44 с.

7. Стальная, И. Д. Метод определения малонового диальдегида с помощью тиобарбитуровой кислоты / И. Д. Стальная // Современные методы в биохимии / сост. И. Д. Стальная, Т. Т. Гаришвили – М. : Медицина, 1977. – С. 66–68.

8. Стефани, Д. В. Клеточные мембраны при иммунном ответе / Д. В. Стефани, И. И. Зернов // Проблемы мембранной патологии в педиатрии / сост. Д. В. Стефани, И. И. Зернов. – М. : Медицина, 1984. – С. 151–161.

9. Теплый, Д. Л. Особенности морфологической картины сыворотки крови мышей разных возрастных групп при экспериментальном стрессе / Д. Л. Теплый, Н. А. Аюпова // Естественные науки : журнал фундаментальных и прикладных исследований. – 2005. – № 10. – С. 47–50.

10. Ohkawa, H. Assay for lipid peroxides in animal tissues by thiobarbituric acid reaction / H. Ohkawa, N. Ohishi, K. Yagi // Anal. Biochem. – 1979. – Vol. 95, № 2. – P. 351–358.

Рожкова Ирина Семеновна, кандидат медицинских наук, доцент кафедры ботаники, фармакогнозии и фармацевтической технологии, ГБОУ ВПО «Астраханская государственная медицинская академия» Минздрава России, Россия, 414000, г. Астрахань, ул. Бакинская, д. 121, тел.: (8512) 52-41-43, e-mail: agma@astranet.ru.

Теплый Давид Львович, доктор биологических наук, профессор, заведующий кафедрой физиологии и морфологии человека и животных, ФГБОУ ВПО «Астраханский государственный университет» России, Россия, 414056, г. Астрахань, ул. Татищева, д. 20а, тел.: (8512) 25-17-09, e-mail: aspu@aspu.ru.

Фельдман Бронислав Владимирович, доктор биологических наук, заведующий кафедрой ботаники, фармакогнозии и фармацевтической технологии, ГБОУ ВПО «Астраханская государственная медицинская академия» Минздрава России, Россия, 414000, г. Астрахань, ул. Бакинская, д. 121, тел.: (8512) 52-41-43, e-mail: agma@astranet.ru.

УДК 611.438:612.65
© И.С. Рожкова, Д.Л. Теплый, Б.В. Фельдман, М.Н. Тризно, 2013

И.С. Рожкова[1], Д.Л. Теплый[2], Б.В. Фельдман[1], М.Н. Тризно[1]

ВИЛОЧКОВАЯ ЖЕЛЕЗА В ПОСТНАТАЛЬНОМ ОНТОГЕНЕЗЕ БЕЛЫХ КРЫС

[1]ГОУ ВПО «Астраханская государственная медицинская академия» Минздрава России
[2]ФГБОУ ВПО «Астраханский государственный университет»

Представлены данные по нормальному строению вилочковой железы белых крыс-самцов в постнатальном онтогенезе. Выявлена возрастная динамика изменения морфометрических параметров и установлены периоды ускоренного развития железы. Создана база биометрических характеристик тимуса крысы в норме.

Ключевые слова: *онтогенез, вилочковая железа, морфология.*

I.S. Rozhkova, D. L. Teplyi, B.V. Feldman, M.N. Trizno

THE THYMUS GLAND OF THE WHITE RATS IN POSTNATAL ONTOGENESIS

The data of normal structure of thymus gland in white rat-males of the postnatal ontogenesis were found. The changes of morphometrical parameters were submitted and the periods of accelerated development in gland were established. It was created the database characterizing the standard sizes of the thymus of white rat.
Key words: *ontogenesis, thymus, morphology.*

Введение. Вилочковая железа (тимус) является центральным органом иммунной системы, от состояния и активности которой во многом зависит выраженность защитных реакций всего организма. В большинстве работ, посвященных ее изучению, рассматривается строение тимуса без учета возрастной и вариантной морфологии [3, 4]. Данное обстоятельство может явиться причиной не вполне объективной оценки данных, полученных в процессе экспериментальных исследований этого органа. Вышесказанное диктует необходимость выявления как возрастных различий в строении тимуса, так и периода с наиболее высоким уровнем его функциональной активности, что позволит определить оптимальные сроки экспериментального экзогенного воздействия для получения достоверных результатов при изучении влияния повреждающих факторов.

Цель: установить закономерности динамики морфологии и морфометрических характеристик вилочковой железы белых крыс на различных этапах постнатального онтогенеза.

Материалы и методы исследования. Объектом исследования служили самцы беспородных белых крыс, которых содержали в условиях вивария при свободном доступе к пище и воде. В зависимости от возраста животные были разделены на три группы: 1 группа: молодые крысы – от 15 дней до 1 месяца, 2 группа: половозрелые крысы – 6-месячного возраста, 3 группа: старые крысы – 24-месячного возраста. После наркотизации животных этаминалом натрия (препарат вводился внутрибрюшинно в дозе 5 мг на 100 г массы тела) производили декапитацию. Выделенный тимус фиксировали в растворе Карнуа. После проводки по восходящей батарее спиртов орган заливали в парафин. Депарафинизированные срезы толщиной до 5 мкм окрашивали 0,1 % водным раствором крезилвиолета по Нисслю. Диаметр ядер тимоцитов измеряли в плоскости оптического среза, проходящего через ядрышко. В каждом случае изучалось не менее 100 клеток [1].

Микроскопический анализ, морфометрию и фотографирование препаратов проводили с помощью микроскопа системы «Биолам» и окуляр – микрометра МОВ-1-15 × (Россия) при общем увеличении × 600. Микрофотографии получены с помощью цифровой фотокамеры Mercury Cyber Pix E-560 M (Япония) и монокулярного оптического адаптера. Цифровой материал обрабатывался статистически с использованием программного пакета Microsoft Office Excel. Вычисляли среднее арифметическое, ошибку среднего арифметического, относительную массу, темп роста, а также оценивалась достоверность средних величин по критерию Стьюдента (t).

Результаты исследования. Установлено, что вилочковая железа окружена соединительнотканной капсулой и в большинстве случаев состоит из двух долей. В трех случаях (4,3 %) обнаружена трехдолевая форма тимуса.

С момента рождения тимус располагается за грудиной в вентральном средостении, и его топография изменяется в процессе постнатального онтогенеза. У крыс в возрасте до 3 недель каудальный полюс вилочковой железы находится на уровне третьего межреберья. К 6 месяцам каудальный полюс достигает своего дефинитивного положения, прикрывая ушко правого предсердия.

Краниальный полюс тимуса у молодых крыс выступает над уровнем яремной вырезки грудины, что в более позднем возрасте наблюдается достаточно редко. К латеральным поверхностям органа прилежат внутренние яремные вены, париетальная плевра, лимфатические узлы и крупное скопление жировой клетчатки, объем которой нарастает к периоду половозрелости, достигая максимума у старых крыс.

У новорожденных крыс средняя масса тимуса составила 7,10 ± 0,33 мг, у молодых крыс она увеличивается до 238,2 ± 0,03 мг и в дальнейшем не изменяется.

При световой микроскопии тимуса выявляется его дольчатое строение. Размеры долек тимуса достигают максимума у молодых крыс и уменьшаются к периоду наступления половой зрелости. Дольки железы разделяются прослойками соединительной ткани, пучки которой ответвляются от тонкой капсулы органа и проникают на разную глубину внутрь органа. Отдельные дольки имеют поперечный размер от 0,2 до 5 мкм, нередко сливаются друг с другом, образуя древовидные ветвления. В дольках отчетливо различаются наружное, более темное корковое вещество и центральное, более светлое мозговое вещество. В зависимости от соотношения эпителиальных и лимфоидных клеток и их функционального состояния тимоцитов в дольке тимуса выделяют 4 зоны. Первая зона – это наружный подкапсулярный слой. В ней в 1–3 слоя располагаются большие лимфоциты и бластные клетки, для которых характерны высокая митотическая активность. Эпителиальные клетки имеют ти-

пичную звездчатую или веретенообразную форму, образуя широко петлистую сеть вокруг кровеносных сосудов, где обнаруживаются и макрофаги. В этой зоне происходит образование Т-лимфоцитов из светлых клеток.

Вторая зона – внутренний кортикальный слой, или собственно корковое вещество тимуса. Здесь накапливаются образовавшиеся Т-лимфоциты, формируя специфические антигенные детерминанты.

Корковое вещество тимуса представлено несколькими слоями средних и малых лимфоцитов, содержание которых колеблется от 60 до 85 %. Лимфоидные клетки наружной части корковой зоны (обычно это лимфобласты) расположены в 3–4 слоя, диаметр клеток – около 7 мкм. В более глубоких отделах этой зоны встречаются макрофаги. Если субкапсулярно можно видеть делящиеся клетки, а также лимфобласты, то внутри коркового вещества находятся главным образом потомки лимфобластов – неделящиеся малые тимусные лимфоциты, расположенные вблизи дендритных корковых эпителиальных клеток. Корковые эпителиальные клетки имеют звездчатую форму за счет длинных и тонких цитоплазматических отростков. Последние соединяются друг с другом с помощью десмосом и образуют «сеточку», где располагаются тимоциты коркового вещества. Ядро тимоцитов овальное, площадь ядра в среднем у молодых крыс составляет 930,00 ± 0,86 мкм^2, у половозрелых – 770,00 ± 1,22 мкм^2, у старых животных 550,00 ± 1,01 мкм^2.

Третья зона – мозговое вещество, которое постепенно расширяется после рождения крысы. У группы молодых крыс площадь мозгового слоя преобладает над площадью коркового. Мозговое вещество является местом выхода Т-лимфоцитов из органа через венулы в кровоток. Здесь обильно представлены эпителиально-ретикулярные клетки (5–20 %). Количество лимфоидных клеток в мозговом слое меньше, чем в корковом веществе, и в основном это лимфоциты среднего диаметра. Эпителиальные клетки этого слоя могут формировать эпителиальные тяжи, фолликулоподобные структуры, расположенные вокруг шарообразных тимических телец. Эпителиальная сеть, в отличие от таковой в корковом веществе, становится широкоячеистой. Наблюдаются гипертрофированные клетки. Многочисленные лимфоциты имеют средние размеры. Тимические тельца представлены концентрическими скоплениями продолговатых и веретенообразных клеток с большим ядром. Размер телец колеблется: у молодых крыс он составляет в среднем около 60 мкм, у половозрелых 300–320 мкм. У старых животных, на фоне возрастной инволюции тимуса, тельца отличаются большой вариабельностью размера от 80 до 250 мкм. Соединительнотканная строма тимуса у молодых крыс представлена как соединительнотканными, так и эпителиальными элементами. При этом удельная длина коллагеновых и ретикулярных волокон в паренхиме и ширина междольковых прослоек относительно стабильна. На этом этапе онтогенеза дольки тимуса имеют вид многоугольников.

У половозрелых животных плотность стромы увеличивается. Этот процесс происходит на фоне увеличения ширины междольковых перегородок и удельной длины коллагеновых волокон в паренхиме, что объясняется расширением междольковых соединительнотканных структур и началом интенсивного жирового перерождения органа. Отдельные участки коркового вещества оказываются заключенными внутри мозгового вещества в виде мелких округлых долек, называемыми В.А. Бородиным [2, 5], корковыми узелками. Эпителиоретикулоциты соединяются между собой с помощью десмосом, в результате чего формируется сеть, в которой находятся лимфоциты различной степени зрелости. Гипертрофированные эпителиальные клетки с обширной цитоплазмой имеют вытянутое, часто неправильной формы ядро, по периферии которого сконцентрирован хроматин в виде небольших глыбок. Именно эти клетки образуют свободную сеть, густо заполненную лимфоцитами. Корковый слой инволюирующего тимуса заселен редкими лимфоцитами и содержит наполненные жировыми вакуолями многочисленные макрофаги. Отмечается инфильтрация мозгового и коркового вещества плазматическими клетками. Наблюдается нарушение тесных соприкосновений между тимоцитами и эпителиальными клетками.

Четвертая зона тимуса образована периваскулярной соединительной тканью, окружающей сосуды мозгового вещества. Это конечный путь для Т-лимфоцитов и, возможно, первое место встречи с экстратимусным окружением, с чужеродными антигенами. Эпителиальные клетки стромы тимуса примыкают к кровеносным капиллярам, окружая их с помощью своих отростков, формируя тем самым узкие канальцы для прохождения капилляров. При этом между эпителиальной мембраной и капиллярами находится периваскулярное пространство, заполненное тканевой жидкостью и содержащее лимфоциты, макрофаги, плазматические и жировые клетки, фибробласты, форменные элементы крови. В результате формируется гематотимусный барьер, между тканевыми структурами тимуса и кровеносным руслом органа. Согласно литературным данным, именно он препятствует проникновению антигенов, но в то же время является проницаемым для клеток лимфоидного ряда. Считается,

что такая избирательная проницаемость гематотимусного барьера связана с отсутствием окружающей кровеносные сосуды базальной мембраны.

Заключение. Тимусу принадлежит ведущая роль в регуляции популяции Т-лимфоцитов. Тимус является открытой системой в связи с миграцией клеток в субкапсулярной зоне и мозговом веществе. Поэтому максимальные возрастные изменения происходят именно в этих компонентах долек. Степень изменения параметров тимуса, а также изменение его клеточного состава коррелируют с возрастом животных.

Список литературы

1. Автандилов, Г. Г. Медицинская морфометрия / Г. Г. Автандилов. – Москва: Медицина, 1990. – 384 с.
2. Забродин, В. А. Анатомия лимфоидной, лимфатической системы и эндокринных желез. Учебное пособие / В. А. Забродин, Е. С. Толстенкова, В. Я. Юрчинский. – Смоленск: Изд-во СГМА, 2011. – 64 с.
3. Кветной, И. М. Нейроиммуноэндокринология тимуса / И. М. Кветной, А. А. Ярилин, В. О. Полякова, И. В. Князькин. – СПб.: ДЕАН, 2005. – 160 с.
4. Наумова, Е. М. Влияние АКТГ на местный нейромедиаторный гомеостаз тимуса / Е. М. Наумова, В. Е. Сергеева, С. А. Ястребова // Здравоохранение Чувашии. – 2005. – № 2. – С. 44–50.
5. Юрчинский В. Я. Сравнительный анализ тимуса позвоночных животных / В. Я, Юрчинский, В. А. Забродин // Морфология. – Т. 133, № 2. – 2008. – С. 161.

Рожкова Ирина Семеновна, кандидат медицинских наук, доцент кафедры ботаники, фармакогнозии и фармацевтической технологии, ГБОУ ВПО «Астраханская государственная медицинская академия» Минздрава России, Россия, 414000, г. Астрахань, ул. Бакинская, д. 121, тел.: (8512) 52-41-43, e-mail: agma@astranet.ru.

Теплый Давид Львович, доктор биологических наук, профессор, заведующий кафедрой физиологии и морфологии человека и животных, ФГБОУ ВПО «Астраханский государственный университет» России, Россия, 414056, г. Астрахань, ул. Татищева, д. 20а, тел.: (8512) 25-17-09, e-mail: aspu@aspu.ru.

Фельдман Бронислав Владимирович, доктор биологических наук, заведующий кафедрой ботаники, фармакогнозии и фармацевтической технологии, ГБОУ ВПО «Астраханская государственная медицинская академия» Минздрава России, Россия, 414000, г. Астрахань, ул. Бакинская, д. 121, тел.: (8512) 52-41-43, e-mail: agma@astranet.ru.

Тризно Матвей Николаевич, кандидат медицинских наук, ассистент кафедры анатомии человека, ГБОУ ВПО «Астраханская государственная медицинская академия» Минздрава России, Россия, 414000, г. Астрахань, ул. Бакинская, д. 121, тел. (8512) 52-53-21, e-mail: agma@astranet.ru.

УДК [616.12-008.331.1-06:616.891]:612.112]:57.084.1(045)

© Т.П. Романова, И.О. Бугаева, Е.Б. Родзаевская, И.А. Уварова, 2013

Т.П. Романова, И.О. Бугаева, Е.Б. Родзаевская, И.А. Уварова

УЧАСТИЕ ЛЕЙКОЦИТОВ КРОВИ В ПРОЦЕССЕ ФОРМИРОВАНИЯ СТРЕСС-ИНДУЦИРОВАННЫХ ПОВРЕЖДЕНИЙ СЕРДЦА ПРИ АРТЕРИАЛЬНОЙ ГИПЕРТЕНЗИИ

ГБОУ ВПО «Саратовский государственный медицинский университет им. В.И. Разумовского» Минздрава России

В экспериментах на гипертензивных крысах изучена роль метаболических изменений лейкоцитов периферической крови под воздействием стрессорных факторов и характер кардиоваскулярных нарушений. Показано, что артериальная гипертензия сопровождается изменениями обменных процессов в лейкоцитах крови, а повышение их функциональной активности при стрессе может способствовать развитию повреждения мембран кардиомиоцитов и эндотелиоцитов, вызывая необратимые повреждения миокарда.

Ключевые слова: *стресс, артериальная гипертензия, лейкоциты, миокард.*

T.P. Romanova, I.O. Bugaeva, E.B. Rodzaevskaya, I.A. Uvarova

THE PARTICIPATION OF LEUKOCYTES OF BLOOD IN FORMATION OF STRESS-INDUCED DAMAGES OF HEART AT THE ARTERIAL HYPERTENSION

In experiments on hypertensie rats the role of metabolic changes of leukocytes of peripheral blood under the influence of stress factors and character of cardiovascular damages were studied. It was shown that the arterial hypertension was accompanied by changes of exchange of processes in blood leukocytes and increase of their functional activity at stress that may promote development of damage of membranes in cardiomyocytes and endotheliocytes causing irreversible damages of the myocardium.

Key words: *stress, arterial hypertension, leukocytes, myocardium.*

Введение. Морфофункциональные аспекты развития различных видов осложнений при гипертонической болезни в виде ишемической болезни сердца, острых нарушений коронарного кровообращения, инфаркта миокарда и в XXI в. являются одним из актуальных направлений медицинской науки и проблем здравоохранения [1, 3, 8, 10].

Ежегодно осложнения, вызванные сердечно-сосудистыми заболеваниями, уносят жизни людей все более молодого возраста, поэтому основное внимание было акцентировано на одном из малоизученных направлений в клинической практике: сложных механизмах взаимосвязи артериальной гипертензии со стресс-индуцированными нарушениями метаболических процессов в лейкоцитах крови [2, 4, 6, 9].

Цель: изучить изменения метаболического профиля наиболее мобильных форменных элементов периферической крови – лейкоцитов при воздействии стрессорных факторов и характера стресс-индуцированных повреждений сердца на фоне артериальной гипертензии.

Материалы и методы исследования. В качестве экспериментальной модели были использованы 40 половозрелых крыс-самцов массой 250–300 г с наследственной, индуцированной стрессом артериальной гипертензией (линия НИСАГ). Для этих животных характерно стабильно высокое артериальное давление и повышенная чувствительность к стрессу [5]. Контрольные группы составили интактные крысы линии НИСАГ и нормотензивные крысы (по 10 штук). Стресс моделировали путем сочетанного воздействия на животных иммобилизации и акустического раздражителя в течение 2 часов по предложенной нами методике [7]. У крыс экспериментальной группы до и после воздействия стрессорных факторов измеряли уровень АД и частоту сердечных сокращений (ЧСС).

Гистохимическими методами в полиморфноядерных лейкоцитах (ПЯЛ) мазков периферической крови определяли содержание гликогена, липидов, активность АТФ-азы, сукцинатдегидрогеназы (СДГ) и миелопероксидазы (МП), изменение функциональной активности лейкоцитов регистрировали по НСТ-тесту, отражающему способность нейтрофилов генерировать активные формы кислорода. Показатели цитохимического коэффициента высчитывали по формуле Асталди и Верга. Морфологические изменения в миокарде анализировали после окрашивания срезов сердца гематоксилином и эозином, по Маллори и по Гейденгайну. С целью выявления ранних ишемических изменений в миокарде применяли окраску ГОФП по Lie. О нарушении сократительной функции кардиомиоцитов (КМЦ) судили по степени контрактурных изменений, регистрируемых при помощи поляризационной микроскопии. Морфометрический анализ проводили на имидж-анализаторе «Bioscan» (Россия). Из эксперимента крысы выводились декапитацией. Количественные показатели обрабатывались статистически.

Результаты исследования и их обсуждение. Проведенными исследованиями установлено, что воздействие комбинированного стресса приводило к повышению уровня АД с 162,2 ± 8,6 до 199,3 ± 6,4 мм рт.ст. ($p < 0,001$) и увеличению ЧСС на 13 % (с 438,0 ± 10,3 до 495,7 ± 13,6 уд./мин, $p < 0,01$).

Ранее было показано, что артериальная гипертензия (АГ) у крыс линии НИСАГ сопровождается значительными сдвигами метаболизма ПЯЛ в виде нарушения углеводно-липидного обмена, о чем свидетельствовало снижение содержания гликогена на 23 % ($p < 0,001$) и увеличение количества липидов на 21 % ($p < 0,001$) по сравнению с нормотензивными крысами, отмечалось достоверно пониженная активность АТФ-азы и МП при некоторой активации СДГ. Показатели НСТ-теста оставались неизменными.

После стресса уровень гликогена в нейтрофилах уменьшился на 25 % по сравнению с исходными показателями ($p < 0,01$) у крыс линии НИСАГ, при этом количество внутриклеточных липидов оставалось неизменным. Об интенсификации энергопотребляющих процессов указывало и повышение активности АТФ-азы на 26 % ($p < 0,001$). В то же время отмечалось угнетение активности других

ферментов: МП на 27 % ($p < 0,001$), СДГ на 18 % ($p < 0,001$). Важно отметить, что стресс сопровождался достоверным увеличением количества ПЯЛ с положительной реакцией на НСТ-тест, которая свидетельствует об активации их цитотоксического потенциала, что, в свою очередь, может являться одним из факторов, приводящих к нарушению проницаемости мембран кардиомиоцитов и эндотелиоцитов, вызывая впоследствии необратимые повреждения структур сердца.

При развитии постстрессорной реакции в миокарде гипертензивных крыс обнаружены признаки резкого локального полнокровия, особенно выраженные в левом желудочке и папиллярных мышцах. В большинстве артериол отмечались признаки плазматического пропитывания участков сосудистой стенки. Отдельные артериолы находились в состоянии спазма вплоть до полного закрытия их просвета. В большинстве расширенных венул отмечалось набухание стенки с утратой четкости контуров. Полнокровие микроциркуляторного русла обусловлено как резким расширением мелких сосудов (диаметр капилляров увеличился с $3,94 \pm 0,5$ до $6,64 \pm 0,3$ мкм, $p < 0,001$), так и увеличением количества функционирующих капилляров (с $9,3 \pm 0,5$, до $17,2 \pm 1,2$ на единицу площади, $p < 0,001$). О нарушении состояния микроциркуляторного русла сердца свидетельствовали повышенная проницаемость стенок сосудов, периваскулярный отек, развитие мелких периваскулярных геморрагий и эритростаз.

Резкие колебания уровня АД сопровождались сосудистой дистонией, что, в свою очередь, могло способствовать возникновению гипоксии кардиомиоцитов, нарушению механизмов сокращения и расслабления миофибрилл. Поляризационной микроскопией в глубоких слоях миокарда левого желудочка обнаружены очаговые контрактурные повреждения различной степени – от фрагментарной контрактуры КМЦ до грубых необратимых поражений мышечных волокон. Отдельно лежащие поврежденные КМЦ или их группы, как правило, располагались вокруг сосудов с признаками эритростаза или вблизи мелких спазмированных артерий. Очаговые некрозы чаще поражали внутренние слои миокарда левого желудочка и сосочковые мышцы. В зоне диффузных повреждений на единицу поля зрения приходилось до $22,0 \pm 1,6$ КМЦ с необратимыми изменениями, что составляло $28,6 \pm 2,3$ % площади поперечного среза миокарда.

Заключение. Полученные результаты подтверждают, что одним из триггерных механизмов, приводящих к срыву ауторегуляции коронарного кровотока с последующими повреждениями структур миокарда при стрессе, могут являться активирующиеся во время стресс-реакции лейкоциты периферической крови, которые превращаются из защитного звена гомеостаза, обеспечивающего компенсаторные реакции, в мощный деструктивный фактор. При этом чрезмерная реализация окислительного потенциала ПЯЛ, при которой продуцируемые ими оксиданты обладают выраженным цитотоксическим и альтерирующим действием на многие тканевые элементы и, в частности, на кардиомиоциты, приводит к глубоким поражениям сердца. Очевидно, что изучение функционально-метаболического профиля лейкоцитов у больных АГ и при различных ее осложнениях является целесообразным для проведения клинико-диагностических исследований.

Список литературы

1. Гогин, Е. Е. Гипертония – гипертоническая болезнь : 75 лет изучения и современные воззрения в публикациях «Терапевтического архива» / Е. Е. Гогин // Терапевтический архив. – 1998. – № 9. – С. 24–29.
2. Иванов, К. П. Морфодинамический анализ роли лейкоцитов в нарушениях микроциркуляции в коре головного мозга / К. П. Иванов, Н. Н. Мельникова // Морфология. – 2003. – Т. 124, № 6. – С. 61–65.
3. Кобалава, Ж. Д. Доказательная гипертензиология : исторические вехи и основные исследования / Ж. Д. Кобалава, Ю. В. Котовская. – М. : ГЭОТАР-Медиа, 2006. – 116 с.
4. Лабас, Ю. А. Регуляторная роль активных форм кислорода: от бактерий до человека / Ю. А. Лабас, А. В. Гордеева, Ю. А. Дерябина и др. // Успехи современной биологии. – 2010. – Т. 130, № 4. – С. 323–335.
5. Маркель, А. Л. Генетическая модель индуцированной стрессом артериальной гипертензии / А. Л. Маркель // Известия АН СССР. Серия биол. – 1985. – № 3. – С. 446–469.
6. Маянский, Д. Н. Роль нейтрофилов в ишемическом и реперфузионном повреждении миокарда / Д. Н. Маянский, С. Д. Маянская // Терапевтический архив. – 2001. – № 12. – С. 84–88.
7. Романова, Т. П. Способ моделирования внутримозговых гематом при артериальной гипертензии / Т. П. Романова // Патологическая физиология и экспериментальная терапия. – 1989. – № 3. – С. 80–81.
8. Фолков, Б. И. Эмоциональный стресс и его значение в развитии сердечно-сосудистых забо-

леваний / Б. И. Фолков // Кардиология. – 2007. – № 10. – С. 4–10.

9. Roman, M. J. Parallel cardiac and vascular adaptation in hypertension / M. J. Roman, P. S. Saba, R. Pini et al. // Circulation. – 1992. – Vol. 86. – P. 1909–1918.

10. Tsai, P. S. Hemodynamics and arterial properties in response to mental stress in individuals with mild hypertension / P. S. Tsai, C. B. Yucha, W. W. Nichols, H. Yarandi // Psichosom. Med. – 2003. – Vol. 65, № 4. – P. 613–619.

Романова Татьяна Петровна, кандидат биологических наук, доцент, доцент кафедры гистологии, ГБОУ ВПО «Саратовский государственный медицинский университет им. В.И. Разумовского» Минздрава России, Россия, 410012, г. Саратов, ул. Б. Казачья, д. 112, тел: (8452) 66-98-04, e-mail: meduniv@sgmu.ru.

Бугаева Ирина Олеговна, доктор медицинских наук, профессор, заведующая кафедрой гистологии, ГБОУ ВПО «Саратовский государственный медицинский университет им. В.И. Разумовского» Минздрава России, Россия, 410012, г. Саратов, ул. Б. Казачья, д. 112, тел: (8452) 66-98-04, e-mail: meduniv@sgmu.ru.

Родзаевская Елена Борисовна, доктор биологических наук, профессор кафедры гистологии, ГБОУ ВПО «Саратовский государственный медицинский университет им. В.И. Разумовского» Минздрава России, Россия, 410012, г. Саратов, ул. Б. Казачья, д. 112, тел: (8452) 66-98-04, e-mail: meduniv@sgmu.ru.

Уварова Ирина Александровна, кандидат биологических наук, доцент кафедры гистологии, ГБОУ ВПО «Саратовский государственный медицинский университет им. В.И. Разумовского» Минздрава России, Россия, 410012, г. Саратов, ул. Б. Казачья, д. 112, meduniv@sgmu.ru, тел: 8-927-14-55-777.

УДК 616.831.4.-055.2 – 08:615.03
© М.Г. Салий, О.В. Заклякова, Е.А. Линева, И.З. Давыдова, В.К. Поляков, 2013

М.Г. Салий[1], О.В. Заклякова[2], Е.А. Линева[2], И.З. Давыдова[2], В.К. Поляков[1]

КОРРЕКЦИЯ ПОКАЗАТЕЛЕЙ ФЕРРОКИНЕТИКИ В КОМПЛЕКСНОЙ ТЕРАПИИ НАРУШЕНИЙ РЕПРОДУКТИВНОЙ ФУНКЦИИ ПРИ ГИПОТАЛАМИЧЕСКОМ СИНДРОМЕ У ЖЕНЩИН

[1]ГБОУ ВПО «Астраханская государственная медицинская академия» Минздрава России
[2]ГБУЗ АО «Александро-Мариинская областная клиническая больница», г. Астрахань

С целью сравнительной оценки эффективности рекомбинантного эритропоэтина (Эпрекс), в комплексной терапии нарушений репродуктивной функции при гипоталамическом синдроме у женщин Астраханской области обследовано 52 пациентки в возрасте 21–37 лет. Анализ результатов показал, что при гипоталамическом синдроме с нарушениями репродуктивной функции у 67,3 % больных имеется дефицит железа различной степени выраженности. Генез выявленных нарушений носит комплексный характер и находится в зависимости от уровня гормонального дисбаланса и тяжести патологического процесса. Назначение рекомбинантного эритропоэтина способствовало улучшению гематологических, феррокинетических показателей у женщин с железодефицитными состояниями при гипоталамическом синдроме.

Ключевые слова: *гипоталамический синдром, женщины, репродуктивная функция, дефицит железа, рекомбинантный эритропоэтин.*

M.G. Saliy, O.V. Zaklyakova, E.A. Lineva, I.Z. Davydova, V.K. Polyakov

THE CORRECTION OF DATA FERROKINETIKS IN COMPLEX THERAPY OF REPRODUCTIVE DISORDERS IN THE HYPOTHALAMIC SYNDROME IN WOMEN

The comparative evaluation of the effectiveness of recombinant erythropoietin (Eprex) in complex therapy of reproductive impairment in the hypothalamic syndrome in women of the Astrakhan region was done and there were examined 52 patients aged 21–37 years. Analysis of the survey results showed that the hypothalamic syndrome with impaired reproductive function in 79,5 % of patients with a deficiency of iron varying severity. Genesis of the revealed violations was comprehensive one and depended of the level of hormonal imbalance and severity of the pathological process. Appointment of recombinant erythropoietin contributed to the improvement gematological, ferrokinetic of indicators in women with iron deficiency in the hypothalamic syndrome was made.

Key words: *hypothalamic syndrome, women, reproductive function, iron deficiency, recombinant erythropoietin.*

Введение. Сохранение здоровья женщины является одной из приоритетных задач здравоохранения России. В значительной степени это связано с уровнем гинекологической заболеваемости в стране. Согласно материалам выборочных исследований, этот показатель варьирует от 200 до 450 наблюдений на 1000 женщин. Заслуживает внимания, что все большее число женщин в последние годы обращаются в лечебно-профилактические учреждения (ЛПУ) в связи с нарушением репродуктивной функции, в том числе и при гипоталамическом синдроме [1, 2, 6].

Распространенность железодефицитной анемии в популяции составляет 8–38 % случаев, а латентного дефицита железа – 15–47 % наблюдений. На долю истинной железодефицитной анемии при гормональном дисбалансе и нарушениях менструальной функции приходится 12 % эпизодов [3, 5, 7].

В последние годы благодаря накопленному в мире опыту по применению у больных с анемией различного генеза человеческого рекомбинантного эритропоэтина начались исследования, направленные на изучение перспектив применения его в гинекологии [4, 8]. В настоящее время многие исследователи считают лечение анемии рекомбинантным эритропоэтином альтернативой традиционным видам терапии [1, 5, 7].

Цель: провести сравнительную оценку эффективности рекомбинантного эритропоэтина (Эпрекс) в комплексной терапии нарушений репродуктивной функции при гипоталамическом синдроме у женщин Астраханской области.

Материалы и методы исследования. Оценка показателей феррокинетики проведена у 52 женщин с гипоталамическим синдромом в возрасте 21–37 лет (основная группа). Контрольную группу составили 47 женщин, у которых при обследовании зафиксировано отсутствие гипоталамического синдрома. Средний возраст в основной группе составил 31,6 ± 0,5 года, контрольной – 30,9 ± 1,2 лет. Возраст менархе в основной группе был равен 14,0 ± 0,8 годам, в контрольной – 13,7 ± 0,7 года. Все обследуемые были сопоставимы по анамнезу. У всех женщин наряду с проведением общеклинического обследования оценивали уровень фолликулостимулирующего (ФСГ), лютеинизирующего гормонов (ЛГ), пролактина (Прл), кортизола (К), тестостерона (Т), эстрадиола (E_2), прогестерона (П) в сыворотке крови. Гормональные исследования проводились методом иммуноферментного анализа (ИФА) с использованием наборов ООО «Хема-Медика» (Россия), «Diagnostic» (USA) в соответствии с прилагаемыми инструкциями на 5–7 день менструального цикла. На 19–22 день менструального цикла в сыворотке крови определяли уровень прогестерона. Определение содержания тиреотропного гормона (ТТГ), тироксина (Т4), трийодтиронина (Т3), свободного тироксина (Т4) проводилось иммуноферментным методом с использованием наборов ООО «Хема-Медика» (Россия). Показатели феррокинетики определяли по концентрации ферритина крови методом ИФА с помощью набора Ферритин-ИФА-БЕСТ ЗАО «Вектор-Бест» (Россия), показатели периферической крови, уровня сывороточного железа (СЖ) и общей железосвязывающей способности сыворотки крови (ОЖСС) – ферментативным методом с помощью наборов ООО «Олвекс-Диагностикум» (Россия). Определяли латентную железосвязывающую способность (ЛЖСС) и коэффициент насыщения трансферрина железом (КН). Эффективность лечения оценивали у 47 женщин с гипоталамическим синдромом и меноррагиями, получавших Эпрекс в качестве монотерапии (12 больных – 1 подгруппа основной группы) и в сочетании с Сорбифер-дурулесом (15 пациенток – 2 подгруппа основной группы), и 25 пациенток, получавших монотерапию препаратом Сорбифер-дурулес (контрольная группа). Оценка проводилась на основании клинических данных, показателей феррокинетики путем определения концентрации ферритина, значений периферической крови, уровня сывороточного железа (СЖ), общей железосвязывающей способности сыворотки крови (ОЖСС), латентной железосвязывающей способности (ЛЖСС), коэффициента насыщения трансферрина железом (КН). Терапию Эпрексом проводили путем подкожного введения препарата в дозе 150 МЕ/кг 1 раз в неделю, курсом 2 недели при анемии легкой степени и латентном дефиците железа. Сочетание Эпрекса и Сорбифер-дурулеса по 100 мг в сутки назначали при анемии средней степени тяжести.

Статистическая обработка данных проводилась с помощью пакета программ Statistica 6.0. По каждой группе данных вычисляли среднее значение (M), ошибку среднего (m), среднее квадратичное отклонение (σ). Проверку гипотезы о равенстве генеральных средних в 2 сравниваемых группах проводили с помощью непараметрического U-критерия Манна-Уитни для независимых выборок, оценку разности между генеральными долями (частотами) осуществляли с помощью параметрического критерия Стьюдента (t). Нулевую гипотезу отвергали при $p < 0,05$. Исследование взаимосвязи между количественными признаками осуществляли при помощи корреляционного анализа по методу Пирсона.

Результаты исследования и их обсуждение. При определении показателей обмена железа у 14 пациенток выявлена анемия легкой степени (гемоглобин – 100,00 ± 0,85 г/л ($p < 0,05$), эритроциты – 3,58 ± 0,12 × 10^{12}/л ($p < 0,05$), цветной показатель – 0,85 ± 0,01 ($p < 0,05$), СЖ – 17,75 ± 0,65 мкмоль/л ($p < 0,05$), ОЖСС – 72,14 ± 0,58 мкмоль/л ($p < 0,05$), сывороточный ферритин (СФ) – 14,32 ± 1,32 мкг/л ($p < 0,05$), КН – 24,61 ± 1,52 ($p < 0,05$)). Анемию средней степени имели 9 (гемоглобин – 88,6 ± 0,74 г/л ($p < 0,02$), эритроциты – 3,18 ± 0,19 × 10^{12}/л ($p < 0,05$), цветной показатель – 0,78 ± 0,03 ($p < 0,05$), СЖ – 7,85 ± 0,79 мкмоль/л ($p < 0,01$), ОЖСС – 79,84 ± 0,69 мкмоль/л ($p < 0,01$), СФ – 10,32 ± 1,32 мкг/л ($p < 0,01$), КН – 9,83 ± 1,72 ($p < 0,05$)). В 12 случаях выявлен скрытый дефицит железа (гемоглобин – 121,3 ± 0,67 г/л ($p > 0,05$), эритроциты – 3,78 ± 0,17 × 10^{12}/л ($p > 0,05$), цветной показатель – 0,9 ± 0,01 ($p > 0,05$), СЖ – 17,75 ± 0,75 мкмоль/л ($p < 0,05$), ОЖСС – 85,14 ± 0,55 мкмоль/л ($p < 0,05$), СФ – 15,22 ± 1,42 мкг/л ($p < 0,05$), КН – 20,61 ± 1,42 ($p < 0,05$)). У 17 пациенток дефицит железа отсутствовал. Показатели СЖ, ОЖСС и СФ имели разноплановый характер, с повышением концентрации последнего при прогрессировании заболевания (табл. 1).

Таблица 1

Показатели феррокинетики у обследуемых женщин

Показатели M ± m	Манифестный дефицит железа n = 23	Латентный дефицит железа n = 12	Условно здоровые n = 25
СФ мкг/л	9,71 ± 0,85, $p < 0,01$	15,22 ± 1,42, $p < 0,01$	50,3 ± 1,10
СЖ мкмоль/л	11,46 ± 0,67, $p < 0,01$	17,75 ± 0,75, $p < 0,05$	21,05 ± 0,72
ОЖСС мкмоль/л	79,84 ± 0,69, $p < 0,05$	85,14 ± 0,55, $p < 0,05$	69,11 ± 1,04
ЛЖСС мкмоль/л	68,39 ± 0,58, $p < 0,05$	67,39 ± 0,62, $p < 0,05$	48,06 ± 1,25
КН %	14,4 ± 0,85, $p < 0,05$	20,61 ± 1,42, $p < 0,05$	30,00 ± 1,22

Примечание: p – достоверность различий по отношению к контрольной группе.

На фоне динамики показателей феррокинетики наблюдалось изменение гормонального фона женщин. Уровень эстрадиола при легкой анемии составил 5,39 ± 0,51 нмоль/л ($p < 0,05$), прогестерона – 8,19 ± 0,63 нмоль/л ($p < 0,01$), пролактина 798,2 ± 33,35 мМЕ/л ($p < 0,05$), ФСГ – 10,88 ± 1,63 мМЕ/л ($p < 0,05$), ЛГ – 15,3 ± 3,35 мМЕ/л ($p < 0,01$), кортизола – 424,5 ± 22,6 нмоль/л ($p < 0,01$). Прогрессирование анемии усугубляло гормональные нарушения. В условиях манифестного дефицита железа удельный вес гиперэстрогении оказался в 2 раза выше, чем при скрытом дефиците (25,2 % против 12,5 %, $p < 0,01$). При анемии число женщин с сохраненной функцией щитовидной железы в 2 раза ниже, чем в отсутствие таковой (12,9 % против 25,1 %, $p < 0,02$). В процессе работы выявлены значимые корреляционные связи между сывороточным ферритином и гормонами щитовидной железы ($r = 0,82$), сывороточным ферритином и гормонами надпочечников ($r = 0,78$). В зависимости от характера нарушений менструальной функции у женщин основной группы с хронической ановуляцией при отсутствии анемии концентрация прогестерона оказалась значительно ниже, чем с недостаточностью желтого тела (0,92 ± 0,31 нмоль/мл против 4,83 ± 0,47, $p < 0,02$), тестостерона – практически одинаковая, а эстрадиола – ниже (2,37 ± 0,36 нмоль/мл против 4,39 ± 0,75, $p < 0,05$). При этом концентрация ферритина была значительно выше, чем с недостаточностью желтого тела (35,71 ± 9,24 мкг/л против 20,49 ± 8,02, $p < 0,05$). Показатели периферической крови не имели значимых различий и не выходили за пределы нормативных, а сывороточного железа были в норме или несколько снижены при латентном дефиците железа.

В результате лечения дефицита железа в основной группе больных отмечено улучшение самочувствия уже в конце первой недели. В контрольной группе длительно сохранялись клинико-лабораторные проявления анемического синдрома. Прирост гемоглобина у женщин 1 подгруппы основной группы, получавших рекомбинантный эритропоэтин, после 2 недель лечения составил 17,5 ± 0,96 г/л (в контрольной – 8,74 ± 0,79 г/л, $p < 0,01$), во 2 подгруппе на 37,5 ± 0,85 г/л ($p < 0,01$). Количество эритроцитов увеличилось в обеих группах, но к концу 2 месяца лечения у больных основной группы количество эритроцитов было достоверно выше, чем в контрольной группе ($p < 0,05$) (табл. 2).

Таблица 2

Показатели феррокинетики в обследуемых группах на фоне лечения

Группы	СФ мкг/л	СЖ мкмоль/л	ОЖСС мкмоль/л	ЛЖСС мкмоль/л	КН %	Hb г/л	Эритроциты × 10^{12}/л	Цветной показатель
1	2	3	4	5	6	7	8	9
До лечения M ± m								
1 подгруппа	16,03 ± 0,78	14,05 ± 0,62	97,56 ± 0,79	83,51 ± 1,79	14,4 ± 0,33	112 ± 1,2	3,72 ± 0,45	0,85 ± 0,26
2 подгруппа	10,32 ± 1,32	8,85 ± 0,79	82,84 ± 0,6	73,99 ± 0,98	10,7 ± 0,25	88,6 ± 0,74	3,18 ± 0,19	0,78 ± 0,03
Контроль	15,1 ± 0,64	13,99 ± 0,48	97,42 ± 1,15	83,43 ± 0,98	14,36 ± 0,32	112 ± 0,96	3,85 ± 0,38	0,83 ± 0,23

1	2	3	4	5	6	7	8	9
После лечения M ± m								
1 подгруппа	51,4 ± 1,1 p < 0,01	24,12 ± 0,79 p < 0,05	69,4 ± 1,2 p < 0,05	45,28 ± 1,3 p < 0,02	34,7 ± 1,2 p < 0,01	129,5 ± 1,1 p < 0,05	4,32 ± 0,58 p < 0,05	0,9 ± 0,22 p < 0,1
2 подгруппа	49,3 ± 0,92 p < 0,01	21,03 ± 0,86 p < 0,01	76,1 ± 1,04 p < 0,05	55,1 ± 1,04 p < 0,05	27,6 ± 0,82 p < 0,02	126,1 ± 1,2 p < 0,01	4,17 ± 0,45 p < 0,05	0,9 ± 0,23 p < 0,05
Контроль	39,7 ± 0,96 p < 0,01	18,9 ± 0,88 p < 0,05	80,3 ± 1,1 p < 0,05	61,4 ± 1,1 p < 0,05	23,5 ± 0,96 p < 0,05	120,1 ± 1,2 p < 0,05	3,98 ± 0,45 p < 0,05	0,9 ± 0,23 p < 0,1

Примечание: p – достоверность различий по отношению к подгруппам до лечения.

Феррокинетические показатели улучшились в основной группе к концу 2 недели лечения, в контрольной группе – через 4 недели. Уровень СЖ вырос в 1,7 раза в основной группе, тогда как в контрольной группе он оставался еще в пределах низких цифр. У женщин контрольной группы КН повысился на 10,4 %. У пациенток, пролеченных рекомбинантным эритропоэтином, КН повысился на 14,3 % ($p < 0,05$). Уровень СФ увеличился почти в 3,2 раза на фоне терапии эритропоэтином в 1 и в 4,8 раза во 2 подгруппе. В контрольной группе показатели были достоверно ниже ($p < 0,05$).

Заключение. При гипоталамическом синдроме с нарушениями репродуктивной функции у 67,3 % пациенток имеется дефицит железа различной степени выраженности. Генез выявленных нарушений носит комплексный характер и находится в зависимости от уровня гормонального дисбаланса и тяжести патологического процесса. Назначение рекомбинантного эритропоэтина в течение 2 недель способствовало улучшению гематологических, феррокинетических показателей у женщин с железодефицитными состояниями при гипоталамическом синдроме. Выявленные нарушения диктуют необходимость включения в алгоритм обследования женщин с данной патологией определение показателей феррокинетики и возможности использования в комплексной терапии синдрома препарата эпрекс как в качестве монотерапии, так и в сочетании с препаратами железа.

Список литературы

1. Акушерско-гинекологическая помощь / под ред. В. И. Кулакова. – М. : МЕДпресс, 2000. – 512 с.
2. Кулаков, В. И. Руководство по амбулаторно-поликлинической помощи в акушерстве и гинекологии / В. И. Кулаков, В. Н. Прилепская, В. Е. Радзинский. – М. : ГЭОТАР-Медиа, 2007. – 1028 с.
3. Прилепская, В. Н. Лечение анемии у женщин с маточными кровотечениями / В. Н. Прилепская, В. В. Яглов // Фарматека. – 2003. – № 2. – С. 11–13.
4. Румянцев, А. Г. Эритропоэтин в диагностике, профилактике и лечении анемий / А. Г. Румянцев, Е. Ф. Морщакова, А. Д. Павлов. – М. : ГЭОТАР-Медиа, 2003. – 447 с.
5. Серов, В. Н. Лечение железодефицитных состояний у женщин в различные периоды жизни / В. Н. Серов, С. А. Шаповаленко // Российский вестник акушера-гинеколога. – 2002. – № 1. – С. 15–19.
6. Сутурина, Л. В. Основные патогенетические механизмы и методы коррекции репродуктивных нарушений у больных с гипоталамическими синдромами / Л. В. Сутурина, Л. И. Колесникова. – Новосибирск : Наука, 2001. – 132 с.
7. Baker, W. F. Jr. Iron deficiency in pregnancy, obstetrics, and gynecology / W. F. Jr. Baker // Hematol. Oncol. Clin. North. Am. – 2000. – Vol. 14, № 5. – P. 1061–1077.
8. Dicato, M. Clinical benefit from erythropoietin / M. Dicato, C. Duhem, G. Berchem, F. Ries // Curr. Opin. Oncol. – 2000. – Vol. 12, № 4. – P. 297–302.

Салий Марина Григорьевна, кандидат медицинских наук, доцент кафедры акушерства и гинекологии лечебного, ГБОУ ВПО «Астраханская государственная медицинская академия» Минздрава России, Россия, 414000, г. Астрахань, ул. Бакинская, д. 121, тел.: (8512) 52-41-43, e-mail: vas1996len@mail.ru.

Заклякова Оксана Витальевна, врач акушер-гинеколог, ГБУЗ АО «Александро-Мариинская областная клиническая больница», Россия, 414056, г. Астрахань ул. Татищева, д. 2, тел.: (8512) 21-01-71, e-mail: zaklaykova-o-v@yandex.ru.

Линева Евгения Анатольевна, врач акушер-гинеколог, ГБУЗ АО «Александро-Мариинская областная клиническая больница», Россия, 414056, г. Астрахань, ул. Татищева, д. 2, тел.: (8512) 26-01-25, e-mail: asa-alina@inbox.ru.

Давыдова Инна Зинуровна, заведующая отделением патологии беременных, ГБУЗ АО «Александро-Мариинская областная клиническая больница», Россия, 414056, г. Астрахань, ул. Татищева, д. 2, тел.: (8512) 26-01-25, e-mail: davidova-i-z@ yandex.ru.

Поляков Валерий Константинович, студент V курса лечебного факультета, ГБОУ ВПО «Астраханская государственная медицинская академия» Минздрава России, Россия, 414000, Россия, г. Астрахань, ул. Бакинская, д. 121, тел.: (8512) 52-41-43, e-mail: agma@astranet.ru.

УДК 611.441-053:616-073.48
© С.С. Санджиева, Э.А. Санджиев, 2013

С.С. Санджиева[1], Э.А. Санджиев[2]

ВОЗРАСТНЫЕ ОСОБЕННОСТИ ЩИТОВИДНОЙ ЖЕЛЕЗЫ ПО ДАННЫМ УЛЬТРАЗВУКОВОГО ИССЛЕДОВАНИЯ

[1]ГБУЗ «Городская клиническая больница № 3 им С.М. Кирова» г. Астрахань
[2]ГБОУ ВПО «Астраханская государственная медицинская академия» Минздрава России

Обследованы 42 женщины без клинических и эхографических признаков тиреоидной патологии в возрасте от 36 до 75 лет. Возрастная динамика изменений размеров долей и объема щитовидной железы женщин характеризуется тенденцией к уменьшению. Наблюдается асимметрия долей по длине, ширине с преобладанием размеров правой доли над левой. Объем щитовидной железы напрямую зависит от линейных размеров щитовидной железы.

***Ключевые слова**: щитовидная железа, ультразвуковое исследование, асимметрия долей.*

S.S. Sandzhieva, E.A. Sandzhiev

THE AGE-RELATED PECULIARITIES OF THE THYROID GLAND ACCORDING TO THE DATA OF ULTRASONIC RESEARCH

42 women without clinical and echographic signs of thyroid pathology in the age from 36 to 75 years were examined. The age dynamics of change in the size of the lobes and volume of the thyroid gland in women was characterized by the tendency to decrease. There was asymmetry of lobes in length, width, with predominance of dimensions on the right side. The volume of the thyroid gland may depend on the linear size of the thyroid gland.

***Key words**: thyroid gland, ultrasound examination, the asymmetry of lobes.*

Введение. Начало климактерического периода характеризуется нарушением закономерных циклических процессов в репродуктивной системе, а также органах и системах, связанных с ее функцией. Соответственно изменяется гормональный гомеостаз, что, в свою очередь, приводит к нарушениям жизнедеятельности организма. Одним их органов, изменение состояния которого имеет немаловажное значение, является щитовидная железа. Болезни щитовидной железы занимают одно из ведущих мест среди всех нозологических форм [1, 9]. Влияние железы на деятельность органов и их систем нельзя недооценивать, учитывая ту функциональную нагрузку, которую она несет. И так как женский организм в климактерический период испытывает множество возрастных изменений, то вследствие этого могут возникнуть различные заболевания щитовидной железы и заболевания других органов. С другой стороны, уже ранее имеющиеся нарушения функции щитовидной железы в последующем могут обусловить патологическое течение климактерического периода [3]. Изучение структурно-функционального состояния щитовидной железы у женщин в климактерический период является наиболее актуальным в практическом аспекте, так как позволит не только предупредить заболевание, но и успешно провести этиологически и патогенетически обоснованную терапию.

Щитовидная железа является поверхностно расположенным органом с относительно простой эхографической структурой. Осмотр ее ультразвуковым методом доступен практически во всех случаях. Современная ультразвуковая диагностическая аппаратура позволяет выявить изменения в щитовидной железе с высокой степенью вероятности [7, 8].

Цель: определить линейные размеры и объем щитовидной железы женщин в пожилом и старческом возрастах.

Материалы и методы исследования. Обследованы 42 женщины без клинических и эхографических признаков тиреоидной патологии в возрасте от 36 до 75 лет. Женщин во втором периоде зре-

лого возраста рассматривали как группу сравнения. Ультразвуковое исследование щитовидной железы проводилось на аппарате 8A9900 PLUS (ACCUVIX)XQ (Корея) с использованием линейного датчика 7,5 MHz. Определялись длина, ширина и толщина каждой доли и толщины перешейка. Объем вычисляли по формуле J. Brann и соавт. (1981 г.) [10]:

$$V= [(ШП \times ДП \times ТП) + (ШЛ \times ДЛ \times ТЛ)] \times 0{,}479,$$

где ШП, ДП, ТП и ШЛ, ДЛ, ТЛ – ширина, длина и толщина правой и левой долей щитовидной железы, а 0,479 – коэффициент поправки на эллипсоидность. При расчете, как правило, объем перешейка не учитывают, так как на его долю приходится 3–5 % [4].

Результаты исследования и их обсуждение. Исследование показало, что с возрастом происходит уменьшение линейных размеров щитовидной железы (рис. 1, 2). Так, параметры правой доли щитовидной железы во втором периоде зрелого возраста составили: длина – 4,74 ± 0,25 см, ширина – 1,97 ± 0,16 см, толщина – 1,84 ± 0,52 см; в пожилом возрасте: длина – 4,48 ± 1,2 см, ширина – 1,85 ± 0,96 см, толщина – 1,63 ± 0,76 см; в старческом возрасте: длина – 4,27 ± 1,2 см, ширина – 1,79 ± 0,96 см, толщина – 1,57 ± 0,76 см.

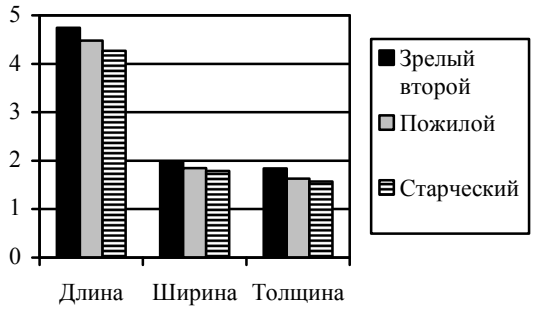

Рис. 1. Линейные размеры правой доли щитовидной железы

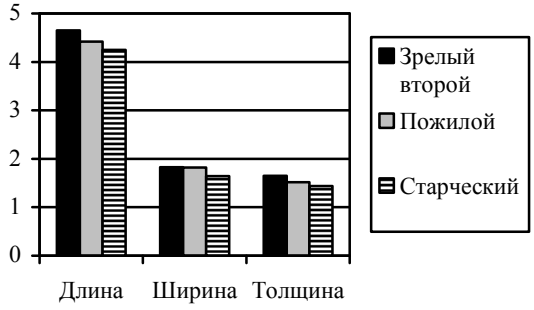

Рис. 2. Линейные размеры левой доли щитовидной железы

Динамика изменений параметров левой доли имеет ту же тенденцию. Во втором периоде зрелого возраста длина равна 4,65 ± 0,64 см, ширина – 1,87 ± 0,36 см, толщина – 1,65 ± 0,21 см, а в пожилом – 4,42 ±0,77 см, 1,82 ± 0,42 см, 1,52 ± 0,37 см, соответственно. В старческом возрасте по сравнению со вторым зрелым происходит резкое снижение изучаемых величин. Следует указать на тот факт, что на протяжении изучаемых периодов онтогенеза наблюдается преобладание линейных размеров правой доли над левой.

Объем щитовидной железы напрямую зависит от линейных размеров щитовидной железы, поэтому он с возрастом также снижается (рис. 3).

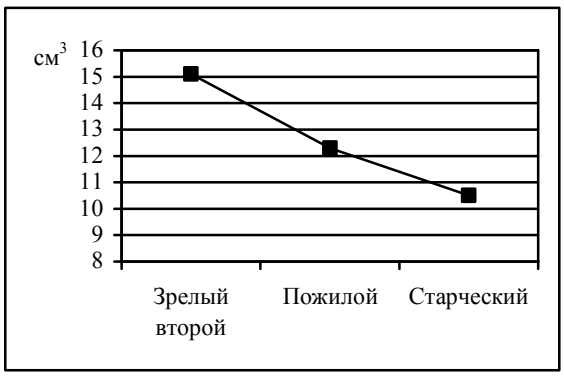

Рис. 3. Объем щитовидной железы во втором зрелом, пожилом и старческом возрастах

Заключение. Полученные данные согласуются с работами А.В. Кокорева (2003) [5], И.М. Жарской (2003) [2], которые также утверждают, что в процессе старения происходит уменьшение линейных размеров и объема щитовидной железы. Мы согласны с мнением А.В. Кокорева и В.А. Забродина (1999) [6] относительно того, что в исследуемых периодах онтогенеза наблюдается асимметрия долей, причем линейные размеры и объем правой доли больше левой.

Список литературы

1. Белая, Ж. Е. Влияние манифестного и субклинического тиреотоксикоза на костную систему взрослых / Ж. Е. Белая, Л. Я. Рожинская, Г. А. Мельниченко // Проблемы эндокринологии. – 2007. – Т. 53, № 2. – С. 9–15.

2. Жарская, И. М. Возрастные изменения размеров и гемодинамики щитовидной железы, выявленные при проведении профилактических осмотров населения г. Хабаровска : автореф. дис. ... канд. мед. наук / И. М. Жарская. – Хабаровск, 2003. – 21 с.

3. Зайдиева, Л. З. Особенности течения климактерия у женщин с эндокринными заболеваниями / Л. З. Зайдиева // Русский медицинский журнал. – 2007. – Т. 15, № 11. – С. 925–928.

4. Каган, И. И. Топографоанатомические особенности щитовидной железы по данным компьютерной томографии / И. И. Каган, И. Н. Фатеев // Морфология – 2007. – Т. 132, № 4. – С. 56–60.

5. Кокорев, А. В. Критические периоды развития щитовидной железы человека / А. В. Кокарев // Актуальные проблемы морфологии : сб. научн. тр. / под ред. проф. Н. С. Горбунова. – Красноярск, 2003. – С. 98–99.

6. Кокорев, А. В. Асимметрия долей щитовидной железы взрослого человека / А. В. Кокорев, В. А. Забродин // Морфогенез и регенерация : сб. научн. тр. – Курск : КГМУ, 1999. – С. 41–42.

7. Паршин, В. С. Зоб. Ультразвуковая диагностика : клинический атлас / В. С. Паршин, С. Ямашита, А. Ф. Цыб. – Нагасаки-Обнинск : Omuro-Print, Академия медицинских наук РАМН. Медицинский радиологический научный центр, 2000. – 108 с.

8. Паршин, В. С. Ультразвуковой скрининг в диагностике заболеваний щитовидной железы. Методические аспекты и эффективность / В. С. Паршин, Г. П. Тарасова, И. И. Глотов и др. // Визуализация в клинике. – 1999. – № 14–15. – С. 1–8.

9. Baloch, Z. Guidelines Committee, National Academy support for the diagnosis and monitoring of thyroid disease / Z. Baloch, P. Carayon, B. Conte-Devolx et al. // Thyroid. – 2003. – Vol. 13. – P. 3–126.

10. Brunn, J. Volumetrie der Schilddrusenlappen mittels Real-time Sonographie / J. Brunn, U. Block, G. Ruf et al. // Dtsch. Med. Wochenschr. – 1981. – Bd. 106, № 41. – S. 1338–1340.

Санджиева Салтанат Самиголлаевна, врач-терапевт, ГБУЗ «Городская клиническая больница № 3 им. С.М. Кирова», Россия, 414038, г. Астрахань, ул. Хибинская, д. 2, тел.: (8512) 45-10-00, e-mail: gkb3@mail.ru.

Санджиев Эренджен Айсович, кандидат медицинских наук, ассистент кафедры анатомии человека, ГБОУ ВПО «Астраханская государственная медицинская академия» Минздрава России, Россия, 414000, г. Астрахань, ул. Бакинская, 121, тел. 8(8512) 52-41-43, e-mail: agma@astranet.ru.

УДК 611.591.4
© О.Б. Селякина, С.П. Селякин, Ю.Г. Васильев, Д.С. Берестов, И.А. Вольхин, 2013

О.Б. Селякина[1], С.П. Селякин[1], Ю.Г. Васильев[2] Д.С. Берестов[2], И.А. Вольхин[2]

АКТИВНОСТЬ СУКЦИНАТДЕГИДРОГЕНАЗЫ В КРАСНОМ ЯДРЕ СРЕДНЕГО МОЗГА КРЫС ПОСЛЕ ХИМИЧЕСКОЙ ДЕСИМПАТИЗАЦИИ

[1]ГБОУ ВПО «Ижевская государственная медицинская академия» Минздрава России
[2]ФГБОУ ВПО «Ижевская государственная сельскохозяйственная академия»

Проведено количественное исследование энергетической активности нейронов красных ядер (КЯ) белых крыс по активности сукцинатдегидрогеназы (СДГ) в условиях химической неонатальной десимпатизации гуанетидином в течение 30 суток после рождения. Установлено снижение активности СДГ как в ядре в целом, так и в телах отдельных нейронов. К первому месяцу жизни снижается выявляемость нейронов с высокой активностью СДГ.

Ключевые слова: *красное ядро, сукцинатдегидрогеназа, нейроны, десимпатизация, гуанетидин.*

O.B. Selyakina, S.P. Selyakin, Yu.G. Vasiliev, D.S. Berestov, I.A. Volhin

SUCCINATE DEHYDROGENASE ACTIVITY IN THE MIDBRAIN RED NUCLEUS OF RATS AFTER CHEMICAL DESYMPATHISATION

There was carried out a quantitative study of neurons in red nucleus of white rats on the activity of succinate dehydrogenase (SDG) in conditions of guanethidine chemical neonatal sympathectomy within 30 days after birth. As a result, decrease of SDG was detected in nucleus and in separate neurons. Detectability of neurons with high SDG-activity was decreasing for the first month of life.

Key words: *red nucleus, succinate dehydrogenase, neurons, sympathectomy, guanethidine.*

Введение. В многочисленных работах показано, что симпатолитики оказывают выраженное влияние на формирование скелетной мускулатуры, в частности, на морфологию ферментоактивных зон нервно-мышечных синапсов [4], изменение сократительных свойств скелетной мышцы [3]. Также в литературе приведены данные об изменении под действием гуанетидина и изобарина постнатальной миелинизации аксонов [5], содержания м-холинорецепторов и β-адренорецепторов в симпатических ганглиях [8], поведения лабораторных животных [6]. Вместе с тем давно известен факт взаимосвязанного изменения мышечной ткани и сопряженных с ней нервных структур при экспериментальных воздействиях [7]. Это позволяет предполагать изменения цитоархитектоники элементов экстрапирамидной системы управления движениями и функциональной активности составляющих их нейронов. В связи с этим представляет интерес изучение изменения энергетической активности клеток одного из ключевых звеньев в иерархии систем управления движениями – красных ядер (КЯ) среднего мозга при десимпатизации. Подобных работ в доступной литературе нет. Кроме того, исследования с количественным определением активности сукцинатдегидрогеназы (СДГ) в нервных структурах и отдельных нейронах носят единичный характер [1].

Цель: количественный анализ активности СДГ в КЯ среднего мозга у интактных крыс и при десимпатизации гуанетидином.

Материалы и методы исследования. Исследование проведено на новорожденных белых крысах. Гуанетидин вводился животным опытной группы внутримышечно ежедневно 1 раз в сутки в дозе 15 мг/кг массы тела со 2 по 30 сутки жизни. Животные контрольной группы получали внутримышечно эквивалентное количество физиологического раствора. На 15 и 30 сутки жизни производился убой животных декапитацией под общей анестезией. Головной мозг замораживали в жидком азоте и исследовали активность СДГ в красных ядрах по методике Д.С. Берестова [2] с количественным определением активности фермента программным комплексом Scion Image.

Результаты исследования и их обсуждение. При выявлении активности СДГ на криостатных срезах зоны высокой активности фермента идентифицировались в виде участков интенсивной окраски восстановленного нитросинего тетразолия (рис. 1).

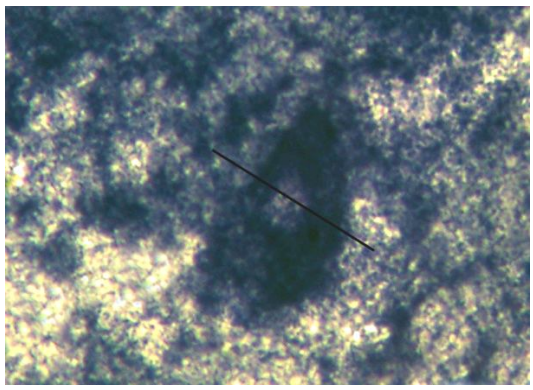

Рис. 1. Нейрон в КЯ. Метод Нахласа. Увеличение × 400.
Линия – совокупность точек, для анализа СДГ

На 15 сутки жизни средняя активность СДГ в нейронах интактных животных составила 248 ± 12 условных единиц (рис. 2, 3).

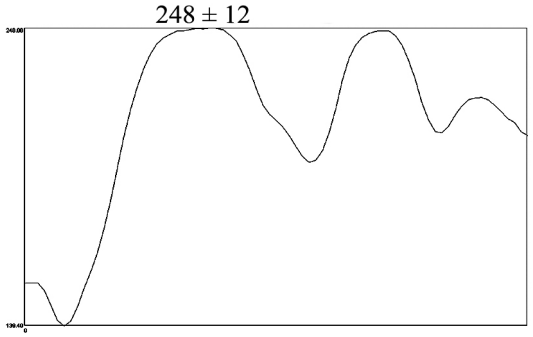

Рис. 2. Профиль активности СДГ по линии, проведенной на рис. 1

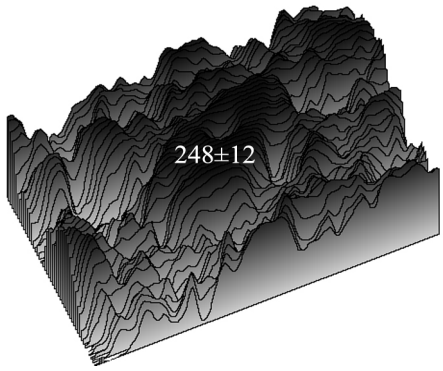

Рис. 3. Объемное распределение активности СДГ для среза мозга, проведенного на рис. 1.

Заключение. Аналогичный параметр в опытной группе составил 227 ± 21 условных единиц с вероятностью ошибки достоверности различий (p) с контрольной группой менее 0,01. Кроме того, значительно уменьшалось количество визуально идентифицируемых в КЯ нейронов с высокой активностью СДГ. В качестве последних рассматривались клетки, отчетливо видимые на общем фоне в пределах границ КЯ (рис. 1). На 30 сутки эксперимента в контрольной группе крыс активность СДГ в нейронах КЯ имела тенденцию к снижению по сравнению с аналогичной группой предыдущего срока, однако разница не была статистически достоверной. В опытной группе на 30 сутки регистрировалось достоверное снижение активности СДГ в нейронах КЯ по сравнению с нейронами контрольной группы аналогичного срока. Кроме того, имелась тенденция к снижению энергетической активности нейронов по сравнению с животными опытной группы предыдущего срока исследования. Также у десимпатизированных животных отмечалось снижение общего количества выявляемых методикой нейронов в пределах КЯ.

Список литературы

1. Берестов, Д. С. Изменение активности сукцинатдегидрогеназы в коре больших полушарий при лучевом воздействии / Д. С. Берестов // Морфологические ведомости. – 2006. – № 3–4. – С. 9–11.
2. Берестов, Д. С. Структурно-функциональная характеристика коры больших полушарий головного мозга при общем γ-облучении и на фоне введения препарата ДАФС-25 : дис. … канд. биол. наук / Д. С. Берестов. – Казань, 2007. – 178 с.
3. Елаева, Л. Е. Характеристика сократительных свойств скелетной мышцы кошки после десимпатизации / Л. Е. Елаева, Т. А. Колупаева // Российский физиологический журнал. – 2001. – № 4. – С. 549–555.
4. Ковригина, Т. Р. Развитие нейромышечного синапса скелетной мышцы после химической десимпатизации / Т. Р. Ковригина // Морфология. – 2004. – № 3. – С. 28–32.
5. Поздняков, О. М. Влияние химической десимпатизации на процессы постнатальной миелинизации аксонов / О. М. Поздняков, А. В. Володина, Н. С. Гурко // Патологическая физиология и экспериментальная терапия. – 1998. – № 2. – С. 29–32.
6. Родионов, И. М. Изменения исследовательского поведения и тревожности у неонатально десимпатизированных крыс / И. М. Родионов, А. А. Мартьянов, В. О. Голубинская и др. // Вестник Московского университета. – 1998. – № 1. – С. 12–16.
7. Сабельников, Н. Е. Преобразования системы двигательное окончание – мышечное волокно скелетных мышц различного происхождения в постнатальном онтогенезе : дис. … д-ра мед. наук / Н. Е. Сабельников. – Саранск, 2006. – 296 с.
8. Ярыгин, В. Н. Содержание моноаминов, м-холино- и р-адренорецепция в краниальном шейном симпатическом ганглии в постнатальном онтогенезе десимпатизированных крыс / В. Н. Ярыгин, В. Н. Марков // Бюллетень экспериментальной биологии и медицины. – 1999. – № 4. – С. 371–373.

Селякина Ольга Борисовна, аспирант кафедры анатомии человека, ГБОУ ВПО «Ижевская государственная медицинская академия» Минздрава России, Россия, Удмуртская Республика, 426034, г. Ижевск, ул. Коммунаров, д. 281б, тел.: (3412) 52-62-01, e-mail: vetaspirant@rambler.ru.

Селякин Сергей Петрович, доктор медицинских наук, профессор кафедры анатомии человека, ГБОУ ВПО «Ижевская государственная медицинская академия» Минздрава России, Россия, Удмуртская Республика 426034, г. Ижевск, ул. Коммунаров, д. 281б, тел.: (3412) 52-62-01, e-mail: vetaspirant@rambler.ru.

Васильев Юрий Геннадьевич, доктор медицинских наук, профессор, заведующий кафедрой физиологии и зоогигиены, ФГБОУ ВПО «Ижевская государственная сельскохозяйственная академия», Россия, Удмуртская Республика, 426069, г. Ижевск, ул. Студенческая, д. 11, тел.: (3412) 50-21-08, e-mail: devugen@mail.ru.

Берестов Дмитрий Сергеевич, кандидат биологических наук, доцент кафедры физиологии и зоогигиены, ФГБОУ ВПО «Ижевская государственная сельскохозяйственная академия», Россия, Удмуртская Республика, 426069, г. Ижевск, ул. Студенческая, д. 11, тел.: (3412) 59-15-20, e-mail: vetaspirant@rambler.ru.

Вольхин Иван Александрович, аспирант кафедры физиологии и зоогигиены, ФГБОУ ВПО «Ижевская государственная сельскохозяйственная академия», Россия, Удмуртская Республика, 426069, г. Ижевск, ул. Студенческая, д. 11, тел.: (3412) 59-15-20, e-mail: vetaspirant@mail.ru.

УДК 616-001.4+611-018.52+611.832
© С.Н. Семенов, Н.Т. Алексеева, С.О. Фетисов, А.Г. Кварацхелия, 2013

С.Н. Семенов, Н.Т. Алексеева, С.О. Фетисов, А.Г. Кварацхелия

ИЗМЕНЕНИЯ МОРФОФУНКЦИОНАЛЬНОГО СОСТОЯНИЯ НЕЙРОНОВ СПИННОМОЗГОВЫХ УЗЛОВ КРЫСЫ ПРИ СТИМУЛЯЦИИ ЗАЖИВЛЕНИЯ ГЛУБОКОЙ РАНЫ КОЖИ ВВЕДЕНИЕМ ТРОМБОЦИТАРНОГО КОНЦЕНТРАТА

ГБОУ ВПО «Воронежская государственная медицинская академия им. Н.Н. Бурденко» Минздрава России

В эксперименте на белых беспородных крысах изучали структурно-функциональные изменения нейронов спинномозговых узлов (СМУ) в процессе заживления глубокой раны кожи. Отмечено возникновение попу-

ляций клеток с различными проявлениями реактивных и деструктивных реакций, наиболее выраженных для нейронов В-типа. Применение тромбоцитарного концентрата (ТК) для ускорения заживления приводит к снижению количества измененных нейронов всех групп в поздние сроки эксперимента.

Ключевые слова: *спинномозговые узлы, А- и В-нейроны, глубокие раны кожи, тромбоцитарный концентрат.*

S.N. Semenov, N.T. Alekseeva, S.O. Fetisov, A.G. Kvaratshelia

THE CHANGES IN MORPHOFUNCTIONAL CONDITION OF THE NEURONS OF THE DORSAL ROOT GANGLIONS IN RATS UNDER THE STIMULATION OF HEALING PROCESS OF DEEP SKIN WOUND BY THE APPLICATION OF PLATELET CONCENTRATE

In the experiment on white outbread rats there were studied the morphofunctional changes of the neurons of the dorsal root ganglions (DRG) during the healing process of deep skin wound. The emergence of the population of cells displaying different reactive and destructive reactions was noted and it was more noticeable for B-type neurons. The use of platelet concentrate (PC) for expediting healing process went to the decrease in the number of modified neurons of all groups in late stages of the experiment.

Key words: *dorsal root ganglions, A- and B-type neurons, deep skin wounds, platelet concentrate.*

Введение. Изучение роли афферентного звена нервной системы в репаративной регенерации может способствовать лучшему пониманию механизмов нейрогенной регуляции этого процесса с целью разработки способов управления им, в частности, способов стимуляции регенерации [2, 8]. При хирургической патологии для выяснения патогенеза заболеваний перспективным является изучение расстройств регуляторных механизмов [5]. Известно, что афферентный нейрон имеет ведущее этиологическое и патогенетическое значение в поддержании структурной целостности и адекватной дифференцированности иннервируемых структур [4]. Отдельный интерес представляет исследование нейронов спинномозговых узлов (СМУ) при использовании инновационных методов ускорения заживления кожных ран вследствие прямой связи между их морфофункциональным состоянием и скоростью реиннервации поврежденного участка [6].

Цель: изучить морфофункциональное состояние нейронов спинномозговых узлов крысы при стимуляции заживления глубокой раны кожи введением тромбоцитарного концентрата.

Материалы и методы исследования. В эксперименте на 108 самцах белых беспородных крыс изучали динамику изменений морфофункционального состояния нейронов спинномозговых узлов (СМУ) L_{III}-L_V при естественном течении ран мягких тканей и при использовании тромбоцитарного концентрата (ТК) в качестве лечебного фактора [1]. Животным на переднюю поверхность левого бедра наносили разрез 1 × 0,5 см. Первой экспериментальной группе лечение ран не производили, второй группе животных в раневой дефект однократно вносили сгусток тромбоцитарного концентрата с концентрацией тромбоцитов не менее 1 млн/мкл. Животные выводились из эксперимента на 1, 3, 5, 7, 14, 28 сутки равными группами, по 6 животных в каждой, включая группу виварного контроля. Производили иссечение поясничных ганглиев L_{II}-L_V как соответствующих нервам, иннервирующим область нанесенной раны. Взятый биологический материал фиксировали в смеси Карнуа и заливали по стандартной методике в смесь парафин-гистомикс, затем на микротоме получали срезы толщиной 6 мкм. Полученные срезы окрашивали крезиловым фиолетовым по методике Ниссля. Опираясь на литературные данные и анализ результатов морфометрических исследований, показавший бимодальный характер распределения морфометрических показателей нейронов СМУ, выделяли две основные группы нейронов: А-клетки со средним поперечником более 30 мкм, светлым перикарионом и глыбчатым распределением субстанции Ниссля; В-клетки со средним поперечником меньше или равным 30 мкм, округлые клетки с темным перикарионом и диффузным распределением вещества Ниссля. Эти типы нейронов СМУ традиционно связывают с проводниками различных типов чувствительности: малые В-клетки относят к протопатической чувствительности, крупные А-клетки – к эпикритической. При оценке состояния нейронов спинномозговых узлов выделяли клетки с морфологическими признаками различных функциональных состояний: нейроны, не имеющие на светооптическом уровне выраженных изменений, нейроны с реактивными или обратимыми изменениями, нейроны с деструктивными изменениями. Производили подсчет и сравнение относительного количества клеток описанных групп. Статистическую обработку полученных результатов проводили с использованием пакета Statistica 6.0. Сравнение относительных показателей проводили с использованием метода Фишера.

Результаты исследования и их обсуждение. Проведенные исследования показали, что в СМУ

интактных животных большая часть нейроцитов была представлена клетками без признаков реактивных изменений. Среди клеточной популяции СМУ часть крупных светлых нейронов имела крупные глыбки вещества Ниссля в перинуклеарной цитоплазме – А-тип нейроцитов, другие более мелкие темные клетки имели диспергированный тигроид – В-тип нейронов. Изменения в СМУ на 1 сутки после нанесения раны характеризовались возникновением явлений первичного раздражения нейронов. Наблюдалось увеличение числа клеток с явлениями хроматолиза и клеток с расширенным перицеллюлярным пространством. На 3 сутки эксперимента в нейронах СМУ нарастали явления хроматолиза, выражавшиеся в увеличении просветленной зоны между ядром и тигроидной субстанцией, смещенной на периферию цитоплазмы. Количество клеток с признаками реактивных изменений составило для А-типа нейронов 11,2 ± 1,3 %, для В-типа – 15,5 ± 1,2 % при этом в пределах гистологических срезов СМУ морфологически измененные клетки нередко формировали отдельные группы, за пределами которых располагались неизмененные нейроциты. Сходные морфологические изменения нейронов СМУ обнаруживались на 5 сутки эксперимента. При этом наблюдался прирост числа реактивно измененных В-нейронов до 19,3 ± 2,3 %. Через неделю после нанесения раны доля нейроцитов с реактивными изменениями возрастала до 12,8 ± 1,7 % и 22,4 ± 2,1 % для А- и В- клеток, соответственно. Среди таких нейронов в большом количестве встречались клетки с конденсацией хроматофильной субстанции под клеточной мембраной и эктопией ядра, что можно считать признаками выраженной аксональной реакции [3]. Воздействие комплекса посттравматических факторов на данном этапе приводило к частичной элиминации нервных клеток и инициировало процессы деструкции, вследствие чего формировались очаги с деструктивно измененными клетками, общее количество которых составило 16,4 ± 1,9 % от общего количества клеток. На 14 сутки после травмы нейрональная реакция была выражена наиболее сильно, у значительной части клеток наблюдалась резкая неровность и размытость контуров, сморщивание с образованием широких перинейрональных пустот. В этот период часто встречались клетки с тотальным хроматолизом и плохо заметными границами ядер. Вследствие необратимых изменений, приводивших к гибели нейронов, формировались единичные глиальные узелки [7] как результат нейронофагии и последующей миграции сателлитной глии. Доля реактивно измененных А- и В- клеток возрастала до 18,2 ± 1,3 % и 26,6 ± 2,4 %, соответственно, количество деструктивно измененных элементов составило 33,4 ± 3,7 %. Таким образом, большая часть популяции нейронов была морфологически отлична от нормы. К 28 суткам состояние сохранившихся нейронов СМУ начинало возвращаться к норме, происходило восстановление глыбчато-зернистой формы хроматофильного вещества в цитоплазме. Количество клеток с реактивными изменениями снижалось до 9,1 ± 1,02 % – А-клетки и 16,1 ± 1,2 % – В-клетки, однако число клеток с деструктивными изменениями оставалось на высоком уровне в 34,3 ± 2,5 %.

Изучение изменений в нейронах у животных при применении ТК показало, что при общем сохранении направленности морфологических изменений их выраженность и динамика существенно различались. При близких соотношениях числа реактивно измененных клеток к окончанию 1 суток раневого процесса, на 3 и 5 сутки эксперимента при использовании ТК возрастало количество клеток с реактивными изменениями, доля которых достоверно ($p < 0,05$) превышала таковую у животных с естественным течением процесса заживления и составляла на 5 сутки: А-клетки – 14,7 ± 1,3 %, В-клетки – 22,5 ± 1,4 %. Начиная с 7 суток, в данной группе отмечалось снижение количества нейронов с признаками реактивных изменений для всех популяций клеток. К 28 суткам при использовании ТК количество реактивно измененных клеток А-типа достоверно не отличалось от группы с естественным течением раневого процесса, однако доля реактивно измененных В-нейроцитов снижалась до 9,5 ± 0,9 %, что достоверно ниже показателя для группы с естественным заживлением. Особый интерес вызывает изменение доли клеток с деструктивными изменениями при использовании ТК. На 7 сутки исследования количество деструктивно измененных клеток составляла 10,2 ± 1,1 %, что достоверно ниже, чем при естественном течении. К 14 суткам количество элиминирующих нейронов вырастала до 22,5 ± 1,7 %, но остается на треть меньше показателя первой экспериментальной группы. В конце эксперимента (28 сутки) в группе с применением ТК доля нейронов с деструктивными изменениями составляла 12,4 ± 1,3 %.

Заключение. Анализируя полученные данные, можно отметить, что различные реакции в ответ на нанесенную травму в большей степени отмечались для В-нейроцитов и достигали максимума к исходу второй недели эксперимента. В случае применения ТК для ускорения заживления, отмечалось уменьшение количества реактивно измененных нейронов в поздние сроки исследования при значительном снижении деструктивных реакций, чему в эксперименте соответствует укорочение длительности фаз пролиферации и реорганизации в раневом дефекте.

Список литературы

1. Глухов, А. А. Гистохимический анализ репаративных процессов в асептических экспериментальных ранах при использовании гидроимпульсной санации и тромбоцитарного концентрата / А. А. Глухов, С. Н. Семенов, Н. Т. Алексеева, А. П. Остроушко // Вестник экспериментальной и клинической хирургии. – 2010. – Т. 3, № 4. – С. 368–373.
2. Душкова, З. Г. Регенерация печени и афферентное звено нейрогенной регуляции репаративного процесса : автореф. дис. … канд. мед. наук / З. Г. Душкова. – Нижний Новгород, 2004. – 29 с.
3. Сергеев, С. М. Гистоструктура спинномозговых узлов (L4-L5) после устранения диастаза седалищного нерва / С. М. Сергеев, И. И. Марков, В. А. Ваньков // Морфологические ведомости. – 2008. – № 3–4. – С. 75–77.
4. Спиридонов, В. К. Роль афферентных нейронов в поддержании структурного и метаболического гомеостаза / В. К. Спиридонов, В. А. Лазарев, Н. Ф. Воробьева // Мат-лы Всероссийской научной конференции с международным участием, посвященной 150-летию со дня рождения академика И.П. Павлова (г. Санкт-Петербург, 15–17 сентября 1999 г.). – СПб, 1999. – С. 291–292.
5. International review of neurobiology : essay on peripheral nerve repair and regeneration / Ed. by S. Geuna. – Elsevier, 2009. – 548 p.
6. Li, J. Pathophysiology of acute wound healing / J. Li, J. Chen, R. Kirshner // Clinics in dermatology – 2007. – Vol. 25. – P. 9–18.
7. McKay Hart, A. Primary sensory neurons and satellite cells after peripheral axotomy in the adult rat: timecourse of cell death and elimination / A. McKay Hart, T. Brannstorm, M. Wiberg et al. // Exp. Brain Res. – 2002. – Vol. 142, № 3. – P. 308–318.
8. Terenghi, G. Peripheral nerve regeneration and neurotrophic factors / G. Terenghi // J. Anat. – 1999. – Vol. 194, № 1. – P. l–14.

Семенов Сергей Николаевич, доктор медицинских наук, профессор, заведующий кафедрой нормальной анатомии человека, ГБОУ ВПО «Воронежская государственная медицинская академия им. Н.Н. Бурденко» Минздрава России, Россия, 394036, г. Воронеж, ул. Студенческая, д. 10, тел.: (4732) 253-02-53, e-mail: Sns7250@mail.ru.

Алексеева Наталия Тимофеевна, кандидат медицинских наук, доцент кафедры нормальной анатомии человека, ГБОУ ВПО «Воронежская государственная медицинская академия им. Н.Н. Бурденко» Минздрава России, Россия, 394036, г. Воронеж, ул. Студенческая, д. 10, тел.: (4732) 253-02-53, e-mail: alexeeva.nt@list.ru.

Фетисов Сергей Олегович, ассистент кафедры нормальной анатомии человека, ГБОУ ВПО «Воронежская государственная медицинская академия им. Н.Н. Бурденко» Минздрава России, Россия, 394036, г. Воронеж, ул. Студенческая, д. 10, тел.: (4732) 253-02-53, e-mail: fetisovbiol@yandex.ru.

Кварацхелия Анна Гуладиевна, ассистент кафедры нормальной анатомии человека, ГБОУ ВПО «Воронежская государственная медицинская академия им. Н.Н. Бурденко» Минздрава России, Россия, 394036, г. Воронеж, ул. Студенческая, д. 10, тел.: (4732) 253-02-53, e-mail: anna_kvar_83@mail.ru.

УДК 577.99:611.018-089.843

© И.В. Семенякин, Н.Н. Шевлюк, М.И. Васильченко, Д.А. Зеленин, 2013

И.В. Семенякин[1], Н.Н. Шевлюк[2], М.И. Васильченко[3], Д.А. Зеленин[3]

ДИНАМИКА МОРФОФУНКЦИОНАЛЬНЫХ ПРЕОБРАЗОВАНИЙ СЛИЗИСТОЙ ОБОЛОЧКИ АРТИФИЦИАЛЬНОГО ТОНКОКИШЕЧНОГО МОЧЕВОГО ПУЗЫРЯ В ОТДАЛЕННЫЕ СРОКИ ПОСЛЕ ОПЕРАЦИИ

[1]ГБУЗ «Оренбургский областной клинический психоневрологический госпиталь ветеранов войн»
[2]ГБОУ ВПО «Оренбургская государственная медицинская академия» Минздрава России
[3]ФГУ «2 центральный военный клинический госпиталь им. П.В. Мандрыка Министерства обороны Российской Федерации», г. Москва

Изучены морфологические изменения в слизистой оболочке артифициальных мочевых пузырей у 15 больных, перенесших цистэктомию с формированием артифициального мочевого пузыря из сегмента тер-

минального отдела подвздошной кишки. Материал для исследования был получен путем биопсии при цистоскопии, в сроки после операции до 6 лет. Изменения в слизистой оболочке выражались в уменьшении площади слизистой оболочки, повышении пролиферативной активности эпителия и возрастание доли бокаловидных клеток в эпителии, отражающие процессы адаптационных преобразований. Эти изменения свидетельствуют об уменьшении всасывательной способности слизистой оболочки и возрастанию ее барьерной функции.

Ключевые слова: *цистопластика, подвздошная кишка, артифициальный мочевой пузырь.*

I.V. Semenyakin, N.N. Shevlyuk, M.I. Vasilchenko, D.A. Zelenin

THE DYNAMICS OF MORPHOFUNCTIONAL TRANSFORMATIONS OF ENTERIC MUCOSA ARTIFICIAL URINARY BLADDER IN FAR TERMS AFTER OPERATION

The morphological changes in the mucosa of orthotopic bladder in 15 patients underwent cystectomy with artificial urinary bladder forming segment of the terminal ileum. The material for the study was obtained by biopsy during cystoscopy, the postoperative period was to 6 years. Changes in the mucosa were expressed in reducing the area of the mucous membrane, increased proliferative activity of the epithelium and increase in the proportion of goblet cells in the epithelium reflecting the processes of adaptive change. These changes indicated decrease in absorptive capacity of the mucosa and the increase of its barrier function.

Key words: *cystoplastics, ileum, artificial urinary bladder.*

Введение. В современной урологии наиболее перспективными методами деривации мочи после цистэктомии по поводу органической патологии мочевого пузыря является отведение мочи в изолированный сегмент кишки с формированием кожной стомы или создание артифициального мочевого пузыря из сегмента кишки. Сведения о процессах преобразования, происходящих в слизистой оболочке неопузыря в ответ на агрессивное действие мочи, изучены недостаточно [1, 2].

Цель: изучить морфологические изменения в слизистой оболочке артифициальных мочевых пузырей.

Материалы и методы исследования. У 15 больных, перенесших цистэктомию с формированием артифициального мочевого пузыря из сегмента терминального отдела подвздошной кишки, были неоднократно выполнены биопсии и исследован биопсийный материал слизистой оболочки неопузыря. Срок наблюдения за больными составил 6 лет после операции. Биопсия выполнялась в момент цистоскопии. Для световой микроскопии биопсийный материал фиксировали в 12 % водном растворе нейтрального формалина. Парафиновые срезы толщиной 5–7 мкм окрашивали гематоксилином Майера и эозином, перйодатом калия и реактивом Шиффа по Мак Манусу.

Результаты исследования и их обсуждение. В условиях живого организма ворсинки подвздошной кишки характеризуются выраженным полиморфизмом. Среди них обнаруживаются ворсинки разной высоты. Причем высота ворсинок может различаться более чем в 2 раза. А в условиях артифициального мочевого пузыря, созданного из сегмента подвздошной кишки, разница в высоте ворсинок сглаживается. На отдаленных сроках после операции исчезают высокие ворсинки и преобладающими становятся ворсинки небольшой высоты (табл.). При этом средняя величина высоты ворсинок уменьшается к сроку 6 лет примерно в 3 раза. То есть полиморфизм по признаку высоты ворсинок становится невыраженным.

Таблица

Динамика изменения доли ворсинок различной высоты в слизистой оболочки артифициального тонкокишечного мочевого пузыря в отдаленные сроки после операции

Сроки после реконструктивной операции по формированию мочевого пузыря	Доля ворсинок высотой 380–420 мкм (%)	Доля ворсинок высотой 120–150 мкм (%)
Интраоперационно	81,4 ± 5,2	6,4 ± 1,1
1 месяц	65,7 ± 4,1	28,4 ± 3,9
6 месяцев	30,5 ± 3,2	51,3 ± 4,0
9 месяцев	12,3 ± 1,0	77,9 ± 5,6
1 год	-	100
3 года	-	100
6 лет	-	100

Глубина крипт подвздошной кишки в физиологических условиях равна 180,9 ± 17,4 мкм, а через 6 месяцев после операции глубина крипт уменьшается до 136,6 ± 7,1 мкм. Если на отдаленных сроках после операции высота ворсин уменьшается примерно в 3 раза, то глубина крипт снижается на 20 %. То

есть глубина крипт менее подвержена изменениям, она является более стабильным показателем.

Известно, что эпителий ворсинок тонкого кишечника характеризуется отсутствием процессов клеточного размножения. Для этого эпителия свойственно наличие нескольких видов высокодифференцированных (в различных функциональных направлениях) клеток – бокаловидных, каемчатых и эндокринных. Источником возникновения этих клеток являются бескаемчатые клетки эпителиальной выстилки крипт. В криптах происходит не только размножение малодифференцированных клеток, но и последующие процессы цитодифференцировки, приводящие к появлению этих высокоспециализированных клеток. Причем процессы цитодифференцировки завершается еще в пределах крипты, до выхода этих клеток на поверхность ворсинок [4].

В течение года после реконструктивной операции количество крипт в слизистой оболочке тонкокишечного мочевого пузыря снижается примерно в 1,5 раза, в дальнейшем оно практически не изменяется, а остается на сниженном уровне.

Такое снижение численности крипт (единственного источника физиологической и репаративной регенерации эпителия слизистой оболочки органа) связано с тем, что при этом в криптах возрастает митотическая активность бескаемчатых клеток, а также с тем, что общая поверхность эпителия слизистой в этот период уменьшается (прежде всего, за счет уменьшения площади поверхности ворсинок).

Одновременно с уменьшением площади ворсинок отмечается значительное возрастание доли бокаловидных клеток в эпителии ворсинок и крипт. Повышение количества бокаловидных клеток в эпителии ворсинок слизистой оболочки артифициального тонкокишечного мочевого пузыря может быть связано как с повышением числа бескаемчатых клеток крипт, дифференцирующихся в направлении бокаловидных клеток, так и с возрастанием общего числа митотически делящихся клеток эпителия крипты. В пользу последнего свидетельствует более высокий митотический индекс в эпителии крипт артифициального мочевого пузыря в послеоперационный период.

Здесь необходимо отметить, что имеются также данные о значительных колебаниях численности бокаловидных клеток в эпителии подвздошной кишки и физиологических условиях [3].

Наблюдаемое явление возрастания численности бокаловидных клеток в эпителии слизистой оболочки артифициального тонкокишечного мочевого пузыря в послеоперационный период является отражением адаптационных возможностей этого эпителия.

В отдаленные сроки после операции в слизистой оболочке артифициального мочевого пузыря происходило снижение численности ворсинок слизистой оболочки. При этом отмечалось как более редкое расположение ворсинок в слизистой оболочке, так и увеличение площади поверхности слизистой оболочки, не содержащей ворсинок. Как правило, в таких не содержащих ворсинок участках обнаруживались лимфоидные фолликулы. Доля таких лимфоидно-ассоциированных участков слизистой оболочки через 6 лет после операции достигала 20 %. Возрастание площади лимфоидно-ассоциированных участков слизистой сопровождалось выраженной лейкоцитарной инфильтрацией собственной пластинки слизистой оболочки в этих участках, к изменению эпителиально-соединительнотканных взаимоотношений. Причем лимфоидно-ассоциированные участки слизистой оболочки содержали сниженное количество крипт на единицу площади (в сравнении с участками, содержащими ворсинки). Структурная организация таких зон слизистой является менее устойчивой в сравнении с зонами, содержащими ворсинки, и в этих участках процессы физиологической и репаративной регенерации эпителиального пласта происходят более медленно в сравнении с другими участками слизистой оболочки [3].

Заключение. Проявляющиеся в отдаленные сроки после операции изменения в слизистой оболочке артифициального тонкокишечного мочевого пузыря, выражающиеся в уменьшении площади слизистой оболочки, повышении пролиферативной активности эпителия и возрастании доли бокаловидных клеток в эпителии, являются отражением процессов адаптационных преобразований слизистой оболочки тонкого кишечника в новых условиях функционирования. Эти изменения свидетельствуют об уменьшении всасывательной способности слизистой оболочки и возрастанию ее барьерной функции.

Список литературы

1. Дариенко, Р. О. Результаты морфофункциональной адаптации слизистой артифициального мочевого пузыря / Р. О. Дариенко // Медицинский вестник Башкортостана. – 2007. – № 2. – С. 43–44.

2. Зубков, А. Ю. Динамика морфологических изменений трансплантата после ортотопической кишечной пластики мочевого пузыря / А. Ю. Зубков, Э. Н. Ситдыков // Медицинский вестник Башкортостана. – 2011. – № 2. – С. 79–81.

3. Кузнецова, Т. А. Особенности гистоархитектоникилимфойдно-ассоциированных участков слизистой оболочки подвздошной кишки / Т. А. Кузнецова, П. П. Потехин // Морфологические ведомости. – 2007. – № 1–2. – С. 73–76.

4. Ляшко, О. Г. Биологические ритмы состояния эпителия ворсинок тонкой кишки у мышей С57 В1 : автореф. дис. … канд. мед. наук / О. Г. Ляшко. – Ленинград, 1975. – 19 с.

Семенякин Игорь Владимирович, кандидат медицинских наук, врач-уролог психосоматического урологического отделения, ГБУЗ «Оренбургский областной клинический психоневрологический госпиталь ветеранов войн», Россия, 460035, г. Оренбург, ул. Комсомольская, д. 202, тел.: (3532) 56-01-85, e-mail: iceig@mail.ru.

Шевлюк Николай Николаевич, доктор биологических наук, профессор кафедры гистологии, цитологии и эмбриологии, ГБОУ ВПО «Оренбургская государственная медицинская академия» Минздрава России, Россия, 460000, г. Оренбург, ул. Советская д. 6, тел.: (3532) 77-61-03, e-mail: orgma@esoo.ru.

Васильченко Михаил Иванович, доктор медицинских наук, главный хирург, ФГУ «2 центральный военный клинический госпиталь им. П.В. Мандрыка Министерства обороны Российской Федерации», Россия, 107014, г. Москва, ул. Большая Оленья, д. 8а, тел.: (499) 785-49-50, e-mail: vasilhenko@mail.ru.

Зеленин Дмитрий Александрович, кандидат медицинских наук, ординатор урологического отделения, ФГУ «2 центральный военный клинический госпиталь им. П.В. Мандрыка Министерства обороны Российской Федерации», Россия, 107014, г. Москва, ул. Большая Оленья, д. 8а, тел.: (499) 785-49-50, e-mail: d_zelenin@inbox.ru.

УДК 616.344+616.42:615.277.3
© Н.И. Сиденко, 2013

Н.И. Сиденко

МОРФОЛОГИЧЕСКИЕ ИЗМЕНЕНИЯ СТЕНКИ ПОДВЗДОШНОЙ КИШКИ ПОСЛЕ ВОЗДЕЙСТВИЯ ХИМИОПРЕПАРАТА

ГБОУ ВПО «Омская государственная медицинская академия» Минздрава России

Курсовое внутрибрюшинное введение подопытным крысам химиопрепарата бортезомиб приводит к морфологическим изменениям в стенке подвздошной кишки и ее лимфоидных структур. Преобразования лимфоидных органов отличаются степенью выраженности и сроком их возникновения. Несмотря на то, что они свидетельствуют о повышении антигенной нагрузки на стенку тонкой кишки, в интактном организме эти изменения носят обратимый характер.

Ключевые слова: *тонкая кишка, групповые лимфоидные узелки, химиотерапия.*

N.I. Sidenko

THE MORPHOLOGICAL CHANGES OF THE ILIAC INTESTINE WALL AFTER THE INFLUENCE OF CHEMICAL MEANS

The course of intraperitoneal introduction to experimental rats by usage of chemical means «bortezomib» brought to morphological changes in the wall of iliac intestine and its lymphoid structures. The transformations of lymphoid structures differed from the degree of identification and period of the origin. In spite of the fact that they were indicative in increasing the antigenic load on the wall of the small intestine, in intact organism these changes had the reversible nature.

Key words*: small intestine, group lymphoid nodules, chemotherapy.*

Введение. Накопленный научный материал свидетельствует о том, что химиотерапия зачастую приводит к изменениям со стороны пищеварительной системы. В первую очередь, противоопухолевые препараты оказывают воздействие на активно пролиферирующие и дифференцирующиеся клетки тканей, к которым относится и эпителий тонкой кишки [4, 5]. Способность последнего к быстрому обновлению повышает его чувствительность к воздействию химиопрепаратов, вместе с тем, обеспечивает быструю физиологическую и репаративную регенерацию [1, 2].

Цель: выявить в эксперименте структурно-клеточные изменения в стенке подвздошной кишки

после внутрибрюшинного введения противоопухолевого препарата бортезомиб.

Материалы и методы исследования. Эксперимент проводили на белых крысах-самцах Wistar, которые были разделены на 3 группы. Первая группа (контрольная) – интактные животные. Животным второй группы в брюшинную полость вводили физиологический раствор (группа сравнения) 0,9 % – 0,5 мл на 1, 4, 8 и 11 сутки, третьей – бортезомиб из расчета 1 мг/кг массы животного в такие же сроки. Органы для исследования (стенка подвздошной кишки и групповые лимфоидные узелки) забирали на 12, 21 и 90 сутки эксперимента.

Далее материал подвергали гистологической обработке по стандартной методике (фиксировали в жидкости Теллесницкого, обезвоживали и обезжиривали в серии восходящих спиртов, просветляли в ксилолах, заливали в парафин-воск, на ротационном микротоме изготавливали срезы толщиной 7–10 и 4–5 мкм). Срезы окрашивали гематоксилином и эозином, азур II – эозином. Анализ структурных и клеточных элементов производили с помощью МБС-10 (Россия) и микроскопа ЛОМО Микмед-2 (Россия). Количественные данные подвергали статистической обработке с использованием пакета прикладных программ Statistica 6.0.

Результаты исследования и их обсуждение. У животных группы сравнения после внутрибрюшинного введения физиологического раствора структура и клеточный состав стенки подвздошной кишки соответствовали контрольным значениям.

После одного курса введения противоопухолевого препарата бортезомиб (на 12 сутки) отмечали существенное увеличение общей площади среза стенки подвздошной кишки за счет увеличения площадей всех ее оболочек. Увеличение площадей подслизистой основы и мышечной оболочки обусловлены возрастанием площади интерстициальных пространств почти в 3 раза, что может служить свидетельством недостаточности дренажных процессов. В составе кишечных ворсинок обнаруживали увеличение доли центральных лимфатических сосудов, что косвенно свидетельствует об усилении процессов лимфообразования и затруднении оттока лимфы [4, 5].

В слизистой оболочке подвздошной кишки возросла численность почти всех клеточных форм, выражена лимфоцитарная инфильтрация, что не исключает активацию местных защитных механизмов. Однако снижение процентного содержания эпителиоцитов, увеличение числа макрофагов и дегенерирующих форм клеток преимущественно в слизистой оболочке подвздошной кишки свидетельствуют о развитии в ней деструктивных процессов. Повышение митотического индекса в эпителиальном пласте слизистой оболочки указывает на сохранение регенераторных процессов.

На 12 сутки эксперимента отмечали увеличение общей площади среза пейеровой бляшки, главным образом, за счет увеличения площади вторичных лимфоидных узелков и их центров размножения. В их составе повышается число макрофагов и бластных форм клеток почти в 2 раза. В увеличенной по площади мантийной зоне возрастает общая численность клеток, преимущественно за счет малых лимфоцитов. Такая перестройка групповых лимфоидных узелков является признаком антигенной стимуляции и свидетельствует об активации ее детоксикационной функции [6]. Доля межузелковой зоны снижалась в эти сроки, что можно расценивать как уменьшение дренажной функции регионарных скоплений лимфоидной ткани.

На 21 сутки эксперимента восстановления морфометрических показателей стенки подвздошной кишки не происходит. Несмотря на то, что общая площадь поперечного сечения стенки подвздошной кишки снизилась по сравнению с 12 сутками, она осталась выше значений групп контроля и сравнения. Это связано с тем, что площади интерстициальных пространств и центральных лимфатических сосудов, хоть и уменьшились в сравнении с предыдущим сроком наблюдения, однако значений контроля не достигли**.** С одной стороны, это может свидетельствовать о снижении продукции тканевой жидкости, а, с другой, о сохранении недостаточности дренажной функции лимфатического региона. Вследствие чего на 21 сутки отек стенки подвздошной кишки сохраняется.

Несмотря на то, что в слизистой оболочке подвздошной кишки отмечали тенденцию к восстановлению клеточного состава, число лимфоцитов и митотический индекс в этот период оставались повышенными. Наряду с этим, доля эпителиоцитов сохранялась сниженной.

На 21 сутки эксперимента еще больше увеличилась общая площадь среза пейеровой бляшки, площадь ее вторичных лимфоидных узелков (как за счет центров размножения, так и за счет мантийной зоны) в сопоставлении с группой сравнения и значениями в предыдущий срок эксперимента. В центрах размножения вторичных лимфоидных узелков возросло число средних лимфоцитов и эозинофилов, увеличилось количество бластных форм клеток, а число малых лимфоцитов уменьшилось. Данные преобразования объясняются тем, что пейеровы бляшки находятся в зоне высокой антигенной стимуляции. К тому же это является морфологическим показателем того, что именно в стенке кишки наиболее вос-

требованы в этот период детоксикационные процессы. В мантийной зоне увеличилось количество малых лимфоцитов, как следствие, доля ретикулярных клеток снизилась. Доля межузелковой зоны оставалась сниженной и на 21 сутки, вероятно, дренажная функция регионарных скоплений лимфоидной ткани по-прежнему снижена, в сравнении с детоксикационной [3].

На 90 сутки эксперимента морфометрические преобразования стенки подвздошной кишки соответствовали значениям контроля и не отличались от показателей группы сравнения, что указывает на обратимый характер изменений, вызванных введением одного курса бортезомиба.

Таким образом, после одного курса внутрибрюшинного введения противоопухолевого препарата бортезомиба (на 12 сутки эксперимента) в стенке подвздошной кишки обнаружены выраженные структурно-клеточные изменения, которые свидетельствуют о повышении его функциональной активности в условиях возросшей антигенной нагрузки (выраженная лимфоцитарная инфильтрация слизистой оболочки, в пейеровых бляшках – увеличение площади вторичных лимфоидных узелков, в увеличенных по площади герминативных центрах – возрастание количества бластных форм клеток, в мантийной зоне – малых лимфоцитов). Вместе с тем, увеличение числа макрофагов и дегенерирующих форм клеток преимущественно в слизистой оболочке подвздошной кишки свидетельствует о развитии деструктивных процессов в ней. Значительное увеличение площади интерстициальных пространств во всех оболочках подвздошной кишки, в ворсинке – площади центральных лимфатических сосудов, свидетельствует об усилении процессов лимфообразования и недостаточности дренажной и транспортной функций.

На 21 сутки эксперимента полного восстановления морфометрических показателей стенки подвздошной кишки и ее групповых лимфоидных узелков не происходит. Более того, в пейеровой бляшке в этот период изменения максимальны в сравнении с предыдущим сроком наблюдения, что свидетельствует об активном антигенном воздействии и является морфологическим критерием повышения интенсивности детоксикационных процессов в стенке кишки.

Выявленные структурно-клеточные изменения в стенке подвздошной кишки и ее групповых лимфоидных узелках на 21 сутки свидетельствуют о том, что начало второго курса введения химиопрепарата в этот период может способствовать развитию более выраженных структурно-функциональных изменений как в объектах исследования, так и в организме в целом.

В отдаленном периоде (на 90 сутки) после отмены бортезомиба измененные показатели объектов исследования восстановились, что обеспечило обратимый характер преобразований структурных компонентов стенки кишки, вызванных введением химиопрепарата.

Заключение. Интактный организм обладает высокой резистентностью и без дополнительной помощи способен восстановиться после одного курса химиотерапии, но только в отдаленный период.

Список литературы

1. Аруин, Л. И. Морфологическая диагностика болезней желудка и кишечника : монография / Л. И. Аруин, Л. Л. Капуллер, В. А. Исаков. – М. : Триада-Х, 1998. – 483 с.
2. Бородин, Ю. И. Организация микрорайона слизистых оболочек органов пищеварения в условиях патологии и коррекции энтеросорбентами / Ю. И. Бородин, Н. П. Бгатова, Н. В. Терентьева и др. // Морфология. – 2002. – Т. 121, № 2–3. – С. 24.
3. Васильева, О. В. Функциональная анатомия лимфатического региона подвздошной кишки в норме и при различных вариантах нарушения микробного равновесия : дис. … канд. мед. наук / О. В. Васильева. – Омск, 2005. – 176 с.
4. Майбородин, И. В. Сходство и различие реакции пейеровых бляшек и брыжеечных лимфатических узлов крыс на полихимиотерапию / И. В. Майбородин, В. И. Майбородина, С. В. Позднякова, О. Р. Грек // Антибиотики и химиотерапия. – 2005. – Т. 50, № 2–3. – С. 8–13.
5. Майбородина, В. И. Особенности изменений структуры лимфоидных структур тонкой кишки и брыжеечных лимфатических узлов крыс после введения комплекса противоопухолевых препаратов / В. И. Майбородина, С. В. Позднякова, О. Р. Грек и др. // Журнал экспериментальной и клинической медицины. – 2006. – № 1–2. – С. 18–24.
6. Сапин, М. Р. Новый взгляд на место и функции лимфатической системы / М. Р. Сапин // Морфология. – 2002. – Т. 121, № 2–3. – С. 140.

Сиденко Надежда Ивановна, ассистент кафедры анатомии человека, ГБОУ ВПО «Омская государственная медицинская академия» Минздрава России, Россия, 644099, г. Омск, ул. Партизанская, д. 20, тел.: (3812) 24-43-84, 27-53-71, e-mail: sidenko.nadejda@yandex.ru.

УДК 616.728.3-002-073.77-089.28/.29
© В.Д. Сикилинда, А.В. Алабут, Н.Ю. Салум, А.В. Бондаренко, 2013

В.Д. Сикилинда, А.В. Алабут, Н.Ю. Салум, А.В. Бондаренко

ИСПОЛЬЗОВАНИЕ РЕНТГЕНОМЕТРИЧЕСКИХ ПАРАМЕТРОВ КОЛЕННОГО СУСТАВА В ПРОГНОЗИРОВАНИИ ГОНАРТРОЗА И ПЛАНИРОВАНИИ ЭНДОПРОТЕЗИРОВАНИЯ КОЛЕННОГО СУСТАВА

ГБОУ ВПО «Ростовский государственный медицинский университет» Минздрава России

Исследованы рентгенометрические параметры больных с травмами и заболеваниями коленного сустава с целью выявления и оценки дисплазии. У 21,8 % пациентов выявлены элементы дисплазии мыщелков, из них у 87,3 % пациентов выявлены нарушения оси конечности, смещения большеберцовой кости на 3–2 мм. У 12,01 % пациентов наблюдалось высокое, а у 7,76 % низкое положение надколенника. Разница по фронтальному размеру в 3–5 мм выявлена у 37,93 %, а разница более 6 мм – у 15,52 % больных. Дисплазии у молодых пациентов требуют диспансерного наблюдения в связи с высоким риском развития гонартроза. Знание характера дисплазии определяет выбор оптимальной модели эндопротеза и тип доступа.

Ключевые слова: *дисплазия коленного сустава, остеоартроз, эндопротезирование коленного сустава.*

V.D. Sikilinda, A.V. Alabut., N.Yu. Salum, A.V. Bondarenko

THE USAGE OF X-RAY DATA DIMENSIONS OF KNEE JOINT IN PREDICTION OF GONARTHROSIS AND PLANNING OF ENDOPROSTHESIS REPLACEMENT OF KNEE JOINT

There were investigated X-ray data dimensions of patients with injuries and diseases of the knee joint in order to identify and assess signs of dysplasia. In 21,8 % of patients identified elements of the condyle dysplasia, 87,3 % of them had infringement axis of the limb and the displacement of the tibia for 3-12 mm 12,01 % of the patients had high position of the patella and 7,76 % had low position of the patella. The difference in the size of the frontal equal to 3-5 mm was found in 37,93 %, and the difference of more than 6 mm – in 15,52 % of patients. Dysplasia in young patients required regular check-up due to the high risk of gonarthrosis. Knowledge of the nature of dysplasia determines the choice of the optimal model of the endoprosthesis and the type of access.

Key words: *knee-joint, dysplasia, gonarthrosis, replacement of knee joint.*

Введение. Деформация крупных суставов нижних конечностей является наиболее частой причиной развития ортопедических заболеваний, которые нередко приводят к ранней инвалидности [2]. Количество разрушений суставов, обусловленных диспластической патологией как первопричиной, значительно превышает количество травматических повреждений [1, 4]. Генетическая полиморфность диспластических проявлений предопределяет разнообразие клинических симптомов и рентгенологических признаков, их выраженность и разнообразные взаимосвязи между ними формируют широкий спектр патологии. Все это требует разнообразных диагностических исследований, соответствующих хирургических вмешательств и новых подходов к физической реабилитации подобных больных [3].

Цель: выявить и оценить дисплазий коленного сустава для прогнозирования развития гонартроза и оптимизировать предоперационное планирование вмешательств на коленном суставе, основанное на многофакторном анализе.

Материалы и методы исследования. Сотрудниками кафедры травматологии и ортопедии ГБОУ ВПО «Ростовский государственный медицинский университет» Минздрава России разработана карта рентгенологической оценки коленного сустава. В карте исследования учтены особенности анатомического строения коленного сустава, врожденные дисплазии, степень выраженности дегенеративных изменений, в том числе после предшествующих травм и операций, всего 51 параметр. Градации параметров признака имеют универсальное деление на «да» и «нет», различную степень выраженности признака или количественное значение. Изучены 170 рентгенограмм, оценены особенности строения коленного сустава у жителей Южного федерального округа, которые обращались в период 2008 по 2012 гг. по поводу травм и заболеваний коленного сустава, в том числе на эндопротезирование коленного сустава. Рентгенометрические данные совмещались с данными клинического и анатомического исследования больных.

Результаты исследования и их обсуждение. У 21,8 % больных была выявлена дисплазия мыщелков большеберцовой кости. Из них симптомы «террасы», скоса, пирамиды и симптом «фасций» у 87,3 % больных сопровождались варусной и вальгусной деформацией. Величина деформации голени и выраженность дегенеративных изменений коленного сустава при этих видах дисплазии достоверно увеличивались с возрастом пациентов. При симптоме «фасции» также с корреляцией, равной единице, наблюдалось смещение большеберцовой кости на 3–12 мм относительно бедра кпереди или кзади. Угол отклонения проксимального отдела большеберцовой кости кзади у пациентов с симптомами скоса и пирамиды был выше, что необходимо учитывать при формировании проксимального опила большеберцовой кости при эндопротезировании коленного сустава. Слабая корреляция также прослежена между углом отклонения проксимального отдела большеберцовой кости кзади и шириной надколенника и шириной внутреннего мыщелка большеберцовой кости.

Индекс Катона, надколенниковый индекс, индекс Бернажо и трохлеарный индекс находились в прямой зависимости с высотой надколенника и шириной наружного мыщелка большеберцовой кости. Для оценки положения надколенника использовали индекс Insall (отношение высоты надколенника и расстояния от нижнего полиса надколенника до бугристости большеберцовой кости). Если индекс составлял 0,8, то выявляли высокое положение надколенника (patella alta), а при соотношении 1,15 – низкое положение надколенника (patella baja). При исследовании 12,01 % пациентов встретилось высокое положение надколенника, а у 7,76 % больных – низкое положение надколенника. Низкое положение надколенника может привести при эндопротезировании коленного сустава к контрактурам или может быть причиной болевого синдрома. Кроме того, при таком анатомическом строении коленного сустава выполнение малоинвазивного эндопротезирования коленного сустава затруднительно.

Головка малоберцовой кости располагалась ниже уровня сустава до 0,9 см у 16,38 % пациентов, на уровне 1,0–1,2 см – у 49,14 % больных, а ниже 1,3 см (до 2,0 см) – у 34,48 % пациентов. Высокое положение головки малоберцовой кости затрудняет выполнение значительных по величине резекций суставной поверхности большеберцовой кости, так как при этом можно повредить ветви малоберцового нерва.

При оценке соотношения суставных поверхностей бедренной и большеберцовой костей было выявлено совпадение по фронтальному размеру у 46,55 % больных. По данным исследователей, чаще всего размеры мыщелков бедренной и большеберцовой костей совпадают по фронтальному размеру или имеют небольшую разницу в 1–2 мм. Разница в 3–5 мм была выявлена у 37,93 % пациентов, а разница более 6 мм – у 15,52 % больных. Симметричными или с симметричным неравенством фронтальной ширины были мыщелки у 53,45 % пациентов. У 46,55 % больных имелось латеральное отклонение мыщелка большеберцовой кости более 5 мм (предел 10 мм). При значительной разнице во фронтальной величине мыщелков важно выбирать модель эндопротеза, допускающую совмещение бедренного и большеберцовой компонента эндопротеза с шагом в 2 размера.

В предоперационном планировании эндопротезирования коленного сустава у больных с импрессией мыщелка, симптомами «террасы» и «фасции» требуется дополнительное использование костной пластики с целью коррекции оси конечности. Выраженная кистозная перестройка мыщелков бедренной и большеберцовой кости в 92,1 % случаев сопровождалась остеопорозом, подтвержденным остеоденистометрическим исследованием. Именно у этой группы больных важно предусмотреть в предоперационном периоде наличие удлиняющей офсетной ножки для большеберцового компонента протеза с целью увеличения стабильности эндопротеза.

Заключение. Выявление дисплазий коленного сустава у молодых пациентов требует их дальнейшего диспансерного наблюдения в связи с высоким риском развития гонартроза. Травмы и заболевания на фоне дисплазий протекают более тяжело и требуют особых подходов реабилитации. Знание закономерностей строения коленного сустава при различных видах дисплазии является определяющим в выборе оптимальной модели эндопротеза при протезировании коленного сустава.

Список литературы

1. Амжад Хамдони Исследование влияния предоперационной реабилитации на результаты лечения повреждений диспластически измененного коленного сустава / Амжад Хамдони // Теорія та методика фізичного виховання. – 2009. – № 5. – С. 46–50.

2. Белокрылов, Н. М. Врожденные и приобретенные деформации крупных суставов нижних конечностей у детей : автореф. дис. … д-ра мед. наук / Н. М. Белокрылов. – Пермь, 2005. – 24 с.

3. Мосаб, С. Х. Амуди Диспластический коленный сустав – гонартроз (Концепция диагностики, лечения и физической реабилитации) / Мосаб С. Х. Амуди, Б. А. Пустовойт // Физическое воспитание студентов творческих специальностей. – 2008. – № 1. – С. 92–97.

4. Сименач, Б. И. Коленный сустав – дисплазия – спорт – лечение – физическая реабилитация / Б. И. Сименач, В. И. Маколинец // Слобожанский науково-спортивний вісник. – 2010. – № 4. – С. 95–97.

Сикилинда Владимир Данилович, доктор медицинских наук, заведующий кафедрой травматологии и ортопедии, ГБОУ ВПО «Ростовский государственный медицинский университет» Минздрава России, Россия, 344022, г. Ростов-на-Дону, пер. Нахичеванский, д. 29, тел.: (863) 201-43-90, e-mail: okt@rostgmu.ru.

Алабут Анна Владимировна, кандидат медицинских наук, заведующая отделением ортопедии и реконструктивно-пластической хирургии клиники ГБОУ ВПО «Ростовский государственный медицинский университет» Минздрава России, Россия, 344022, г. Ростов-на-Дону, пер. Нахичеванский, д. 29, тел: (863) 201-43-90, e-mail: alabut@mail.ru.

Салум Незам Юсеф, аспирант кафедры травматологии и ортопедии, ГБОУ ВПО «Ростовский государственный медицинский университет» Минздрава России, Россия, 344022, г. Ростов-на-Дону, пер. Нахичеванский, д. 29, тел: (863) 201-43-90, e-mail: okt@rostgmu.ru.

Бондаренко Александр Викторович, ординатор кафедры травматологии и ортопедии, ГБОУ ВПО «Ростовский государственный медицинский университет» Минздрава России, Россия, 344022, г. Ростов-на-Дону, пер. Нахичеванский, д. 29, тел: (863) 201-43-90, e-mail: okt@rostgmu.ru.

УДК 612.014.5:616.711-007.55-053.2
© Т.М. Сикоренко, О.А. Аксенова, 2013

Т.М. Сикоренко, О.А. Аксенова

ОСОБЕННОСТИ АНАТОМИЧЕСКИХ КОМПОНЕНТОВ СОМАТОТИПА ДЕТЕЙ СО СКОЛИОЗОМ ПЕРИОДА ВТОРОГО ДЕТСТВА

ГБОУ ВПО «Ростовский государственный медицинский университет» Минздрава России

В результате изучения компонентного состава тела детей, страдающих сколиозом, выявлена характерная принадлежность к микросомному, микромезосомному типам при низкой степени выраженности мышечного и жирового компонентов тела, при содержании костного компонента ниже среднего. У обследованных девочек слабое развитие костной массы более выражено, чем у мальчиков. Результаты соматометрии и соматотипирования послужат основанием для индивидуального подхода при проведении массовой диспансеризации детского населения и выявлении групп риска по возникновению и прогрессированию сколиотической деформации.

Ключевые слова: *соматометрия, соматотип, сколиоз.*

T.M. Sikorenko, O.A. Aksenova

THE ANATOMIC FEATURES OF CHILDREN SOMATOTYPE WITH THE SCOLIOSIS OF PERIOD OF THE SECOND CHILDHOOD

The result of study of componental structure of body of children suffering from the scoliosis revealed characteristic accessory to microsomic, micromesosomic types at low degree of expressiveness of muscular and fatty components of the body at the maintenance of bony component below the average degree was defined. The surveyed girls had the poor development of bony weight, it was more expressive, than in boys. The result of somatometry may form the basis for an individual approach to carrying out mass prophylactic medical examination of the children population revealing groups of risk in occurrence and progressing of scoliotic deformation.

Key words: *somatometry, somatotype, scoliosis.*

Введение. Разработка принципиально новых комплексных подходов к характеристике здоровья человека на конституциональной основе является важной задачей интегративной антропологии и практической медицины [4, 5]. В условиях усиления техногенных влияний и негативных последствий урбанизации важное значение приобретает изучение заболеваний позвоночного столба [6]. Сколиоз относится к числу наиболее сложных проблем современной ортопедии, так как распространенность его среди детского и подросткового населения составляет 5–9 %, причем в настоящее время наблюдается тенденция к увеличению прогрессирующих форм сколиоза с тяжелыми осложнениями [7]. Оче-

видно, что типовые особенности опорно-двигательного аппарата влияют на течение этого заболевания [1, 3]. Однако до настоящего времени конституциональные особенности людей, страдающих сколиозом, изучены недостаточно, особенно это относится к детям.

Цель: установить соматотипологические закономерности компонентного состава тела здоровых детей периода второго детства и детей той же возрастной группы с идиопатическим сколиозом.

Материал и методы исследования. В результате соматотипирования 150 детей периода второго детства, страдающих сколиозом, находящихся на лечении в санаторно-курортной школе-интернате № 28 г. Ростова-на-Дону и 300 здоровых детей был определен соматотип по габаритному, компонентному и пропорционному уровням варьирования признаков с использованием методики Р.Н. Дорохова, В.Г. Петрухина (1989) [2].

Результаты исследования и их обсуждение. Установлено, что у мальчиков, страдающих сколиозом, преобладают микросомный (39 %), микромезосомный типы (22,3 %), среди здоровых мальчиков доминируют мезосомный (42,7 %) и макросомный типы (24,3 %). У девочек, страдающих сколиозом, преобладают микросомный (21,7 %) и микромезосомный типы (28,5 %), а среди здоровых девочек – мезосомный тип телосложения (44,5 %).

У мальчиков, страдающих сколиозом, преобладают лица с очень низким и низким содержанием жировой массы (51,7 %), у здоровых – со средним (32,4 %) и выше среднего (21,7 %) содержанием жировой массы.

У девочек, страдающих сколиозом, преобладают лица с ниже среднего содержанием жировой массы тела (54,5 %), у здоровых – с низким содержанием жирового компонента массы тела (57,6 %).

У обследованных детей обоего пола, страдающих сколиозом, преобладает низкое содержание мышечной массы тела и среднее содержание костной массы тела. В то время как среди здоровых детей преобладает низкое содержание костного и мышечного компонентов массы тела.

На основании полученных данных установлено, что среди обследованных детей, страдающих сколиозом, выявлена характерная принадлежность к микросомному, микромезосомному типам при низкой степени выраженности мышечного и жирового компонентов тела, как правило, при содержании костного компонента ниже среднего. У обследованных девочек слабое развитие костной массы более выражено, чем у мальчиков.

Заключение. Применительно к изученной популяции жителей Юга России установлены типовые особенности детей, предрасположенных к сколиозу. При массовых профилактических осмотрах детей следует обратить особое внимание на представителей микросомного типа с низким развитием жировой, мышечной и костной масс тела. Полученные в результате соматометрии и соматотипирования данные послужат основанием для индивидуального подхода при проведении массовой диспансеризации детского населения и выявлении групп риска по возникновению и прогрессированию сколиотической деформации.

Полученные результаты соматометрии и соматотипирования дополняют имеющиеся морфологические данные о конституциональных особенностях детей периода второго детства и послужат основанием для прогнозирования динамики возрастного развития детей, что необходимо для индивидуального подхода при проведении массовой диспансеризации детского населения и разработке методик физического воспитания. Ввиду информативности метода соматометрии при индивидуальной оценке типа конституции растущего организма данный метод можно рекомендовать для создания морфологической базы соматодиагностики в изучаемом регионе.

Список литературы

1. Анисимова, Е. А. Морфо-топографическое обоснование методов хирурической коррекции деформаций позвоночного столба : автореф. дис. … д-ра мед. наук / Е. А. Анисимова. – Саратов, 2009. – 46 с.

2. Дорохов, Р. Н. Новая методика соматотипирования детей и подростков / Р. Н. Дорохов, В. Г. Петрухин // Медико-педагогические аспекты подготовки юных спортсменов : сб. науч. тр. – Смоленск, 1989. – С. 4–16.

3. Мандриков, В. Б. Опорно-двигательный аппарат (аспекты клинической анатомии и реабилитологии) / В. Б. Мандриков, К. В. Гавриков, Л. В. Царапкин, А. И. Краюшкин – Волгоград : Изд-во ВолГМУ, 2008. – 134 с.

4. Никитюк, Д. Б. Применение антропометрического подхода в практической медицине: некоторые клинико-антропологические параллели / Д. Б. Никитюк, А. Л. Поздняков // Вопросы питания. – 2007. –Т. 76, № 4.– С. 26–30.

5. Николаев, В. Г. Клиническая антропология и физический статус человека / В. Г. Николаев, Л. В. Синдеева // Мат-лы докладов VIII конгресса международной ассоциации морфологов (г. Орел, 15 сентября 2006 г.) // Морфология. – 2006. – Т. 129, № 4. – С. 92.

6. Панкратова, Г. С. Медико-социальные аспекты заболеваемости сколиозом в Рязанской области / Г. С. Панкратова, Н. А. Фомина // Травматология и ортопедия России. – 2007. – № 4. – С. 50–53.

7. Юхвид, Е. В. Соматометрическая и оптико-топографическая характеристика позвоночного столба девушек 16–20 лет : автореф. дис. … канд. мед. наук / Е. В. Юхвид. – Тюмень, 2012. – 22 с.

Сикоренко Татьяна Михайловна, кандидат медицинских наук, ассистент кафедры нормальной анатомии, ГБОУ ВПО «Ростовский государственный медицинский университет» Минздрава России, Россия, 344022, г. Ростов-на-Дону, пер. Нахичеванский, д. 29, тел.: 8-928-188-50-99, e-mail: okt@rostgmu.ru.

Аксенова Ольга Александровна, кандидат медицинских наук, ассистент кафедры нормальной анатомии, ГБОУ ВПО Ростовский государственный медицинский университет Минздрава России, Россия, 344022, Ростов-на-Дону, пер. Нахичеванский, д. 29. тел.: (863) 250-40-37, e-mail: olgamed18.06@mail.ru.

УДК 572.9:572.087
© Л.В. Синдеева, В.Г. Николаев, Р.Д. Юсупов, С.А. Моисеенко, 2013

Л.В. Синдеева, В.Г. Николаев, Р.Д. Юсупов, С.А. Моисеенко

МОРФОЛОГИЧЕСКИЙ ПОРТРЕТ МОНГОЛОИДОВ СИБИРИ В СВЕТЕ УЧЕНИЯ О СОСТАВЕ ТЕЛА ЧЕЛОВЕКА

ГБОУ ВПО «Красноярский государственный медицинский университет им. профессора В.Ф. Войно-Ясенецкого» Минздрава России

Изучен характер изменчивости габаритных размеров и компонентного состава тела юношей-тувинцев, хакасов и европеоидов, постоянно проживающих на территории Восточной Сибири. Для представителей тувинского этноса характерна склонность к астенизации телосложения, проявляющейся меньшими значениями длины и массы тела, параметров грудной клетки и компонентов массы тела. Морфологические признаки хакасов практически не отличаются от европеоидов вследствие процессов активной метисации.

Ключевые слова: *состав тела, длина тела, масса тела, антропометрия*.

L.V. Sindeeva, V.G. Nikolaev, R.D. Yusupov, S.A. Moiseenko

THE MORPHOLOGICAL PORTRAIT OF MONGOLOIDS IN SIBERIA FROM POSITIONS OF THE DOCTRINE ABOUT BODY COMPOSITION OF THE PERSON

The character of variability of overall dimensions and componental structure of the body of young men-Tuvinians, Khakases and Europians, constantly living on the territory of the Eastern Siberia was studied. The representatives of the Tuva ethnos were characterized to astenic constitution with less length smaller weight of body, parameters of thorax and components of body weight. The morphological signs of Khakases practically were not different from Europian thanks to processes of active metisation.

Key words*: body composition, length of body, body weight, anthropometry.*

Введение. На протяжении последних 100 лет Восточная Сибирь представляет значительный интерес для антропологов (как классической направленности, так и биомедицинского направления), поскольку является своеобразной территорией, характеризующейся весьма неоднородным этническим составом. Аборигенным населением Сибири являются представители большой монголоидной расы. Вплоть до XVI в. коренные жители, будучи изолированными территориально, сохраняли свой исходный облик. Географическая изоляция была нарушена с проникновением в Сибирские земли европеоидов. Процессы метисации сформировали новый морфофенотип, который у различных этно-территориальных групп значительно варьирует. Многочисленные исследования показывают, что степень выраженности монголоидно-

го компонента не только характеризует внешний облик этноса, но и определяет его норму реакции, характер адаптационных процессов и, как следствие, влияет на его здоровье.

С точки зрения классической антропологии монголоидная раса изучена весьма полно – в многочисленных научных публикациях, учебных пособиях облик монголоида описывается четко и не подвергается никаким сомнениям [1, 3]. В то же время значительно меньше внимания уделяется этнической изменчивости физического развития и составу тела с позиций биомедицинской и клинической антропологии. Известно, что состав тела является индикатором обменных процессов в организме, как в норме, так и при развитии каких-либо патологических состояний. Количество жировой, мышечной и костной тканей определяется не только возрастом и половой принадлежностью, но и расовыми особенностями. В этой связи закономерно возникает вопрос: то, что является нормальным для одного этноса, может ли быть эталоном нормы для другого? Большинство исследователей ответят на этот вопрос отрицательно. Для того чтобы определить границы нормальных значений того или иного признака, необходимо знать исходный средний уровень этого признака в популяции. Этот постулат определяет и актуальность, и цель исследования.

Цель: выявить этнические особенности габаритных размеров, а также степени развития жирового, мышечного и костного компонентов массы тела у представителей различных групп сибирских монголоидов на примере мужского населения юношеского возраста. Реализация поставленной цели происходила путем последовательного решения следующих задач: провести антропометрическое обследование молодых мужчин – жителей Тывы, Хакасии и Бурятии с последующим расчетом состава тела; сравнить полученные данные с аналогичными, полученными при обследовании европеоидного населения.

Материалы и методы исследования. Было обследовано 258 юношей 17–21 года с выраженными монголоидными чертами, из них 137 тувинцев и 121 хакас. В качестве группы сравнения использованы результаты обследования 314 европеоидов аналогичного возраста, постоянно проживающих на территории Восточной Сибири. Всем юношам проведена антропометрия по В.В. Бунаку [2]. На основании антропометрических показателей вычисляли абсолютное количество жировой, мышечной и костной тканей по формулам J. Matiegka [5], после чего проводили расчет процентного содержания компонентов состава тела относительно его массы.

Статистическую обработку начинали с оценки характера распределения признаков. Учитывая, что большинство исследуемых показателей имели отличное от нормального распределение, была предпринята попытка нормализации выборки с помощью преобразования G. Box-D. Cox, что при обработке полученных данных позволило применить непараметрические методы статистического анализа. Достоверность различий оценивали по критерию Стьюдента (t). Различия признавали статистически значимыми при $p < 0,05$.

Результаты исследования и их обсуждение. Анализ габаритных размеров представителей различных этнических групп и сравнение их с европеоидами показал высокую степень антропологического сходства между хакасами и европеоидами. По длине и массе тела, параметрам грудной клетки между данными группами не было выявлено статистически значимых различий (табл.). Такое сходство между двумя различными на первый взгляд этносами обусловлено, видимо, высокими процессами метисации. С точки зрения географической изоляции Хакасия не является труднодоступным регионом для проникновения «чужеродного» генетического материала, следствием чего является значительное преобладание в Республике русского населения, при этом доля лиц, считающих себя хакасами, по данным последней переписи населения, не превышает 11 %. Соответственно, процент «чистых» хакасов, не подверженных влиянию метисации хотя бы в пределах трех поколений, на сегодняшний день точно не известен.

По параметрам состава тела (как в абсолютных значениях, так в процентах от массы тела) между хакасами и европеоидами также не было выявлено различий. Содержание в организме жировой, мышечной и костной тканей было у них практически одинаковым.

Таблица

Некоторые антропометрические показатели и компонентный состав тела в зависимости от этнической принадлежности

Габаритные размеры и параметры состава тела	Этническая группа			Достоверность различий
	1	2	3	
	Тувинцы n = 137	Хакасы n = 121	Европеоиды n = 314	
1	2	3	4	5
Длина тела, см	169,47 ± 0,19	175,99 ± 0,36	176,90 ± 0,23	$p_{1-3,\ 1-2}<0,001$; p_{2-3} нет
Масса тела, кг	61,52± 0,54	69,45 ± 0,99	70,67 ± 0,54	$p_{1-3,\ 1-2}<0,001$; p_{2-3} нет

1	2	3	4	5
Обхват грудной клетки, см	87,93 ± 0,20	91,03 ± 0,71	91,77 ± 0,25	$p_{1-3,\ 1-2}<0,01$; p_{2-3} нет
Диаметр грудной клетки поперечный, см	25,07 ± 0,11	26,95 ± 0,18	27,62 ± 0,19	$p_{1-3,\ 1-2}<0,001$; p_{2-3} нет
Диаметр грудной клетки передне-задний, см	18,40 ± 0,16	19,41 ± 0,19	19,56 ± 0,10	$p_{1-3,\ 1-2}<0,01$; p_{2-3} нет
Жировая масса, кг	9,98 ± 0,11	13,31 ± 0,41	12,99 ± 0,35	$p_{1-3,\ 1-2}<0,001$; p_{2-3} нет
Жировая масса, %	16,22 ± 0,29	19,11 ± 0,50	18,53 ± 0,41	$p_{1-3,\ 1-2}<0,001$; p_{2-3} нет
Мышечная масса, кг	26,19 ± 0,76	30,30 ± 0,88	31,90 ± 0,69	$p_{1-3,\ 1-2}<0,001$; p_{2-3} нет
Мышечная масса, %	42,57 ± 0,11	43,62 ± 0,16	44,13 ± 0,14	$p_{1-3,\ 1-2}<0,001$; p_{2-3} нет
Костная масса, кг	10,40 ± 0,08	11,95 ± 0,06	11,97 ± 0,09	$p_{1-3,\ 1-2}<0,001$; p_{2-3} нет
Костная масса, %	16,90 ± 0,12	17,20 ± 0,08	17,1 ± 0,09	$p_{1-3,\ 1-2}<0,05$; p_{2-3} нет

В отличие от хакасов, тувинцы имели ярко выраженные особенности строения тела по сравнению с европеоидами: для них характерны меньшие длина тела и масса тела, узкая грудная клетка (как по окружности, так и во фронтальной и сагиттальной плоскостях).

При анализе состава тела тувинцев зарегистрированы достоверно меньшие абсолютные и относительные значения всех параметров состава тела. Однако в отношении этнических различий жировой массы у нас возникли некоторые сомнения в достоверности полученных результатов, связанные с наличием противоречий с данными, полученными нами ранее. В последнее время для оценки состава тела (прежде всего, жировой массы) используются более объективные, чем антропометрия методы, основанные на различиях физических свойств живых тканей. В наших предыдущих исследованиях применялся метод биоимпедансометрии, в ходе которого было обнаружено несоответствие результатов двух методик именно у представителей тувинского этноса. Из этого следует, что антропометрические формулы оценки абсолютного количества жировой ткани в организме требуют некоторой коррекции путем введения поправочного коэффициента. Наше мнение согласуется с данными Э.Г. Мартиросова с соавт. [4], которые считают все существующие формулы этноспецифичными.

Так или иначе, различия между тувинцами и представителями других этно-территориальных групп присутствуют и обусловлены, видимо, специфическими особенностями климата, характера питания, географически изолированным положением Республики Тува, а также влиянием на растущий организм социальных факторов. Не секрет, что сегодня уровень жизни в Республике значительно ниже среднего по стране, что сказывается и на состоянии здоровья, одним из морфологических проявлений которого является своеобразный морфофенотип.

Заключение.

1. Монголоидный компонент определяет не только характерный тип лица и головы, но и оказывает влияние на соматический статус в виде различий габаритных размеров и компонентного состава тела.

2. Высокую степень морфологического сходства с европеоидами обнаруживают хакасы как наиболее метисированный этнос с наименьшим влиянием монголоидного компонента на морфофенотип.

3. Морфологический портрет юноши-тувинца можно обозначить как склонный к астенизации тип, для которого характерны уменьшение габаритных размеров и снижение содержания в организме жировой, мышечной и костной тканей.

4. Для объективизации оценки состава тела неевропеоидного населения необходимо проведение обследования несколькими методами с выявлением погрешностей измерений и введением поправок в этноспецифические аналитические формулы расчета жировой массы.

Список литературы

1. Агоол, Е. М. Конституциональные особенности тувинских юношей и девушек разных этнических и социальных групп / Е. М. Агоол // Физическая культура : воспитание, образование, тренировка. – 2008. – № 1. – С. 24–28.

2. Бунак, В. В. Методика антропометрических исследований / В. В. Бунак. – М.-Л. : Госмедиздат, 1931. – 222 с.

3. Козлов, А. И. Морфофункциональные характеристики представителей популяций Урала и Сибири, относящихся к различным этносам / А. И. Козлов, Г. Г. Вершубская // Горизонты антропологии : труды Международной научной конференции памяти акад. В. П. Алексеева (г. Москва, Салтыковка, 20–22 сентября 1994 г.) / отв. ред. Т. И. Алексеева. – М. : Наука, 2003. – С. 499–503.

4. Мартиросов, Э. Г. Технологии и методы определения состава тела человека / Э. Г. Мартиросов, Д. В. Николаев, С. Г. Руднев. – М. : Наука, 2006. – 248 с.
5. Matiegka, J. The testing of physical efficiency / J. Matiegka // Am. J. Phys. Anthropol. – 1921. – Vol. 4, № 3. – P. 223–230.

Синдеева Людмила Викторовна, кандидат медицинских наук, доцент кафедры анатомии и гистологии человека, ГБОУ ВПО «Красноярский государственный медицинский университет им. профессора В.Ф. Войно-Ясенецкого» Минздрава России, Россия, 660022, г. Красноярск, ул. Партизана Железняка, д. 1, тел.: (391) 220-98-49, e-mail: lsind@mail.ru.

Николаев Валериан Георгиевич, доктор медицинских наук, профессор кафедры анатомии и гистологии человека, ГБОУ ВПО «Красноярский государственный медицинский университет им. профессора В.Ф. Войно-Ясенецкого» Минздрава России, Россия, 660022, г. Красноярск, ул. Партизана Железняка, д. 1, тел.: (391) 220-98-49, e-mail: anatomiy_kgma@bk.ru.

Юсупов Руслан Доккаевич, кандидат медицинских наук, ассистент кафедры-клиники хирургической стоматологии, ГБОУ ВПО «Красноярский государственный медицинский университет им. профессора В.Ф. Войно-Ясенецкого» Минздрава России, Россия, 660022, г. Красноярск, ул. Партизана Железняка, д. 1, тел.: (391) 220-22-92, e-mail: doctoryusupov@mail.ru.

Моисеенко Сергей Алексеевич, кандидат медицинских наук, доцент кафедры-клиники стоматологии детского возраста, ГБОУ ВПО «Красноярский государственный медицинский университет им. профессора В.Ф. Войно-Ясенецкого» Минздрава России, Россия, 660022, г. Красноярск, ул. Партизана Железняка, д. 1, тел.: (391) 212-89-22, e-mail: doctoryusupov@mail.ru.

УДК 611. 81:616.13.004.6-053.9
© А.В. Смирнов, Е.В. Горелик, А.И. Краюшкин, М.Н. Марютин, 2013

А.В. Смирнов, Е.В. Горелик, А.И. Краюшкин, М.Н. Марютин

СРАВНИТЕЛЬНАЯ ХАРАКТЕРИСТИКА МОРФОМЕТРИЧЕСКИХ ПАРАМЕТРОВ ГИППОКАМПА У ЛИЦ ПОЖИЛОГО ВОЗРАСТА

ГБОУ ВПО «Волгоградский государственный медицинский университет» Минздрава России

Проведено морфометрическое изучение правого и левого гиппокампов у лиц пожилого возраста. Сравнительный анализ макроморфометрических параметров гиппокампа показал, что наибольшую вариабельность демонстрировали длина гиппокампа, ширина в области пальцев и ножки. Установлена морфологическая межполушарная ассиметрия и половой диморфизм среди морфометрических параметров гиппокампа.
Ключевые слова: *гиппокамп, морфометрические параметры, пожилой возраст.*

A.V. Smirnov, E.V. Gorelik, A.I. Krayushkin, M.N. Maryutin

THE COMPARATIVE ANALYSIS OF MORPHOMETRIC PARAMETERS OF THE HIPPOCAMPUS IN THE ELDERLY AGE

The morphometric study of right and left hippocampus in elderly age was made. The comparative analysis of morphometric parameters of hippocampus has shown the greatest variability in the length, the width of fingers and foot. The morphological interhemispheric asymmetry and sexual dimorphism of morphometric parameters of the hippocampus were established.
Key words: *hippocampus, morphometric parameters, elderly age.*

Введение. Одной из актуальных социальных проблем здравоохранения является широкая распространенность атеросклероза артерий головного мозга. При церебральном атеросклерозе наблюдаются нарушения мозгового кровообращения, в том числе инсульт, различные стадии сосудистой деменции, сопровождающейся психическими расстройствами [1]. Главную роль в интегративной деятельности мозга играет лимбическая система. Исследование гиппокампа как основного звена лимбиче-

ской системы является одной из ведущих задач нейроморфологии, от решения которой зависит психическое здоровье человека, возможное лечение и профилактика ряда заболеваний [3]. Несмотря на многочисленные литературные данные, посвященные проблеме церебрального атеросклероза [1, 3, 4], морфологические особенности гиппокампа в пожилом возрасте остаются малоизученными.

Цель: исследовать морфологические закономерности строения гиппокампа у лиц пожилого возраста.

Материалы и методы исследования. Для настоящего исследования был взят аутопсийный материал гиппокампов у лиц мужского (n = 35) и женского (n = 34) пола пожилого возраста. Морфометрия гиппокампа включала в себя определение параметров: продольного (длина гиппокампа), поперечного (ширина гиппокампа), а также объема гиппокампа. Анализ количественных показателей выполняли на IBM с использованием статистического программного пакета Statistica 6.0.

Результаты исследования и их обсуждение. Полученные количественные данные макроструктуры гиппокампа в пожилом возрасте демонстрируют различия его строения между правым и левым полушариями, а также половые различия. Количественное исследование макроморфоструктуры гиппокампа выявило достоверные различия по ряду показателей, которые представлены в таблице.

Таблица

Макроморфометрические показатели гиппокампа лиц пожилого возраста (M ± m, см)

Параметры гиппокампа	Мужчины		Женщины	
	левый	правый	левый	правый
Ширина в области пальцев	1,42 ± 0,052	1,53 ± 0,053	1,51 ± 0,052	1,62 ± 0,069
Ширина в средней части	0,92 ± 0,048*	1,04 ± 0,033*	1,01 ± 0,042	1,05 ± 0,054
Ширина в области ножки	0,93 ± 0,031	0,9 ± 0,032	0,99 ± 0,053	0,95 ± 0,039
Длина	5,25 ± 0,138**	4,91 ± 0,186♦	4,24 ± 0,012**	4,37 ± 0,108♦
Объем ($см^3$)	5,79 ± 2,64	5,58 ± 0,401	4,9 ± 0,437	5,71 ± 0,529

*Примечание: * – $p < 0,05$; ♦ – $p < 0,01$; ** – $p < 0,001$.*

Так, у мужчин поперечные параметры гиппокампа (такие, как ширина в области пальцев, средней части и ножки) меньше, чем одноименные параметры у женщин выбранной возрастной группе. При этом правый гиппокамп как у мужчин, так и у женщин больше левого в области пальцев и средней части. Достоверно значимые различия между правым и левым гиппокампом наблюдались у мужчин в области его средней части ($p < 0,05$). Противоположную картину демонстрируют продольный параметр гиппокампа и его объем. Левый гиппокамп больше правого у лиц мужского пола на 0,34 ± 0,02 см. Наши данные межполушарной ассиметрии согласуются с исследованиями ряда авторов [2, 4], изучающих данную тематику. Достоверно значимые различия были обнаружены между левыми гиппокампами обоих полов. Так, половой диморфизм демонстрирует длина гиппокампа слева у лиц мужского пола, она значимо больше на 1,99 ± 0,5 см, по сравнению с лицами женского пола ($p < 0,001$). Значимые различия также наблюдались между правыми гиппокампами обоих полов ($p < 0,01$). У мужчин гиппокамп справа на 0,67 ± 0,01 см больше, чем у женщин.

Заключение. Полученные морфометрические данные свидетельствуют о межполушарной ассиметрии, половом диморфизме гиппокампа у лиц пожилого возраста. У мужчин гиппокамп характеризуется меньшими параметрами по ширине и значительно большими по длине. У лиц женского пола, наоборот, поперечные параметры гиппокампа больше, а продольные меньше. Правый гиппокамп у лиц женского пола демонстрирует большие показатели во всех морфометрических измерениях. У лиц мужского пола только характеристика поперечных показателей гиппокампа больше справа, а параметры продольного размера и объема гиппокампа больше слева.

Список литературы

1. Арушанян, Э. Б. Гиппокамп и нарушения познавательной деятельности / Э. Б. Арушанян, Э. В. Бейер // Журнал неврологии и психиатрии. – 2007. – Т. 107, № 7. – С. 72–77.

2. Горелик, Е. В. Особенности строения гиппокампа лиц женского пола пожилого и старческого возрастов при церебральном атеросклерозе с учетом соматотипа / Е. В. Горелик, А. В. Смирнов, А. И. Краюшкин и др. // Вестник Волгоградского государственного медицинского университета. – 2009. – № 4 (32). – С. 61–63.

3. Дунаев, В. В. Коррекция экспериментальных нарушений когнитивных функций антиоксидантами / В. В. Дунаев, С. И. Коваленко // Biomedical and biosocial anthropology. – 2004. – № 3. – С. 113–115.

4. Bast, T. Hyppocampal modulation of sensomotor processes / T. Bast, J. Feldon // Prog. Neurobiol. – 2003. – Vol. 70. – P. 319–345.

Смирнов Алексей Владимирович, доктор медицинских наук, профессор, заведующий кафедрой патологической анатомии, ГБОУ ВПО «Волгоградский государственный медицинский университет» Минздрава России, Россия, 400131, г. Волгоград, пл. Павших Борцов, д. 1, тел.: (8442) 37-58-65, e-mail: alexey-smirnov@rambler.ru.

Горелик Елена Владимировна, кандидат медицинских наук, очный докторант кафедры патологической анатомии, ГБОУ ВПО «Волгоградский государственный медицинский университет» Минздрава России, Россия, 400131, г. Волгоград, пл. Павших Борцов, д. 1, тел.: (8442) 37-58-65, e-mail: gorelikvolgmu@rambler.ru.

Краюшкин Александр Иванович, доктор медицинских наук, профессор, заведующий кафедрой анатомии человека, ГБОУ ВПО «Волгоградский государственный медицинский университет» Минздрава России, Россия, 400131, г. Волгоград, пл. Павших Борцов, д. 1, тел.: (8442) 37-58-79, e-mail: lenashi72@mail.ru.

Марютин Михаил Николаевич, ассистент кафедры анатомии человека, ГБОУ ВПО «Волгоградский государственный медицинский университет» Минздрава России, Россия, 400131, г. Волгоград, пл. Павших Борцов, д. 1, тел.: (8442) 37-59-14, e-mail: mnmar@mail.ru.

УДК 616.613-007.16-073.756.8
© А.В. Стабредов, Т.М. Шумайлова, 2013

А.В. Стабредов[1], Т.М. Шумайлова[2]

ИЗМЕНЕНИЕ ПАРМЕТРОВ ПОЧЕЧНОЙ ЛОХАНКИ ЧЕЛОВЕКА В ПРОЦЕССЕ ИНВОЛЮЦИИ ПО ДАННЫМ МУЛЬТИСПИРАЛЬНОГО КОМПЬЮТЕРНО-ТОМОГРАФИЧЕСКОГО ИССЛЕДОВАНИЯ

ГБОУ ВПО «Астраханская государственная медицинская академия» Минздрава России
ФГБУЗ «Клиническая больница № 123» Федерального медико-биологического агентства России

Изучены изменения размеров почечной лоханки при старении. Мультиспиральная компьютерная томография почек 171 человека в возрасте от 16 до 90 лет проводилась на базе отделения компьютерной диагностики ФГБУЗ «Клиническая больница № 123» Федерального медико-биологического агентства России (г. Одинцово, Московская область). Выявлено, что длина лоханки у женщин уменьшается, начиная с юношеского возраста, а у мужчин уменьшается до зрелого возраста, а начиная со зрелого возраста, увеличивается. Ширина лоханок у женщин уменьшается до зрелого возраста, а затем увеличивается. У мужчин она увеличивается, начиная с инволютивного возраста. В инволютивном и старческом возрасте на фоне уменьшения размеров почек объем лоханки относительно увеличивается.

Ключевые слова: *почечная лоханка, мультиспиральная компьютерная томография.*

A.V. Stabredov, T.M. Shumailova

THE CHANGES OF THE PARAMETERS OF THE HUMAN RENAL PELVIS IN THE PROCESS OF EVOLUTION ACCORDING TO THE DATA OF MULTISPIRAL COMPUTER-TOMOGRAPHIC INVESTIGATION

The purpose of the work: to study the variations in size of the renal pelvis in the period of senescence. Multispiral computer tomography of the kidneys of 171 people at the age from 16 to 90 years old was carried out on the basis of the computer diagnostic department of the hospital № 123 RF (Odintsovo, Moscow region). It was found out that the length of the renal pelvis decreased in females beginning from the adolescent age and in males decreased till the age of maturity and beginning with the age of maturity it increased. The width of the renal pelvis decreased till the age of maturity in females and then it increased. It increased in males beginning from involutive age. In involutive and geriatric age on the background of decreasing of the size of kidneys, the volume of renal pelvis relatively increased.

Key words: *pelvis, multispiral computer tomography.*

Введение. Вопросы морфологии чашечно-лоханочной системы в настоящее время достаточно актуальны [2, 6, 7, 8, 9]. Их освещение имеет не только теоретическое, но и большое практическое

значение в связи с появлением новых методов лечения заболеваний чашечно-лоханочного комплекса почек. Однако стереоанатомия почечных чашечек и лоханки, а также их инволютивные изменения рассмотрены лишь в единичных источниках [1].

Цель: изучить вариантную анатомию и морфологические изменения почечной лоханки при старении.

Материал и методы исследования. Мультиспиральную компьютерную томографию (МСКТ) почек 171 человека в возрасте от 16 до 90 лет проводили на базе отделения компьютерной диагностики ФГБУЗ «Клиническая больница № 123» Федерального медико-биологического агентства России (г. Одинцово, Московская область). Исследование осуществляли по показаниям, не связанным с урологическими заболеваниями. Использовали возрастную периодизацию онтогенеза по Л.К. Семеновой (1975) [4, 5].

Материал, использованный при проведении МСКТ, представлен в таблице 1.

Таблица 1

Распределение изученного материала по полу и возрасту при использовании мультиспиральной компьютерной томографии

Возрастная группа	**Количество случаев**	
Пол	**Мужской**	**Женский**
Юношеский (16–21 год)	13	12
Первый взрослый (22–30 лет)	18	13
Второй взрослый (31–40 лет)	17	13
Зрелый (41–60 лет)	15	14
Инволютивный (61–75 лет)	14	14
Старческий (старше 75 лет)	13	15
ИТОГО	90	81
ИТОГО	171	

Исследование проводили на рентгеновском мультиспиральном компьютерном томографе Aquilion 64 фирмы Toshiba (Япония). Результат отображен на рисунке 1.

Методика МСКТ включала в себя сканирование органов брюшной полости и забрюшинного пространства в портальную и экскреторную фазы после внутривенного болюсного контрастирования йодосодержащими препаратами. Контрастное вещество с концентрацией йода не менее 350 мг/мл вводили с помощью инжектора со скоростью 3,5 или 4,5 мл/сек. Необходимое и достаточное количество контрастного препарата было не менее 100 мл из расчета 1–1,5 мл на 1 кг веса пациента.

Сканирование в портальную фазу проводили на 1–1,5 мин после начала введения контрастного препарата, сканирование в экскреторную фазу – через 6 мин. Постпроцессорная обработка включала в себя построение объемных (3D) и мультипланарных реконструкций (MPR) на основе изображений обеих фаз постконтрастного сканирования.

Параметры чашечно-лоханочной системы почек измеряли по общепринятой методике [3].

Весь полученный цифровой материал был обработан с помощью стандартных программ Microsoft Office Excel, пакета Statistica 7.0. Все представленные различия количественных показателей сравнительного анализа считали значимыми при $p < 0,05$ по критериям Манна-Уитни и Стьюдента (t).

Результаты исследования и их обсуждение. Цифровые данные, полученные при измерении почечной лоханки, приведены в таблице 2.

Таблица 2

Высота, ширина и толщина почечной лоханки по данным МСКТ (M – среднее арифметическое, *∂* – среднеквадратическое отклонение, m – ошибка среднего, p – критерий значимости)

Возраст	**Пол**	**Сторона**	**Высота лоханки в мм.**				**Ширина лоханки в мм.**				**Толщина лоханки в**			
			M	***∂***	**m**	**p**	**M**	***∂***	**m**	**p**	**M**	***∂***	**m**	**p**
1	**2**	**3**	**4**	**5**	**6**	**7**	**8**	**9**	**10**	**11**	**12**	**13**	**14**	**15**
Юношеский (16–21 год)	м	Пр.	25,0	1,64	1,50	0,05	23,0	1,51	1,38	0,05	12,0	0,79	0,72	0,05
		Лев.	22,0	1,44	1,32	0,03	23,0	1,51	1,38	0,03	12,0	0,79	0,72	0,03
	ж	Пр.	23,0	1,51	1,38	0,05	23,0	1,51	1,38	0,05	7,0	0,46	0,42	0,05
		Лев.	22,0	1,44	1,32	0,04	22,0	1,44	1,32	0,04	9,0	0,59	0,54	0,04
Первый взрослый (22–30 лет)	м	Пр.	20,2	1,33	1,21	0,04	19,0	1,25	1,14	0,04	13,25	0,87	0,80	0,04
		Лев.	19,5	1,28	1,17	0,04	23,5	1,54	1,41	0,04	13,0	0,85	0,78	0,04
	ж	Пр.	21,33	1,40	1,28	0,04	19,66	1,29	1,18	0,04	10,33	0,68	0,62	0,04
		Лев.	21,33	1,40	1,28	0,04	20,0	1,31	1,20	0,04	9,66	0,63	0,58	0,04

1	2	3	4	5	6	7	8	9	10	11	12	13	14	15
Второй взрослый (31–40 лет)	м	Пр.	19,43	1,27	1,17	0,04	20,0	1,31	1,20	0,04	11,67	0,77	0,70	0,04
		Лев.	18,33	1,20	1,10	0,04	20,86	1,37	1,25	0,04	12,21	0,80	0,73	0,04
	ж	Пр.	20,5	1,34	1,23	0,03	19,0	1,25	1,14	0,03	9,2	0,60	0,55	0,03
		Лев.	19,5	1,28	1,17	0,03	18,2	1,19	1,09	0,03	11,0	0,72	0,66	0,03
Зрелый (41–60 лет)	м	Пр.	16,53	1,08	0,99	0,03	19,52	1,28	1,17	0,03	9,76	0,64	0,59	0,03
		Лев.	17,15	1,13	1,03	0,03	18,78	1,23	1,13	0,03	10,58	0,69	0,63	0,03
	ж	Пр.	19,77	1,30	1,19	0,03	18,86	1,24	1,13	0,03	11,66	0,77	0,70	0,03
		Лев.	19,47	1,28	1,17	0,03	18,78	1,23	1,13	0,03	11,52	0,76	0,69	0,03
Инволютивный (61–75 лет)	м	Пр.	19,0	1,25	1,14	0,03	19,0	1,25	1,14	0,03	11,53	0,76	0,69	0,03
		Лев.	20,36	1,34	1,22	0,03	20,72	1,36	1,24	0,03	13,9	0,91	0,83	0,03
	ж	Пр.	19,0	1,25	1,14	0,03	20,0	1,31	1,20	0,03	10,1	0,66	0,61	0,03
		Лев.	18,38	1,21	1,10	0,03	21,38	1,40	1,28	0,03	11,9	0,78	0,71	0,03
Старческий (старше 75 лет)	м	Пр.	16,83	1,10	1,01	0,02	22,25	1,46	1,34	0,02	13,16	0,86	0,79	0,02
		Лев.	19,25	1,26	1,16	0,02	28,33	1,86	1,70	0,02	14,33	0,94	0,86	0,02
	ж	Пр.	18,33	1,20	1,10	0,02	20,66	1,36	1,24	0,02	11,4	0,75	0,68	0,02
		Лев.	18,06	1,18	1,08	0,02	21,0	1,38	1,26	0,02	12,53	0,82	0,75	0,02

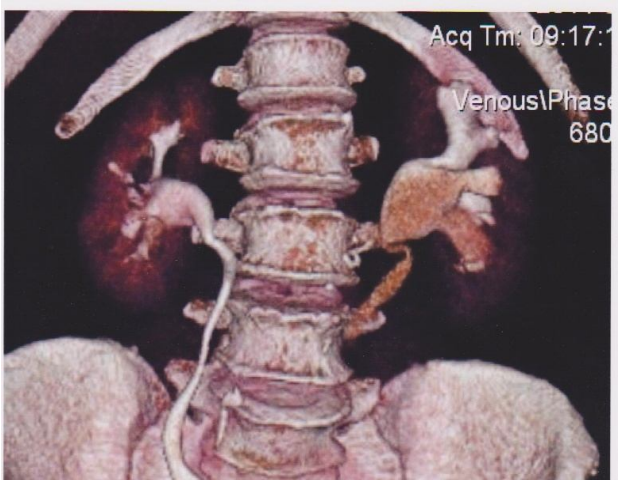

Рис. 1. Мультиспиральная компьютерная томограмма чашечно-лоханочной системы почек женщины 70 лет (двустороннее расширение почечных лоханок)

Заключение. Высота лоханки у мужчин уменьшается с юношеского до зрелого возраста, а затем (в инволютивном и старческом возрасте) увеличивается. У женщин высота лоханки на протяжении всего изученного периода уменьшается.

Ширина лоханки у мужчин уменьшается до зрелого (слева) и инволютивного (справа) периодов, а в старческом периоде онтогенеза увеличивается. У женщин ширина лоханки уменьшается до второго взрослого (слева) и зрелого (справа) возрастов, а в инволютивном и старческом возрасте увеличивается.

Толщина лоханки у мужчин как слева, так и справа увеличивается до первого взрослого периода, во втором взрослом и зрелом уменьшается, а затем (в инволютивном и старческом возрасте) вновь увеличивается. У женщин толщина лоханки равномерно увеличивается с юношеского до старческого периода.

Таким образом, в инволютивном и старческом возрасте на фоне уменьшения размеров почек, размер лоханки увеличивается, что связано как с затруднением оттока мочи, так и с изменениями структуры стенки почечной лоханки и чашечек. Расширение лоханки изменяет уродинамику, что еще больше затрудняет отток мочи у лиц данного возраста. У лиц мужского пола инволютивные изменения почечных лоханок более выражены, чем у женщин.

Список литературы

1. Бурых, М. П. Анатомия чашечно-лоханочного комплекса почки человека в постнатальном онтогенезе / М. П. Бурых. – Харьков : Знание, 2000. – 85 с.
2. Васильев, П. В. Спиральная рентгеновская компьютерная томография при нефролитиазе : автореф. дис. … канд. мед. наук. – М., 2003. – 21 с.
3. Меллер, Т. Б. Норма при КТ- и МРТ- исследованиях : пер. с нем / Т. Б. Меллер, Э. Райф. – М. : МЕДпресс-информ, 2008. – 256 с.
4. Семенова, Л. К. Морфологическое обоснование возрастной периодизации / Л. К. Семенова // Труды VII Всесоюзного съезда анатомов, гистологов и эмбриологов (г. Тбилиси, 6–13 июня 1966 г.) / редкол. : С. Н. Боголюбский и др. – Тбилиси : Мецниереба, 1966. – С. 1290–1292.
5. Семенова, Л. К. Возрастные особенности сердца и магистральных сосудов / Л. К. Семенова // Возрастные особенности сердечно-сосудистой системы детей. – М. : Педагогика, 1978. – С. 38–57.
6. El-Anany, F. G. Retrograde ureteropyeloscopic holmium laser lithotripsy for large renal calculi / F. G. El-Anany, H. M. Hammouda, H. A. Maghraby, M. A. Elakkad // B. J. U. Int. – 2001. – Vol. 88, № 9. – P. 850–853.
7. Hanley, H. G. The pelvic-ureteric junction: a cine-pyelography study. / H. G. Hanley // – Brit. J. Urology. – 1959. – Vol. 31. – P. 377–384.
8. Kaye, K. W. Detailed caliceal anatomy for endourology. / K. W. Kaye, D. B. Reinke // J. Urology, – 1984. – Vol. 132, № 6. – P. 1085–1088.
9. Olson, M. C. Urologic applications of multiplanar and three-dimensional computed tomography / M. C. Olson, H. V. Posniak // Tech. Urol. – 1995. – Vol. 1, № 3. – P. 141–149.

Стабредов Андрей Владимирович, кандидат медицинских наук, доцент кафедры гистологии, эмбриологии и цитологии, ГБОУ ВПО «Астраханская государственная медицинская академия» Минздрава России, Россия, 414000, г. Астрахань, ул. Бакинская, д. 121, тел.: (8512) 52-41-43, e-mail: agma@astranet.ru.

Шумайлова Татьяна Максимовна, врач-рентгенолог отделения компьютерной диагностики, ФГБУЗ «Клиническая больница № 123» Федерального медико-биологического агентства России, Россия, 143000, Московская область, г. Одинцово, Красногорское шоссе, д. 15, тел.: (495) 593-51-59.

УДК 616.329/33-008
© Е.В. Сосновская, 2013

Е.В. Сосновская[1,2]

ОСОБЕННОСТИ АМБУЛАТОРНОЙ ГАСТРОЭНТЕРОЛОГИЧЕСКОЙ ПОМОЩИ В УСЛОВИЯХ ЗАПАДНОЙ СИБИРИ

[1]ГБОУ ВПО ХМАО ЮГРЫ «Ханты-Мансийская государственная медицинская академия»
[2]БУ ХМАО ЮГРЫ «Окружная клинической больница»

Проведен анализ факторов, влияющих на субъективную оценку состояния здоровья пациентов (n = 950) с хроническими заболеваниями верхнего отдела желудочно-кишечного тракта в различных регионах Западной Сибири. Установлено, что особенности амбулаторного лечения пациентов связаны преимущественно с факторами, определяющими уровень оказания медицинских услуг, соблюдением стандартов, квалификацией и психоэмоциональным состоянием врачебного персонала поликлинического звена.

Ключевые слова: *здоровье пациентов, хронические заболевания, желудочно-кишечный тракт, теоретическая подготовка, эмоциональное состояние врачей, амбулаторно-поликлиническое звено, Западная Сибирь.*

E.V. Sosnovskaya

THE FEATURES OF THE AMBULATORY GASTROENTEROLOGIC HELP IN THE CONDITIONS OF WESTERN SIBERIA

The analysis of the factors influencing value judgment of the state of health of patients (n = 950) with chronic

diseases of the top part of gastroenteric tract in various regions of Western Siberia was carried out. It was established that features of out-patient treatment of patients were connected with the factors defining level of rendering of medical service, observance of standards, qualification and psychoemotional condition of the medical personnel of the polyclinic unit.

Key words: *health of patients, chronic diseases, gastroenteric tract, theoretical preparation, emotional condition, ambulatory-polyclinic unit, Western Siberia.*

Введение. Амбулаторно-поликлинические учреждения (АПУ) – ведущее звено в системе организации медико-санитарной помощи, которое обеспечивает профилактические, лечебно-диагностические и реабилитационные мероприятия, направленные на снижение заболеваемости, инвалидности и смертности. Важными являются профилактические осмотры, диспансеризация, а также гигиеническое воспитание населения и пропаганда здорового образа жизни. Совершенствование АПУ во всех регионах России осуществляется за счет ее специализации и создания многоуровневой системы [3]. По структуре амбулаторно-поликлиническое звено здравоохранения в Сибири не отличается от общероссийского [6].

Проживание в условиях Западной Сибири и Крайнего Севера оказывает отрицательное влияние на организм человека и способствует развитию хронических заболеваний [2, 5, 6]. В связи с этим необходим анализ факторов, воздействующих на субъективную оценку состояния здоровья пациентов с хроническими заболеваниями верхнего отдела желудочно-кишечного тракта в различных регионах Западной Сибири.

Цель: оценить здоровье пациентов с хроническими заболеваниями верхнего отдела желудочно-кишечного тракта, уровня теоретической подготовки и эмоционального состояния врачей амбулаторно-поликлинического звена в различных регионах Западной Сибири.

Материалы и методы исследования. Оценка состояния здоровья пациентов АПУ с хроническими заболеваниями верхнего отдела желудочно-кишечного тракта различных регионов Западной Сибири (Омск и Омская область – южные регионы; Тюмень, Тюменская область и Ханты-Мансийский национальный округ – северные регионы) проведена на основе опроса. Использовали общий опросник SF-36, который широко распространен в исследовательской практике и относится к неспецифическим методам оценки качества жизни в норме и при различных хронических заболеваниях [7].

Для определения уровня теоретической подготовки врачей (n = 88) муниципальных АПУ был разработан опросник на базе уже существующего опросника В.В. Бойко [1], который включает в себя 30 вопросов по теме диагностики и лечения гастроэнтерологических заболеваний и 5 вариантов ответа. Максимальное количество баллов, которые можно набрать за правильные ответы по всем вопросом, составляет 92.

Качество эмоциональной сферы и наличие синдрома эмоционального выгорания (СЭВ) у врачей-гастроэнтерологов (n = 64) определяли в ходе обсервационного исследования с использованием теста В.В. Бойко [1]. Результаты исследования обработаны с применением пакета программ Statistica 6.0 [4]. Проверка статистических гипотез проводилась с помощью непараметрических критериев для парного (Колмогорова-Смирнова), множественного (ANOVA Краскела-Уоллиса) сравнения, определения 95 % доверительного интервала (ДИ) и корреляционного анализа Спирмена. Нулевая гипотеза отвергалась, а альтернативная, соответственно, принималась при $p < 0,05$.

Результаты исследования и их обсуждение. Опрошенные пациенты АПУ с хроническими заболеваниями верхнего отдела желудочно-кишечного тракта сравниваемых регионов Западной Сибири оценивали свое здоровье существенно ниже контрольного уровня (здоровые лица) (табл.).

Таблица

**Качество жизни, связанное с состоянием здоровья,
у пациентов амбулаторно-поликлинических учреждений с хроническими заболеваниями
верхнего отдела желудочно-кишечного тракта южных и северных регионов Западной Сибири**

Показатели	Регионы		Контроль (здоровые)
	Южные (n = 782)	Северные (n = 168)	
1	2	3	4
1. Физическое функционирование	60,3 ± 27,1*	61,2 ± 20,2*	88,9 ± 4,2
2. Ролевое (физическое) функционирование	60,8 ± 24,8*	65,3 ± 21,4*	89,2 ± 7,8
3. Телесная боль	49,6 ± 23,0*	46,8 ± 17,6**	73,1 ± 8,4
4. Общее здоровье	41,4 ± 17,2**	39,5 ± 12,4**	78,6 ± 6,6
5. Жизнеспособность	41,9 ± 18,6**	37,9 ± 11,8**	70,2 ± 8,8
6. Социальное функционирование	64,9 ± 27,0*	58,8 ± 19,5*	88,5 ± 11,2

1	2	3	4
7. Эмоциональное функционирование	63,5 ± 24,8*	62,8 ± 21,0*	86,8 ± 11,8
8. Психологическое здоровье	47,8 ± 15,8**	42,0 ± 13,4**	81,6 ± 5,6
Физический компонент здоровья (1–4)	54,7 ± 11,9**	56,3 ± 13,5**	82,5 ± 7,1
Психологический компонент здоровья (5–8)	56,6 ± 16,0**	54,8 ± 16,7**	81,8 ± 9,4

*Примечание: * – различия статистически значимы в сравнении с контролем при $p < 0,05$, ** – при $p < 0,01$ (критерий Колмогорова-Смирнова).*

Страдали все компоненты физического и психологического здоровья, но особенно низкими оказались показатели, характеризующие телесную боль, общее здоровье, жизнеспособность и психологическое здоровье. Именно эти компоненты здоровья наиболее сильно угнетаются при воздействии на организм пациентов с хроническими заболеваниями неблагоприятных природно-климатических, профессиональных, бытовых и других внешних стрессовых факторов [6].

Однако указанные компоненты здоровья могут эффективно регулироваться медикаментозными и другими антистрессовыми средствами [6]. Поэтому полученные данные свидетельствуют о недостаточно полной реализации возможностей современной профилактической и реабилитационной медицины, а также о несоблюдении новейших протоколов лечения пациентов с хроническими заболеваниями верхних отделов желудочно-кишечного тракта в АПУ. Существенно то, что оценка физического и психологического здоровья пациентами различных АПУ одного региона статистически значимо отличалась (ANOVA Краскела-Уоллиса, $H > 20$, $p < 0,001$). Более низкая субъективная оценка качества жизни была характерна для пациентов, лечение которых не соответствовало современным требованиям Маастрихтского консенсуса и рекомендациям Российской группы по изучению Helicobacter pylori. Это свидетельствует о том, что природно-климатические, профессиональные, бытовые и другие внешние стрессовые факторы в сравниваемых городах Сибири во многом сходны, а на первое место выступает уровень оказания медицинской помощи.

Таким образом, в условиях Западной Сибири на качество жизни пациентов с хроническими воспалительными заболеваниями верхнего отдела желудочно-кишечного тракта большое влияние оказывают внешние неблагоприятные факторы. Это требует дополнительных мер профилактики, лечения и реабилитации данной категории больных. Непременным условием излечения язвенной болезни желудка и двенадцатиперстной кишки, гастроэзофагеальной рефлюксной болезни и хронического гастрита является соблюдение современных схем терапии [6]. Определяющими факторами оценки здоровья становится доступность, качество медицинского и социального обеспечения, а также характеристики медицинского персонала лечебно-профилактических учреждений.

В этой связи особое значение, наряду с материально-техническим и информационным оснащением, приобретает профессионализм и эмоциональное состояние врачебного персонала. Результаты проведенного опроса свидетельствуют о том, что основным препятствием прогрессивного развития врачей АПУ различных регионов Западной Сибири является недостаточная профессиональная подготовка и формирование синдрома эмоционального выгорания.

По разработанной балльной шкале уровень теоретической подготовки врачей общей практики и участковых терапевтов оценивали в среднем 58–65 % от максимального. Это свидетельствует о существовании потенциальной возможности улучшения профессиональной деятельности врачей за счет их более интенсивного и неформального обучения на факультетах усовершенствования врачей. При дисперсионном анализе установлено, что различия по данному показателю врачей разных поликлиник статистически значимы (ANOVA Краскела-Уоллиса, $H > 10$, $p < 0,02$).

Совокупность причин, анализ которых требует специального исследования, приводит к психоэмоциональному истощению врачей амбулаторно-поликлинического звена и развитию синдрома эмоционального выгорания. Ведущими феноменами синдрома становится формирование отрицательной самооценки, негативного отношения к работе, утраты понимания и сочувствия по отношению к пациентам. Последствия СЭВ врачебного персонала способны оказывать влияние как непосредственно на личность, так и на качество профессиональной деятельности, приводя к ухудшению качества выполнения работы, в том числе за счет увеличения количества диагностических ошибок.

Исследование с применением теста В.В. Бойко показало, что эмоциональное выгорание отмечалось у 62,5 % (95 % ДИ 49,5–74,3 %) исследуемых специалистов. В то же время выраженность каждого из симптомов, характеризующих фазы выгорания, имела качественный разброс, величина которого прямо коррелировала ($r = 0,66$; $p = 0,034$) со стажем работы. При этом фаза «истощения» у

врачей со стажем работы 10 и более лет встречалась почти в 3 раза чаще, чем у врачей, имеющих профессиональный стаж менее 10 лет (z-критерий = 4,1; $p < 0,0001$). Возраст и пол врачей оказался менее значимым для развития синдрома выгорания.

Таким образом, большинство обследованных врачей-гастроэнтерологов оказалось подвержено СЭВ, причем многие из них имеют значительно выраженные эмоционально-личностные изменения. Синдром эмоционального выгорания в различных стадиях своего развития значительно чаще встречается у стажированных, обладающих большим практическим опытом врачей-гастроэнтерологов АПУ. В основе синдрома эмоционального выгорания у них лежат деперсонализация, сочетающаяся с редукцией личных достижений.

Заключение. Вышеизложенное свидетельствует о наличии специфических особенностей лечения пациентов с хроническими заболеваниями верхнего отдела желудочно-кишечного тракта в амбулаторно-поликлинических учреждениях Западной Сибири. Эти особенности определяются целым комплексом взаимосвязанных медицинских, природно-климатических и профессиональных неблагоприятных факторов. Однако в современных городах Сибири на первый план выходят медицинские проблемы, связанные с уровнем оказания медицинских услуг, соблюдением стандартов, квалификацией и психоэмоциональным состоянием врачебного персонала. Целенаправленное преодоление этих проблем может быть дополнительным внутренним резервом здравоохранения на уровне амбулаторно-поликлинических учреждений.

Список литературы

1. Бойко, В. В. Синдром «эмоционального выгорания» в профессиональном общении / В. В. Бойко. – СПб. : Питер, 1999. – 105 с.
2. Бородин, Н. А. Язвенная болезнь желудка и двенадцатиперстной кишки у жителей северных регионов Сибири / Н. А. Бородин, Б. К. Гиберт, Е. В. Сосновская. – Тюмень-Ханты-Мансийск-Омск : Омская областная типография, 2009. – 350 с.
3. Миняев, В. А. Общественное здоровье и здравоохранение / В. А. Миняев, Н. И. Вишняков. – М. : МЕДпресс-информ, 2003. – 528 с.
4. Реброва, О. Ю. Статистический анализ медицинских данных. Применение пакета прикладных программ Statistica / О. Ю. Реброва. – М. : МедиаСфера, 2002. – 305 с.
5. Саламатина, Л. В. Здоровье трудоспособного населения Ямало-Ненецкого автономного округа / Л. В. Саламатина, А. А. Буганов // Профилактика заболеваний и укрепление здоровья. – 2007. – № 5. – С. 34–35.
6. Сосновская, Е. В. Фармакоэкономические аспекты лечения жителей Западной Сибири с хроническими заболеваниями верхнего отдела желудочно-кишечного тракта / Е. В. Сосновская, Н. А. Николаев, Н. Н. Федосеева. – Ханты-Мансийск-Тюмень-Омск : Омская областная типография, 2011. – 184 с.
7. Ware, J. E. SF-36 physical and mental health summary scales : a user`s manual / J. E. Ware, M. Kosinski, S. D. Keller // The Health Institute, New England Medical Center. – Boston : Mass, 1994. – 87 p.

Сосновская Евгения Валерьевна, кандидат медицинских наук, доцент кафедры госпитальной терапии, ГБОУ ВПО ХМАО ЮГРЫ «Ханты-Мансийская государственная медицинская академия», врач-терапевт, заведующая консультативно-диагностической поликлиникой БУ ХМАО ЮГРЫ «Окружная клинической больница», Ханты-Мансийский автономный округ – Югра, 628011 г. Ханты-Мансийск, ул. Мира, д. 40, тел.: 8-912-817-08-15, e-mail: evg-sosnovskaya@yandex.ru.

УДК 616.124.6-089.11

© Г.А. Спирина, 2013

Г.А. Спирина

ОСОБЕННОСТИ МОРФОЛОГИИ ПРЕДСЕРДНО-ЖЕЛУДОЧКОВОГО ОТДЕЛА ПРОВОДЯЩЕЙ СИСТЕМЫ СЕРДЦА ПРИ ПОЛНОЙ ФОРМЕ ОТКРЫТОГО АТРИОВЕНТРИКУЛЯРНОГО КАНАЛА

ГБОУ ВПО «Уральская государственная медицинская академия» Минздрава России, г. Екатеринбург

На 10 препаратах сердец новорожденных и грудных детей с полной формой открытого атриовентрикулярного канала изучены морфология предсердно-желудочкового узла и пучка, источники кровоснабжения. Установлено своеобразие их положения и конфигурации, связь с частями межжелудочковой перегородки, смещение артерии узла к левой стороне перегородки.

Ключевые слова: *проводящая система сердца, врожденные пороки сердца.*

G.A. Spirina

THE PECULIARITIES OF MORPHOLOGY OF THE ATRIOVENTRICULAR PART OF CONDUCTIVE SYSTEM OF THE HEART WITH THE FULL FORM OF AN OPEN ATRIOVENTRICULAR CANAL

10 specimens of newborns hearts and infants with complete atrioventricular canal of the open form was studied for the morphology of the atrioventricular canal and bundle as the sources of the blood supply. It was established the identity and configuration of the node and beam and their relation to parts of the interventricular septum, the displacement of the artery of atrioventricular node to the left side of the septum.

Key words: *the conductive system, congenital heart disease.*

Введение. Проводящая система сердца (ПСС) всегда привлекала внимание исследователей. К настоящему времени достигнуты значительные успехи в изучении ее микроскопической анатомии и цитоархитектоники. Существенным стимулом к исследованию анатомии ПСС послужило совершенствование хирургических методов лечения аритмий и врожденных пороков сердца (ВПС), особенно у детей первого года жизни. Однако в хирургической практике все еще отмечаются осложнения, связанные с травмой ПСС и кровоснабжающих ее сосудов [1]. Современные представления о топографии ПСС при ВПС в значительной мере базируются на основополагающих работах М.Н. Умовиста [3], А.Ф. Синева, Л.Д. Крымского [2], M. Lev, S. Bharati [10, 11], M.J. Davies [5], R.H. Anderson, A.E. Becker [4]. Вместе с тем, топография ПСС при одном и том же типе ВПС оценивается противоречиво [6, 8, 10, 13, 15].

Цель: изучить топографию и основные источники кровоснабжения предсердно-желудочкового узла (ПЖУ) и одноименного пучка (ПЖП) при полной форме открытого атриовентрикулярного канала (ОАВК).

Материал и методы исследования. Материалом исследования послужили 10 препаратов сердец новорожденных и грудных детей с полной формой ОАВК. Контрольную группу составили 10 препаратов сердец новорожденных и грудных детей без ВПС. Для выявления предсердно-желудочкового отдела ПСС использованы в комплексе следующие методики: а) макро-микроскопическое препарирование с предварительной инъекций венечных артерий; б) применение Шик-реакции по N. Otsuka, T. Hara [12]; в) метод изучения по N.K. Roberts, D.W.J. Pepin [14]; г) гистологический метод.

Для исследования кровоснабжения предсердно-желудочкового отдела ПСС применяли инъекцию венечных артерий ренгеноконтрастными и окрашенными массами с последующими рентгенографией, препарированием, просветлением, приготовлением серийных гистологических срезов. Топография и параметры ПЖУ и одноименного пучка изучали во взаимосвязи с частями межжелудочковой перегородки (синусной, трабекулярной, конусной) на одном и том же препарате.

Результаты исследования и их обсуждение. По полученным данным, при полной форме ОАВК отмечена выраженная диспропорция длины отделов притока и оттока желудочков сердца. Она является одной из важных дискретных анатомических черт полной формы ОАВК. Мнения о причине ее возникновения различны [2, 7, 14]. В результате исследования выявлена обусловленность диспропорции соотношения длины отделов притока и оттока левого желудочка комбинацией двух факторов: укорочения отдела притока и удлинения отдела оттока. Длина отдела оттока левого желудочка у грудных детей в 1,2–1,72 раза увеличена по сравнению с таковой нормально сформированного сердца, а длина отдела притока укорочена в 1,1–1,34 раза. Диспропорция соотношения между длиной отделов притока и оттока правого желудочка возникает в результате удлинения его отдела оттока в 1,2–1,7 раза. По полученным данным, длина отдела оттока правого желудочка превышает длину его притока на 46–86,7 %, у левого желудочка – на 9,7–83,7 %. Наименьшую длину имеет центральная часть левой стороны межжелудочковой перегородки (МЖП). Соотношение между ее длиной и длиной отдела притока левого желудочка равно 1 : 1,14–1,48. В 5 препаратах выявлено сужение отдела оттока левого желудочка на 24,4 %. Отмечена диспропорция соотношений между параметрами частей МЖП. Значительна диспропорция развития синусной части МЖП с отставанием задне-верхнего ее участка и преобладанием в развитии участка, пограничного с трабекулярной частью. Ширина последней

больше таковой верхнего участка синусной части в 2,5–3,2 раза. Длина конусной части МЖП на правой ее стороне увеличивается в 1,24–1,47 раза по сравнению с сердцем, сформированным без порока.

При полной форме ОАВК положение частей ПСС не зависит от морфологии передней створки общего предсердно-желудочкового клапана. ПЖУ располагается в основании задней стенки правого предсердия или в самом заднем участке правой стороны основания межпредсердной перегородки над задней частью несформированного центрального фиброзного тела, имеет треугольную (9 препаратов) или овальную форму (1 наблюдение). Узел локализуется непосредственно под отверстием венечного синуса или кпереди от него на расстоянии от 1 до 3,5 мм у грудных детей. Размеры ПЖУ при полной форме ОАВК у новорожденных и детей первых 6 месяцев жизни не отличаются значительно от таковых нормально сформированного сердца. Длина предсердно-желудочкового пучка до анатомической бифуркации у грудных детей при данной патологии превосходит таковую детей аналогичного возраста в 2,2–2,8 раза. На удлинение ПЖП при этом типе ВПС указывают также и другие исследователи [4]. Желудочковая часть ПЖП располагается на левой стороне мышечного гребня синусной части МЖП под углом 65° от уровня горизонтальной плоскости. ПЖП вогнут кпереди и кверху, подтверждая недоразвитие верхнего участка синусной части МЖП, «ковшеобразную» деформацию ее края. Характерной особенностью строения правой ножки при полной форме ОАВК. Характерной особенностью положения правой ножки при полной форме ОАВК является отклонение ее проксимальной части кверху на 30° от уровня горизонтальной плоскости [2], что подтверждает данное исследование. Проксимальная и дистальная части правой ножки ПЖП располагаются под эндокардом, средняя часть – внутримышечно. Начальная часть левой ножки образует с ПЖП угол 130–160°, вогнута кпереди. Заднее разветвление левой ножки короткое, отклонено больше к задней стенке левого желудочка по сравнению с нормально сформированным сердцем. Полученные данные подтверждают мнение А.Ф. Синева, Л.Д. Крымского [2] о сохранении ПЖУ эмбриональной позиции при полной форме ОАВК. Основным источником питания ПЖУ, ПЖП являются артерия предсердно-желудочкового узла и первая передняя перегородочная артерия. В отдельных препаратах при полной форме ОАВК венечная артерия не образует «U»-образный изгиб в месте отхождения от нее ветви к ПЖУ. Как известно, при этом типе ВПС ПЖУ располагается в исходной (эмбриональной) позиции, то есть в самой задней стенке правого предсердия [2]. Возникновение «U»-образного изгиба в области «креста» сердца правой или левой венечных артерий связано с миграцией ПЖУ [9]. При изучении просветленных препаратов с полной формой ОАВК отмечено смещение ствола артерии ПЖУ влево по отношению к сагиттальной плоскости. Полученные данные, видимо, можно объяснить нарушением взаимосвязи межпредсердной и межжелудочковой перегородок при данной патологии [10, 14]. При полной форме ОАВК отмечено как одинаковое развитие трех передних перегородочных ветвей, так и преобладание по диаметру первой из них. Отношение артерии ПЖУ к краю дефекта определяется локализацией последнего. При полной форме ОАВК дефект располагается кпереди и кверху от артерии ПЖУ.

Выводы:

1. Наиболее выраженной форме открытого атриовентрикулярного канала соответствует большая степень диспропорции соотношения длины отделов притока и оттока левого желудочка, расположение предсердно-желудочкового узла в задней стенке основания правого предсердия.
2. При наибольшей степени аномального развития синусной части межжелудочковой перегородки имеется наибольшая длина предсердно-желудочкового пучка до анатомической бифуркации.
3. Своеобразие конфигурации предсердно-желудочкового пучка и его ножек связано с особенностями строения частей межжелудочковой перегородки.
4. При полной форме открытого атриовентрикулярного канала ствол артерии предсердно-желудочкового узла смещен к левой стороне межжелудочковой перегородки.

Список литературы

1. Лауцявичус, А. Л. Нарушения ритма и проводимости, связанные с хирургической коррекцией врожденных пороков сердца / А. Л. Лауцявичус, В. Грабаускене // Кардиология. – 1981. – Т. 21. – С. 116–122.

2. Синев, А. Ф. Хирургическая анатомия проводящей системы сердца / А. Ф. Синев, Л. Д. Крымский. – М. : Медицина, 1985. – 272 с.

3. Умовист, М. Н. Проводящая система при врожденных дефектах перегородок сердца / М. Н. Умовист. – Киев. : Здоров´я, 1973. – 235 с.

4. Anderson, R. H. Morphology of congenital heart disease. Angiocardiographic, echocardiographic and surgical correlates. / R. H. Anderson, A. E. Becker, F. E. Lucchese et al. – London : Castle House Publications Ltd., 1983. – 149 p.

5. Davies, M. J. Pathology of conducting tissue of the heart / M. J. Davies. – London : Butterworths Co., 1971. – 286 p.

6. Feldt, R. Y. The atrioventricular conduction system in persistent common atrioventricular canal defect: correlations with electrocardiogram / R. Y. Feldt, J. W. Du Shane, J. L. Titus // Circulation. – 1970. – Vol. 42, № 3. – P. 437–444.

7. Goor, D. A. Congenital malformations of the heart / Embryology, anatomy and operative considerations / D. A. Goor, C. W. Lillehei. – New York : Grune & Stratton, 1975. – 324 p.

8. Ho, S. Y. Conduction tissue in congenital heart surgery / S. Y. Ho, R. H. Anderson // World. J. Surg. – 1985. – Vol. 9, № 4. – P. 550–567.

9. James, T. N. Anatomy of the coronary arteries / T. N. James. – New York : Paul P. Hoeber, 1961. – 211 p.

10. Lev, M. The architecture of the conduction system in congenital heart disease. I. Common atrioventricular orifice / M. Lev // Arch. Pathol. – 1958. – Vol. 65. – P. 174–191.

11. Lev, M. Anatomy of the conduction system in normal and congenitally abnormal hearts / M. Lev, S. Bharati // Cardiac arrhythmias in neonate, infant and child / Ed. N. K. Roberts, H. Gelband. – New York : Appleton-Century-Crofts. – 1977. – P. 29–53.

12. Otsuka, N. Gross demonstration of the mammalian atrioventricular bundle by a periodic acid-schiff procedure / N. Otsuka, T. Hara // Stain Technol. – 1965. –Vol. 40, № 5. – P. 305–308.

13. Piccoli, G. P. Morphology and classification of complete atrioventricular defects / G. P. Piccoli, J. P. Wilkinson, F. J. Makartney // Brit. Heart J. – 1979. – Vol. 42. – P. 633–639.

14. Roberts, N. K. The atrioventricular node, His bundle and bundle branches-a new histologic technique / N. K. Roberts, D. W. J. Pepin // Stain Technol. – 1977. – Vol. 52, № 3. – P. 131–135.

15. Thiene, G. Surgical anatomy and pathology of the conduction tissues in atrioventricular defects / G. Thiene, A. C. Wenink, C. Frescura et al. // J. Thorac. Cardiovasc. Surg. – 1981. – Vol. 82, № 6. – P. 928–937.

Спирина Галина Алексеевна, доктор медицинских наук, профессор, заведующая кафедрой анатомии человека, ГБОУ ВПО «Уральская государственная медицинская академия» Минздрава России, Россия, 620141, г. Екатеринбург, ул. Репина, д. 3, тел.: (343) 214-85-52, e-mail: profspirina@yandex.ru.

УДК 616.45:616.411-089.11:615.277.4
© И.С. Стоменская, Г.Ю. Стручко, Л.М. Меркулова, М.Н. Михайлова, О.Ю. Кострова, Е.Г. Драндрова, А.М. Диверинский, 2013

И.С. Стоменская, Г.Ю. Стручко, Л.М. Меркулова, М.Н. Михайлова, О.Ю. Кострова, Е.Г. Драндрова, А.М. Диверинский

БИОГЕННЫЕ АМИНЫ НАДПОЧЕЧНИКОВ ПРИ ВВЕДЕНИИ КАНЦЕРОГЕНА НА ФОНЕ ПОСТСПЛЕНЭКТОМИЧЕСКОГО ИММУНОДЕФИЦИТА

ФГБОУ ВПО «Чувашский государственный университет имени И.Н. Ульянова», г. Чебоксары

Люминесцентно-гистохимическими методами исследован уровень биогенных аминов (серотонина, катехоламинов, гистамина) в капсуле, корковом и мозговом веществе надпочечников и их люминесцирующих гранулярных клетках на фоне формирования опухолей толстой кишки при введении 1,2-диметилгидразина у спленэктомированных крыс. Выявлено значительное угнетение секреции серотонина и катехоламинов через 4 месяца после окончания инъекций канцерогена, сопровождающееся резким увеличением гистамина у крыс на фоне постспленэктомического иммунодефицита, что отражает нарушение течения адаптационного синдрома и секреторной активности клеток пучковой и сетчатой зон коркового вещества надпочечников.

Ключевые слова: *биогенные амины, надпочечники, экспериментальный канцерогенез, спленэктомия.*

I.S. Stomenskaya, G.Yu. Struchko, L.M. Merkulova, M.N. Mikhaylova, O.Yu. Kostrova, E.G. Drandrova, A.M. Diverinskiyi

THE BIOGENIC AMINES OF ADRENAL GLAND AFTER CARCINOGEN ADMINISTRATION ON THE BACKGROUND OF POSTSPLENECTOMY IMMUNODEFICIENCY

Using luminescent-histochemical methods it was investigated the level of biogenic amines (serotonin, catecholamines, histamine) in the capsule, cortex and medulla of adrenal glands and their luminescent granular cells in the formation of colon tumors after administration of carcinogen (1,2-dimethylhydrazine) in rats after the splenectomy. There was significant inhibition of secretion of serotonin and catecholamines in 4 months after the end of the carcinogen injection accompanied by the sharp increase in histamine in rats on the base of the postsplenectomy immunodeficiency, that showed the disfunction of adaptive syndrom and secretory activity of cells in bundle and net zones of cortical substance in adrenal glands.

Key words: biogenic amines, adrenal gland, experimental carcinogenesis, splenectomy.

Введение. Проблема роста онкологической заболеваемости отмечается повсеместно, как за рубежом, так и в Российской Федерации [1]. Появилось немало работ, посвященных так называемому «гормональному канцерогенезу» и гормональному статусу на фоне онкологических заболеваний [3, 4]. Показана важная роль таких гормонов, как соматостатин, тиреотропный гормон (ТТГ), пролактин, эстрогены в развитии опухолей различной локализации [9, 11, 12]. Обсуждается роль глюкокортикоидов в развитии опухолей и их особая роль в онкогенезе на фоне иммунодефицита [5, 13].

В доступной литературе не найдено данных об изменении биоаминных структур надпочечников на фоне роста опухолей.

Цель: изучить биоаминные структуры надпочеников у крыс при введении им канцерогена на фоне постспленэктомического иммунодефицита.

Материалы и методы исследования. Эксперименты выполнены на 34 белых нелинейных крысах-самцах массой 180–220 г, содержавшихся в стандартных условиях вивария. Животные были разделены на три группы. Первая – интактные крысы, которым для контроля вводили изотонический раствор хлорида натрия. Вторая – животные с внутрибрюшинным введением канцерогена (1,2-диметилгидразина) из расчета 10 мг/кг 1 раз в неделю в течение 4 недель. Третья группа – спленэктомированные крысы, которым через 30 суток после операции начинали вводить канцероген по такой же схеме. Выведение животных из эксперимента проводилось через 1 и 4 месяца после окончания введения канцерогена. При патоморфологическом исследовании учитывалась частота новообразований у крыс, их локализация и морфологические особенности. Объектом исследования служили надпочечники.

В работе использованы люминесцентно-гистохимические методы Фалька-Хилларпа – для избирательного выявления катехоламинов (КА) и серотонина (СТ) и Кросса, Эвена, Роста – для избирательного выявления гистамина (ГСТ). Уровень биоаминов (в условных единицах) определяли на микроскопе Люмам-4 (Россия) с использованием спектрофлуориметрической насадки ФМЭЛ-1А (Россия).

Статистическую обработку цифровых данных проводили с использованием пакета программ Microsoft Office (Word и Excel). Статистическую достоверность оценивали по критерию Стьюдента (t).

Результаты исследования и их обсуждение. В надпочечниках интактных животных свечение биогенных аминов (СТ, ГСТ, КА) выявляется в капсуле, корковом и мозговом веществе, а также в люминесцирующих гранулярных клетках (ЛГК) и их микроокружении. Цитоспектрофлуориметрия показала, что у интактных животных преобладает СТ, а уровни ГСТ и КА в корковом и мозговом веществе приближаются друг к другу. ЛГК расположены преимущественно на границе коркового и мозгового вещества, среди них преобладают крупные клетки с хорошо различимыми отдельными гранулами. Их содержание в поле зрения составляет в среднем 2,89 ± 0,26.

Через 1 месяц после введения канцерогена количество ЛГК в поле зрения достоверно не изменяется (2,5 ± 0,54), так же, как и интенсивность люминесценции биогенных аминов в ЛГК и их микроокружении. Становятся преобладающими клетки небольших размеров с нечетко различимыми гранулами. В корковом и мозговом веществе увеличивается уровень ГСТ (на 35 и 10 %, соответственно). СТ и КА незначительно повышаются в корковом веществе, а СТ более значимо (на 27 %) – в мозговом. Спустя 4 месяца после введения канцерогена отмечается крайне низкий уровень всех биогенных аминов во всех исследуемых структурах. В сетчатой зоне коркового вещества выявляется множество мелких ЛГК (4,2 ± 0,54, $p < 0,05$). Их свечение слабо отличается от окружающей ткани. Клетки сетчатой и пучковой зон напоминают «губку» благодаря большому количеству темных вакуолей.

Увеличение ГСТ отмечается через 1 месяц и у спленэктомированных крыс в корковом веществе. Но СТ и КА при этом недостоверно снижаются. Через 4 месяца у животных на фоне постспленэктомического иммунодефицита, помимо резкого снижения уровня СТ и КА во всех исследуемых структурах, отмечено повышение содержания ГСТ в капсуле, мозговом веществе, ЛГК и их микроокружении.

Количество ЛГК еще больше ($4,6 \pm 0,44$, $p < 0,05$), среди них также преобладают мелкие клетки. Однако их люминесценция столь слаба, что при просмотре препаратов, обработанных по методу Фалька, ЛГК едва отличимы от их микроокружения. Мозговое вещество имеет зеленовато-оранжевый цвет вместо привычного золотисто-желтого. На его границе с сетчатой зоной видны сильно расширенные сосуды, что косвенно указывает на увеличение функциональной активности надпочечников [7].

В предшествующих работах нашей лаборатории [2, 6] выявлено, что изолированное введение канцерогена приводит к формированию опухолей толстой кишки в 55,4 % случаев, а у спленэктомированных животных – в 64,5 %. Гистологически новообразования имеют структуру высокодифференцированной аденокарциномы. Развитие опухоли сопровождается значительными изменениями морфологии и функционального состояния клеток тимуса и развитием его акцидентальной инволюции [6]. Ранее показаны волнообразные изменения уровня биогенных аминов надпочечников и секреции ими кортизола в течение 4 месяцев после спленэктомии в соответствии с фазами процесса адаптации [8]. Введение канцерогена через 4 месяца приводит к значительному падению активности биоаминных структур надпочечников. У животных на фоне постспленэктомического иммунодефицита воздействие канцерогена, помимо падения СТ и КА, вызывает значительное увеличение ГСТ в капсуле, мозговом веществе, ЛГК и их микроокружении. По данным R.L. Boddicker и соавторов [9], ГСТ способствует секреции катехоламинов и серотонина из хромаффинных клеток надпочечников, которые, согласно исследованиям M. Ehrhart-Bornstein и соавторов [10], способствуют секреции минерало- и глюкокортикоидов. Повышение ГСТ действительно приводило к последующему повышению СТ, КА в надпочечниках и уровня кортизола в крови крыс через 4 месяца после изолированной спленэктомии [8]. Введение канцерогена, особенно на фоне иммунодефицита, приводит к «дезорганизации» секреции биоаминов : отмечается рост уровня ГСТ на фоне крайне низких значений СТ и КА и выраженного расширения сосудов сетчатой зоны и мозгового вещества. Можно предположить отсутствие на этом фоне достаточной секреции кортизола для поддержания планомерного течения синдрома адаптации. Поэтому выявленное падение уровня биогенных аминов надпочечников показывает, что рост опухолей на фоне иммунодефицита приводит к нарушению течения адаптационного синдрома и секреторной активности клеток пучковой и сетчатой зон коркового вещества надпочечников.

Список литературы

1. Ганцев, Ш. Х. Онкология / Ш. Х. Ганцев, В. Ф. Чехун. – М. : Медицина, 2010. – 920 с.
2. Кострова, О. Ю. Морфология тимуса при канцерогенезе в зависимости от кратности введения 1,2-диметилгидразина / О. Ю. Кострова, Г. Ю. Стручко, Л. М. Меркулова и др. // Клиническая анатомия и экспериментальная хирургия. – 2011. – Вып. 11. – С. 30–36.
3. Кучерова, Т. И. Роль моноаминооксидазы и нейрогуморальных факторов в патогенезе злокачественного роста : дис. ... д-ра биол. наук / Т. И. Кучерова. – Ростов-н/Д., 2002. – 353 с.
4. Лабунец, И. Ф. Циркадианный ритм мелатонинобразующей функции эпифиза при опухолевых заболеваниях : связь с ритмичностью функциоанльного состояния тимуса и коры надпочечников / И. Ф. Лабунец, Ю. А. Гриневич, С. И. Киркилевская и др. // Онкология. – 2007. – Т. 9, № 1. – С. 18–21.
5. Лессовая, Е. А. Избирательная активация транс-репрессорной функции глюкокортикоидного рецептора в глектках гемобластозов : автореф. дис. ... канд. биол. наук / Е. А. Лесовая. – М., 2011. – 26 с.
6. Михайлова, М. Н. Участие дендритных и нейроэндокринных клеток тимуса в развитии его инволюции при формировании экспериментальной опухоли толстой кишки / М. Н. Михайлова, Г. Ю. Стручко, Л. М. Меркулова и др. // Вестник Чувашского университета. – 2011. – № 3. – С. 377–378.
7. Сапин, М. Р. Сосуды надпочечных желез / М. Р. Сапин. – М. : Медицина, 1974. – 138 с.
8. Стоменская, И. С. Морфофункциональное состояние надпочечников в условиях экспериментального удаления селезенки : автореф. дис. ... канд. мед. наук / И. С. Стоменская. – М., 2003. – 24 с.
9. Boddicker, R. L. Early lesion formation in colorectal carcinogenesis is associated with adiponectin

status whereas neoplastic lesions are associated with diet and sex in C57BL/6J mice / R. L. Boddicker, E. Whitley, D. F. Birt et al. // Nutr Cancer. – 2011. – Vol. 63, № 8. – P. 1297–1306.

10. Ehrhart-Bornstein, M. Sympathoadrenal regulation of adrenocortical steroidogenesis / M. Ehrhart-Bornstein, S. R. Bornstein, Gonsalez-Hernandez J. et al. // Endocr. Res. – 1995. – Vol. 21, № 1–2. – P. 13–24.

11. Fu, A. Genetic and epigenetic associations of circadian gene TIMELESS and breast cancer risk / A. Fu, D. Leaderer, T. Zheng et al. // Molecular Carcinogenesis. – 2012. – Vol. 51, № 12. – P. 923–929.

12. Limburg, P. J. Postmenopausal Hormone Therapy and Colorectal Cancer Risk in Relation to Somatic KRAS Mutation Status among Older Women / P. J. Limburg, D. Limsui, R. A. Vierkant et al. // Cancer Epidemiol Biomarkers Prev. – 2012. – № 2. – P. 254–261.

13. Zhang, M. Z. Inhibition of 11beta-hydroxysteroid dehydrogenase type II selectively blocks the tumor COX-2 pathway and suppresses colon carcinogenesis in mice and humans / M. Z. Zhang, J. Xu, B. Yao et al. // J. Clin Invest. – 2009. – Vol. 119, № 4. – P. 876–885.

Стоменская Ирина Станиславовна, кандидат медицинских наук, доцент кафедры функциональной и лабораторной диагностики, ФГБОУ ВПО «Чувашский государственный университет имени И.Н. Ульянова», Россия, 428000, г. Чебоксары, пр. Московский, д. 19/4, к. 415, тел.: (8352) 58-66-58, e-mail: irina.stomenskaja@gmail.com.

Стручко Глеб Юрьевич, доктор медицинских наук, доцент, заведующий кафедрой функциональной и лабораторной диагностики, ФГБОУ ВПО «Чувашский государственный университет имени И.Н. Ульянова», Россия, 428000, г. Чебоксары, пр. Московский, д. 19/4, к. 412, тел.: (8352) 58-66-58, e-mail: glebstr@mail.ru.

Меркулова Лариса Михайловна, доктор медицинских наук, профессор, заведующая кафедрой нормальной и топографической анатомии с оперативной хирургией, ФГБОУ ВПО «Чувашский государственный университет имени И.Н. Ульянова», Россия, 428015, г. Чебоксары, ул. Пирогова, д. 7, к. 309, тел.: (8352) 45-56-60, e-mail: merkulova192@mail.ru.

Михайлова Марина Николаевна, кандидат медицинских наук, доцент кафедры нормальной и топографической анатомии с оперативной хирургией, ФГБОУ ВПО «Чувашский государственный университет имени И.Н. Ульянова», Россия, 428015, г. Чебоксары, ул. Пирогова, д. 7, к. 307А, тел.: (8352) 45-56-60, e-mail: mar3007@mail.ru.

Кострова Ольга Юрьевна, ассистент кафедры функциональной и лабораторной диагностики, ФГБОУ ВПО «Чувашский государственный университет имени И.Н. Ульянова», Россия, 428000, г. Чебоксары, пр. Московский, 19/4, к. 415, тел.: (8352) 58-66-58, e-mail: evkbiz@yandex.ru.

Драндрова Елена Геннадьевна, студентка VI курса медицинского факультета, ФГБОУ ВПО «Чувашский государственный университет имени И.Н. Ульянова», Россия, 428015, г. Чебоксары, ул. Пирогова, д. 7, тел.: (8352) 45-56-60, e-mail: drandrov@yandex.ru.

Диверинский Александр Михайлович, студент VI курса медицинского факультета, ФГБОУ ВПО «Чувашский государственный университет имени И.Н. Ульянова», Россия, 428015, г. Чебоксары, ул. Пирогова, д. 7, (8352) 45-56-60, e-mail: damushnick@rambler.ru.

УДК [616-091-053.3](470.11)
© С.Г. Суханов, К.Н. Ковров, С.А. Ульяновская, М.Н. Аликберова, 2013

С.Г. Суханов, К.Н. Ковров, С.А. Ульяновская, М.Н. Аликберова

ДИСХРОНИИ ОНТОГЕНЕЗА У ПЛОДОВ И УМЕРШИХ ДЕТЕЙ РЕГИОНА ВЫСОКОГО РИСКА ЭКОПАТОЛОГИИ

ГБОУ ВПО «Северный государственный медицинский университет»
Минздрава России, г. Архангельск

В Архангельской области за период 1989–2010 гг. исследованы структура факторов риска развития перинатальной патологии, структура смертности плодов и новорожденных. Морфологическими и морфометрическими методами изучены изменения последа и эндокринных желез умерших с учетом риска и сезонности зачатия. В тканях последа и эндокринных железах перинатально умерших преобладали признаки ретардации и незрелости. Выявленные признаки дисхроний и фетопатий информативны для исследования проблем экологической морфологии человека.

Ключевые слова: *онтогенез, фетоплацентарная система, факторы риска.*

S.G. Sukhanov, K.N. Kovrov, S.A. Ulyanovskaya, M.N. Alikberova

THE DISCHRONIA OF ONTOGENESIS OF FETUS AND DEAD NEWBORNS IN THE REGION HIGH RISK OF ECOPATHOLOGY

The causes of inborn lethality and structure of prenatal risk factors during 1989–2010 were monitored in Archangelsk region. The auxillary extraembryonic organs and endocrine glands were examined by means of morphometry and pathohistological methods. The adaptive and tissue anomalies (retardation, hypoplasia, dysplasia) were revealed in the amnion and endocrine glands. The season environmental factors were important for verification of intrauterine growth disorders and minor anomalies.

***Key words**: human ontogenesis, fetoplacental system, risk factors.*

Введение. Состояние здоровья женщин, сопряженные с этим условия внутриутробного окружения и неблагоприятные факторы в существенной мере определяют полноту реализации генетической программы развития плодов и детей первого года жизни [2, 3, 7, 8]. В изменяющихся климатических и социально-экономических условиях районов Европейского Севера страны структура факторов риска и последствия их воздействия на организм будущего ребенка не остаются статичными. Интенсивность развития грубых пороков развития в среде перинатально умерших Архангельской области превышают верхние границы диапазона аналогичных частот, указанных в регистрах России и зарубежных стран [5]. Роль средовых факторов как причины аномалий составляет на сегодня 8–12 % [12], тогда как в 80-е гг. прошлого столетия – 5–6 % [11]. Кроме грубых пороков встречаются малые аномалии у 15 % новорожденных, что создает трудности при дифференциальной диагностике с вариантом строения [12]. Следовательно, мониторинг экологически обусловленной патологии актуален и практически значим для системы здравоохранения региона.

Цель: исследовать структуру факторов риска и маркеров развития неинфекционных фетопатий у детей первого года, проживавших в регионе с неблагоприятными природно-климатическими условиями и антропотехногенными нагрузками.

Материалы и методы исследования. Работа выполнена на клиническом и аутопсийном материале, собранном в течение 1989–2010 гг. в медицинском архиве и централизованном патологоанатомическом отделении областной клинической больницы г. Архангельска, а также больниц г. Северодвинска и г. Новодвинска. Всего изучено 6 260 историй родов и историй развития новорожденных, карт беременных, амбулаторных карт детей первого года жизни. Общепринятыми патоморфологическими и морфометрическими методами изучены 122 последа, антропометрические показатели и эндокринные железы 277 умерших плодов, новорожденных и детей первого года жизни.

Материалы исследований обработаны статистически с применением программы «Statgraphics Plus 3.0» (параметрическая статистика, однофакторный дисперсионный анализ). Для факторного моделирования был использован дисперсионный анализ и метод углового преобразования Фишера [1].

Результаты исследования и их обсуждение. Общая оценка градаций факторов риска представлена в таблице 1.

Таблица 1

Структура факторов риска (%)
по архивным данным учреждений здравоохранения Архангельской области

Градации факторов риска	Годы		
	1989–1992	1996	2007–2010
I. Социально-биологические факторы	8,9	6,4	11,2
II. Акушерско-гинекологический анамнез	10,6	10,7	16,9*
III. Экстрагенитальные заболевания матери	27,1	26,2	36,8*
IV. Осложнения беременности	15,8	17,9	31,8*
V. Оценка состояния плода	37,6	38,8	3,3*
Число случаев	200	200	480

*Примечание: * – различия статистически достоверны ($p < 0,05$) по сравнению с 1989–1992 гг.*

Анализ медицинской документации показал, что более 60 % женщин находились в группах среднего и высокого риска развития патологии перинатального периода. За исследуемый период доля социально-биологических факторов увеличилась, а именно: возраст матери до 20 лет, работа женщин во вредных условиях, эмоциональные нагрузки в период беременности и курение. Неблагоприятный акушерский анамнез и наличие разнообразной экстрагенитальной патологии увеличивали вероятность ос-

ложнений беременности, дисхроний развития и, как следствие, репродуктивные потери. Изучение структуры перинатальной и детской смертности за период с 1989 по 2010 гг. выявило рост доли аномалий развития с 38 до 42,6 %, что соответствует региональным тенденциям последних десятилетий [5]. В числе умерших детей у 3 были выявлены новообразования (врожденная лимфангиома), что не характерно для этой возрастной группы. С учетом замечания Р.С. Пташекаса [6], это можно рассматривать как один из маркеров экологически обусловленной патологии перинатального периода.

В провизорных органах и эндокринных железах перинатально умерших были выявлены разнообразные признаки компенсаторно-приспособительных изменений и фетопатий (табл. 2) преимущественно ретардационного свойства и незрелости. Так, в частности, с увеличением суммы риска (в баллах) уменьшалась масса и длина плода. Сходные изменения претерпевали толщина плодных оболочек, удельная плотность волокнообразующего слоя амниона и площадь сечения сосудов пуповины. Что касается эндокринных желез, то масса щитовидной железы, тимуса и поджелудочной железы увеличивалась пропорционально сумме баллов риска, а надпочечников – уменьшалась. В группе высокого риска было отмечено уменьшение объемной плотности островков в ткани поджелудочной железы.

Таблица 2

Факторы риска и морфометрические показатели перинатально умерших плодов и новорожденных

Название показателя	Сила влияния фактора «риск» (%)	Сила влияния фактора «сезон зачатия» (%)
Толщина плодных оболочек	20,7	20,5
Площадь сечения вены пуповины	21,9	11,6
Разрушающее усилие	7,0	21,3
Масса плода	10,0	66,0
Длина (теменно-пяточный размер)	12,0*	21,0
Масса надпочечников	18,0*	11,0
Удельная плотность островков поджелудочной железы	16,5*	70,1
Диаметр ядер эпителиоцитов тимических телец Гассаля	13,0*	21,0

*Примечание: * – влияние фактора достоверно и существенно ($F > Fst$; $p < 0,05$)*

В числе социально-биологических факторов региона высоких широт остается малоизученной роль сезонных факторов и фотопериодики в патогенезе дисхроний онтогенеза. Как показывают наши исследования [9, 10], флюктуирующая фотопериодика в сочетании с температурным режимом, высокой геомагнитной активностью и другими факторами должна учитываться в расчетах факторов риска перинатальной патологии. Результаты антропометрии, морфологических исследований провизорных органов и эндокринных желез представлены в таблице 2. В сравнении с фактором «риск» в провизорных органах (плодные оболочки) сравниваемый фактор оказал большее влияние на прочностные свойства амниона. Доля регистрации нарушений продукции околоплодных вод (многоводие и маловодие) у плодов, зачатых в период зимы и лета, статистически достоверно ($p < 0,05$) превышала другие сезоны года. Снижение упруго-эластических свойств и незрелость плодных оболочек увеличивает риск их преждевременного разрыва, осложняющего течение беременности в 2–19 % случаев [4].

Заключение. Клинико-морфологические исследования структуры факторов риска развития патологии перинатального периода способствуют получению важной научно-практической информации о патогенезе дисхроний развития и приемлемы в прогнозировании экологически обусловленной патологии детей первых лет жизни.

Список литературы

1. Гублер, Е. В. Информатика в патологии, клинической медицине и педиатрии / Е. В. Гублер. – Л. : Медицина, 1990. – 196 с.

2. Мингалева, Н. В. Оценка факторов риска и особенностей течения беременности у женщин в условиях женской консультации / Н. В. Мингалева, М. Н. Иголкина, Л. А. Колесникова и др. // Мать и дитя : мат-лы V Регионарного научного форума (г. Геленджик, 28–30 июня 2011 г.) / гл. ред. Г. Т. Сухих. – Геленджик : Меди-Экспо, 2011. – С. 86.

3. Никитин, А. И. Вредные факторы среды и репродуктивная система человека (ответственность перед будущими поколениями) / А. И. Никитин. – СПб. : ЭЛБИ-СПб., 2005. – 216 с.

4. Патологическая анатомия : национальное руководство / гл. ред. М. А. Пальцев, Л. В. Кактурский, З. В. Зайратъянц. – М. : ГЭОТАР-Медиа, 2011. – 1264 с.

5. Петрова, Е. Г. Клинико-эпидемиологические и профилактические аспекты врожденных по-

роков нервной трубки и передней брюшной стенки у детей Архангельской области : автореф. дис. … канд. мед. наук / Е. Г. Петрова. – Архангельск, 2005. – 18 с.

6. Пташекас, Р. С. Проблема соотношения вероятностной и реальной экологической патологии / Р. С. Пташекас, Ю. Р. Пташекас // Архив патологии. – 1992. – № 11. – С. 5–9.

7. Серов, В. В. Репродуктивные потери (клинические и медико-социальные аспекты) / В. В. Серов, Г. М. Бурдули, О.Г. Фролова и др. – М. : Триада-Х, 1997. – 188 с.

8. Справочник по акушерству и гинекологии / под ред. Е. М. Вихляевой, В. И. Кулакова, В. В. Серова и др. – М. : Медицина, 1992. – 352 с.

9. Суханов, С. Г. О роли фотопериодизма в формировании адаптационных изменений в эндокринных органах у человека на Севере / С. Г. Суханов // Физиология человека. – 1991. – № 3. – С. 110–113.

10. Суханов, С. Г. Сезонные факторы Европейского Севера и морфогенез фетоплацентарной системы человека (информационно-методические материалы) / С. Г. Суханов, Л. А. Гаджук, К. Н. Ковров. – Архангельск : Изд-во АГМА, 1998. – 31 с.

11. Тератология человека / под ред. Г. И. Лазюка. – М. : Медицина,1991. – 480 с.

12. Human malformations and related anomalies / Ed. Roger E. Stevenson. – Oxford : Oxford University Press, 2-nd ed., 2006. – 1510 p.

Суханов Сергей Генрихович, доктор медицинских наук, профессор, заведующий кафедрой анатомии человека, ГБОУ ВПО «Северный государственный медицинский университет» Минздрава России, Россия, 163000, г. Архангельск, пр-т Троицкий, д. 51, тел.: (8182) 28-57-91, e-mail: info@nsmu.ru.

Ковров Константин Николаевич, кандидат медицинских наук, доцент кафедры патологической анатомии, ГБОУ ВПО «Северный государственный медицинский университет» Минздрава России, Россия, 163000, г. Архангельск, пр-т Троицкий, д. 51, тел.: (8182) 28-57-91, e-mail: info@nsmu.ru.

Ульяновская Светлана Александровна, кандидат медицинских наук, доцент кафедры анатомии человека, ГБОУ ВПО «Северный государственный медицинский университет» Минздрава России, Россия, 163000, г. Архангельск, пр-т Троицкий, д. 51, тел.: (8182) 28-57-91, e-mail: info@nsmu.ru.

Аликберова Мадлен Николаевна, кандидат медицинских наук, доцент кафедры анатомии человека, ГБОУ ВПО «Северный государственный медицинский университет» Минздрава России, Россия, 163000, г. Архангельск, пр-т Троицкий, д. 51, тел.: (8182) 28-57-91, e-mail: info@nsmu.ru.

УДК 616.367-006:616-089.86
© М.А. Топчиев, М.А. Магомедов, В.В. Тюрин, А.М. Топчиев, 2013

М.А. Топчиев[1], М.А. Магомедов[1], В.В. Тюрин[2], А.М. Топчиев[1]

АРЕФЛЮКСНЫЙ БИЛИОДИГЕСТИВНЫЙ АНАСТОМОЗ В ХИРУРГИИ ДОБРОКАЧЕСТВЕННЫХ ЗАБОЛЕВАНИЙ ВНЕПЕЧЕНОЧНЫХ ЖЕЛЧНЫХ ПРОТОКОВ

[1]ГБОУ ВПО «Астраханская государственная медицинская академия» Минздрава России
[2]ГБУЗ АО «Городская клиническая больница № 3 им. С.М. Кирова», г. Астрахань

Отмечена актуальность заболеваний панкреатодуоденальной зоны, которые сопровождаются развитием механической желтухи. Описан способ наложения арефлюксного билиодигестивного анастомоза, который был экспериментально выполнен на опытных животных и применен на практике.

Ключевые слова: *доброкачественные поражения, общий желчный проток, механическая желтуха, билиодигестивный анастомоз.*

M.A. Topchiev, M.A. Magomedov, V.V. Tyurin, A.M. Topchiev

THE AREFLUXIVE BILIODIGESTIVE ANASTOMOSIS IN SURGERY OF BENIGH DISEASES OF OUT-LIVER BILE DUCTS

The actuality of problem in diseases of pancreaduodenal zone which may accompany the development of mechanical yellow fever was presented. The method of usage of arefluxive biliodigestive anastomosis was described. It was made in experiment on animals and used in practice.

Key words: *benigh damages, common bile duct, mechanical yellow fever, biliodigestive anastomosis.*

Введение. Заболевания различного генеза общего желчного протока остаются одними из частых патологических состояний гепатопанкреатодуоденальной зоны. В последние годы отмечается неуклонное увеличение числа пациентов с заболеваниями панкреатодуоденальной зоны, которые сопровождаются развитием механической желтухи, возникающая как осложнение патологии гепатопанкреатодуоденальной зоны различной этиологии: желчекаменной болезни, холедохолитиаза, стеноза и стриктуры внепеченочных желчных протоков и большого дуоденального сосочка, новообразований различного генеза и индуративного панкреатита [1, 5, 10]. Заболевания желчного пузыря и внепеченочных желчных протоков занимают одну из ведущих мест в перечне наиболее распространенных хирургических патологий [3]. Механическая желтуха встречается при холедохолитиазе в 58,2–85 % случаев [2, 4].

Несмотря на широкое внедрение в клиническую практику малоинвазивных и эндоскопических методов декомпрессии билиарного тракта при лечении пациентов с прогрессирующим течением механической желтухи, зачастую единственным способом помочь больному является формирование обходных билиодигестивных анастомозов, направленных на отведение желчи.

Несмотря на определенные успехи в развитии гепатобилиарной хирургии, многие аспекты проблемы восстановления желчетока у больных с холестазом не решены окончательно. Так, продолжают оставаться дискуссионными вопросы выбора оптимального способа формирования желчеотводящего анастомоза. Требуют критического анализа причины частого развития у оперированных больных разного рода функциональных расстройств и органических поражений со стороны желчевыводящих путей и двенадцатиперстной кишки.

В последние годы для улучшения ближайших и отдаленных результатов операций на желчевыводящих путях и предотвращения дигестивно-билиарного рефлюкса предлагаются различные операции с формированием клапанов в области анастомоза между желчными протоками и различными отделами желудочно-кишечного тракта. Эта идея до настоящего времени привлекает внимание многих хирургов и требует новых экспериментальных и клинических исследований.

Цель: улучшить результаты хирургического лечения пациентов с доброкачественными заболеваниями внепеченочных желчных протоков, осложненными механической желтухой путем внедрения в хирургическую практику разработанного в эксперименте нового способа формирования арефлюксного билиодигестивного анастомоза.

Материалы и методы исследования. Экспериментальная часть работы выполнена на базе вивария ГБОУ ВПО «Астраханская государственная медицинская академия», на беспородных собаках в соответствии с «Европейской конвенцией по защите позвоночных животных, используемых для экспериментальных и других научных целей», согласно «Правилам проведения работ с использованием экспериментальных животных» (приказ МЗ СССР № 755 от 12.08.1977) [6, 8].

Разработан новый способ наложения арефлюксного билиодигестивного анастомоза при доброкачественных заболеваниях внепеченочных желчных путей [9].

С целью моделирования механической желтухи на предварительном этапе выполняли перевязку общего желчного протока у 10 беспородных собак обоего пола, массой тела от 12 до 20 кг. На 5–7 сутки осуществляли основной этап экспериментального исследования. После холецистэктомии проводили мобилизацию двенадцатиперстной кишки по Кохеру. Нисходящую часть двенадцатиперстной кишки подводили к области впадения культи пузырного протока в гепатикохоледох. Рассекали серозно-мышечно-подслизистый слой кишечной трубки, оголяя слизистый слой. Накладывали 3–4 узловых шва на заднюю полуокружность соустья, проходящих через серозно-мышечный слой холедоха, через край рассеченного серозно-мышечно-подслизистого слоя двенадцатиперстной кишки (рис. 1). Затем выполняли дуоденотомию в слизистом слое, диаметр которой равен диаметру культи пузырного протока. Культю пузырного протока инвагинировали через дуоденотомическое отверстие в просвет кишки. Накладывали 3–4 серозно-мышечных шва на переднюю полуокружность соустья (рис. 2). Интраоперационно выполняли холангиотомию с последующей холангиографией. Холедохостому выводили в правом подреберье.

Обязательным моментом операции является холецистэктомия с оценкой диаметра просвета пузырного протока. При отсутствии желчного пузыря выполняли выделение культи пузырного протока с его пересечением, оценивали диаметр его просвета с последующим его бужированием. Аналогичную методику можно использовать при наложении соустий между гепатикохоледохом и тощей кишкой.

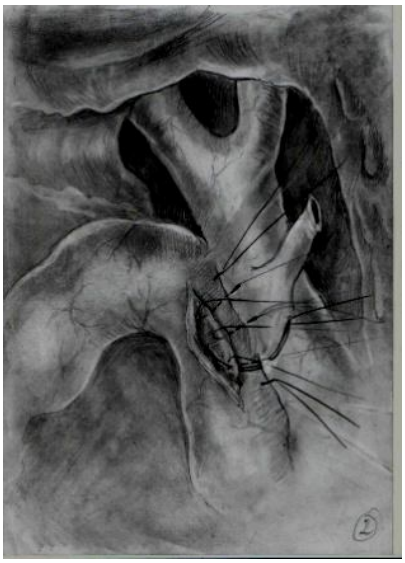

Рис. 1. Наложение швов на заднюю полуокружность анастомоза

Рис. 2. Инвагинация культи с наложением швов на переднюю полуокружность анастомоза

С целью контроля функционирования наложенного анастомоза и оценки арефлюксной функции в контрольные сроки (15 суток, 3 месяца) выполняли фиброгастродуоденоскопию и фистулографию внепеченочных желчных протоков.

В контрольные сроки (3, 7 и 14 суток, 1 и 6 месяцев) экспериментальных животных выводили из эксперимента с соблюдением «Правил проведения исследований с использованием экспериментальных животных» (приказ Минвуза СССР № 742 от 13.11.1984) и «Правил проведения работы с использованием экспериментальных животных» (приказ Министерства здравоохранения СССР № 755 от 12.08.1977) [7, 8]. В стерильных условиях выполняли ревизию гепатобилиарной зоны, визуально оценивали макроскопические изменения в брюшной полости, внешний вид билиодигестивного анастомоза.

Результаты исследования и их обсуждение. В проведенных экспериментах изучали влияние арефлюксного инвагинационного билиодигестивного анастомоза на желчеотток и возможность предотвращения дигестивно-билиарного рефлюкса. Функциональные свойства наложенного анастомоза оценивали с помощью рентгенологических и эндоскопических методов.

При визуальной оценке макропрепаратов в ранние и поздние послеоперационные сроки прослеживали динамику заживления наложенных швов по типу первичного натяжения без явлений их несостоятельности. В отдаленные сроки отмечали картину полного купирования воспалительных явлений тканей анастомозируемых органов. При вскрытии двенадцатиперстной кишки четко визуализировалась культя пузырного протока, инвагинированная в просвет кишки в виде «хоботка». Культя подвижная, хорошо растяжимая, диаметром до 0,5 мм, отверстием до 2 мм на вершине. Просвет «хоботка» доступен свободному бужированию пуговчатым зондом диаметром 2 мм. На разрезе в продольном направлении четко определялись структурные элементы соустья, представленные стенками культи пузырного протока и двенадцатиперстной кишки.

В ранние и отдаленные сроки после операции выполняли рентгенологические и эндоскопические исследования. При выполнении фистулографии на разных сроках в послеоперационном периоде отмечали свободное поступление контрастного вещества в двенадцатиперстную кишку через вновь сформированный анастомоз. Культя пузырного протока в виде «хоботка» отчетливо контурировалась. Явлений дуоденобилиарного рефлюкса не было.

При выполнении фиброгастродуоденоскопии на ранних сроках в послеоперационном периоде визуализировалась область наложенного анастомоза с различной степенью выраженности воспалительных явлений. На поздних сроках отмечали купирование данных воспалительных явлений. Четко визуализировалась инвагинированная культя пузырного протока в виде «хоботка». Наложенный анастомоз функционировал, из просвета «хоботка» свободно поступала светлая желчь.

Положительные результаты экспериментальной части исследовательской работы позволили применить разработанный арефлюксный билиодигестивный анастомоз в клинической практике.

Больная Ц. 65 лет, история болезни № 1669. DS: Острый калькулезный холецистит. Холедохолитиаз. Механическая желтуха. По данным ультразвукового исследования: желчный пузырь – 8 × 4 × 3 см, расширены внутрипеченочные протоки, холедох расширен до 1,2 см, в супрадуоденальной части до 2,5 см, лоцируются конкременты. Фиброгастродуоденоскопия: поверхностной гастродуоденит. Желчи в просвете двенадцатиперстной кишки нет. Фатеров сосочек не изменен, без признаков воспаления. После предоперационной подготовки выполнено оперативное вмешательство по срочным показаниям. Операция: холецистэктомия. Холедохолитотомия. Интраоперационная холангиография. Наложение билиодигестивного анастомоза. Дренирование холедоха по Вишневскому. Дренирование подпеченочного пространства.

Выполнена лапаротомия переменным разрезом в правом подреберье по Кохеру. Желчный пузырь размерами 8 × 4 × 4 см, в просвете пальпаторно определяется множество конкрементов. Пузырный проток длиной до 1,3 см, расширен до 0,5 см; общий желчный проток расширен до 2,2 см, в просвете определяются конкременты. Холецистэктомия от шейки с выделением пузырной артерии и пузырного протока до места впадения в общий желчный проток. Вскрыт общий желчный проток на протяжении 10 мм – удалено 3 конкремента от 0,2 до 0,7 см, отмыт фибрин. Дренирование холедоха микроирригатором диаметром 2 мм по Вишневскому. Выполнена интраоперационная холангиография – отмечается рубцовый папиллит. Контраст слабо поступает в двенадцатиперстную кишку. С учетом результатов интраоперационной холангиографии, размеров холедоха и культи пузырного протока решено наложить билиодигестивный анастомоз по вышеописанному способу. Рана холедоха ушита прецизионными швами до микроирригатора. Мобилизирована область впадения пузырного протока в гепатикохоледох и двенадцатиперстная кишка по Кохеру. Двенадцатиперстная кишка (нисходящая ее часть) подведена к области впадения пузырного протока в гепатикохоледох. Рассечен серозно-мышечно-подслизистый слой кишечной трубки до слизистого слоя. Наложены 4 серозно-мышечных шва, проходящих через серозно-мышечную оболочку холедоха и край рассеченного серозно-мышечно-подслизистого слоя двенадцатиперстной кишки. В слизистом слое выполнена дуоденотомия длиной 1,0 см. Сформировано соустье путем инвагинации культи пузырного протока через дуоденотомическое отверстие в просвет двенадцатиперстной кишки. Наложены 4 серозно-мышечных шва, проходящих через серозно-мышечную оболочку холедоха и край рассеченного серозно-мышечно-подслизистого слоя двенадцатиперстной кишки, кпереди от соустья. Холедох дренирован по Вишневскому. К анастомозу, в подпеченочное пространство после санации подведен трубчатый дренаж. Операционная рана ушита наглухо. Послеоперационный период протекал без осложнений. Холедохостома удалена на 13 сутки. Больная выписана в удовлетворительном состоянии на 15 сутки.

Для оценки функциональных результатов применения разработанного способа арефлюксного билиодигестивного анастомоза применялись ультразвуковые, рентгенологические и эндоскопические способы.

В раннем послеоперационном периоде на 5 сутки было проведено ультразвуковое исследование печени, внепеченочных желчных протоков и зоны билиодигестивного анастомоза. По данным УЗИ, внутрипеченочные желчные протоки не расширены, сохранено умеренное расширение общего желчного протока, диаметр последнего составлял 15 мм. Зона наложения билиодигестивного анастомоза без особенностей.

На 12 сутки пациентке была выполнена полипозиционная фистулохолангиография через наружный дренаж. Во время и после введения контрастного вещества осуществляли рентгеноскопическое исследование, выполняли видеосъемку и рентгенографию. При этом было выявлено, что внутрипеченочные желчные протоки не расширены, холедох до 13 мм. Контраст порционно поступал в двенадцатиперстную кишку как через фатеров сосочек, так и через вновь сформированный анастомоз. Отчетливо контурировалась культя пузырного протока. Явлений дуоденобилиарного рефлюкса не наблюдалось.

В позднем послеоперационном периоде на 10 сутки была выполнена фиброгастродуоденоскопия. Луковица двенадцатиперстной кишки не деформирована. Слизистая розовая, неотечная. По латеральной переднебоковой стенке двенадцатиперстной кишки визуализируется конусообразное образование (инвагинированная культя пузырного протока), обращенное вершиной в просвет кишки, высотой до 5 мм и диаметром до 8 мм, с отверстием в центре. Ткань по периферии от инвагинированной культи пузырного протока умеренно отечна. В двенадцатиперстной кишке желчь.

Заключение. Предлагаемый вариант билиодигестивного анастомоза менее травматичен, создает «клапанный» аппарат, который препятствует регургитации содержимого двенадцатиперстной кишки во внепеченочные протоки, тем самым препятствуя инфицированию внепеченочных желчных

путей, развитию рефлюкс-холангита и билиарного цирроза. Кроме того, минимальная травматизация серозно-мышечного слоя общего желчного протока и сохранение его слизистой оболочки без повреждения делает минимальной вероятность стенозирования анастомоза. Перечисленные преимущества подтверждают перспективность данного направления и позволяют продолжить начатое исследование.

Список литературы

1. Баранов, Г. А. Миниинвазивные способы холецистэктомии у больных старших возрастных групп при остром холецистите / Г. А. Баранов, Е. А. Решетников, Б. В. Харламов // Хирургия. – 2008. – № 6. – С. 27–30.
2. Барсегян, А. А. О доброкачественных желчных стриктурах внепеченочных желчных протоках / А. А. Барсегян, Т. Г. Авагян, А. М. Варжапетян // Медицинский вестник Эребуни. – 2008. – № 1 (33). – С. 99–107.
3. Брехов, Е. И. Применение малоинвазивных методов в лечении пациентов с острым калькулезным холециститом, осложненным холедохолитиазом / Е. И. Брехов, В. П. Башилов, Ю. А. Малов и др. // Омский научный вестник. – 2005. – № 2. – С. 16–21.
4. Витебский, Я. Д. Клапанные анастомозы в хирургии пищеварительного тракта / Я. Д. Витебский. – М. : Медицина, 1988. – 111 с.
5. Гальперин, Э. И. Руководство по хирургии желчных путей / Э. И. Гальперин, П. С. Ветшева. – М. : Видар, 2006. – 568 с.
6. Московский государственный университет имени М.В. Ломоносова / Комиссия по биоэтике : Европейская конвенция по защите позвоночных животных, используемых для экспериментальных и других научных целей – Режим доступа: http://www.msu.ru/bioetika, свободный. – Заглавие с экрана. – Яз. рус. – Дата обращения : 01.09.2012.
7. Московский государственный университет имени М.В. Ломоносова / Комиссия по биоэтике : Приказ Минвуза СССР № 742 от 13.11.1984 «Об утверждении Правил проведения работ с использованием экспериментальных животных» – Режим доступа: http://www.msu.ru/bioetika, свободный. – Заглавие с экрана. – Яз. рус. – Дата обращения : 01.09.2012.
8. Московский государственный университет имени М.В. Ломоносова / Комиссия по биоэтике : Приказ Минздрава СССР № 755 от 12.08.1977 «Об утверждении Правил проведения работ с использованием экспериментальных животных» – Режим доступа: http://www.msu.ru/bioetika, свободный. – Заглавие с экрана. – Яз. рус. – Дата обращения : 01.09.2012.
9. Топчиев, М. А. Пат. 2463002 Рос. Федерация, МПК A 61 B 17/00 Способ наложения билиодигестивного анастомоза при доброкачественных заболеваниях внепеченочных желчных путей / М. А. Топчиев, Э. А. Кчибеков, М. А. Магомедов ; заявитель и патентообладатель ГОУ ВПО АГМА Минздравсоцразвития России. – 2011120575/14 ; заявл. 20.05.2011; опубл. 10.10.2012. Бюл. № 28.
10. Харнас, С. С. Диагностический подход при механической желтухе, осложненной гнойным холангитом / С. С. Харнас, В. Е. Синицын, А. И. Шехтер // Хирургия. – 2003. – № 6. – С. 36–41.

Топчиев Михаил Андреевич, доктор медицинских наук, профессор, заведующий кафедрой общей хирургии, ГБОУ ВПО «Астраханская государственная медицинская академия» Минздрава России, Россия, 414000, г. Астрахань, ул. Бакинская, д. 121, тел.: (8512) 52-41-43, e-mail: agma@astranet.ru.

Магомедов Магомед Аминович, аспирант кафедры общей хирургии, ГБОУ ВПО «Астраханская государственная медицинская академия» Минздрава России, Россия, 414000, г. Астрахань, ул. Бакинская, д. 121, тел.: (8512) 52-41-43, e-mail: agma@astranet.ru.

Тюрин Алексей Александрович, заведующий диагностическим отделением, ГБУЗ АО «Городская клиническая больница № 3 им. С.М. Кирова», Россия, 414038, г. Астрахань, ул. Хибинская, д. 2, тел.: (8512) 45-91-55, e-mail:gkb3@mail.ru.

Топчиев Андрей Михайлович, студент I курса лечебного факультета ГБОУ ВПО «Астраханская государственная медицинская академия» Минздрава России, Россия, 414000, г. Астрахань, ул. Бакинская, д. 121, тел.: (8512) 52-41-43, e-mail: agma@astranet.ru.

УДК616.351-006.6; 616.34-007.272
© З.В. Тотиков, В.З. Тотиков, Р.Ю. Мальсагов, 2013

З.В. Тотиков, В.З. Тотиков, Р.Ю. Мальсагов

ДИНАМИКА РАЗВИТИЯ НАРУШЕНИЯ ПРОХОДИМОСТИ НА ФОНЕ ДЕКОМПРЕССИОННОЙ ТЕРАПИИ У БОЛЬНЫХ РАКОМ ПРЯМОЙ КИШКИ

ГБОУ ВПО «Северо-Осетинская государственная медицинская академия»
Минздрава России, г. Владикавказ
ГБУ «Ингушская республиканская клиническая больница», г. Назрань

Показаны результаты исследования 162 больных раком прямой кишки, осложненным непроходимостью. На фоне декомпрессионной терапии у этих больных возможно три варианта исхода непроходимости: полное, но временное разрешение; волнообразное течение; нарастающее течение непроходимости. При уменьшении диаметра стриктуры и увеличении протяженности опухолевого канала повышается вероятность развития непроходимости и уменьшается возможность воздействия на нее декомпрессионной терапии.
Ключевые слова: *кишечная непроходимость, декомпрессионная терапия, рак прямой кишки.*

Z.V. Totikov, V.Z. Totikov, R.U. Malsagov

THE DYNAMICS OF INTESTINAL OBSTRUCTION ON THE BACKGROUND OF DECOMPRESSION THERAPY IN PATIENTS WITH RECTAL CANCER

The results in monitoring of 162 patients with colorectal cancer complicated by acute obstruction are represented. On the background of decompression therapy in these patients three types of outcome obstruction may be: the first option, when the phenomena of intestinal obstruction resolved, the second when the disease may take the wave course and the third, when the phenomena of obstruction may grow. In decreasing the diameter of stricture and increasing the length of the tumor channel, the increase of risk in obstruction and decrease of possibility in exposure to decompression therapy.
Key words: *intestinal obstruction, decompression therapy, rectal cancer.*

Введение. Исходы лечения у больных с острым нарушением проходимости прямой кишки во многом зависят от сроков проведения предоперационной подготовки, длительность которой должна определяться индивидуально в зависимости от тяжести физического состояния больного и динамики развития непроходимости на фоне декомпрессионной терапии [1, 4, 6, 7, 9].

Но если определению тяжести состояния больного раком толстой кишки, осложненным непроходимостью, исследователями уделено значительное внимание, то работ, посвященных изучению влияния размеров ракового канала на динамику течения непроходимости на фоне декомпрессионной терапии, практически нет [8, 9].

Как показал анализ современной литературы, посвященной острой обтурационной непроходимости толстой кишки, большинство хирургов при определении длительности предоперационной подготовки и выбора объема оперативного вмешательства руководствуются только тяжестью состояния больного и рентгенологическими параметрами непроходимости [2, 8]. Сторонники такого подхода не уделяют должного внимания тому факту, что на фоне полноценной декомпрессионной терапии непроходимость имеет следующие тенденции развития: к временному, но полному разрешению, к волнообразному течению, к нарастанию явлений непроходимости [3, 5, 8, 9].

Выявление факторов, влияющих на эти тенденции, и определение их объективных прогностических критериев позволили бы индивидуализировать длительность предоперационной подготовки и выбор объема оперативного вмешательства у больных раком прямой кишки, осложненным острой непроходимостью.

Цель: изучить влияние размеров ракового канала на динамику течения непроходимости на фоне декомпрессионной терапии.

Материалы и методы исследования. Исследование основано на наблюдении за 162 больными раком прямой кишки, осложненным острой непроходимостью, госпитализированными в клиническую больницу скорой помощи г. Владикавказа в экстренном порядке. Из 162 больных у 52 пациен-

тов (1 группа) проведено ретроспективное исследование, изучены истории болезни. У остальных 110 больных (2 группа) определение размеров ракового канала и изучение динамики течения непроходимости проводили в процессе исследования.

Исходы декомпрессионной терапии отслежены у 148 больных, в том числе у 110 пациентов второй группы и у 38 больных первой группы, которым проведено ретроспективное исследование. Декомпрессионная терапия не проводилась у 25 больных, так как им в течение 2–3 часов были выполнены оперативные вмешательства. Еще у 3 пациентов декомпрессионная терапия проводилась непоследовательно и в недостаточном объеме, в связи с чем их не анализировали по данным параметрам.

Как описано в предшествующих работах (В.П. Петров (1983) [5] и В.З. Тотиков (1993) [8]), на фоне декомпрессионной терапии наблюдали три варианта исхода острой непроходимости у больных раком прямой кишки. Первый вариант, когда явления кишечной непроходимости разрешаются, второй, когда заболевание принимает волнообразное течение, и третий, когда явления непроходимости нарастают. Во второй группе в связи с использованием разработанного в клинике лечебно-диагностического алгоритма у больных с первым вариантом клинического течения длительность наблюдения (то есть предоперационного периода) составила 5–10 суток, при втором варианте – 12–24 часа и при третьем варианте – 6–12 часов. В первой группе не было четкой тактики, длительность проведения декомпрессионной терапии колебалась от 5–6 часов до 4 суток.

Всем больным для уточнения размеров ракового канала произведены ректороманоскопия или колоноскопия, ирригоскопия, интраоперационное описание опухоли, макроскопическое исследование опухоли и ракового канала.

Результаты исследования и их обсуждение. С помощью данных ректороманоскопии, колоноскопии, ирригоскопии, интраоперационного и макро-морфологического описания опухоли у 162 больных были определены размеры опухолевого канала (табл. 1).

Таблица 1

Диаметр и протяженность стриктуры при раке прямой кишки, осложненном непроходимостью

Протяженность	Диаметр, мм				
	до 5	6–10	11–15	16–17	Всего больных
	Количество больных (n)				
25–50 мм	16	2	–	–	18
60–100 мм	28	31	22	4	85
110–150 мм	22	18	17	2	59
Итого	66	51	39	6	162

Диаметр ракового канала у больных колебался от 3 до 17 мм. Полной обтурации не выявлено ни у одного больного. У 6 (3,7 %) пациентов опухоль суживала просвет кишки от 17 до 15 мм, у 39 (24,1 %) человек – от 15 до 11 мм, у 51 (31,5 %) пациента – от 10 до 6 мм, и у 66 (40,7 %) больных диаметр стриктуры был менее 6 мм.

Из 162 больных у 18 (11,1 %) пациентов протяженность опухолевого канала составляла от 25 до 50 мм, у 85 (52,5 %) человек – от 60 до 100 мм и у остальных 59 (36,4 %) пациентов – от 110 до 150 мм.

Таким образом, у большей части больных диаметр ракового канала достигал 3–5 мм. Хотя явления острой непроходимости имели место и у больных с раковой стриктурой до 17 мм. Протяженность ракового канала была от 25 до 150 мм, но у большей части она составляла 60–100 мм.

Исходы декомпрессионной терапии оценивались по изменению клинических проявлений и рентгенологической картины. Декомпрессионная терапия включала в себя паранефральные блокады, перидуральный блок, спазмолитики, стимуляцию кишечника, вазелиновое масло, очистительные или сифонные клизмы.

Как видно из таблицы 2, полностью клинические и рентгенологические проявления кишечной непроходимости в течение 6–24 часов были ликвидированы у 54 (36,5 %) больных. На контрольных рентгенограммах, произведенных через 6–7 часов от начала декомпрессионной терапии, у всех больных площадь газа над уровнями жидкости уменьшилась более чем на 30 %. Больные отмечали обильное отхождение газов и каловых масс с примесью вазелинового масла, уменьшение вздутия живота, улучшение общего состояния. Такое течение отмечено у всех больных с диаметром стриктуры более 11 мм и всех пациентов со стриктурой ракового канала 6–10 мм и протяженностью 25–50 мм. При стриктуре от 3 до 5 мм и протяженностью ракового канала 25–50 мм разрешить непроходимость удалось у 8 больных из 14. А при сужении просвета кишки до 6–10 мм и протяженностью ракового канала 60–100 мм у 4 из 29 больных.

Таблица 2

Варианты исхода декомпрессионной терапии у больных раком прямой кишки, осложненным непроходимостью в зависимости от диаметра и протяженности ракового канала

Протяженность	Диаметр, мм				
	3–5	6–10	11–15	16–17	Всего больных
	Количество больных (n)				
25–50 мм	n = 14 8 (57,0 %)[1] 4 (28,6 %)[2] 2 (14,4 %)[3]	n = 2 2 (100 %)[1]	–	–	16
60–100 мм	n = 26 0[1] 7 (27 %)[2] 19 (73 %)[3]	n=29 4 (13,8 %)[1] 18 (62,1 %)[2] 7 (24,1 %)[3]	n = 20 20 (100 %)[1]	n = 3 3 (100 %)[1]	78
110–150 мм	n = 21 0[1] 3 (14,3 %)[2] 18 (85,7 %)[3]	n = 16 0[1] 9 (56,3 %)[2] 7 (43,7 %)[3]	n = 15 15 (100 %)[1]	n = 2 2 (100 %)[1]	54
Итого	61	47	35	5	148

Примечание: 1 – первый вариант исхода непроходимости на фоне декомпрессионной терапии, 2 – второй вариант исхода непроходимости на фоне декомпрессионной терапии, 3 – третий вариант исхода непроходимости на фоне декомпрессионной терапии.

У 41 (27,7%) больного, несмотря на отхождение каловых масс и газов, полностью ликвидировать явления непроходимости не удалось. Заболевание приняло волнообразное течение. На контрольных рентгенограммах, произведенных через 6–7 часов с момента начала декомпрессионной терапии, площадь газа над уровнями жидкости уменьшилась менее чем на 30 %. Повторные рентгенограммы (только в первой группе), произведенные многократно в течение 12–96 часов отмечали то уменьшение, то увеличение секвестрированной жидкости и газа в кишечнике. Такое волнообразное течение наблюдалось у 4 из 14 больных со стриктурой 3–5 мм, протяженностью ракового канала 25–50 мм, при таком же диаметре и протяженности 60–100 мм и 110–150 мм у 7 из 25 и у 3 из 21 больного, соответственно. При сужении ракового канала до 6–10 мм и протяженности 60–100 мм вышеописанное течение отмечено у 18 из 29 больных и у 9 из 16 больных при стриктуре 6–10 мм и протяженности 110–150 мм. Из 26 больных вторым вариантом исхода декомпрессионной терапии и диаметром стриктуры прямой кишки 6–10 мм при изучении макропрепарата у 9 пациентов в просвете ракового канала обнаружены фруктовые шкурки или семечки, инородные тела, у остальных плотные каловые массы.

У 53 (35,8 %) больных клинические и рентгенологические признаки острого нарушения проходимости прямой кишки нарастали: при сужении просвета кишки до 3–5 мм и протяженности ракового канала до 25–50 мм у 2 из 14 пациентов; при сужении ракового канала до 3–5 мм и протяженности до 60–100 мм у 19 из 26 больных; при сужении ракового канала до 6–10 мм и протяженности 60–100 мм у 7 из 29 больных. Прогрессировала непроходимость и в подавляющем большинстве случаев (у 18 из 21 больного) при сужении ракового канала до 3–5 мм и протяженности 110–150 мм. И несколько в меньшей степени у 7 больных из 16 со стриктурой 6–10 мм и протяженностью ракового канала 110–150 мм.

На развитие непроходимости влияли не только размеры ракового канала, но и наличие в просвете кишечника плотных каловых комков, фруктовых шкурок и косточек.

Заключение. Результаты исследования показали, что острая непроходимость при раке прямой кишки может развиваться уже при стриктуре менее 17 мм и протяженности ракового канала более чем 50 мм. В зависимости от роста опухоли, то есть уменьшения диаметра стриктуры и увеличения протяженности опухолевого канала, увеличивается вероятность развития непроходимости и уменьшается возможность воздействия на нее декомпрессионной терапии. На динамику развития и течение непроходимости заметную роль оказывает и консистенция каловых масс.

При диаметре ракового канала более 10 мм и любой протяженности на фоне полноценной декомпрессионной терапии практически сохраняется 100-процентная вероятность полного, но временного разрешения непроходимости.

Вероятность полного, но временного разрешения непроходимости сохраняется и у большинства больных с сужением ракового канала менее чем 5 мм и с протяженности его не более 50 мм. При большей протяженности ракового канала возможность разрешения непроходимости остается у 13,8 % больных, диаметр ракового канала которых составляет 6–10 мм, а протяженность 50–100 мм. У остальных больных непроходимость принимает персистирующий или нарастающий характер.

Таким образом, консервативные методы декомпрессионной терапии у 36,5 % больных раком прямой кишки, осложненным острой непроходимостью, завершаются временным, но полным разрешением непроходимости. У 27,7 % пациентов заболевание принимает волнообразное течение, у 35,8 % декомпрессионная терапия способствует только замедлению прогрессирования непроходимости.

Список литературы

1. Антипова, С. В. Алгоритм и методы хирургического лечения осложненных форм колоректального рака / С. В. Антипова, Е. В. Калинин, В. В. Шляхтин // Онкология. – 2009. – Т. 11, № 4. – С. 293–297.
2. Головизнин, А. А. Хирургическая тактика при опухолевой непроходимости толстой кишки / А. А. Головизнин, Н. А. Никитин, И. Н. Пересторонин // Актуальные проблемы современной хирургии : тез. докл. Международного хирургического конгресса (г. Москва, 22–23 февраля 2003 г.). – М., 2003. – С. 135.
3. Ерюхин, И. А. Кишечная непроходимость : рук-во для врачей / И. А. Ерюхин, В. П. Петров, М. Д. Ханевич. – СПб. : Питер, 1999. – 448 с.
4. Наврузов, С. Н. Тактика при кишечной непроходимости опухолевого генеза / С. Н. Наврузов, А. М. Хакимов, С. Б. Абдужаппаров // Материалы I съезда колопроктологов СНГ (г. Ташкент, 22–23 октября 2009 г.). – Ташкент, 2009. – С. 371–372.
5. Петров, В. П. Дискуссия : обтурационная опухолевая непроходимость толстого кишечника / В. П. Петров // Хирургия. – 1987. – № 12. – С. 143–144.
6. Пугаев, А. В. Обтурационная опухолевая толстокишечная непроходимость / А. В. Пугаев, Е. Е. Ачкасов. – М. : Профиль, 2005. – 223 с.
7. Тарасенко, С. В. Хирургическая тактика при опухолевой непроходимости левой половины ободочной кишки / С. В. Тарасенко, О. Д. Песков, О. В. Зайцев // Актуальные проблемы современной хирургии : тез. докл. Международного хирургического конгресса (г. Москва, 22–23 февраля 2003 г.). – М., 2003. – С. 113.
8. Тотиков, В. З. Хирургическая тактика при обтурационном нарушении проходимости ободочной кишки : дис. … д-ра мед. наук / В. З. Тотиков. – М., 1993. – 235 с.
9. Тотиков, В. З. Рак прямой кишки, осложненный острой обтурационной толстокишечной непроходимостью / В. З. Тотиков, З. В. Тотиков. – Владикавказ : Изд-во ГБОУ ВПО СОГМА, 2011. – 150 с.

Тотиков Заурбек Валерьевич, кандидат медицинских наук, ассистент кафедры госпитальной хирургии с онкологией, ГБОУ ВПО «Северо-Осетинская государственная медицинская академия» Минздрава России, Республика Северная Осетия – Алания, 362019, г. Владикавказ, ул. Пушкинская, д. 40, тел.: (8672) 74-04-35, e-mail: z-totikov@mail.ru.

Тотиков Валерий Зелимханович, доктор медицинских наук, профессор, заведующий кафедрой госпитальной хирургии с онкологией, ГБОУ ВПО «Северо-Осетинская государственная медицинская академия» Минздрава России, Россия, Республика Северная Осетия – Алания, 362019, г. Владикавказ, ул. Пушкинская, д. 40, тел.: (8672) 74-04-35, e-mail: vz-totikov@mail.ru.

Мальсагов Руслан Юсупович, заведующий хирургическим отделением ГБУ «Ингушская республиканская клиническая больница», Россия, Республика Ингушетия, г. Назрань, 386101, ул. Муталиева, д. 11, тел.: (8732) 22-16-46, e-mail:malt-ru@yandex.ru.

УДК 611.664 - 611.42

© З.С. Туаева, О.Н. Тотоева, К.Ю. Караева, З.Н. Тотоева, 2013

З.С. Туаева, О.Н. Тотоева, К.Ю. Караева, З.Н. Тотоева

ОСОБЕННОСТИ ЛИМФАТИЧЕСКОГО РУСЛА МИОМЕТРИЯ В ПЕРВОМ И ВТОРОМ ДЕТСКИХ, ПОДРОСТКОВОМ И ЮНОШЕСКОМ ПЕРИОДАХ ОНТОГЕНЕЗА

ГБОУ ВПО «Северо-Осетинская государственная медицинская академия»
Минздрава России, г. Владикавказ

Исследовано 20 препаратов матки, взятых от трупов детей периодов первого и второго детства, а также подросткового и юношеского периодов, умерших от причин, не связанных с заболеваниями органов малого таза, изучены структура и гистотопография лимфатического русла миометрия. Выявленные особенности строения и топографии лимфатического русла мышечной оболочки матки совершаются на фоне усложнения соединительнотканных структур ее стенки и являются отражением общей возрастной перестройки организма в целом.

Ключевые слова: *миометрий, лимфатические капилляры, мышечные пучки.*

Z.S. Tuaeva, O.N. Totoeva, K.Yu. Karaeva, Z.N. Totoeva

THE PECULIARITIES OF THE LYMPHATIC BED OF MYOMETRIUM IN THE FIRST AND SECOND CHILDREN, TEENAGE AND YOUTH PERIODS OF ONTOGENESIS

20 preparations of uterus, taken from the corpses of children of periods of the first and second childhood and also teenage and youth periods, dead from the reasons not connected with the diseases of the organs of small pelvis were investigated, the structure and gistotopography of the lymphatic bed of myometrium were studied. Identified characteristics of structure and topography of lymphatic channel of miometrium were committed on the background of increasing complexity of uterine wall and connective-tissue structures and were the reflection of the overall age-adjustment of the organism.

Key words: *myometrium, lymphatic capillaries, muscular beams.*

Введение. Данные литературы по особенностям строения лимфатического русла мышечной оболочки матки в детском возрасте отрывочны и неполны, а имеющиеся по данному вопросу сведения получены преимущественно при изучении препаратов зрелого возраста [2, 3, 4, 5, 6, 7].

Цель: изучить сравнительный анализ строения и гистотопографии лимфатического русла миометрия на протяжении детских периодов онтогенеза.

Материалы и методы исследования. Макро-микроскопическими методами исследования на 20 препаратах матки, взятых от трупов детей периодов первого и второго детства, а также подросткового и юношеского периодов, умерших от причин, не связанных с заболеваниями органов малого таза, изучены структура и гистотопография лимфатического русла миометрия. Лимфатическое русло матки инъецировалось синей массой Герота. Диаметр лимфатических капилляров и сосудов, размеры петель измеряли с помощью стандартной линейки окуляр-микрометра с последующим пересчетом по переводной таблице.

Гистологические препараты, окрашенные гематоксилин-эозином, пикрофуксином, фукселином, орсеином, импрегнированные по Гордон-Свиту, исследовали в поле зрения микроскопа МБИ-1 (Россия) при окуляре 10 × и объективе 9 × и 40 ×, соответственно. Измеряли ширину мышечных пучков, межпучковых соединительнотканных прослоек в миометрии, калибр лимфатических капилляров и сосудов, толщину стенки матки. Для определения относительного объема лимфатического русла по отношению к окружающим гистологическим структурам был применен стереометрический метод точечного счета [1].

Результаты исследования и их обсуждение. В периоде первого детства миометрий представлен тонкими мышечными пучками определенной ориентации, залегающими между пучками волокон соединительной ткани. Согласно этому в первом детском периоде в миометрии залегают плоскостные сети лимфатических капилляров, направление которых соответствует ориентации мышечных пучков и соединительнотканных прослоек между ними. Ширина мышечных пучков внутреннего слоя миометрия составляет 0,025 мм (0,019–0,03 мм), ширина межпучковых соединительнотканных прослоек – 0,012 мм (0,008–0,019 мм), относительный объем лимфатического русла – 21,5 % (16–24 %), гладкомышечных структур – 25,5 % (20–32 %). В среднем слое миометрия ширина мышечных пучков составляет 0,024 (0,019–0,03) мм, ширина межпучковых соединительнотканных прослоек – 0,015 мм (0,012–0,019 мм), относительный объем лимфатического русла – 22,9 % (20–28%), относительный объем гладкомышечных структур – 26,8 % (24–32 %). В наружном слое миометрия ширина мышечных пучков составляет 0,017 мм (0,015–0,023 мм), ширина межпучковых соединительнотканных прослоек – 0,016 мм (0,012–0,019 мм), относительный объем лимфатического русла – 23,5% (20–28%), относительный объем гладкомышечных структур – 27,3 % (24–32 %).

На протяжении периода второго детства (8–12 лет) в результате более интенсивного роста тела и дна матки отмечается более компактное расположение мышечных пучков и увеличение заложенных между ними соединительнотканных прослоек, что особенно выражено в наружном и среднем

слоях миометрия. Калибр лимфатических капилляров внутреннего слоя миометрия равен 0,021 мм (0,017–0,024 мм). В среднем слое этот показатель увеличивается, достигая максимальных показателей в наружном слое миометрия – 0,031 мм (0,025–0,03 мм). Во внутреннем слое миометрия толщина мышечных пучков равна 0,034 мм (0,03–0,038 мм), межпучковых соединительнотканных прослоек – 0,014 мм (0,012–0,019 мм). Относительный объем гладкомышечных структур составляет 38,8 % (32–44 %), лимфатического русла – 21,2 % (16–24 %). В среднем мышечном слое толщина мышечных пучков равна 0,058 мм (0,045–0,069 мм), межпучковых соединительнотканных прослоек – 0,028 мм (0,023–0,035 мм). Относительный объем гладкомышечных структур составляет 41,3 % (36–44 %), лимфатического русла – 22,8 % (20–28 %). В наружном слое мышечной оболочки матки толщина мышечных пучков соответствует 0,025 мм (0,019–0,03 мм), межпучковых соединительнотканных прослоек – 0,035 мм (0,03–0,038 мм).

Неравномерное развитие слоев и пучков миометрия, различная ориентация и переплетение их между собой в подростковом периоде онтогенеза обусловливает объемное расположение лимфатических капилляров в мышечной оболочке матки, которые представлены уже в виде трехмерных пространственных сетей. Во внутренних слоях этой оболочки калибр лимфатических капилляров варьирует в пределах 0,019–0,025 мм. Относительный объем лимфатического русла здесь составляет 20,9 % (16–24 %), гладкомышечных структур – 42,4 % (36–48 %). Мышечные пучки достигают в ширину 0,036 мм (0,03–0,038 мм), а межпучковые соединительнотканные прослойки – 0,014 мм (0,012 – 0,019 мм). В средних слоях миометрия калибр лимфатических капилляров несколько больше 0,032 мм (0,025–0,038 мм). Наличие здесь довольно крупных радиально расположенных кровеносных сосудов оказывает существенное влияние на ориентацию также лимфатических капилляров. В местах слияния капилляров образуются лакуны, величина которых превышает поперечник капилляров в несколько раз. Особенно крупные лакуны залегают вблизи радиально ориентированных артерий. На границе среднего и наружного слоя миометрия последовательно соединенные между собой лакуны продолжаются, переходя непосредственно в неравномерно расширенные лимфатические сосуды первого порядка. Относительный объем лимфатического русла в среднем слое миометрия составляет 22,04 % (20–28 %), гладкомышечных структур – 44,7 % (40–48 %). Относительный объем лимфатического русла в наружном слое миометрия равен 22,9 % (20–24 %), гладкомышечных структур – 32 % (28–36 %). Мышечные пучки достигают в ширину 0,028 мм (0,025–0,035 мм), а межпучковые соединительнотканные прослойки– 0,048 мм (0,045–0,058 мм).

В юношеском возрасте одним из типичных признаков лимфатического русла органа является значительный полиморфизм капилляров и их петель. Отдельные из них лежат в различных плоскостях, образуя, как и в подростковом периоде, трехмерную пространственную решетку. Калибр капилляров также неодинаков на всем их протяжении из-за выраженных вздутий, чередующихся с перехватами; вместе с тем встречаются и тонкие с ровными контурами капилляры. Диаметр лимфатических капилляров нарастает по направлению от внутреннего слоя миометрия к наружному. Характерной особенностью лимфатического русла миометрия в указанном возрасте является появление лимфатических сосудов второго и третьего порядков.

В юношеском периоде онтогенеза относительный объем лимфатического русла внутреннего слоя миометрия составляет 19,9 % (16–24 %), гладкомышечных структур – 45 % (40–48 %). Определяются мышечные пучки шириной 0,06 мм (0,05–0,069 мм), а межпучковые соединительнотканные прослойки – 0,021 мм (0,015–0,025 мм). Относительный объем лимфатического русла в среднем слое миометрия составляет 21,3 % (16–24 %), гладкомышечных структур – 48,8 % (44–52 %). Мышечные пучки достигают в ширину 0,065 мм (0,058–0,069 мм), а межпучковые соединительнотканные прослойки – 0,038 мм (0,035–0,045 мм). В наружном слое показатели несколько меняются: относительный объем лимфатического русла достигает 22,2 % (20–28 %), гладкомышечных структур – 37,2 % (16–24 %). Определяются мышечные пучки шириной 0,033 мм (0,03–0,038 мм), а межпучковые соединительнотканные прослойки – 0,029 мм (0,025–0,035 мм). Относительный объем межпучковых соединительнотканных прослоек становится равен 36,2 % (32–40 %).

Заключение. Исследование показало, что калибр лимфатических капилляров изменяется параллельно с шириной гладкомышечных пучков. В среднем слое миометрия ширина гладкомышечных пучков и межпучковых соединительнотканных прослоек быстро увеличивается во втором детском возрасте. Увеличение толщины стенки матки в первом детском возрасте происходит за счет интенсивного роста гладкомышечных и соединительнотканных структур среднего слоя миометрия, а во втором детстве – за счет наружного мышечного слоя.

Выявленные особенности строения и топографии лимфатического русла миометрия соверша-

ются на фоне усложнения соединительнотканных структур стенки матки и являются отражением общей возрастной перестройки организма в целом.

Список литературы

1. Автандилов, Г. Г. Окулярная измерительная сетка для цито-, гисто- и стереометрических исследований / Г. Г. Автандилов // Архив патологии. – 1972. – Т. 34, № 6. – С. 76–77.
2. Бутова, Е. А. Структурно-функциональные основы лимфатической системы и роль ее при воспалительных процессах в женских половых органах / Е. А. Бутова, И. Н. Путалова // Морфология. – 2002. – № 1. – С. 95–100.
3. Попова, В. В. Лимфатический регион матки в норме и при поствоспалительных нарушениях репродуктивной функции : автореф. дис. … канд. мед. наук / В. В. Попова. – Новосибирск, 2007. – 15 с.
4. Ревазов, С. Г. Возрастные изменения лимфатического русла матки : автореф. дис. … канд. мед. наук / С. Г. Ревазов. – М., 1985. – 14 с.
5. Санькова, И. В. Возрастные особенности строения стенки матки / И. В. Санькова, Т. Е. Овсеенко, А. В. Смирнова // Материалы докладов VIII конгресса международной ассоциации морфологов (г. Орел, 15 сентября 2006 г.) // Морфология. – 2006. – Т. 129, № 4. – С. 109.
6. Сапожников, А. Г. Гемомикроциркуляторное русло матки женщины в постнатальном периоде онтогенеза : автореф. дис. … д-ра мед. наук / А. Г. Сапожников. – М., 1990. – 34 с.
7. Чернокульский, С. Т. Гемомикроциркуляторное русло эндо- и миометрия человека в пренатальном периоде морфогенеза и детородном возрасте : автореф. дис. … д-ра мед. наук / С. Т. Чернокульский. – Киев, 1992. – 30 с.

Туаева Зарема Сергеевна, кандидат медицинских наук, доцент, заведующая кафедрой анатомии человека, ГБОУ ВПО «Северо-Осетинская государственная медицинская академия» Минздрава России, Россия, 362019, г. Владикавказ, ул. Пушкинская, д. 40, тел. : (8672) 53-92-12, e-mail: sogma.rso@gmail.com.

Тотоева Ольга Николаевна, кандидат медицинских наук, доцент кафедры анатомии человека, ГБОУ ВПО «Северо-Осетинская государственная медицинская академия» Минздрава России, Россия, 362019, г. Владикавказ, ул. Пушкинская, д. 40, тел.: 8-918-833-00-10, e-mail: on_totoeva@mail.ru.

Караева Кристина Юрьевна, кандидат медицинских наук, доцент, заведующая кафедрой топографической анатомии и оперативной хирургии, ГБОУ ВПО «Северо-Осетинская государственная медицинская академия» Минздрава России, Россия, 362019, г. Владикавказ, ул. Пушкинская, д. 40, тел.: 8-919-420-17-03, e-mail: sogma.rso@gmail.com.

Тотоева Залина Николаевна, кандидат медицинских наук, старший преподаватель кафедры анатомии человека, ГБОУ ВПО «Северо-Осетинская государственная медицинская академия» Минздрава России, Россия, 362019, г. Владикавказ, ул. Пушкинская, д. 40, тел.: 8-919-421-44-89, e-mail: sogma.rso@gmail.com.

УДК 612.465:615.849.11:001.891.5(045)

© В.Д. Тупикин, Е.Б. Родзаевская, Т.П. Романова, И.О. Бугаева, 2013

В.Д. Тупикин, Е.Б. Родзаевская, Т.П. Романова, И.О. Бугаева

ВЛИЯНИЕ НИЗКОИНТЕНСИВНОГО ЭЛЕКТРОМАГНИТНОГО ИЗЛУЧЕНИЯ НА ГИСТОЛОГИЧЕСКИЕ ИЗМЕНЕНИЯ ПОЧКИ В ЭКСПЕРИМЕНТЕ

ГБОУ ВПО «Саратовский государственный медицинский университет имени В.И. Разумовского», Минздрава России

Морфологические аспекты прямых эффектов низкоинтенсивного электромагнитного излучения в структуре мочеобразовательной ткани и в интерстиции почки в настоящее время практически не изучены. Проведены исследования на крысах с использованием принципиально нового прибора, излучающего низкоинтенсивные радиоволны в мм-диапазоне – трансрезонансного функционального топографа. При облучении электромагнитным излучением на нерезонансных частотах (73 ГГц и 144 ГГц) наблюдался ряд отклонений структурно-функциональных характеристик, свидетельствующих о негативном влиянии этих частот на все фазы процесса мочеобразования, причем наиболее яркой была реакция микроциркуляторного русла и структурных элементов почечного тельца. Наибольшую амплитуду негативных изменений обусловила нерезонансная частота 73 ГГц.

Ключевые слова: *почка, низкоинтенсивное электромагнитное излучение, кортикальные нефроны.*

V.D. Tupikin, E.B. Rodzaevskaya, T.P. Romanova, I.O. Bugayeva

THE EFFECT OF LOW-INTENSIVE ELECTROMAGNETIC RADIATION IN RENAL HISTOLOGICAL CHANGES IN EXPERIMENT

The morphological aspects of the direct effects of low-intensive electromagnetic radiation in the structure of urinary forming tissue and renal interstitian was studied. It was carried out on rats using fundamentally new device which emited low-intensity radio waves in the mm-range – transresonant functional topography (TFT). It was observed the number of structural and functional deviations under the influence of electromagnetic radiation in the non-resonant frequencies (73 GHz and 144 GHz). It showed the negative impact of these frequencies for all phases of the process uropoiesis, the reaction of the microvasculature and the structural elements of the renal corpuscles which was the most striking. The influence of non-resonant frequency of 73 GHz led to the greatest amplitude of the negative changes.

Key words: *kidney, low-intencive electromagnetic radiation, cortical nephrons.*

Введение. Эффекты низкоинтенсивного электромагнитного излучения (НЭМИ) нашли успешное применение в экспериментальной и клинической медицине как КВЧ-терапия, магнитотерапия, и др. Были проведены исследования на крысах с использованием принципиально нового прибора, излучающего низкоинтенсивные радиоволны в мм-диапазоне – трансрезонансного функционального топографа (ТФТ). Ключевое отличие ЭМИ ТФТ от «классических» КВЧ-приборов состоит в возможности регистрации не поглощения энергии излучения, а резонансного пропускания его через ткани живого организма. Живая система способна генерировать и транслировать низкоинтенсивное излучение, параметры которого соответствуют собственным колебаниям водно-ассоциированных молекул в клетках и межклеточном матриксе, во внешнюю среду. Предположительно терапевтический эффект ЭМИ ТФТ основан на гармонизации пространственно-волнового состояния молекул, свойственного биологическим тканям в нормальном состоянии, причем первичным акцептором ЭМИ ТФТ является, очевидно, гидратная оболочка гликокаликса клеточной мембраны. С другой стороны, даже незначительное смещение частотных режимов, использование так называемых «околорезонансных» или «противорезонансных» ГГЦ-частот – в соответствии с концепцией непрерывного резонансно-волнового состояния молекул – вызывает конформационные, либо даже деструктивные изменения связанных с гидроксильными группами молекул протеинов, глюкоз- и гексозаминогликанов межклеточного матрикса.

Морфологические аспекты прямых эффектов низкоинтенсивного ЭМИ в структуре мочеобразовательной ткани и в интерстиции почки в настоящее время практически не изучены.

Цель: исследовать эффект ЭМИ ТФТ резонансных и околорезонансных режимов ГГЦ-частот в микроструктуре почек белых крыс Вистар.

Материалы и методы исследования. В эксперименте использовано 50 самцов белых крыс. Применяли методы классической гистологии (окраска гематоксилин-эозином, импрегнация азотнокислым серебром по Футу для выявления ретикулярных волокон) и гистохимии (окраска толуидиновым синим, метиловым-зеленым, пиронином по Браше, окраска кармином на содержание внутриклеточного запаса углеводов). Ставили 2 энзимохимических реакции – на активность щелочной фосфатазы и миелопероксидазы. Микроморфометрию важнейших структурных компонентов кортикальных и околомозговых нефронов проводили в абсолютных значениях, количественный материал обрабатывали методами вариационной статистики. В качестве источника миллиметрового излучения использовали генератор Г4-142. Режимы генерируемых частот соответствовали трансрезонансным – 65 ГГц и 167 ГГц – и частотам, лежащим вне резонансных пиков, – 73 ГГц и 144 ГГц. Обоснованием для выбора данных частотных режимов послужили результаты эмпирического обнаружения резонансных режимов частот [1] и данные ранее проведенных исследований [2, 3].

Результаты исследования и их обсуждение. Полученные данные показали, что курсовое применение (курс 10 сеансов с экспозицией 30 минут) резонансных частотных режимов НЭМИ ТФТ (65 ГГц) обусловливают в структуре почки реактивные преобразования, направленность которых можно оценить как незначительно выраженную стимуляцию функциональной активности. Курсы нерезонансных режимов НЭМИ (73 и 144 ГГц) вызывали различной степени выраженности дистрофические изменения цитофункционального состояния выстилающего эпителия канальцев и клубочков кортикальных и околомозговых нефронов, имелись реакции со стороны сосудистой системы.

Структура органа в области коркового и мозгового вещества почки в группе крыс, подвергнутых облучению на резонансных частотах 65 ГГц и 167 ГГц, не имела достоверных отличий от почки

крыс группы сравнения. И морфометрические, и гистохимические показатели сохранялись на уровне контроля, что соответствует оценке данной частоты как резонансной для воды и биологических объектов. Таким образом, еще раз были продемонстрированы такие качества резонансных ЭМИ-частот, как системность, безвредность, отсутствие видимого эффекта в структурно и физиологически нормальной ткани. Это свидетельствует об универсальном, едином механизме действия резонансов на биологические объекты и ведет исследовательский научный поиск в направлении к выявлению других резонансных частотных режимов и изучения дальнейших эффектов (в том числе отдаленных, кумулятивных, дифференциальных) данной категории воздействий с целью повышения их эффективности при использовании в физиотерапевтической практике.

При применении курса нерезонансного режима 73 ГГц и последующем гистологическом исследовании почки животных этой подгруппы установлены признаки достоверного влияния этой частоты на некоторые морфометрические и функциональные показатели как корковых, так и юкстамедуллярных нефронов. Размеры площади почечных телец были достоверно увеличены, так же как и полость Боуменовой капсулы. Клубочки нефронов имели широкую вариабельность, как по размерам, так и по структуре, отмечено появление дольчатых клубочков, клубочков с выраженной гиперемией, клубочков с признаками пролиферации клеток висцерального отдела капсулы. Наружные диаметры проксимальных и дистальных канальцев были несколько увеличены, а просветы расширены. Выстилающие клетки, как корковых, так и юкстамедуллярных нефронов, в ряде случаев имели признаки вакуолизации или зернисто-капельной дистрофии, высота их отличалась широкой вариабельностью. Перитубулярная система сосудов находилась в состоянии полнокровия, причем фокусы полнокровия чередовались с зонами ишемии. По гистохимическим признакам установлено снижение запасов гликогена в клетках канальцевого эпителия (в окраске кармином), пиронинофилии ядер и цитоплазмы нефроцитов (при окраске пиронином по Браше), уровня активности щелочной фосфатазы в щеточной каемке клеток проксимального отдела нефрона. В окраске азотнокислым серебром по Футу наблюдалось изменение нормального рисунка аргирофильных волокон, наличие участков их сгущения или разрежения по ходу базальных мембран капилляров и канальцев. Морфометрический анализ и постановка гистохимических реакций позволили установить некоторые отклонения от соответствующих показателей контроля, причем характер этих изменений указывает на снижение цитофункциональной активности элементов паренхимы и интерстиция почки под влиянием курса ЭМИ в режиме 73 ГГц.

В структуре мочеобразующей ткани почки животных из числа подвергнутых ЭМИ в режиме нерезонансной частоты 144 ГГц также найдены некоторые гистофункциональные отличия относительно группы сравнения. Прежде всего, это относится к размерам почечных телец. Установлена более широкая, чем в контроле, а также в группах с применением резонансных режимов облучения 65 и 167 ГГц, вариабельность размеров почечных телец, а также достоверное увеличение объема мочевого пространства капсулы Боумена-Шумлянского. Интересно, что для этой группы животных также было установлено различие в реакции кортикальных и юкстамедуллярных нефронов: в частности, только для юкстамедуллярных нефронов зафиксировано увеличение диаметра дистальных канальцев и собирательных трубочек. Другой особенностью почки животных, подвергшихся воздействию ЭМИ с частотой 144 ГГц, была заметная реакция капиллярной системы: это, прежде всего, гиперемия капилляров первичной и вторичной капиллярных сетей, которая была документирована для корковых и юкстамедуллярных нефронов, а также для прямых сосудов, оплетающих тонкие канальца мозгового вещества. Со стороны гистохимических показателей можно отметить мозаичность проявления активности щелочной фосфатазы: она была выражена неравномерно-зонально, в соседних петлях канальцевой системы активность щелочной фосфатазы могла быть выражена в разной степени – от высокой до отрицательной. Заключение о влиянии нерезонансного режима ЭМИ 144 ГГц может быть оценено как потенцирующее гетерогенность строения паренхиматозных элементов коркового и мозгового вещества и оказывающее заметное влияние на перераспределение крови в системе сосудов нефронов.

Заключение. По результатам исследования изолированного влияния различных резонансных и нерезонансных частот низкоинтенсивного ЭМИ установлено, что имеет место избирательность реакций паренхимы и интерстиция кортикальных и околомозговых нефронов почки в зависимости от частотных параметров облучения, причем в случае применения каждого режима частот имеется свой вариант структурно-функциональных преобразований. При облучении ЭМИ на нерезонансных частотах наблюдался ряд отклонений структурно-функциональных характеристик, свидетельствующих о негативном влиянии этих частот на все фазы процесса мочеобразования, причем наиболее яркой была реакция микроциркуляторного русла и структурных элементов почечного тельца. Наибольшую амплитуду негативных изменений обусловила нерезонансная частота 73 ГГц. Гистограмма распреде-

ления вариант для группы сравнения однофазна и подчиняется закону нормального распределения, в случае же использования 73 ГГц-режима гистограмма принимает двух- или трехфазный характер, отражающий мозаичность и разнонаправленность индуцированных изменений. Полученные данные являются основанием для разработки мер эффективной защиты при работе с источниками ЭМИ, имеющими в спектре излучаемых мм-волн нерезонансные частоты.

Список литературы

1. Петросян, В. И. Трансрезонансная функциональная топография. Биофизическое обоснование / В. И. Петросян // Миллиметровые волны в биологии и медицине. – 2003. – № 1. – С. 14–29.
2. Полина, Ю. В. Гистофункциональные преобразования в эндокринных и иммунных органах под влиянием различных режимов ЭМИ / Е. Б. Родзаевская, В. Д. Тупикин, Л. И. Наумова // Саратовский научно-медицинский журнал. – 2009. – № 1. – С. 36–40.
3. Уварова, И. А. Особенности гистофункциональных изменений в эндокринных и иммунных органах под влиянием ЭМИ мм-диапазона / И. А. Уварова, Е. Б. Родзаевская, В. И. Петросян // Миллиметровые волны в биологии и медицине. – 2005. – № 4. – С. 33–38.

Тупикин Владимир Дмитриевич, кандидат медицинских наук, ассистент кафедры гистологии, ГБОУ ВПО Саратовский государственный медицинский университет им. В.И. Разумовского» Минздрава России, Россия, 410000, г. Саратов, ул. Б. Казачья, д. 112, тел: (8452) 66-98-04, e-mail: meduniv@sgmu.ru.

Родзаевская Елена Борисовна, доктор биологических наук, профессор кафедры гистологии, ГБОУ ВПО «Саратовский государственный медицинский университет им. В.И. Разумовского» Минздрава России, Россия, 410000, г. Саратов, ул. Б. Казачья, д. 112, тел: (8452) 66-98-04, e-mail: meduniv@sgmu.ru.

Романова Татьяна Петровна, кандидат биологических наук, доцент, доцент кафедры гистологии, ГБОУ ВПО «Саратовский государственный медицинский университет им. В.И. Разумовского» Минздрава России, Россия, 410012, г. Саратов, ул. Б. Казачья, д. 112, тел: (8452) 66-98-04, e-mail: meduniv@sgmu.ru.

Бугаева Ирина Олеговна, доктор медицинских наук, профессор, заведующая кафедрой гистологии, ГБОУ ВПО «Саратовский государственный медицинский университет им. В.И. Разумовского» Минздрава России, Россия, 410012, г. Саратов, ул. Б. Казачья, д. 112, тел: (8452) 66-98-04, e-mail: meduniv@sgmu.ru.

УДК 616.832.21-002.1-009.5-053.2

© В.А. Тупиков, В.Б. Шамик, М.В. Тупиков, 2013

В.А. Тупиков[1,2], В.Б. Шамик[3], М.В. Тупиков[3]

ПАТОМОРФОЛОГИЧЕСКИЕ ИЗМЕНЕНИЯ СКЕЛЕТНОЙ МУСКУЛАТУРЫ У ДЕТЕЙ С ЦЕРЕБРАЛЬНЫМ ПАРАЛИЧОМ

[1]МБУЗ «Детская городская больница», г. Шахты
[2]ГБУ социального обслуживания населения Ростовской области РЦ «Добродея», г. Шахты
[3]ГБОУ ВПО «Ростовский государственный медицинский университет» Минздрава России

Методом оптической микроскопии 128 интраоперационных биоптатов изучен характер патоморфологических изменений 66 скелетных мышц верхних и нижних конечностей 31 ребенка со спастическими формами детского церебрального паралича. Установлено, что в 59,4 % случаев изменения носят вторичный характер и являются результатом спастичности, обусловленной надсегментарным поражением центральной нервной системы. В 40,6 % случаев изменения являются первично-диспластическими, что требует особого подхода при разработке методов лечения этой группы больных.

Ключевые слова: *детский церебральный паралич, патоморфология скелетных мышц, биопсия, оптическая микроскопия.*

V.A. Tupikov, V.B. Shamik, M.V. Tupikov

PATHOMORPHOLOGICAL CHANGES SKELETAL MUSCLES IN CHILDREN WITH CEREBRAL PARALYSIS

Using optical microscopy 128 intraoperative biopsies were studied for nature of pathological changes in 66

skeletal muscles of the upper and lower extremities of 31 children with spastic forms of cerebral paralysis. In 59,4 % of cases the changes were secondary and result for spasticity caused by suprasegmental disorders of CNS. In 40,6 % of cases the changes were the result of primary dysplastic which required special approach to the development of treatment for this group of patients.

Key words: *children cerebral paralysis, pathomorphology of skeletal muscles, biopsy, optical microscopy.*

Введение. Общепризнано, что поражение скелетной мускулатуры занимает важное место в формировании спастических статиколокомоторных нарушений при детском церебральном параличе (ДЦП), но взгляды на этиопатогенез патоморфологических изменений в мышечных волокнах при ДЦП противоречивы [3, 4, 5, 8, 9, 10, 11, 12, 13]. Одни авторы считают их результатом спастичности при надсегментарном уровне поражения центральной нервной системы (ЦНС), когда длительное повышение мышечного тонуса сопровождается нарушением кровообращения и обменных процессов с исходом в дистрофию, необратимым изменением структуры мышечной ткани с замещением части волокон мышц соединительной тканью (фиброз) и формированием органических мышечных контрактур [3, 8]. Другие – исходом первичных аутоиммунных системных патологических изменений в скелетной мускулатуре [12, 13].

В то же время В.Н. Команцев и В.А. Заболотных [7] при проведении электромиографических исследований получили данные, свидетельствующие о возможности как центрального, так и первично-мышечного поражения при ДЦП.

Цель: изучить характер патоморфологических изменений скелетных мышц верхних и нижних конечностей у детей со спастическими формами ДЦП.

Материалы и методы исследования. Оптическая микроскопия интраоперационных биоптатов мышц, участвующих в формировании спастических контрактур суставов верхних и нижних конечностей, проведена у 31 ребенка в возрасте от 5 до 16 лет со спастическими формами ДЦП. Во всех случаях диагноз и форма ДЦП верифицированы по результатам клинико-функциональных исследований. Биоптаты взяты из 66 мышц, а именно: икроножной и камбаловидной – 24, передней и задней большеберцовых – 13, длинной и короткой приводящих мышц бедра – 12, прямой мышцы бедра – 4, внутренних и наружных сгибателей голени – 7, длинного сгибателя пальцев стопы – 1, длинного разгибателя пальцев стопы – 1, круглого и квадратного пронаторов – 4. Проведено 128 гистологических исследования. Осуществлена окраска препаратов гематоксилином и эозином. Увеличение × 100, × 200, × 400.

Результаты исследования и их обсуждение. Выявленные патоморфологические изменения разделены на 2 группы.

I группа: атрофические, гипотрофические, дегенеративно-дистрофические и некробиотические изменения мышечных волокон обнаружены в 76 наблюдениях (59,4 %), в том числе: атрофия и гипотрофия – 27, дегенерация и дистрофия – 25, некробиоз – 3, набухание цитоплазмы миоцитов – 1, очаги мукоидизации и гиалиноза в миоцитах – 3, очаги гистоцитарной и лимфо-гистоцитарнной инфильтрации межмышечных пространств – 3, дистрофия рыхлой волокнистой и фиброзной ткани – 7, очаги заместительного склероза – 2, скопления макрофагов – 1, жировая дистрофия – 1, атрофия коллагеновых волокон – 1, кровоизлияния в рыхлой волокнистой соединительной ткани – 2.

II группа: изменения, связанные с нарушением формообразования мышечной ткани. Они обнаружены в 52 наблюдениях (40,6 %). Это фрагментация мышечных волокон – 13, очаги исчезновения поперечной исчерченности мышечных волокон – 3, расщепление отдельных мышечных волокон – 3, полосы контракции – 2, вариабельность толщины мышечных волокон – 2, пучковое распределение атрофированных и гипертрофированных мышечных волокон – 4, гипертрофия отдельных миоцитов – 2, разрастания между мышечными волокнами рыхлой волокнистой и фиброзной соединительной ткани – 9, отсутствие, уменьшение количества или центральное расположение ядер в миоцитах – 5, неравномерность окраски миоглобина – 1, волокнистая хрящевая ткань на месте мышц – 2, липоматоз – 3, ангиоматоз – 1, очаги миксоматоза – 1, галогенность отдельных миоцитов – 1.

Полагаем, что изменения, связанные с нарушением формообразования мышечной ткани, являются результатом врожденных первично-диспластических процессов.

Изолированные миодиспластические патоморфологические изменения были обнаружены в интраоперационных биоптатах скелетных мышц у 2 детей, а атрофические, гипотрофические, дистрофически-дегенеративные или некробиотические в биоптатах у 6 детей. Сочетание этих изменений отмечено в биоптатах у 23 детей. Полученные данные свидетельствует в пользу концепции, предполагающей сочетание центрального и первично-мышечного (диспластического) поражения в этиопатогенезе двигательных нарушений при детском церебральном параличе. Эта концепция отличается от

взгляда других авторов, занимавшихся изучением ультраструктурных изменений мышечной ткани при ДЦП, которые склонны расценивать все изменения только как атрофические и дегенеративно дистрофические [3, 6]. В то же время эти авторы указывают на гетерогенность толщины мышечных волокон в одном и том же мышечном пучке, извитость мышечных волокон, их избирательную гомогенизацию, разволокненность, нарушение поперечной исчерченности и формы [3], изменения формы и направления волокон в миофибриллах [6], что можно объяснить только наследственно-генетически детерминированным нарушением формообразования (дисплазии) мышечной ткани.

Полученные данные удачно укладываются в концепцию формирования двигательных нарушений у детей с ДЦП под действием патологического афферентного проприоцептивного потока, стимулирующего формирование функциональных систем мозга, задержавшихся в своем постнатальном развитии [1, 2].

Выводы:

1. Патоморфологические изменения мышечной ткани при ДЦП являются как вторичными, вызванными надсегментарно обусловленной спастикой, так и первично-диспластическими.
2. Характер морфологических изменений мышц при ДЦП не зависит от их анатомической и функциональной принадлежности.
3. У 41 % детей со спастическими формами ДЦП формирование контрактур суставов является результатом созревания первично дефектной мышечной ткани.
4. Наличие первично-диспластических мышечных нарушений у детей со спастическими формами ДЦП требует особого подхода при разработке методов лечения этой группы больных.

Список литературы

1. Анохин, П. К. Избранные труды. Кибернетика функциональных систем / П. К. Анохин. – М. : Медицина, 1998. – 400 с.
2. Бернштейн, Н. А. Физиология движений и активность / Н. А. Бернштейн. – М. : Наука, 1990. – 496 с.
3. Григорьева, Е. М. Гистологические изменения мышц нижних конечностей у детей с болезнью Литтля / Е. М. Григорьева // Ортопедия, травматология и протезирование. – 1960. – № 9. – С. 10–13.
4. Дамулин, И. В. Синдром спастичности и основные направления его лечения / И. В. Дамулин // Журнал неврологии психиатрии им. С.С. Корсакова. – 2003. – № 12. – С. 4–8.
5. Дмитриева, Е. В. О роли почек и миобластов при репаративной регенерации мышечных волокон скелетного типа / Е. В. Дмитриева // Архив анатомии. – 1975. – Т. 68, № 2. – С. 37–43.
6. Дьякова, В. Н. Оптимизация ортопедохирургического лечения эквинусной деформации стоп у детей с детским церебральным параличом : автореф. дис. … канд. мед наук / В. Н. Дьякова. – Ростов-н/Д., 2007. – 23 с.
7. Команцев, В. Н. Методические основы клинической электронейромиографии : рук-во для врачей / В. Н. Команцев, В. А. Заболотных. – СПб. : Лань, 2001. – 349 с.
8. Левченкова, В. Д. Патогенетические основы формирования детского церебрального паралича : автореф. дис. …д-ра мед. наук / В. Д. Левченкова. – М., 2001. – 39 с.
9. Пчеляков, А. В. Патоморфология тканей нижних конечностей при спастическом церебральном параличе / А. В. Пчеляков // Ортопедия, травматология и протезирование. – 2000. – № 2. – С. 132–133.
10. Седин, Н. С. К проблеме ранней ортопедической профилактики и лечения детских церебральных параличей / Н. С. Седин // Ортопедия, травматология и протезирование. – 1988. – № 4. – С. 61–65.
11. Семенова, К. А. Детские церебральные параличи / К. А. Семенова. – М. : Медицина, 1968. – 260 с.
12. Ульзибат, В. Б. Патологические позы при ДЦП – рефлекторные реакции на болевой синдром в мышцах / В. Б. Ульзибат, Е. В. Цой, Л. В. Шишова // Современные технологии в педиатрии и детской хирургии : мат-лы I Всероссийского конгресса (г. Москва, 16–19 октября 2002 г.) / сост. М. Е. Аксенова, Е. Ю. Березина, А. К. Берешева и др. – М. : Редакционно-издательская группа «ТТС», 2002. – С. 158.
13. Ульзибат, В. Б. Хирургическая реабилитация больных с ДЦП в амбулаторных условиях / В. Б. Ульзибат, С. В. Шишов, В. И. Бударин, А. А. Репетунов // Современные технологии в педиатрии и детской хирургии : мат-лы I Всероссийского конгресса (г. Москва, 16–19 октября 2002 г.) / сост. М. Е. Аксенова, Е. Ю. Березина, А. К. Берешева и др. – М. : Редакционно-издательская группа «ТТС», 2002. – С. 381.

Тупиков Владимир Алексеевич, кандидат медицинских наук, врач хирургического отделения, МБУЗ «Детская городская больница», ГБУ социального обслуживания населения Ростовской области РЦ «Добродея», Россия, 346500, г. Шахты, Ростовская обл., пр. Шевченко, д. 153, тел.: (8636) 22-61-72, e-mail: tupikov_va@mail.ru.

Шамик Виктор Борисович, доктор медицинских наук, профессор кафедры детской хирургии и ортопедии, ГБОУ ВПО «Ростовский государственный медицинский университет» Минздрава России, Россия, 344022, г. Ростов-на-Дону, пер. Нахичеванский, д. 29, тел: (863) 297-06-82, e-mail: prof.shamik@pochta.ru.

Тупиков Максим Владимирович, учебный ординатор кафедры травматологии и ортопедии, ГБОУ ВПО «Ростовский государственный медицинский университет» Минздрава России, Россия, 344022, г. Ростов-на-Дону, пер. Нахичеванский, д. 29, тел.: (863) 250-42-00, e-mail: okt@rostgmu.ru.

УДК 616-053.89-08
© Е.В. Туровская, 2013

Е.В. Туровская

КОМПЛЕКСНАЯ ОЦЕНКА КАЧЕСТВА ЖИЗНИ ПАЦИЕНТОВ ПОСЛЕ СТАЦИОНАРНОГО ЛЕЧЕНИЯ

ГБОУ ВПО «Астраханская государственная медицинская академия» Минздрава России

Представлен анализ качества жизни пациентов пенсионного возраста после стационарного лечения. В результате лечения улучшилась физическая и возросла социальная активность, поднялся эмоциональный статус, повысилась субъективная оценка эмоционального состояния, настроения в целом, общего состояния здоровья как у мужчин, так и у женщин. Достигнутые показатели (за исключением показателя психического здоровья) все же оказались ниже показателей здоровых людей, что связано с возрастом пациентов, который не позволяет достигнуть им оптимального уровня качества жизни, даже на фоне лечения.

Ключевые слова: *пенсионный возраст, состояние здоровья, хроническая заболеваемость, качество жизни.*

E.V. Turovskaya

THE COMPLEX ESTIMATION OF THE LIFE QUALITY OF THE PATIENTS AFTER THE STATIONARY TREATMENT

The life quality analysis of pension age patients after the stationary treatment was made. In the result of treatment the physical activity was improved, social activity, emotional state, subjective estimation of emotional state, mood, general state of health both of males and females changed. The findings (except mental health) were lower than in healthy persons, that was connected with patients age that didn't allow them to gain the optimal life quality level even after the treatment.

Key words: *pension age, health state, chronic morbidity, life quality.*

Введение. Для оценки уровня социально-экономического благополучия социальных групп, объективизации таких аспектов жизнедеятельности, как физическое состояние, эмоциональный, психологический и социальный статус, а также определения эффективности лечения в настоящее время используют понятие «качество жизни» (КЖ).

Исследование КЖ имеет широкие сферы применения в здравоохранении экономически развитых стран и в России, в том числе при популяционных исследованиях и мониторинге здоровья различных групп населения для оценки эффективности программ и реформ здравоохранения.

Медицинские аспекты КЖ включают в себя изучение влияния заболевания (его симптомов и признаков), вызванных ими ограничения функций, а также воздействие лечения на повседневную жизнедеятельность больного. Для пациента наиболее важной в социальном и экономическом плане является перспектива вернуться к активной общественной и личной жизни при наличии хронической патологии.

Оказание лечебно-профилактической помощи пациентам пенсионного возраста имеет широкий спектр социальных, клинических и организационных особенностей [1, 2].

Цель: изучить качество жизни пациентов пенсионного возраста до и после стационарного лечения.

Материалы и методы исследования. Одним из используемых опросников для оценки КЖ является краткая форма опросника Medical Outcomes Study Short Form (SF-36) [3], которая использована в настоящем исследовании 115 мужчин и 112 женщин, поступивших на стационарное лечение.

Все пункты опросника сгруппированы в восемь шкал: физическое функционирование, ролевая деятельность, телесная боль, общее здоровье, жизнеспособность, социальное функционирование, эмоциональное состояние и психическое здоровье. Показатели каждой шкалы варьируют между 0 и 100 баллами, где 100 баллов представляет полное здоровье.

Результаты исследования и их обсуждение. В результате лечения показатель физического функционирования увеличился в 1,6 раза (с 29,3 до 46,9 балла) у мужчин и в 1,5 раза (с 30,1 до 45,2 баллов) у женщин.

На фоне лечения в стационаре уровень ролевой деятельности повысился с 6,9 до 13,3 балла у мужчин и с 5,3 до 13,7 баллов у женщин, что свидетельствует об увеличении возможностей в повседневной деятельности за счет улучшения физического состояния.

Показатель интенсивности боли увеличился с 46,3 до 56,5 балла у мужчин и с 44,1 до 58,7 у женщин, что характеризует снижение интенсивности боли. Общая оценка состояния здоровья пациентов к моменту выписки возросла в 1,37 раза у мужчин (с 34,2 до 47,0 баллов) и в 1,3 раза у женщин (с 32,7 до 42,5 баллов). Высокий показатель интенсивности боли как у мужчин, так и у женщин свидетельствовал о том, что боль значительно ограничивала активность пациентов, негативно влияла на способность заниматься повседневной деятельностью.

Лечение в стационаре позволило улучшить все показатели, характеризующие психологический компонент здоровья. У больных (как мужчин, так и женщин) возросла жизненная активность, появилось определенное ощущение прилива сил и энергии. Показатель жизненной активности у мужчин увеличился с 32,9 до 43,1 балла, у женщин – с 33,3 до 44,1 балла.

В то же время уровень социального функционирования возрос незначительно – с 51,2 до 56,1 баллов у мужчин и с 55,2 до 57,1 баллов у женщин. Связано это с тем, что пациенты имеют довольно низкий уровень социальных контактов, обусловленный возрастом пациентов и в меньшей степени – плохим физическим и эмоциональным состоянием.

Уровень ролевого функционирования, обусловленный эмоциональным состоянием, после лечения увеличился с 13,7 до 28,3 баллов у мужчин и с 15,3 до 34,4 баллов у женщин. Положительная динамика данного показателя указывает на то, что в результате лечения у пациентов появилась возможность и желание выполнять необходимую повседневную работу.

Показатель психического здоровья возрос незначительно – с 55,3 балла до 57,1 балла у мужчин и с 53,4 до 56,5 баллов у женщин, но даже этот незначительный рост позволяет им достигнуть уровня здоровых людей. Необходимо отметить наличие у пациентов при поступлении на стационарное лечение депрессивных, тревожных переживаний, нередко выраженного психического неблагополучия.

Заключение. Проведенное стационарное лечение позволило улучшить все показатели, характеризующие как физические, так и психологические компоненты качества жизни пациентов пенсионного возраста. В результате улучшилась физическая и возросла социальная активность, поднялся эмоциональный статус, повысилась субъективная оценка эмоционального состояния, настроения и в целом общего состояния здоровья. Однако достигнутые уровни большинства показателей (за исключением показателя психического здоровья) все же оказались ниже показателей здоровых людей, что, очевидно, обусловлено наличием состояния, требующего стационарного лечения и возрастными изменениями организма, независимо от пола, которые не позволяют достигнуть им оптимального уровня.

Список литературы

1. Демченко, Т. А. Демографический потенциал России в условиях глобализации / Т. А. Демченко // РЭЖ. – 2003. – № 1. – С. 75–84.

2. Крутько, В. Н. Анализ тенденций смертности и продолжительности жизни населения России в конце XX в. / В. Н. Крутько, Т. М. Смирнова. – М. : Едиториал УРСС, 2002. – 48 с.

3. Ware, J. E. Measuring patients' views: the optimum outcome measure. SF 36 : a valid, reliable assessment of health from the patient's point of view / J. E. Ware // BMJ. – 1993. – Vol. 306. – P. 1429–1430.

Туровская Евгения Витальевна, ассистент кафедры общественного здоровья, экономики и управления здравоохранением, ГБОУ ВПО «Астраханская государственная медицинская академия» Минздрава России, Россия, 414000, г. Астрахань, ул. Бакинская, д. 121, тел.8-906-455-89-37, e-mail: agma@asranet.ru.

УДК 61:[591.339:549.746.1/4] :57.084.1(045)
© И.А. Уварова, И.О. Бугаева, Е.Б. Родзаевская, Т.П. Романова, 2013

И.А. Уварова, И.О. Бугаева, Е.Б. Родзаевская, Т.П. Романова

СТРУКТУРНО-ФУНКЦИОНАЛЬНЫЕ ИЗМЕНЕНИЯ В ПЛАЦЕНТЕ В РЕЗУЛЬТАТЕ ВЛИЯНИЯ СОЛЕЙ ТЯЖЕЛЫХ МЕТАЛЛОВ

ГБОУ ВПО «Саратовский государственный медицинский университет имени В.И. Разумовского» Минздрава России

Изучено воздействие нитрата свинца и смеси водных солей кадмия и кобальта, вводимых перорально, ежедневно, на плаценту. В опыте использовано 30 экземпляров синхронной популяции беременных самок белых крыс, из которых 10 животных составили группу сравнения, 10 крыс подвергали воздействию нитрата свинца и 10 особей содержали на стандартном рационе, в который добавляли водный раствор солей кадмия и кобальта.

Ключевые слова: *плацента, соли тяжелых металлов, гистофункциональные изменения, гематоплацентарный барьер.*

I.A. Uvarova, I.O. Bugaeva, E.B. Rodzaevskaya, T.P. Romanova

STRUCTURALLY FUNCTIONAL CHANGES IN THE PLACENTA AS THE RESULT OF HEAVY METALS SALTS INFLUENCE

There were studied the influence of lead nitrate and mixture of water salts of cadmium and cobalt in oral introduction daily to the placenta. In experement 30 exsamples of synchronous population of females of white rats, 10 animals were used for comparison, 10 rats were subjected to influence of lead intoxication and 10 individuals were on standard diet added by water solution of cadmium and cobalt solts.

Key words: *placenta, heavy metals salts, gisto-functional changes, gemato-placentary barrier.*

Введение. К началу XXI в. экологическая обстановка не имеет тенденции к стабилизации, что связано с развитием транспорта, усиленной химизацией промышленности, накоплением токсических продуктов бытового использования [1, 2]. Среди наиболее опасных техногенных загрязнителей окружающей среды приоритетное положение занимают тяжелые металлы [8, 9]. Соединения свинца, кобальта, кадмия отличаются высокой токсичностью, способностью проникать в организм с пищей, водой, воздухом и накапливаться, оказывая политропное воздействие. По этой причине интенсивно изучаются механизмы токсического действия веществ на эмбриональное развитие и структурно-функциональное становление органов в развивающемся живом организме [4, 5].

Как известно, плацента обеспечивает основные жизненные потребности эмбриона, поэтому изучение возможных изменений в этом органе при воздействии на организм матери неблагоприятных факторов внешней среды представляет несомненный интерес [3, 6, 7]. Между тем, эти знания могут служить теоретическим основанием для разработки практических мероприятий по защите плода во время беременности от негативного влияния. В современной научной литературе недостает комплексных биохимических и морфологически верифицированных данных, констатирующих механизм фетотоксического действия на систему мать-плацента-плод тяжелых металлов (свинец, кадмий и др.). Технологические сложности исследования и малая доступность клинического материала направляют исследователей на путь разработки экспериментальных моделей, тем более что в данном случае изучаемый орган – плацента – у крысы и человека имеет принципиально сходное строение и относится к типу дисковидных гемохориальных плацент.

Материалы и методы исследования. Исследования проведены на 30 белых беспородных крысах-самцах массой 180–200 г, из которых 10 животных составили группу сравнения, 10 крыс подвергали воздействию нитрата свинца в дозе 75 мг/кг, 10 особей содержали на стандартном рационе, в который добавляли водный раствор солей кадмия и кобальта в дозе 12 мг/кг. Растворы солей тяжелых металлов вводили внутрижелудочно в течение 15 суток. Плаценты брали у животных со сроком беременности 17–21 суток. Срок беременности определяли, считая со дня обнаружения спермиев в вагинальном мазке. Крысы забивались путем мгновенной декапитации и плацента зародышей (98 экземпляров в группе сравнения, 57 опытных образцов в группе с воздействием нитрата свинца и

64 образца, взятых от группы, где использовалась водная смесь растворов кадмия и кобальта) применялась для морфологического исследования.

Результаты исследования и их обсуждение. Анализ средних масс плаценты и плодов указывает на значительное отставание обоих показателей от группы сравнения. Масса плаценты составляла 498,00 ± 32,41 мг в контроле, 327 ± 26 мг – в группе «Pb», 395 ± 23 мг – в группе «Co + Cd». Масса плода составляла 3593 ± 307 мг в контроле, 2407 ± 395 мг – в группе «Pb», 2853 ± 449 мг – в группе «Co + Cd». Можно утверждать, что получено доказательство формирования плацентарной недостаточности. Установлены значительные гистофункциональные изменения как материнской, так и плодной частей плаценты в группе подопытных животных по сравнению с группой сравнения. Микроскопические изменения можно отнести к гипертрофическому, дистрофическому, некробиотическому и редко к воспалительному типу [4, 7, 8]. Были отмечены выраженные компенсаторно-приспособительные реакции: увеличение количества сосудов за счет коллатералей в ворсинах хориона, ангиоматоз, образование капилляров-синусоидов, полнокровие. Относительньй объем фибриноида в группе «Pb» составлял 5,67 ± 2,85 усл.ед., %, группе «Co+Cd» – 6,07 ± 1,44 усл.ед., %. Динамика образования фибриноида, его количество и равномерность распределения являются одним из показателей состоятельности и достаточности механизмов иммунного контроля и избирательного транспорта веществ через гемато-плацентарный барьер. Среди дистрофических изменений были отмечены случаи отложения извести в большом количестве, обнаруживались участки инфарктов, некрозы, кровоизлияния, плазматическое набухание и склероз сосудов, образование сосудистых «муфт» и наличие большого числа бессосудистых ворсин, склероз терминальных ворсин, гипертрофия клеток Кащенко (макрофагов хориальной пластинки), незрелые ворсины. Воспалительные реакции отмечены в незначительном количестве случаев, они проявлялись отеком, набуханием, гамма-метахромазией межклеточного вещества и полиморфноклеточной инфильтрацией стромы ворсин. При воздействии солей тяжелых металлов в лабиринтном отделе плаценты (основном обменном звене между матерью и плодом) установлено статистически значимое увеличение удельного объема эпителия трофобласта лабиринтных балок за счет снижения удельного объема материнских лакун и сосудистого русла плода.

Заключение. Представленные результаты, документирующие последовательность и объем нарушений структурно-функциональной организации плаценты под влиянием токсических микроэлементов (нитрата свинца, водных растворов солей кадмия и кобальта), отражают общие патологические закономерности и имеют значение для клинической практики. Результаты исследования могут явиться базисом для разработки мер защиты матери и плода в условиях экологического риска.

Список литературы

1. Авцын, А. П. Микроэлементозы – заболевания, обусловленные дефицитом, избытком и дисбалансом микроэлементов в организме животных и человека / А. П. Авцын, А. А. Жаворонков // Экология человека. – 1994. – № 2. – С. 53–57.
2. Айламазян, Э. К. Теория и практика общей экологической репродуктологии / Э. К. Айламазян // Журнал акушерства и женских болезней. – 2006. – № 3. – С. 8–10.
3. Киселева, Р. Е. Изменения ультраструктуры плаценты белых крыс при свинцовой интоксикации / Р. Е. Киселева, О. С. Шубина, И. А. Евстифеева // Морфология. – 2000. – Т. 117, № 3. – С. 58.
4. Кузнецова, Н. Н. Влияние химических факторов на репродуктивное здоровье женщин, работающих на промышленном предприятии / Н. Н. Кузнецова // Мать и дитя : сб. тезисов VII Российского научного форума (г. Москва, 11–14 октября 2005 г.). – М., 2005. – С. 625.
5. Макаров, И. О. Клинико-диагностические аспекты фетоплацентарной недостаточности / И. О. Макаров. – М. : Медицинское информационное агентство, 2005. – 296 с.
6. Тетюник, В. А. Морфофункциональное состояние системы мать-плацента-плод при плацентарной недостаточности / В. А. Тетюник // Акушерство и гинекология. – 2003. – № 6. – С. 11–16.
7. Шубина, О. С. Характеристика гемато-плацентарного барьера плаценты белых крыс при беременности / О. С. Шубина, Л. В. Грызлова // Морфологические ведомости. – 2006. – № 1–2. – С. 78–80.
8. Шубина, О. С. Влияние свинцовой интоксикации на строение плаценты белых крыс / О. С. Шубина, Л. В. Грызлова // Морфологические ведомости. – 2006. – № 3–4. – С. 100–102.
9. Zagrodzki, P. Metal (Cu, Zn, Fe, Pb) concentrations in human placentas / P. Zagrodzki, L. Zamorska, P. Borowski // Cent. Eur. J. Public. Health. – 2003. – Vol. 11, № 4. – P. 187–191.

Уварова Ирина Александровна, кандидат биологических наук, доцент кафедры гистологии, ГБОУ ВПО «Саратовский государственный медицинский университет им. В.И. Разумовского» Минздрава России, Россия, 410000, г. Саратов, ул. Б. Казачья, д. 112, тел: (8452) 66-98-04, e-mail: meduniv@sgmu.ru.

Бугаева Ирина Олеговна, доктор медицинских наук, профессор, заведующая кафедрой гистологии, ГБОУ ВПО «Саратовский государственный медицинский университет им. В.И. Разумовского» Минздрава России, Россия, 410012, г. Саратов, ул. Б. Казачья, д. 112, тел: (8452) 66-98-04, e-mail: meduniv@sgmu.ru.

Родзаевская Елена Борисовна, доктор биологических наук, профессор кафедры гистологии, ГБОУ ВПО «Саратовский государственный медицинский университет им. В.И. Разумовского» Минздрава России, Россия, 410000, г. Саратов, ул. Б. Казачья, д. 112, тел: (8452) 66-98-04, e-mail: meduniv@sgmu.ru.

Романова Татьяна Петровна, кандидат биологических наук, доцент, доцент кафедры гистологии, ГБОУ ВПО «Саратовский государственный медицинский университет им. В.И. Разумовского» Минздрава России, Россия, 410012, г. Саратов, ул. Б. Казачья, д. 112, тел: (8452) 66-98-04, e-mail: meduniv@sgmu.ru.

УДК 616.12-008.331.1-085.31:616.72-002
© М.Н. Усачева, К.С. Солоденкова, 2013

М.Н. Усачева, К.С. Солоденкова

ОСОБЕННОСТИ ТЕЧЕНИЯ АРТЕРИАЛЬНОЙ ГИПЕРТЕНЗИИ ПРИ РЕВМАТОИДНОМ АРТРИТЕ НА ФОНЕ АНТИЦИТОКИНОВОЙ ТЕРАПИИ

ГБОУ ВПО «Волгоградский государственный медицинский университет» Минздрава России

Изучены особенности течения артериальной гипертензии (АГ) при ревматоидном артрите (РА), а также возможности улучшения качества лечения РА с сопутствующей гипертонией путем включения в базисную терапию антицитокиновых препаратов. Исследование показало, что антицитокиновая терапия помимо влияния на активность РА снижает риск сердечно-сосудистых осложнений, улучшает течение АГ ввиду подавления «воспалительного» компонента развития и прогрессирования атеросклеротического поражения сосудов. Выявлены наиболее значимые факторы риска АГ при РА: дислипидемия, высокая активность и продолжительность РА, серопозитивность по ревматоидному фактору, ожирение, наследственность, прием кортикостероидов. Получена прямая пропорциональная зависимость степени суммарного сердечно-сосудистого риска и степени АГ с уровнем системного иммунного воспаления и активности РА.

Ключевые слова: *ревматоидный артрит, артериальная гипертензия, сердечно-сосудистый риск, антицитокиновая терапия.*

M.N. Usacheva, K.S. Solodenkova

CHARACTERISTICS OF ARTERIAL HYPERTENSION IN RHEUMATOID ARTHRITIS WITH TNF INHIBITORS THERAPY

Clinical research was carried out and were studied characteristics of arterial hypertension (AH), rheumatoid arthritis (RA), for opportunities to improve the quality of treatment of RA with concomitant hypertension by incorporating basic therapy with TNF inhibitors treatment. The study showed that TNF inhibitors therapy in addition to influencing the activity of RA reduced the risk of cardiovascular complications, improved the AG treatment results because of the repression of the inflammatory component of development and progression of vascular disease. It was identified the most significant risk factors for RA: dislipidemia, high activity and duration of seropositivity for rheumatoid factor, obesity, genetics, receiving corticosteroids. It was received the direct proportional dependence of total cardiovascular risk and the extent of the AG with the level of inflammation and immune system activity.

Key words: *rheumatoid arthritis (RA), hypertension, cardiovascular risk, TNF inhibitors therapy.*

Введение. Основной причиной преждевременной летальности при ревматоидном артрите (РА) являются заболевания сердечно-сосудистой системы, в основе которых лежит атеросклеротическое поражение сосудов. К настоящему времени накоплены данные, позволяющие предполагать единые иммуновоспалительные механизмы в патогенезе атеросклероза и РА. Обсуждается несколько возможных причин, приводящих к увеличению сердечно-сосудистого риска (ССР) на фоне атеросклеротического поражения сосудов у данной категории больных. К ним относятся: 1) наличие классических сердечно-сосудистых факторов риска; 2) общие иммуновоспалительные механизмы, лежащие в

основе патогенеза РА и атеросклероза; 3) побочные эффекты лекарственной терапии (нестероидные противовоспалительные препараты, глюкокортикоиды); 4) недостаточное внимание к необходимости профилактики кардиоваскулярных осложнений при РА; 5) факторы, связанные с прогрессированием РА (длительность и показатели активности заболевания) [5, 6, 8, 9].

С высоким риском сердечно-сосудистых осложнений (ССО) у больных РА помимо классических факторов риска ассоциируются такие признаки активности болезни, как выраженный суставной синдром, титр ревматоидного фактора, поэтому их также необходимо принимать во внимание при оценке прогноза у данной категории больных. В последние годы объектом интенсивных исследований становятся иммунологические маркеры кардиоваскулярной патологии у больных РА. Особое внимание уделяется провоспалительным цитокинам. Доказано увеличение уровней ИЛ-1, ИЛ-6 и ФНО-альфа у больных РА по сравнению с контрольной группой, причем их повышение ассоциируется с начальными признаками атеросклеротического поражения сосудов [1, 3, 2, 4, 7].

Таким образом, пациенты с РА представляют собой группу высокого риска в отношении развития ССО, что требует необходимости проведения тщательного и постоянного мониторинга состояния сердечно-сосудистой системы, своевременного выявления и коррекции модифицируемых факторов риска и разработки тактики лечения этих пациентов.

Нами изучены антицитокиновые препараты на основе сверхмалых доз антител к ФНО-альфа и ИФ-гамма артрофоон и анаферон.

Цель и задачи: изучить особенности течения артериальной гипертензии (АГ) у больных РА; провести анализ степени выраженности иммунного воспаления при РА, влияния на показатели ССР и течение АГ, а также антицитокиновой терапии на показатели ССР и течение АГ; улучшить качество лечения данной категории больных с учетом полученных результатов.

Материалы и методы исследования. Проведено открытое сравнительное плацебоконтролируемое исследование с участием 43 пациентов с достоверным диагнозом РА и наличием сопутствующей АГ. Диагноз РА верифицирован на основании критериев American Rheumatism Association (ARA) (1998). Продолжительность заболевания составила от 5 до 18 лет (в среднем 12,0 ± 6,3). 1 группа пациентов (22 человека) наряду со стандартным лечением получала антицитокиновую терапию препаратами артрофоон и анаферон, 2 группа пациентов (21 человек) получала плацебо. По результатам наблюдения за пациентами на протяжении 6 месяцев проведена оценка клинических и лабораторных показателей активности РА (индекс DAS 28), а также уровня артериального давления (АД) и других показателей, отражающих степень ССР (дислипидемия, ожирение, нарушение толерантности к углеводам). Кроме того, оценена частота обострений сопутствующей сердечно-сосудистой патологии на основании кратности обращений за медицинской помощью и госпитализаций. Всем пациентам проводили оценку 10-летнего риска кардиоваскулярной смерти по шкале SCORE. Статистическую обработку данных осуществляли с использованием программы Statistica 6.0. Для оценки связи количественных признаков использован метод расчета линейной регрессии и корреляции. Достоверность различий считали значимой при $p < 0,05$.

Результаты исследования и их обсуждение. Уровень системного иммунного воспаления и активности РА коррелировал со степенью ССР и степенью АГ. У пациентов с показателями активности РА DAS > 5,0 чаще регистрировались II и III степень АГ с высоким и очень высоким риском. В этой группе пациентов отмечалось нестабильное течение АГ с частыми кризами. После проведенной терапии с включением антицитокиновых препаратов в 1 группе пациентов отмечалось достижение целевого уровня АД в 76,4 % случаев, в контрольной группе в 34 % случаев (на фоне сопоставимой антигипертензивной терапии в указанных группах). Частота регистрации гипертонических кризов в основной группе была достоверно ниже, чем в группе пациентов, получавших плацебо. За время наблюдения в основной группе не было зарегистрировано ни одного случая развития фатального и нефатального ССО. В контрольной группе у 3 пациентов были госпитализации в связи с развитием гипертонических кризов, осложненных церебральной и кардиальной симптоматикой. Выявлены наиболее значимые факторы риска АГ при РА: дислипидемия, серопозитивность по ревматоидному фактору, высокая активность РА по DAS, ожирение, наследственность, прием глюкокортикоидов.

Заключение. Больные РА являются группой риска развития ССО. Установлена прямая корреляционная зависимость между степенью суммарного кардиоваскулярного риска и активностью иммуновоспалительного процесса при РА. Путем включения в терапию РА антицитокиновых препаратов артрофоон и анаферон повышается не только эффективность лечения РА, но и улучшается течение сопутствующей АГ, что является актуальным в связи с высокой частотой поражения сердечно-сосудистой системы у данной категории больных.

Список литературы

1. Насонов, Е. Л. Атеротромбоз при ревматических заболеваниях: анализ патогенеза / Е. Л. Насонов // Терапевтический архив. – 1998. – № 9. – С. 92–95.
2. Насонов, Е. Л. Фактор некроза опухоли альфа – новая мишень для противовоспалительной терапии ревматоидного артрита / Е. Л. Насонов // Клиническая фармакология. – 2001. – № 9. – С. 7–9.
3. Никитина, Н. М. Факторы сердечно-сосудистого риска у больных ревматоидным артритом / Н. М. Никитина // Клиническая медицина. – 2008. – № 2. – С. 56–59.
4. Петров, В. И. Сверхмалые дозы антител к ФНО-альфа (препарат артрофоон) : эффективность при лечении больных ревматоидным артритом / В. И. Петров, А. Р. Бабаева, Е. В. Черевкова, С. А. Сергеева // Бюллетень экспериментальной биологии и медицины. – Прил. 1. – 2003. – С. 72–76.
5. Goodson, N. Coronary artery disease and rheumatoid arthritis / N. Goodson // Curr. Opin. Rheumatol. – 2002. – Vol. 14, № 2. – P. 115–120.
6. Kitas, G. Cardiac involvement in rheumatoid disease / G. Kitas, M. J. Bancs, P. A. Bacon // Clin. Med. – 2001. – Vol. 1, № 1. – P. 18–21.
7. Maradit-Kremers, H. Increased unrecognized coronary heart disease and sudden deaths in rheumatoid arthritis : a population-based cohort study / H. Maradit-Kremers, C. S. Crowson, P. J. Nicola et al. // Arthritis Rheum. – 2005. – Vol. 52, № 2. – P. 402–411.
8. Myllykangas-Luosujarvi, R. A. Mortality in rheumatoid arthritis / R. A. Myllykangas-Luosujarvi, K. Aho, H. A. Isomaki // Semin Arthritis Rheum. – 1995. – Vol. 25, № 3 – P. 193–202.
9. Van Doornum, S. Accelerated atherosclerosis : an extraarticular feature of rheumatoid arthritis? / S. Van Doornum, G. McColl, I. P. Wicks // Arthritis Rheum. – 2002. – Vol. 46, № 4. – P. 862–873.

Усачева Марина Николаевна, аспирант кафедры факультетской терапии, ФУВ ГБОУ ВПО «Волгоградский государственный медицинский университет» Минздрава России, 400131, г. Волгоград, пл. Павших Борцов, 1, заведующий терапевтическим отделением МУЗ «Клиническая больница № 12», г. Волгоград, 400050 г. Волгоград, ул. им Бажова 2а, тел.: (8442) 72-90-77, e-mail: usachiova2009@yandex.ru.

Солоденкова Карина Сергеевна, ассистент кафедры факультетской терапии, ФУВ ГБОУ ВПО «Волгоградский государственный медицинский университет» Минздрава России, 400131, г. Волгоград, пл. Павших Борцов, 1, тел.: (8442) 72-90-77, e-mail: usachiova2009@yandex.ru.

УДК 597-111:597.442
© Н.Н. Федорова, А.М. Бегалиева, Т.О. Борисова, 2013

Н.Н. Федорова, А.М. Бегалиева, Т.О. Борисова

ОСОБЕННОСТИ ВЛИЯНИЯ НИЗКИХ КОНЦЕНТРАЦИЙ ЭТАНОЛА НА ОРГАНЫ ПИЩЕВАРИТЕЛЬНОЙ СИСТЕМЫ

ФГБОУ ВПО «Астраханский государственный технический университет»

С целью установления гистологических изменений изучены 40 самок и самцов белых мышей линии Balble в возрасте 4 месяцев (28 экспериментальных мышей (первая группа) и 12 контрольных (вторая группа)). Было установлено, что под влиянием этанола изменениям подверглись не только органы и ткани пищеварительной системы самок, но плодов. Полученные данные могут быть использованы судебно-медицинскими экспертами для диагностики алкогольной интоксикации.

***Ключевые слова**: этанол, белые мыши, печень, кишечник, поджелудочная железа.*

N.N. Fedorova, A.M. Begalieva, T.O. Borisova

THE PECULIARITIES OF LOW CONTENT ETANOL INFLUENCE ON THE DIGESTIVE SYSTEM ORGANS

40 female and male white mice, line Balble, in the age of 4 months (28 experimental mice – the first group) and 12 control (the second group) were studied with the aim of histological changes. It was found out the influence of etanol gave the changes not only in the organs but in the tissues of digestive system in females and embryos. The data should

be used by forensic–medical service for diagnostics of alcohol intoxication.

Key words: *etanol, white mice, liver, intestine, pancreatic gland.*

Введение. Общеизвестно, что первыми подвергаются воздействию алкоголя органы пищеварения, нарушая не только секреторную, но и моторную функцию этих органов, как следствие, возникают такие заболевания, как гастрит, язвенная болезнь желудка и двенадцатиперстной кишки, цирроз печени, панкреатит [1, 2, 3, 4, 5].

Цель: проанализировать изменения органов пищеварительной системы белых мышей и их плодов под влиянием низких концентрации этанола.

Материалы и методы исследования. Экспериментальная часть работы выполнена с использованием 40 самок и самцов белых мышей линии Balble в возрасте 4 месяцев. Эксперимент продолжался 30 дней в осенний период. Животные содержались в виварии НИИ по изучению лепры в контролируемых условиях: 12-часовой период освещения, комнатная температура 20 ± 2º С, влажность 50–70 %, корм ad libitum. Животные содержались в 10 клетках по 3 самки и 1 самцу; 1–7 клетки были с экспериментальными мышами, 8–10 с контрольными. Таким образом, было 28 экспериментальных мышей (первая группа) и 12 контрольных (вторая группа). Мыши первой группы были отобраны в тесте свободного доступа к этанолу, в их клетках круглосуточно был выставлен для питья 0,5 % раствор алкоголя. По окончании опыта животных подвергли эвтаназии передозировкой хлорангидрата. Гистологическая обработка проведена по общепринятым методикам.

Результаты исследования и их обсуждение. Кишечные ворсинки вдаются в просвет тонкой кишки в виде пальцевидных выростов, причем их форма была различной: от цилиндрической до трапециевидной. У некоторых ворсинок верхушки были расширены в виде барабанных палочек. Поверхность ворсинок была выстлана каемчатым эпителием. Клетки эпителия располагались на базальной мембране, причем чаще всего толщина клеток была различна, границы между ними нечеткими из-за отека эпителия и подлежащей рыхлой волокнистой соединительной ткани собственной пластинки слизистой оболочки. На верхушках некоторых ворсинок каемчатый эпителий был слущен. Иногда наблюдалось разрушение лежащей под ним базальной мембраны. На верхних частях боковых поверхностей кишечных ворсинок в некоторых случаях наблюдалась дезинтеграция эпителия, среди каемчатых клеток имелось значительное число раздутых бокаловидных клеток. В полости кишки были обнаружены кусочки слизи и некротизированный эпителий.

Стенки тонкой кишки плодов 12-суточной беременности белых мышей были относительно толстыми: имелись все три оболочки. Стенки кишки изнутри были выстланы высокими призматическими клетками с заметной каемкой, ядра этих клеток удлиненной формы находились в базальной части клеток. Поверхность эпителия была гладкой, так как кишечные ворсинки еще не сформировались. Полость кишки была овальной формы с четко выраженными стенками. Мышечная оболочка делилась на довольно широкую циркулярную часть, и более узкую – продольную.

Изменения печени. В цитоплазме клеток печени была обнаружена мелкокапельная жировая дистрофия, в некоторых гепатоцитах наблюдалась крупнокапельная. Отмечены небольшие некротические участки, которые выявлялись преимущественно в центре печеночных долек. Вокруг центральных вен печеночных долек происходило разрастание соединительной ткани. Часть фиброзных тяжей распространилась в паренхиме органа по ходу синусоидов, создавая карты из сетевидного фиброза. Около сосудов имелись мелкие кровоизлияния.

Обращал на себя внимание полиморфизм ядер гепатоцитов: имелись крупные, округлые, светлые ядра со множеством ядрышек, наблюдались двуядерные клетки, было немалое количество темных мелких ядер. Четких границ между гепатоцитами не определялось из-за отека ткани органа.

В печени плодов были отмечены микроциркуляторные расстройства: все капилляры были неравномерно расширены, заполнены элементами крови. Печеночная долька и их балочная структура не выявлялись из-за отека ткани печени. Гепатоциты имели довольно грубую зернистость, большая часть из ядер были плотными, темными. Среди гепатоцитов имелись гигантские клетки, с двумя или четырьмя ядрами, возможно, это – родоначальные клетки крови, так как печень во внутриутробном периоде выполняет функцию кроветворения.

Изменения поджелудочной железы. Паренхима поджелудочной железы самок белых мышей была отечной. Структурно-функциональные единицы экзокринной части железы – ацинусы были разной величины, причем прослеживалась следующая закономерность: ацинусы, расположенные под капсулой были более мелкими, состояли из 6–8 клеток, ацинусы, расположенные ближе к центру органа, были заметно крупнее, число их клеток колебалось от 9 до 12. Ацинозные клетки сохраняли полярность: базальная

часть панкреатических клеток, составлявшая почти половину клетки, гомогенна, интенсивно окрашивалась основными красителями; в апикальной части располагались секреторные гранулы, их количество существенно изменялось в различных клетках. Отсутствие четко выраженного ядра и границ между секреторными клетками можно связать с отеком паренхимы органа. Обнаруживались мелкие участки некроза эпителиальных клеток в отдельных ацинусах: в некоторых случаях были найдены атрофированные ацинусы. В просветах мелких протоков найдены белковые преципитаты, воспалительный экссудат. Межацинозные сосуды были расширены, заполнены форменными элементами крови.

Экзокринная часть поджелудочной железы плодов белых мышей характеризовалась тем, что ацинусы состояли из относительно мелких 9–12 клеток. Ацинозные клетки были перегружены большим количеством гранул зимогена, у них почти не выявлялась базофильная зона. В одних ацинусах просвет не определялся, в других – был незначителен. Между ацинозными клетками границы не выявлялись из-за отека ткани железы. Просветы протоков железы были пустыми.

Заключение. У самок во всех органах пищеварительной системы под влиянием даже низких концентрации этанола происходили следующие изменения: отеки тканей всех органов, появление участков некрозов эпителиальных тканей, микроциркуляторные расстройства. У их плодов был выявлен значительный отек всех органов, микроциркуляторные расстройства, возможно, была задержка развития и формирования этих органов.

Список литературы

1. Адкин, В. И. Морфологическая характеристика жирового гепатоза у лиц, умерших от отравления этиловым алкоголем / В. И. Адкин, З. Д. Кизилова // Патологические и клинико-терапевтические, эпидемиологические аспекты изучения алкоголизма. – Омск : Омская правда, 1980. – С. 43–45.
2. Данилин, Г. А. Современные особенности этиологической структуры вирусных гепатитов у больных инфекционного стационара / Г. А. Данилин, Е. В. Волкова // Тезисы докладов V российского съезда инфекционистов (г. Москва, 15–17 декабря 1998 г.). – М., 1998. – С. 86–89.
3. Лелевич, С. В. Метаболизм глюкозы в печени крыс при алкогольном абстинентном синдроме / С. В. Лелевич // Вопросы наркологии. – 2008. – № 4. – С. 101–108.
4. Моисеев, В. С. Алкогольная болезнь : патогенетические, диагностические и клинические аспекты / В. С. Моисеев, П. П. Огурцов // Терапевтический архив. – 1997. – № 12. – С. 5–11.
5. Пальцев, М. А. Болезни органов пищеварительной системы / М. А. Пальцев, Н. М. Аничков // Патологическая анатомия. – М. : Медицина, 2001. – С. 570–709.

Федорова Надежда Николаевна, доктор медицинских наук, профессор кафедры гидробиологии и общей экологии, ФГБОУ ВПО «Астраханский государственный технический университет», Россия, 414025, г. Астрахань, ул. Татищева, д. 16, тел. : (8512) 61-45-86, e-mail: viacheslav-zaitsev@yandex.ru.

Бегалиева Анаргуль Мусаевна, аспирант кафедры гидробиологии и общей экологии, ФГБОУ ВПО «Астраханский государственный технический университет», Россия, 414025 г. Астрахань, ул. Татищева, д. 16, тел.: 8-927-572-07-47, e-mail: anara.begalieva@mail.ru.

Борисова Татьяна Олеговна, аспирант кафедры гидробиологии и общей экологии, ФГБОУ ВПО «Астраханский государственный технический университет», Россия, 414025 г. Астрахань, ул.Татищева, д. 16, тел.: 8-964-881-53-82, e-mail: borita@inbox.ru.

УДК 614.2:616-058

© О.И. Фоменко, 2013

О.И. Фоменко

ЗДОРОВЬЕ СТУДЕНТОВ МЕДИЦИНСКОГО ВУЗА КАК МЕДИКО-СОЦИАЛЬНАЯ ПРОБЛЕМА

ГБОУ ВПО «Астраханская государственная медицинская академия» Минздрава России

Создание системы активного сохранения, восстановления и укрепления здоровья студентов медицинской академии, оказание помощи в реализации потенциала здоровья, успешного обучения способствовало бы сохра-

нению здоровья, снижению заболеваемости, инвалидизации, улучшения качества жизни, повышения адаптационных механизмов организма.

Ключевые слова**:** *здоровье, студенты, заболеваемость, качество жизни.*

O.I. Fomenko

THE MEDICAL ACADEMY STUDENTS' HEALTH AS MEDICAL-SOCIAL PROBLEM

The creation of system of active keeping, recovery and promotion of medical academy students health, rendering help in health potential realization, successful training should be advisable. It may promote health keeping, decrease of morbidity, disability, life quality improvement, rising of organism adaptation mechanisms.

Key words*: health, students, morbidity, life quality.*

Введение. Среди актуальных проблем современной медицины изучение состояния здоровья и физического развития студентов – будущих врачей по праву занимает одно из ведущих мест, так как на систему образования в целом и вузы в частности как на государственную структуру, обеспечивающую социальное развитие личности, помимо специальных задач, ложатся и задачи сохранения их физического, психического и нравственного здоровья.

Социальная значимость человека, как известно, определяется образованием, профессиональной квалификацией и состоянием здоровья.

Актуальной проблемой стало создание системы активного сохранения, восстановления и укрепления здоровья студентов, оказание помощи в реализации потенциала здоровья для успешного обучения, ведения активной производственной, социальной и личной жизни, направленной на снижение заболеваемости, улучшения качества жизни, повышения адаптационных механизмов организма [1, 3, 6].

Необходим более глубокий анализ с разработкой мер реализации направленной деятельности, которые вытекают из всей совокупности данных о здоровье студентов и факторов его определяющих.

Цель: разработать систему рекомендаций, направленных на оптимизацию состояния здоровья студентов медицинского вуза на основе медико-социологического мониторинга как инструмента современных технологий в управлении здоровьем студентов.

Студенты – особая производственно профессиональная группа со специфическими условиями труда и жизни. Современные условия жизни предъявляют повышенные требования к здоровью, интеллектуальным возможностям студентов и их образу жизни. Обучение в высшем учебном заведении является важным и сложным этапом в овладении выбранной профессией. Будущие специалисты должны обладать высокой профессиональной квалификацией, быть физически выносливыми, иметь высокую работоспособность [2, 4, 5].

По сравнению со студентами других вузов медики находятся в более сложном положении, так как их будущая профессия требует достаточно высокого уровня подготовки, что связано с большими нагрузками, кроме того, профессия врача связана с высокой ответственностью за жизнь и здоровье пациентов [2].

Результаты исследования и их обсуждение. Анализ состояния здоровья студентов, проведенный на основании анкетирования студентов двух первых курсов, обучающихся в ГБОУ ВПО «Астраханская государственная медицинская академия» Минздрава России, свидетельствует об ухудшении большинства показателей их физического развития, физической подготовленности и показателей их здоровья.

В начале учебного семестра студенты с учетом состояния здоровья и физического развития распределяются на медицинские группы для занятий физической культурой. Студенты, занимающиеся в основной медицинской группе, имеющие среднее или выше среднего физическое развитие, здоровые или имеющие незначительные отклонения в состоянии здоровья составляют только 41,3 % (45,5 % – на первом курсе и 37,1 % – на втором) от общего количества.

В группе здоровых студентов или имеющих незначительные отклонения здоровья оказалось 24,9 % (27,5% – первокурсники и 22,4% – студенты II курса). Одно заболевание зарегистрировано у 31,9 % студентов I курса и 30,7 % – II курса. Два и более заболевания – у 46,3 % студентов I курса и 47,3 % – II курса, то есть почти у половины студентов.

Практически каждый второй студент медицинской академии по состоянию здоровья был отнесен к определенной категории, так как имел заболевание хронического характера, не позволяющее выполнять физические нагрузки в полном объеме в соответствии с учебной программой.

Отличительной особенностью последних лет является увеличение доли студентов (около 1,0 %), имеющих инвалидность из-за различных заболеваний.

Проведение анкетирования среди студентов младших курсов по определению жизненных ценностей показало, что категории «семья» и «здоровье» занимают I и II место среди прочих приоритетов, но «материальное благополучие» далеко не на последнем месте, поскольку большинство студентов уверено в получении перспективной специализации по окончании медицинской академии, которая утвердит их жизненные позиции.

Использование медико-социологического мониторинга как инструмента современных технологий в управлении здоровьем студентов медицинского вуза показало, что доминирующее место в структуре заболеваемости занимают в настоящее время хронические болезни. Основным классом заболеваний по МКБ – 10 являются болезни костно-мышечной системы (26,7 %), на втором месте – болезни глаза и его придаточного аппарата (20,8 %), на третьем месте – болезни системы кровообращения (19,9 %).

Заключение. Необходимо создание системы активного сохранения, восстановления и укрепления здоровья студентов медицинской академии, оказание помощи в реализации потенциала здоровья для успешного обучения, ведение активной производственной, социальной и личной жизни, направленной на снижение заболеваемости, инвалидизации, улучшение качества жизни, повышение адаптационных механизмов организма.

Создание здоровьесберегающего пространства в медицинском вузе способствовало бы сохранению здоровья, повышению качества жизни, успешной социальной адаптации, а также развитию социальной активности, творчеству и самореализации студентов, формированию позитивных ценностных ориентаций, перспективы в саморазвитии личности – молодого специалиста и гражданина, готовности студенческой молодежи к ведению здорового образа жизни.

Список литературы

1. Бутенко, И. А. Анкетный опрос как общение социолога с респондентом. / И. А. Бутенко. – М. : Высшая школа, 1989. – 176 с.
2. Долматова, Н. В. Здоровье здорового человека / Н. В. Долматова. – М.; Анапа, 2006. – 132 с.
3. Кожин, А. А. Здоровый человек и его окружение / А. А. Кожин, В. Р. Кучма, О. В. Сивочалова. – М. : Академия, 2006. – 400 с.
4. Решетников, А. В. Социология медицины / А. В. Решетников. – М. : Медицина, 2002. – 976 с.
5. Щепин, О. П. Здоровье населения – основа развития здравоохранения / О. П. Щепин, Р. В. Коротких, В. О. Щепин, В. А. Медик. – М. : Национальный НИИ общественного здоровья РАМН, 2009. – 376 с.
6. Ярская-Смирнова, Е. Р. Социальная антропология современности: теория, методология, методы, кейс-стади / Е. Р. Ярская-Смирнова, П. В. Романов, Д. В. Михель. – Саратов : Научная книга, 2004. – 335 с.

Фоменко Ольга Ивановна, кандидат медицинских наук, доцент кафедры мобилизационной подготовки здравоохранения и медицины катастроф, ГБОУ ВПО «Астраханская государственная медицинская академия» Минздрава России, Россия, 414000, г. Астрахань, ул. Бакинская, д. 121, тел. 8-906-179-25-24, e-mail: agma@asranet.ru.

УДК 616-09:616-01:615.3

© Е.А. Харитонова, Н.В. Павлова, М.Б. Петрова, В.Г. Шестакова, Л.А. Курбатова, 2013

Е.А. Харитонова, Н.В. Павлова, М.Б. Петрова, В.Г. Шестакова, Л.А. Курбатова

ДИНАМИКА ГИСТОЛОГИЧЕСКИХ ИЗМЕНЕНИЙ В РЕГЕНЕРИРУЮЩИХ СТРУКТУРАХ ИНФИЦИРОВАННЫХ РАН КОЖИ В УСЛОВИЯХ ПРИМЕНЕНИЯ ГИАЛУРОНОВОЙ КИСЛОТЫ

ГБОУ ВПО «Тверская государственная медицинская академия» Минздрава России

В серии экспериментов проведена оценка влияния гиалуроновой кислоты на процессы регенерации инфицированных кожных дефектов. Гистологическое исследование биптатов грануляционной ткани крыс показало, что применение мази с 1 % гиалуроновой кислотой приводит к неспецифическим морфологическим сдвигам

в области повреждения, которые создают благоприятные условия для последовательного протекания всех этапов посттравматической регенерации, что проявляется сокращением общих сроков заживления на 3 дня.

Ключевые слова: *регенерация кожных дефектов, гиалуроновая кислота, грануляционная ткань.*

E.A. Kharitonova, N.V. Pavlova, M.B. Petrova, V.G. Shestakova, L.A. Kurbatova

THE DYNAMICS OF HISTOLOGICAL CHANGES IN THE REGENERATIVE STRUCTURES OF THE INFECTED SKIN WOUNDS USING HYALURONIC ACID

The hyaluronic acid influence at the regeneration of the infected skin defects was studied. The histological investigation of biopsy material of the granulative tissue after using hyaluronic acid showed the nonspecific morphological shifts in wounds area that may lead to appearance of the favourable conditions to regeneration. The time of wound healing may be shortened to 3 days.

Key words: *regeneration of the skin defects, hyaluronic acid, granulative tissue.*

Введение. Благодаря работам Н.Ф. Гамалеи гиалуроновая кислота (ГК) в прошлом веке применялась для лечения травм, однако антибиотикотерапия и гормонотерапия вытеснили ее из клинической практики. В настоящее время ГК широко используют в косметологии. Вместе с тем, глубокого теоретического обоснования применения этого вещества для лечения ран, в том числе инфицированных, нет.

Цель: изучить морфофункциональные особенности течения заживления гнойных ран в условиях применения ГК на субклеточном, клеточном и органном уровнях.

Материалы и методы исследования. На 62 белых крысах создана модель инфицированной раны путем введения культуры патогенного стафилококка штамма 209Р [2]. Животные были разделены на 2 серии. Серия 1 – контрольная: наносили полнослойный кожный дефект площадью 225 мм^2, заживление происходило спонтанно. Серия 2: на рану ежедневно наносили 1 % мазь с ГК. Регенерат для морфологических исследований брали через 7, 14 и 21 день после нанесения повреждения.

Результаты исследования и их обсуждение. У животных серии 2 через 7 дней после операции рана покрыта однородным по своему составу струпом. Лейкоцитарный вал несколько уже, чем у животных контрольной серии: 119,6 ± 20,1 мкм против 142,3 ± 18,5 мкм в контроле. В глубоких слоях выявлялись активно фагоцитирующие нейтрофилы. Грануляционная ткань, толщина которой существенно превышала аналогичный показатель в контроле (523,7 ± 21,1 мкм против 385,2 ± 23,7 мкм, соответственно) представлена вертикально расположенными сосудистыми петлями и фибробластами. В межклеточных пространствах фибробластов выявлялось большое количество коллагеновых фибрилл, которые в некоторых участках ориентировались в пучки, что свидетельствует об определенной степени зрелости грануляционной ткани. Эпителий имел в 1,7 раза большую, чем в контроле протяженность.

Самые значительные отличия при изучении микро- и ультраструктур модели гнойной раны обнаруживаются через 14 дней после операции [1, 3]. У животных серии 2 струп сохранялся по всей поверхности раны, под ним располагался небольшой лейкоцитарный вал (37,3 ± 9,9 мкм). Формирующаяся ткань заполняла весь дефект, из клеток в ней преобладали фибробласты, среди которых при электронномикроскопических исследованиях выделено три вида: молодые, зрелые и фиброциты. Молодые фибробласты имели округлые ядра значительных размеров, гранулярный цитоплазматический ретикулум, каналы которого, заполненные мелкозернистым содержимым, тесно связаны с перинуклеарным и экстрацеллюлярным пространствами. Митохондрии локализуются по всей цитоплазме, их кристы четко контурированы и правильно ориентированы. Зрелые фибробласты имели ядра с небольшими инвагинациями и расширенным перинуклеарным пространством. Цитоплазматический ретикулум занимал меньшую часть клетки. Среди типичных встречались очень крупные митохондрии неправильной формы с хорошо развитыми кристами. Комплекс Гольджи развит слабо, представлен преимущественно крупными вакуолями. Часто встречались лизосомы, плотно заполненные гранулярным материалом. Третья группа клеток, которые можно выделить в этой популяции, это фиброциты с характерными фестончатыми ядрами и маргинальным расположением хроматина. Наибольшим изменениям в них подвергался цитоплазматический ретикулум, каналы которого сообщались между собой вследствие разрушения мембран, в результате чего образовывались обширные сообщающиеся полости. В клетках встречались крупных размеров ламеллярные тельца. В экстрацеллюлярном пространстве имелось большое количество зрелых четко ориентированных коллагеновых волокон.

Завершающим этапом исследования регенерации кожи явилось изучение биоптатов инфицированных ран через 21 день после операции. У животных контрольной серии к этому сроку происходит почти полная эпителизация раневой поверхности. У отдельных животных неэпителизированным ос-

тавался небольшой участок в центре раны. Эпителий утолщен и представлен 6–8 рядами клеток. Молодая соединительная ткань имела типичное строение со всеми присущими ей клеточными и волокнистыми компонентами, однако сохраняла еще значительное количество сосудов. Раны животных, находившихся в условиях применения ГК, через 21 день наблюдения были полностью покрыты новообразованным эпителием, причем его структура и толщина в меньшей степени отличались от неповрежденного эпидермиса. Базальная мембрана молодого эпителия образует большое количество различной длины и формы инвагинаций в подлежащую соединительную ткань. Под эпителием располагалась развитая соединительная ткань с небольшим количеством кровеносных сосудов и значительным количеством зрелых коллагеновых волокон.

Заключение. В условиях применения ГК изменяется скорость и характер осуществления отдельных этапов посттравматической регенерации инфицированных ран кожи, что приводит к сокращению общих сроков заживления на 3 дня.

Список литературы

1. Павлова, Н. В. Цито- и гистоструктура регенерата кожи в условиях экспериментальной аппендэктомии / Н. В. Павлова, Е. А. Харитонова, В. Г. Шестакова // Морфология. – 2009. – Т. 136, № 4. – С. 110b.
2. Петрова, М. Б. Оценка влияния геля l-цистеина нитрата серебра на репаративные процессы в коже и активность микробной флоры / М. Б. Петрова, В. М. Червинец, М. М. Овчинников и др. // Вестник ТвГУ. Серия «Биология и экология». – 2010. – Вып. 17, № 16. – С. 30–35.
3. Харитонова, Е. А. Изменение уровня содержания фосфоинозитидов на фоне макрофагической фазы воспаления в условиях стимуляции заживления ран кожи в эксперименте / Е. А. Харитонова, В. Г. Шестакова, Н. В. Павлова // Морфология. – 2008. – Т. 133, № 2. – С. 144.

Харитонова Елена Анатольевна, кандидат биологических наук, доцент, доцент кафедры биологии, ГБОУ ВПО «Тверская государственная медицинская академия» Минздрава России, Россия, 170100, г. Тверь, ул. Советская, д. 4, корп. 1, тел.: (4822) 34-52-32, e-mail: biologiatgma@mail.ru.

Павлова Наталья Владимировна, кандидат медицинских наук, доцент кафедры биологии, ГБОУ ВПО «Тверская государственная медицинская академия» Минздрава России, Россия, 170100, г. Тверь, ул. Советская, д. 4, корпус 1, тел.: (4822) 34-52-32, e-mail: biologiatgma@mail.ru.

Петрова Маргарита Борисовна, доктор медицинских наук, профессор, заведующая кафедрой биологии, ГБОУ ВПО «Тверская государственная медицинская академия» Минздрава России, Россия, 170100, г. Тверь, ул. Советская, д. 4, корпус 1, тел.: (4822) 34-52-32, e-mail: biologiatgma@mail.ru.

Шестакова Валерия Геннадьевна, кандидат биологических наук, доцент кафедры биологии, ГБОУ ВПО «Тверская государственная медицинская академия» Минздрава России, Россия, 170100, г. Тверь, ул. Советская, д. 4, корпус 1, тел.: (4822) 34-52-32, e-mail: biologiatgma@mail.ru.

Курбатова Лариса Артовазовна, кандидат химических наук, старший преподаватель кафедры биологии, ГБОУ ВПО «Тверская государственная медицинская академия» Минздрава России 170100, Тверь, ул. Советская, д. 4, корпус 1, тел.: (4822) 34-52-32, e-mail: biologiatgma@mail.ru.

УДК 616.831-001-07

© А.Ф. Цуканова, М.В. Монид, Н.Г. Наумов, А.В. Дробленков, 2013

А.Ф. Цуканова[1], М.В. Монид[2], Н.Г. Наумов[3], А.В. Дробленков[4]

РАННИЕ РЕАКТИВНЫЕ ИЗМЕНЕНИЯ АСТРОЦИТОВ ПОСЛЕ ТРАВМЫ ГОЛОВНОГО МОЗГА

[1]СПб ГБУЗ «Бюро судебно-медицинской экспертизы», г. Санкт-Петербург
[2]ФГБВОУ ВПО «Военно-медицинская академия им. С.М. Кирова» Министерства обороны Российской Федерации, г. Санкт-Петербург
[3]СПб ГБУЗ «Городская больница № 15», г. Санкт-Петербург
[4]ГБОУ ВПО «Санкт-Петербургский государственный педиатрический медицинский университет» Минздрава России

Установлено время начала гипертрофии и последующего процесса пролиферации астроцитов на ранних сроках после травмы головного мозга у человека. Определена средняя площадь тел и количество астроцитов в гистологических срезах вентральной части головки хвостатого ядра у здоровых людей, а также в формирующейся капсуле и в участке ядра, удаленном от кровоизлияний на расстояние не менее 2 мм (второй контроль) у людей, перенесших черепно-мозговую травму и умерших от осложнений. Астроциты идентифицированы по экспрессии их глиального фибриллярного кислого белка на площади ядра, равной 3,15 мм^2. В реактивных изменениях астроцитов после травмы головного мозга выделены начальный и отдаленный этапы. Начальный этап (5–7 суток) характеризуется умеренно выраженными признаками гипертрофии тел астроцитов в формирующейся капсуле, а в отделенном (10–21 суток) – их выраженной гипертрофией и пролиферацией. В течение 5–21 суток исследования выявлены поврежденные периваскулярные глиальные мембраны и отростки астроцитов.

Ключевые слова: *астроциты, ранние реактивные изменения.*

A.F. Tsukanova, M.V. Monid, N.G. Naumov, A.V. Droblenkov

THE EARLY REACTIVE CHANGES OF ASTROCYTES AFTER TRAUMAS OF BRAIN

The establishment of the time of the beginning astrocytes hypertrophy and subsequent process of astrocytes proliferation in early stages after trauma of the human brain was done. The average area of bodies and amount of ventral part nucleus caudatus asctrocytes at the healthy people and also in incapsulating part of nucleus and in site removed from damaged brain on distance not less of 2 mm (the second control) at the people, transferred the cranio-brain trauma and died from complications were defined. Astrocytes glial fibrillar acid protein was revealed on the area of nucleus equal 3,15 мм^2. The initial and remote periods in the astrocytes reactive changes after trauma of the brain were established. The initial stage (5–7 days) was characterized by the moderately hypertrophy of astroglial cell bodies in developing capsula and in remote period (10–21 days) of their hypertrophy and proliferation where significant. During 5–21 day of research damaged astroglial cells perivascular glial membranes and processes were revealed.

Key words: *astrocytes, early reactive changes.*

Введение. Знание реактивных способностей астроцитов головного мозга – важнейшего представителя макроглии, оценка их морфологического состояния необходима при экспериментальном изучении функций центральной нервной системы млекопитающих и в диагностических целях. Считается, что реакция этих клеток на гипоксические и травматические воздействия выражается, главным образом, гипертрофическими изменениями тел, пролиферацией астроцитов и пространственной реорганизацией их отростков [2, 3]. Однако эти данные не позволяют определить степень выраженности гипертрофии и время начала процесса пролиферации астроцитов, знание которых важно для установления срока давности кровоизлияния в судебно-медицинской практике.

Цель: установить степень выраженности гипертрофии и времени начала процесса пролиферации астроцитов на ранних сроках после травмы головного мозга.

Материалы и методы исследования. Объектом исследования стал головной мозг людей в возрасте 24–45 лет. Они получили черепно-мозговую травму при дорожно-транспортном происшествии или падении с высоты, лечились в условиях стационара и умерли от осложнений (пневмония). Люди первой группы (n = 5) прожили после травмы 5–7 суток, люди второй группы (n = 5) 10–20 суток. Мозг контрольной группы (n = 5) был исследован у людей, скоропостижно умерших после дорожно-транспортных происшествий. Признаки хронических заболеваний внутренних органов людей во всех группах, по данным судебно-медицинского исследования, отсутствовали. Была исследована вентральная часть головки хвостатого ядра конечного мозга. Она расположена дорсальнее глазничных извилин, в области которых часто наблюдаются кровоизлияния, и отличается от корковых формаций более равномерным распределением астроцитов.

Фрагменты головного мозга человека были вырезаны при аутопсии не позже, чем через 12 часов с момента наступления смерти, фиксированы в 10 % растворе нейтрального формалина, уплотнены в спиртах и залиты в парафин по стандартной методике. Срезы ядра толщиной 3 мкм обрабатывали кроличьими поликлональными антителами к глиальному фибриллярному кислому белку астроцитов (GFAP) (Dako, Дания), разведение производителя, согласно протоколу [2]. Использовали набор «VECTASTAIN ABC» (США) (со вторичными биотинилированными антителами) и хромоген DAB. Применяли обзорное окрашивание области кровоизлияний гематоксилином и эозином.

Окрашенные срезы исследовали при помощи микроскопа Leica DM 2500 (Германия) с использованием программы морфометрического исследования Imagescope (Россия). Съемку срезов производили на цифровой фотоаппарат Leica DFC290 (Германия). На площади 3,15 мм^2, близкой к площади кадра, в формирующейся капсуле и в участке ядра, удаленном от кровоизлияний на расстояние не

менее 2 мм (второй контроль), определяли их среднюю площадь и количество астроцитов. Площадь астроцитов устанавливалась программой автоматически после очерчивания на экране монитора контура клеточной поверхности тел астроцитов. Ошибка среднего арифметического площади тел астроцитов и их количества $(\overline{X} \pm S_{\overline{X}})$ была определена по методике Г.Ф. Лакина [1] для малых выборок. Значимость различий средних определяли по критерию Стьюдента (t) при $p < 0,05$.

Результаты исследования и их обсуждение. Через 5–7 суток после повреждения астроциты вблизи кровоизлияний характеризовались умеренно выраженными признаками гипертрофии. В отличие от участков срезов, удаленных от кровоизлияний и контроля, тела астроцитов были увеличены в размерах (табл. 1) за счет цитоплазмы, экспрессирующей GFAP несколько сильнее обычного. Ядра клеток, также более крупные, располагались преимущественно слегка эксцентрично. Отростки астроцитов стали более толстыми, короткими и прерывистыми. GFAP периваскулярных мембран, в отличие от контроля, был истончен и выглядел также прерывистым. Рельеф тел клеток, расположенных вблизи области повреждения, был более сглажен, чем в удаленной части ядра и контроле, однако их звездчатая форма была сохранена.

Через 10–20 суток восстановительного периода в формирующейся капсуле наблюдалось увеличение количества астроцитов, более выраженные признаки гипертрофии, чем прежде и определенный полиморфизм клеток (табл. 1). Часть астроцитов выглядела веретеновидными, менее крупными, чем остальные; они значительно интенсивнее других экспрессировали GFAP и обладали наиболее утолщенными и укороченными отростками. Непрерывные $GFAP^+$ периваскулярные мембраны не выявлялись.

Таблица 1

Изменения площади и количества астроцитов в вентральной части головки хвостатого ядра на разных сроках переживания повреждения $(\overline{X} \pm S_{\overline{X}})$

Исследованные группы	Длительность переживания (сутки)	Площадь астроцитов (n = 480–623)		Количество астроцитов (n = 5)	
		вблизи повреждения	в удаленной части среза	вблизи повреждения	в удаленной части среза
1	5–7	504,0 ± 19,6*	293,8 ± 10,0	128,4 ± 8,1	136,8 ± 9,4
2	10–20	877,4 ± 26,1*	327,1 ± 21,2	174,2 ± 8,3*	136,0 ± 6,6
Контроль	–	283,2 ± 3,5		123,6 ± 9,5	

Примечание: различие параметра со значением в удаленном участке среза от области повреждения значимо ($p < 0,05$).

Одной из причин, мешавшей установлению начала количественных изменений астроцитов после ишемии и травмы мозга, может быть высокая вариабельность их числа в различных слоях коры [2] и мелких ядрах. Изучив особенности их реактивных изменений на начальных этапах восстановительного периода после травмы в формации мозга с относительно равномерным распределением астроцитов, уточнили данные предшествовавших исследований [2, 3], установив последовательность основных морфологических и морфометрических изменений этих клеток и сроков их развития.

В начале восстановительного периода (5–7 суток) в радиусе до 1–1,5 мм от области повреждения астроциты характеризовались равномерными и умеренно выраженными признаками гипертрофии, слабо выраженным усилением экспрессии GFAP, укорочением, утолщением и фрагментацией их отростков, значительным повреждением глиальной периваскулярной мембраны. В дальнейшем (10–21 сутки) отмечалась пролиферация астроцитов, нарастание признаков их гипертрофии, возникновение определенного полиморфизма клеток.

Отсутствие непрерывных периваскулярных мембран в области повреждения до 21 суток восстановительного периода свидетельствует о нарушении контакта многих эндотелиоцитов с отростками астроцитов, взаимодействие с которыми необходимо эндотелию для индукции барьерных свойств [4].

Заключение. В основных реактивных изменениях астроцитов после травмы головного мозга выделены начальный и отдаленный этапы. Начальный этап (5–7 суток) характеризуется умеренно выраженными признаками гипертрофии тел астроцитов в формирующейся капсуле, а в отделенном (10–21 сутки) – их выраженной гипертрофией и пролиферацией. В течение 5–21 суток жизни после травмы были выявлены поврежденные периваскулярные глиальные мембраны и отростки астроцитов.

Список литературы

1. Лакин, Г. Ф. Биометрия : учеб. пос. для биологических специальностей вузов / Г. Ф. Лакин. – М. : Высшая школа, 1980. – 293 с.
2. Сухорукова, Е. Г. Структурная организация астроцитов неокортекса крысы и человека, содержащих глиальный фибриллярный кислый белок : автореф. дис. … канд. мед. наук / Е. Г. Сухорукова. – СПб., 2011. – 30 с.
3. Сухорукова, Е. Г. Иммуногистохимическое выявление астроцитов головного мозга при черепно-мозговой травме / Е. Г. Сухорукова, Д. Э. Коржевский, О. В. Кирик, В. Ф. Коржевская // Судебно-медицинская экспертиза. – 2010. – № 1. – С. 14–16.
4. Abbott, N. J. Astrocyte-endothelial interactions and blood-brain barrier permeability / N. J. Abbott // J. Anat. – 2002. – Vol. 200, № 6. – P. 629–638.

Цуканова Алла Федоровна, заведующая судебно-гистологическим отделением СПБ ГБУЗ «Бюро судебно-медицинской экспертизы», Россия, 195067, г. Санкт-Петербург, Екатерининский пр., д. 10, тел.: (812) 544-17-17, e-mail: sudmed@zdrav.spb.ru.

Монид Максим Викторович, слушатель ординатуры ФГБВОУ ВПО «Военно-медицинская академия им. С.М. Кирова» Министерства обороны Российской Федерации, Россия, 194044, г. Санкт-Петербург, ул. Академика Лебедева, д. 6, тел.: (812) 292-32-66.

Наумов Николай Георгиевич, врач СПб ГБУЗ «Городская больница № 15», Россия, 198205, г. Санкт-Петербург, ул. Авангардная, д. 4, тел.: (812) 735-07-66, e-mail: b15@zdrav.spb.ru.

Дробленков Андрей Всеволодович, доктор медицинских наук, доцент кафедры гистологии и эмбриологии, ГБОУ ВПО «Санкт-Петербургский государственный педиатрический медицинский университет» Минздрава России, Россия, 194100, г. Санкт-Петербург, ул. Литовская, д. 2, e-mail: Droblenkov_a@mail.ru.

УДК 616.833.37-001-089.844

© В.И. Цымбалюк, Б.Н. Лузан, А.Е. Кучерук, 2013

В.И. Цымбалюк, Б.Н. Лузан, А.Е. Кучерук

ХИРУРГИЧЕСКОЕ ЛЕЧЕНИЕ ТРАВМАТИЧЕСКИХ ПОВРЕЖДЕНИЙ ЛУЧЕВОГО НЕРВА В ПОДКЛЮЧИЧНО-ПОДМЫШЕЧНОЙ ОБЛАСТИ

Государственное учреждение «Институт нейрохирургии им. акад. А.П. Ромоданова» АМН Украины, г. Киев, Украина

Проанализированы результаты лечения 58 больных с повреждениями лучевого нерва в подключично-подмышечной области. Оптимизирована тактика хирургического лечения данной патологии в зависимости от вида повреждения, давности травмы, клинической картины.

Ключевые слова: *лучевой нерв, подключично-подмышечная область, невролиз, шов нерва, аутопластика нерва, невротизация.*

V.I. Tsymbalyuk, B.N. Luzan, A.E. Kucheruk

THE SURGICAL TREATMENT OF TRAUMATIC INJURIES OF THE RADIAL NERVE IN THE SUBCLAVIAN-AXILLARY

The analyzes of 58 patients with lesions of the radial nerve in the subclavian-axillaryregion was made. Optimized surgical treatment of this disease depending on the type of injury, the prescription of injury had clinical picture.

Key words: *radial nerve, subclavian axillary area, neurolysis, nerve, autoplasty, neuroticism.*

Введение. Травматические повреждения периферических нервов занимают важное место в структуре всей нейротравмы. В последнее время отмечается тенденция к росту частоты травм нервов среди остальных повреждений опорно-двигательного аппарата. На сегодняшний день данные повреждения составляют 6 % от общего травматизма. Среди повреждений периферических нервов наибо-

лее часто травмируется лучевой нерв на разных уровнях, что составляет 29–35 % всех травм нервов верхней конечности. Особенное место среди повреждений лучевого нерва занимают его ятрогенные повреждения (29–32 % при закрытых повреждениях и 38–41 % при открытых) (табл. 1) [1, 2, 3, 4, 5].

Таблица 1

Распределение пациентов в зависимости от характера травмы

Характер травмы	Число случаев	%
Бытовая	57	41,0
Производственная	22	15,8
Огнестрельная	4	2,9
Автотранспортная	25	15,1
Ятрогенная	31	25,2
Всего	139	100

Цель: изучить результаты лечения больных с повреждениями лучевого нерва в подключично-подмышечной области и оптимизация тактики хирургического лечения данной патологии.

Материалы и методы исследования: данное исследование основывается на анализе результатов лечения (в том числе хирургического) 58 больных с диагностированными повреждениями лучевого нерва в подключично-подмышечной области.

Результаты исследования и их обсуждение. Повреждения лучевого нерва в подключично-подмышечной области на уровне верхней трети плеча являются нередким явлением и составляют менее 15 % случаев от общего количества подобных случаев. Кроме того, больных с повреждениями в области лучевого нерва встречается гораздо больше (по неполным данным амбулаторного приема, за консультацией обратились более 70 больных). Преимущественно повреждения лучевого нерва в даной области являются скрытыми за тракционно или компрессионно-ишемическим механизмом повреждения. При этом основной причиной повреждений, согласно обследованиям, были вывихи в плечевом суставе, а также мероприятия по устранению вывихов и длительное позиционное сдавление. Достаточно часто случается спонтанное восстановление функции нерва в сроки 2–3 месяца (иногда на протяжении 2–4 недель), поэтому пациенты не всегда обращаются за нейрохирургической помощью.

С другой стороны, динамическое наблюдение за некоторыми пациентами (повторные амбулаторные обращения через 5–6 месяцев, а иногда через 1 год и более) показало, что при клинике полного повреждения лучевого нерва и отсутствии данных о восстановлении нерва на протяжении первых 4 недель после травмы приблизительно у 65 % больных имело место неполное восстановление функции в отдаленные сроки (более 1 года с момента травмы). Хотя по вполне понятным причинам охватить обследованием всех этих пациентов не удалось. Кроме того, большинство больных отказалось от оперативного вмешательства, поэтому полученные данные не могут трактоваться как достоверные и не могут быть включены в обследование.

Определенным фактором позднего обращения или необращения этой категории больных является ятрогенный фактор повреждения. Выделение этой группы больных обусловлено, во-первых, желанием определиться с механизмами повреждения и разработать действия по профилактике подобных повреждений, во-вторых, на клиническом материале предпринята попытка определиться с особенностями анатомии лучевого нерва в данной области, базируясь на клинико-неврологическом обследовании. У этой категории больных наиболее часто встечался болевой синдром.

Открытые повреждения лучевого нерва в подключично-подмышечной области и верхней трети плеча встречались намного реже. У 3 пациентов имели место ножевые ранения, в 2 случаях – огнестрельные ранения, в 2 случаях – ятрогенное повреждение лучевого нерва при профузном кровотечении с последующим перевязыванием этих артерий вместе с лучевым нервом (причем в одном случае с перевязыванием практически всех долгих веток плечевого сплетения).

В клинической картине повреждения нервного ствола на данном уровне отмечались грубые двигательные нарушения (при клинике полного повреждения) экстензоров верхней конечности.

С учетом высокого уровня поражения при обследовании была объединена часть похожих нарушений функции кисти и пальцев. Чтобы максимально упростить клиническую оценку нарушений, их разделили на 4 группы:

- A – полное или практически полное поражение (M0-M1 и по данным электронейромиографии (ЭНМГ) – отсутствие М-ответа или снижение (менее 5 % от нормы), $p \leq 0,05$);
- B – частичное поражение с практически полным нарушением функции (M1-M2, иногда M3, по данным ЭНМГ – М-ответ больше 10 %, но не превышал 20–25 % от нормы, $p \leq 0,1$);

- C – частичное повреждение с частичным нарушением функции (М3-М4, по данным ЭНМГ М-ответ больше 30 %, но не превышал 40 % от нормы, $p \leq 0,1$);
- D – отсутствие или частичное поражение с сохранением либо с незначительным снижением функции (М4-М5, по данным ЭНМГ – М-ответ больше 50 %, $p \leq 0,1$).

Такое расспределение больных наиболее верно отвечает принципу практической эффективности и желания больного и врача достичь наилучшего восстановления именно функционального состояния конечности (табл. 2).

Таблица 2

Степень нарушения функции мышц при поражении лучевого нерва в подключичной и подмышечной области

Основные нарушения функции (анатомические эквиваленты)	Открытые повреждения				Закрытые повреждения			
	A	B	C	D	A	B	C	D
Трехглавая мышца плеча	3	2	1	1	1	2	4	5
Плечевая мышца	3	2	1	1	3	2	5	2
Длинный лучевой разгибатель запястья	4	2	1	-	4	5	3	-
Короткий лучевой разгибатель запястья	4	2	1	-	4	5	3	-
Супинатор	4	2	1	-	4	5	3	-
Локтевой разгибатель запястья	4	2	1	-	4	5	3	-
Разгибатели пальцев кисти	4	2	1	-	4	7	1	-

При обследовании отмечено некоторое несоответствие клинических сведений и данных электрофизиологических обследований по поводу снижения функции трехглавой мышцы плеча. Как видно из таблицы, у всех пациентов с клиникой повреждения лучевого нерва нарушалась функция разгибания кисти и пальцев, отведения I пальца кисти, супинация предплечья.

Получены неоднозначные данные о нарушении функции трехглавой мышцы плеча. При углубленном обследовании функции даной мышцы практически у всех больных выявлено выпадение функции латеральной и медиальной головок трехглавой мышцы, функция длинной головки при этом была частично сохранена, соответственно, частично сохранялась и функция разгибания в локтевом суставе.

Чувствительным нарушениям при повреждении лучевого нерва не уделяют значительного внимания, хотя они являются ценным критерием для определения уровня поражения нервного ствола. Так, согласно данным исследованиям, отсутствие нарушений чувствительности на задне-боковой поверхности верхней трети плеча при наличии других симптомов повреждения лучевого нерва является критерием его поражения именно в подключично-подмышечной области или верхней трети плеча ($p \leq 0,1$).

Результаты невролиза лучевого нерва в подключично-подмышечной области и верхней трети плеча. Как говорилось ранее, наиболее часто повреждение лучевого нерва на данном уровне случается вследствие вывихов в плечевом суставе (или вправления вывихов), то есть по механизму травмы имели место тракционные и компрессионно-ишемические повреждения. Поэтому наиболее популярным оперативным вмешательством на этом уровне стал невролиз, в некоторых случаях дополненный установлением имплантованной электростимуляционной системы.

Сосредоточим внимание на выборе хирургического доступа к пораженному нерву. Часто как наиболее простой (хотя мысль довольно спорная) предлагается косой доступ с пересечением большой грудной мышцы. Нами не использовался такой доступ, поскольку считаем, что он не отвечает основным законам пластической хирургии. Кроме того, пересечение и последующее сшивание большой грудной мышцы значительно снижают ее функцию.

В целях обеспечения вышеизложенных принципов оперативного вмешательства был использован один из вариантов доступа к нижним стволам плечевого сплетения дугообразным разрезом по дельтовидно-грудной борозде с переходом на ключицу (рис. 1). Этот доступ почти в 1,5 раза длиннее, однако он оставляет менее заметный шрам. Кроме этого, для выделения нерва не всегда необходимо рассечение большой грудной мышцы. Зачастую частичная мобилизация мышцы обеспечивает адекватный доступ к нервному стволу от его начала ко входу в спиральный канал. В случае необходимости возможна оптимизация обзора операционного поля за счет отсечения большой грудной мышцы от бугристости плечевой кости и ее отведения. Такое отсечение является менее травматичным, не сопровождается кровотечением и при восстановлении целостности практически не влияет на функцию мышцы.

В плане топической анатомии данной области отметим, что за счет основных механизмов повреждения лучевого нерва на данном уровне может происходить значительная деформация этого нервного ствола и нарушение его анатомического хода. Поэтому с целью лучшей ориентировки выделение лучевого нерва начинали от заднего пучка плечевого сплетения.

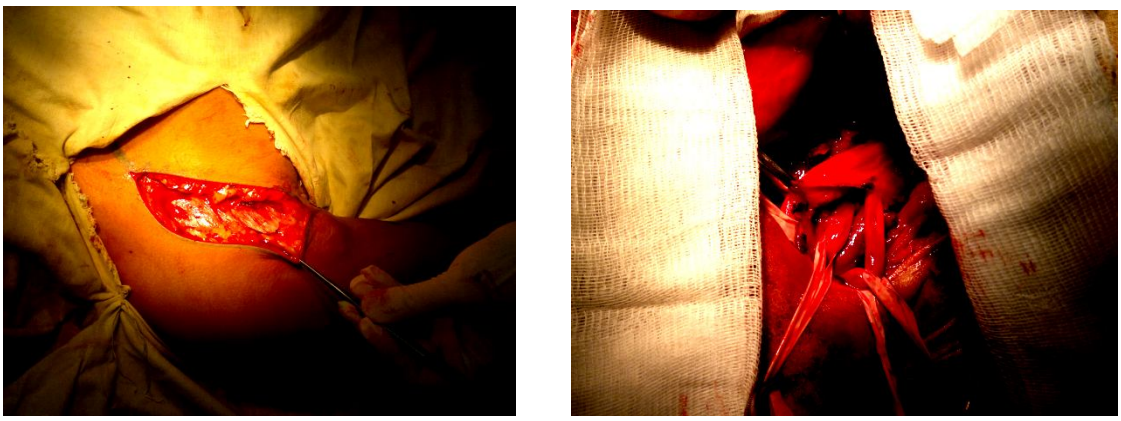

Рис. 1. Доступ к лучевому нерву в подключично-подмышечной области

Отметим несколько принципиальных моментов, касающихся непосредственно хирургического лечения, определения показаний и сроков к проведению операции, выборе хирургического доступа. Для определения показаний к операции исследовали возможность спонтанного восстановления нерва после повреждения у 41 пациента, часть из которых обследовалась (табл. 3).

Таблица 3

Сроки спонтанного восстановления функции лучевого нерва после повреждения в результате вывиха в плечевом суставе

Сроки после травмы	Результаты восстановления n = 41			
	плохое	посредственное	хорошее	отличное
1 месяц	6	14	18	3
2 месяца	5	13	19	4
3 месяца	3	10	19	9
6 месяцев	2	9	14	16
12 месяцев	2	7	13	18

Согласно данным исследованиям, спонтанное восстановление функции лучевого нерва случается у более 50 % больных на протяжении 1 месяца и еще у 30 % больных до 3 месяцев.

Определяющим критерием активного процесса восстановления является динамическое электрофизиологическое обследование (не реже1 раза в 1–1,5 месяца). Была отработана схема оценки возможности спонтанной регенерации и показателей ЭНМГ. При впервые выявленном снижении функции лучевого нерва менее 20 % спонтанное восстановление функции на протяжении 3–6 месяцев отмечалось только у 12 % больных. У больных, у которых причиной повреждения нерва стало позднее вправление вывиха (позже 1 суток), эти показатели были еще хуже – спонтанное восстановление наблюдалось только у 3 % пациентов. При снижении функции менее 10 % такое спонтанное восстановление было возможным менее чем у 1 % пациентов. Важным критерием отбора пациентов на оперативное вмешательство был болевой синдром, наблюдавшийся у части больных. При наличии болевого синдрома и снижении функции при первичном обследовании менее 30 % спонтанное восстановление наблюдалось только у 9 % больных, частичный регресс болевого синдрома отмечен у 32 % пациентов, у 15 %, наоборот, наблюдалось усиление болевого синдрома. Кроме того, у трети этих больных подобная ситуация складывалась на фоне удовлетворительного процесса регенерации, что, в конечном счете, и стало причиной проведения операции.

Таким образом, определены следующие показания к оперативным вмешательствам при повреждении лучевого нерва вследствие вывиха в плечевом суставе:

1. Больные с повреждениями лучевого нерва вследствие вывиха в остром периоде (на протяжении 1 месяца с момента травмы) при снижении функции, по данным ЭНМГ, менее 20 % от нормы.
2. Больные с повреждениями лучевого нерва вследствие вывиха в остром периоде (на протяжении 1 месяца с момента травмы) при снижении функции, по данным ЭНМГ, менее 30 % от нормы при наличии болевого синдрома.
3. Больные с повреждениями лучевого нерва вследствие вывиха при отсутствии спонтанного восстановления (менее 40 % от нормы) на протяжении 3 месяцев.

4. Больные с повреждениями лучевого нерва вследствие вывиха при прогрессировании болевого синдрома.

5. Больные с повреждениями лучевого нерва вследствие вывиха при отсутствии удовлетворительного функционального восстановления на протяжении 6 месяцев.

Интраоперационно наблюдался спаечный процесс, который был более выражен у больных, оперированных в сроки от 3 месяцев с момента травмы (рис. 2). Во всех случаях, когда имел место болевой синдром, выяснялось, что, кроме компрессионно-ишемического механизма, имел место элемент тракции за счет того, что нервный ствол был припаян к капсуле плечевого сустава. Во всех этих случаях анамнестически выявлялось позднее вправление вывиха в плечевом суставе.

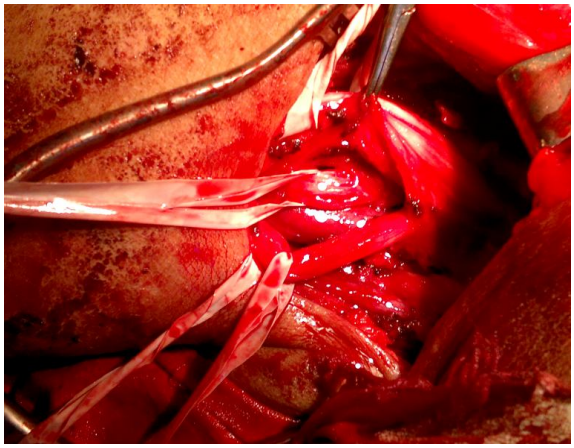

Рис. 2. Спаечный процес в верхней трети плеча с вовлечением в него лучевого нерва и a. axillaris (деформация сосудисто-нервного пучка)

Результаты невролиза представлены в таблице 4.

Таблица 4

Результаты невролиза лучевого нерва в подключично-подмышечной области и верхней трети плеча

Сроки после операции	Результаты восстановления n = 10			
	плохой	посредственный	хороший	отличный
3 месяца	3	3	4	-
6 месяцев	1	2	4	3
12 месяцев	1	2	3	4

Анализируя полученные результаты, нужно отметить, что результаты невролиза наиболее заметны в первые 3 месяца после операции. Позитивного результата удалось достичь лишь в 70 % случаев. При наличии у пациента болевого синдрома наблюдался его регресс во всех случаях уже на вторые сутки после операции.

Только в одном случае не удалось достичь улучшения состояния пациента, при этом срок с момента травмы составлял более 1 года.

Результаты шва и аутопластики лучевого нерва в подключично-подмышечной области и верхней трети плеча. Открытые повреждения лучевого нерва в данной области довольно редки, в наших наблюдениях отмечались в 7 случаях: 2 – результат огнестрельных повреждений, 3 – итог ножевых повреждений 2 – следствие ятрогенных повреждений. Более чем в половине случаев, кроме повреждения лучевого нерва, имело место повреждение других длинных веток плечевого сплетения.

Доступ к лучевому нерву производили вышеописанным способом, при этом практически всегда приходилось отсекать точку прикрепления большой грудной мышцы к плечевой кости с целью обеспечения доступа к сосудисто-нервному пучку и к нижним стволам плечевого сплетения, в частности. После иссечения концов поврежденного нерва производили их ушивание конец-в-конец фасцикулярным швом.

В двух случаях ятрогенных повреждений диастаз между концами нерва был более 3 см, что не разрешало произвести прямое ушивание ствола, при этом производилась аутопластика (в одном случае икроножным нервом, в другом – медиальным кожным нервом плеча, который также был поврежден в результате травмы). Все случаи аутопластики проводились в сроки более 3 месяцев с момента

травмы. Результаты шва нерва и его аутопластики представлены в таблице 5.

Таблица 5

Результаты шва и аутопластики лучевого нерва в подключично-подмышечной области и верхней трети плеча через 2 года после операции

Вид операции	Результаты восстановления (число наблюдений)			
	плохой	посредственный	хороший	отличный
Шов нерва	-	2	2	-
Аутопластика	1	1	1	-

Отличий в регенерации при аутопластике икроножным и медиальным кожным нервом не обнаружено. Результаты шва нерва несколько лучше, чем результаты аутопластики. При сроках более 3 месяцев после травмы в результате проведения оперативного вмешательства отмечалось восстановление преимущественно трехглавой мышцы плеча и лишь частично восстанавливалась функция мышц-разгибателей кисти и пальцев, что требовало в дальнейшем проведения ортопедических коррекций у большинства пациентов.

Заключение. Повреждения лучевого нерва в подключично-подмышечной области составляют приблизительно 15 % от всех травм лучевого нерва. Исследование показало, что спонтанная регенерация нерва в первые месяцы после травмы составляет около 80 %. Был разработан четкий алгоритм показаний к хирургическому вмешательству при данной патологии и усовершенствован хирургический доступ при операциях по поводу повреждения нерва в этой области. Все это позволило значительно улучшить результаты хирургического лечения лучевого нерва в подключично-подмышечной области.

Список литературы

1. Белоусов, А. Е. Микрохирургия периферических нервов / А. Е. Белоусов // Вестник хирургии им. Грекова. – 1983. – Т. 130, № 1. – С. 147–152.
2. Берснев, В. П. Диагностика и хирургическое лечение повреждений нервов конечностей : автореф. дис. … д-ра мед. наук / В. П. Берснев. – Л., 1986. – 33 с.
3. Симптомы, синдромы, патогенез, клиника, диагностика, лечение и прогноз повреждений периферических нервов // Нейротравматология : справочник / под ред. А. Н. Коновалова, Л. Б. Лихтермана, А. А. Потапова. – М. : ИПЦ «Вазар-Ферро», 1994. – С. 305–338.
4. Schaller, E. Peripheral nerve allongraft / E. Schaller, A. Berger // Plast. Reconstr. Surg. – 1987. – Vol. 80, № 6. – P. 871–873.
5. Wang, J. P. Iatrogenic radial nerve palsy after operative management of humeral shaft fractures / J. P. Wang, W. J. Shen, W. M. Chen et al. // J. Trauma. – 2009. – Vol. 66, № 3. – P. 800–803.

Цымбалюк Виталий Иванович, доктор медицинских наук, профессор, директор клиники восстановительной нейрохирургии Государственного учреждения «Институт нейрохирургии им. акад. А.П. Ромоданова» АМН Украины, г. Киев, ул. Мануильского, д. 32, тел.:+380674405174, e-mail: neurorepair@ya.ru.

Лузан Борис Николаевич, кандидат медицинских наук, доцент кафедры нейрохирургии, Частное высшее учебное заведение «Киевский медицинский университет УАНМ», Украина, 03150, г. Киев, ул. Червоноармейская, д. 17 А, тел.: +380674404342, e-mail: kmi@kmiuamn.org.

Кучерук Александр Евгеньевич, врач-нейрохирург Ровенской центральной городской больницы, Украина, 33018, г. Ровно,ул. Мирющенко 25 А, тел.: +380506148274.

УДК 611-071.3

© Е.В. Чаплыгина, Е.С. Елизарова, С.И. Климова, 2013

Е.В. Чаплыгина, Е.С. Елизарова, С.И. Климова

СРАВНИТЕЛЬНАЯ СОМАТОМЕТРИЧЕСКАЯ ХАРАКТЕРИСТИКА ДЕВУШЕК ГОРОДА РОСТОВА-НА-ДОНУ И ГОРОДА САРАТОВА

ГБОУ ВПО «Ростовский государственный медицинский университет», Ростов-на-Дону

При сравнении антропометрических показателей девушек 17–20 лет г. Ростова-на-Дону и г. Саратова выявлены значимые различия исследуемых показателей, которые можно считать региональными особенностями.
Ключевые слова: *конституция, костная масса, длина тела, масса тела.*

E.V. Chaplygina, E.S. Elizarova, S.I. Klimova

THE COMPARATIVE SOMATOMETRIC CHARACTERISTIC OF GIRLS OF ROSTOV-ON-DON AND SARATOV CITES

In comparison the anthropometric indicators of girls of 17-20 years from Rostov-on-Don and Saratov cities there were found out differences in the values of indicators which may be considered as regional features of the inhabitants.
Key words: *bony mass, body length, body weight, constitution.*

Введение. В настоящее время важнейшей заботой Правительства России стала проблема поддержания демографического роста путем внедрения новых программ, направленных на сохранение и восстановление здоровья населения детородного возраста и стимуляции повышения рождаемости, путем улучшения качества жизни. Главный упор должен приходиться на контроль физического развития и состояния здоровья лиц юношеского возраста, так как в этом возрасте происходит завершение формирования отдельных анатомических структур, а также соматотипа [7], следовательно, этот период является определяющим для здоровья популяции в целом [4]. Важное влияние на уровень физического развития и состояние здоровья человека оказывают факторы внешней среды, климатогеографическое расположение популяции [9], а также экологическая обстановка в регионе проживания [5].

В литературе имеются данные о том, что именно в юношеском возрасте происходит ранняя морфологическая стабилизация длины и массы тела, а широтные параметры и компонентный состав тела еще не заканчивают своего развития. В связи с этим при изучении физического развития следует не только учитывать габаритные показатели, но и обращать особое внимание на компонентный состав тела (степень выраженности костной, мышечной и жировой масс), ярко демонстрирующий половые различия [2].

В современной литературе достаточно подробно представлены результаты изучения степени выраженности мышечного и жирового компонентов сомы, тогда как костный компонент остается малоизученным. В месте с тем, современные исследования указывают на то, что кость представляет собой динамическую живую ткань с высокой чувствительностью к различным регуляторным механизмам, а также к эндо- и экзогенным влияниям [6].

Состояние костной ткани является показателем, отражающим уровень и гармоничность развития организма, его функциональный статус, а также уровень общего здоровья.

Примерно половина костной массы взрослых накапливается во время ростового скачка в подростковом периоде, который у девочек происходит на 2 года раньше, чем у мальчиков [11]. У индивидуумов с нормальной массой тела период пиковой костной массы обычно наступает в большинстве случаев между 20 и 30 годами, а затем стабилизируется в течение нескольких лет [10].

Сформированная пиковая костная масса является одним из основных факторов, определяющих впоследствии величину и устойчивость костной массы. Недостаточность костной массы к 18–20 годам приводит к повышенной частоте остеопоретических переломов в последующие периоды жизни [3, 8, 11].

Материалы и методы исследования. Проведена соматометрия 549 девушек г. Ростова-на-Дону 17–20 лет. Полученные цифровые данные обработаны с помощью современного пакета программ Statistika 6.0. В ходе исследования были рассчитаны вариационно-статистические показатели (минимальное и максимальное значение – Min, Max; средняя – M и ошибка средней – m, стандартное отклонение – σ, коэффициент вариации – cv %) исследуемых параметров. Для сравнительного анализа данных с целью выявления региональных особенностей изучены материалы саратовских исследователей [1], которые провели обследование 228 девушек той же возрастной категории по соответствующим антропометрическим показателям.

Результаты исследования и их обсуждение. Полученные в ходе исследования результаты представлены в таблицах 1–3.

Расшифровка полученного в ходе исследования материала показала, что у девушек юношеского возраста г. Саратова и г. Ростова-на-Дону достоверных различий в выборке по длине тела не выявлено: 164,4 ± 0,4 и 164,71 ± 0,25 см, соответственно (табл. 1).

Таблица 1

Показатели длины тела у обследованных девушек (см)

Исследуемые группы	Вариационно-статистические показатели			
	Min–max	M ± m	y	cv %
Девушки г. Ростова	147,0–183,0	164,71 ± 0,25	6,57	3,9
Девушки г. Саратова	139,0–178,5	164,4 ± 0,4	5,8	3,5

Сравнительный анализ показателей массы тела установил (табл. 2), что у жительниц г. Ростова-на-Дону средние значения массы тела несколько выше, чем у представительниц этого же возраста г. Саратова (56,32 ± 0,3 и 54,9 ± 0,5 кг, соответственно).

Таблица 2

Показатели массы тела у обследованных девушек (кг)

Исследуемые группы	Вариационно-статистические показатели			
	Min–max	M ± m	y	cv %
Девушки г. Ростова	40,0–90,0	56,32 ± 0,3	8,0	14,2
Девушки г. Саратова	39,0–78,5	54,9 ± 0,5	7,2	13,2

При изучении степени выраженности костного компонента (табл. 3), установлено, что средние показатели у саратовских девушек выше, чем у ростовчанок (25,1 ± 0,21 и 24,6 ± 0,08 см, соответственно). В то же время средние значения показателей диаметров плеча и предплечья у ростовских девушек выше (6,3 ± 0,02 и 4,8 ± 0,01 см, соответственно), чем у жительниц г. Саратова (5,4 ± 0,04 и 4,7 ± 0,03 см, соответственно), а показатели диаметра бедра и голени у ростовчанок (8,2 ± 0,03 и 5,3 ± 0,02 см, соответственно) – ниже, чем у саратовских девушек (9,6 ± 0,1 и 5,4 ± 0,04 см, соответственно), то есть имеет место различие в топографическом распределении костной ткани.

Таблица 3

Показатели костного компонента тела у обследованных девушек (см)

Показатели	Исследуемые группы	Вариационно-статистические показатели			
		Min–max	M ± m	y	cv %
Диаметр плеча	Девушки г. Ростова	5,0–7,7	6,3 ± 0,02	0,5	9,0
	Девушки г. Саратова	3,1–9,0	5,4 ± 0,04	0,6	10,9
Диаметр предплечья	Девушки г. Ростова	4,0–5,8	4,8 ± 0,01	0,4	8,1
	Девушки г. Саратова	3,3–6,0	4,7 ± 0,03	0,5	10,5
Диаметр бедра	Девушки г. Ростова	6,0–10,4	8,2 ± 0,03	0,8	9,5
	Девушки г. Саратова	7,0–12,0	9,6 ± 0,1	0,9	9,5
Диаметр голени	Девушки г. Ростова	4,4–6,3	5,3 ± 0,02	0,4	8,8
	Девушки г. Саратова	4,0–7,0	5,4 ± 0,04	0,5	10,0
Сумма костных диаметров ($СК_4$)	Девушки г. Ростова	24,4–30,2	24,6 ± 0,08	0,5	8,9
	Девушки г. Саратова	17,4–34,0	25,1 ± 0,21	0,6	10,2

Заключение. На основании данных, полученных в результате сравнения антропометрических показателей девушек юношеского возраста г. Ростова-на-Дону и г. Саратова, установлено, что среднее значение массы тела ростовчанок выше, чем у саратовских девушек. При изучении костного компонента сомы выявлены различия степени выраженности и характера распределения по сегментам тела костной массы, которые можно рассматривать как региональные особенности. Полученные данные могут служить научной основой в разработке медико-биологических программ укрепления здоровья населения в изучаемом регионе.

Список литературы

1. Андреева, А. В. Формы, размеры и топометрические характеристики молочных желез у девушек юношеского возраста различных типов телосложения : дис. … канд. мед. наук / А. В. Андреева. – Волгоград, 2007. – 176 с.

2. Вериго, Л. И. Оценка физического развития молодых людей с применением признака полового диморфизма / Л. И. Вериго, Ю. Д. Санченко // Актуальные проблемы морфологии : сб. научн. тр. / под ред. Н. С. Горбунова. – Красноярск : Изд-во КрасГМА, 2005. – С. 40–44.

3. Дац, Л. С. Зависимость количества переломов от показателей физического развития и минерализации костной ткани / Л. С. Дац, Л. В. Меньшикова, А. В. Дац, Е. Б. Колесникова // Сибирский медицинский журнал. −2010. − № 6. –С. 42–45.

4. Добровольский, Г. А. Влияние факторов внешней и внутренней среды на параметры и пока-

затели физического развития саратовских женщин – студенток в возрасте 17–19 лет / Г. А. Добровольский, К. В. Третьякова // Макро- и микроморфология : межвузовский сб. научн. работ / отв. ред. П. В. Глыбочко, В. Н. Николенко – Саратов : Изд-во Саратовского мед. ун-та, 2005. – Вып. 5. – С. 69–71.

5. Крикун, Е. Н. Изменчивость морфофункциональных показателей организма человека под влиянием неблагоприятных эколого-биологических факторов : автореф. дис. … д-ра мед. наук / Е. Н. Крикун. – М., 2006. – 39 с.

6. Мерецкий, В. Н. Изменение химического состава длинных костей самок крыс после овариэктомии / В. Н. Мерецкий, Я. И. Федонюк // Актуальные проблемы морфологии : сб. научн. тр. / под ред. Н. С. Горбунова. – Красноярск : Изд-во КрасГМА, 2003. – С. 137–138.

7. Никитюк, Б. А. Конституция человека / Б. А. Никитюк // Итоги науки и техники. Антропология. – М. : ВИНИТИ, 1991. – Т. 4. – 152 с.

8. Рошед Сауд Куфтан Аладван. Комплексная программа профилактики нарушений структурно-функционального состояния костной ткани у студентов / Рошед Сауд Куфтан Аладван // Физическое воспитание студентов. – 2010. – № 6. – С. 51–55.

9. Хрисанфова, Е. Н. Некоторые тенденции онтогенеза человека в конце XX столетия : опыт антрополого-эндокринологического исследования / Е. Н. Хрисанфова, Е. П. Титова // Материалы IV международного конгресса по интегративной антропологии / под ред. Л. А. Алексиной. – СПб. : Изд-во СПБГМУ, 2002. – С. 388–389.

10. Черновой, Т. О. Роль физических упражнений для профилактики и лечения остеопороза / Т. О. Черновой // Остеопороз и остеопатии. – 1999. – № 3. – С. 41–42.

11. Lindsay, R. Osteoporosis : review of the evidence for prevention, diagnosis and treatment and cost-effectiveness analysis / R. Lindsay, P. J. Meunier // Osteopor Int. – 1998. – Vol. 8, Suppl 4. – P. S3– S6.

Чаплыгина Елена Викторовна, доктор медицинских наук, доцент, заведующая кафедрой нормальной анатомии, ГБОУ ВПО «Ростовский государственный медицинский университет» Минздрава России, Россия, 344022, г. Ростов-на-Дону, пер. Нахичеванский, д. 29, тел.: 8-903-401-87-05, e-mail: chaplygina@aaanet.ru.

Елизарова Елена Сергеевна, ассистент кафедры нормальной анатомии, ГБОУ ВПО «Ростовский государственный медицинский университет» Минздрава России, Россия, 344022, г. Ростов-на-Дону, пер. Нахичеванский, д. 29, тел.: 8-904-344-58-42, e-mail: el02@bk.ru.

Климова Светлана Ильинична, аспирант кафедры нормальной анатомии, ГБОУ ВПО «Ростовский государственный медицинский университет» Минздрава России, Россия, 344022, г. Ростов-на-Дону, пер. Нахичеванский, д. 29, тел.:(863) 250-40-37, e-mail: okt@rostgmu.ru.

УДК 611.125+612.014.5
© Е.В. Чаплыгина, Н.А. Корниенко, О.А. Каплунова, 2013

Е.В. Чаплыгина, Н.А. Корниенко, О.А. Каплунова

ВАРИАНТЫ АНАТОМИЧЕСКОГО СТРОЕНИЯ УСТЬЯ ВЕНЕЧНОГО СИНУСА ЧЕЛОВЕКА

ГБОУ ВПО «Ростовский государственный медицинский университет» Минздрава России

С целью изучения особенностей анатомического строения устья венечного синуса было выполнено секционное исследование 120 препаратов сердца человека (60 женщин и 60 мужчин). Изучали следующие параметры – диаметр устья венечного синуса, форма заслонки венечного синуса, наличие анатомических особенностей. Результаты исследования дополняют имеющиеся анатомические данные о строении венечного синуса сердца, знание которых существенно облегчит выполнение хирургических вмешательств при лечении нарушений ритма.

***Ключевые слова**: сердце, правое предсердие, венечный синус, заслонка Тебезия.*

E.V. Chaplygina, N.A. Kornienko, O.A. Kaplunova

THE VARIANTS OF ANATOMICAL STRUCTURE OF THE HUMAN CORONARY SINUS MOUTH

The characteristics of the anatomical structure of the mouth of the coronary sinus were studied by sectional method using 120 products of the human heart (60 women and 60 men). The following parameters were studied – the diameter of the mouth of the coronary sinus, coronary sinus valve shape, presence of anatomical features. The results of study complete the existing of anatomical data about the structure of this region of the heart, knowledge of which may greatly facilitate the implementation of surgical intervention in the treatment of arrhythmia.

***Key words**: heart, right atrium, coronary sinus, valve Thebesii.*

Введение. Изучение анатомических особенностей венечного синуса, а в особенности его устья, имеет огромное значение в современной интервенционной аритмологии. Катетеризация полости венечного синуса является обязательной процедурой в ходе большинства аритмологических операций. Данные о наличии и размерах заслонок венечного синуса, а также о преобладании формы самого синуса в различных возрастных группах весьма разнообразны [1, 2, 3, 4, 6]. Вместе с тем, в доступной отечественной и зарубежной литературе практически отсутствуют сведения о форме и размерах венечного синуса сердца человека в связи с различными типами телосложения. Изложенное определило цели и задачи настоящего исследования.

Цель и задачи: установить закономерности анатомического строения устья венечного синуса сердца человека у лиц с различными типами телосложения; изучить на секционном материале распространенность различных форм заслонки венечного синуса и оценить их связь с типом телосложения, определенным по методу L. Rees и H.J. Eysenck [5].

Материалы и методы исследования. Материалом для исследования послужили 120 препаратов сердец людей, умерших в возрасте от 22 до 72 лет (60 мужчин и 60 женщин). До проведения вскрытия умершим проводили измерение роста и поперечного диаметра грудной клетки по методике конституциональной диагностики L. Rees и H.J. Eisenck и определяли тип телосложения умершего – астенический, нормостенический или пикнический [5]. Полученные результаты обрабатывали вариационно-статистическим методом с использованием пакета прикладных программ Statistica 6.0.

Результаты исследования и их обсуждение. Установлено, что при пикническом типе телосложения заслонка венечного синуса встречается в 71,9 % случаев, у лиц нормостенического типа в 63,9 % наблюдений, у представителей астенического типа в 67,3 % случаев.

В соответствии с классификацией А.А. Лопанова (1995), выделяли полулунную, перфоративную и трабекулярную формы заслонки венечного синуса. Полулунная заслонка характеризуется сплошной соединительнотканной перепончатой структурой, которая в большинстве случаев находится в нижнем полюсе устья венечного синуса сердца и может прикрывать практически весь его вход. Перфоративная заслонка представляет мембрану, натянутую у устья венечного синуса сердца и имеющую от 3 до 12 отверстий различного диаметра. Трабекулярная заслонка устья венечного синуса – это одна или несколько (до пяти) соединительнотканных хорд, натянутых по краям устья указанной структуры и в некоторых случаях переходящих в Евстахиевую заслонку. Различные формы заслонок венечного синуса представлены на рис. 1.

Установлено, что при всех типах телосложения преобладает полулунная форма заслонки устья венечного синуса. Однако при пикническом типе телосложения полулунная форма заслонки встречается в 2,5 раза чаще, чем перфоративная форма и почти в 1,3 раза чаще, чем трабекулярная, при нормостеническом типе преобладает полулунная форма по сравнению с остальными формами, при астеническом типе телосложения полулунная форма встречается в 6,5 раз чаще, чем перфоративная и в 3 раза чаще, чем трабекулярная. Результаты исследования частоты встречаемости заслонки венечного синуса различной формы у обследуемых представлены на рис. 2.

В ходе исследования разработана классификация заслонок венечного синуса, главным критерием которой является возможность его катетеризации в ходе эндоваскулярной электрофизиологической процедуры. Выделены два типа заслонок венечного синуса: катетеризируемые и условно катетеризируемые.

Если заслонка венечного синуса имеет хотя бы одно отверстие диаметром 5 мм и более, то такая форма анатомического строения заслонки не препятствует катетеризации полости венечного синуса, а полость венечного синуса является катетеризируемой. Если диметр отверстия в заслонке менее 5 мм, то такой анатомический вариант вызовет значительные затруднения в ходе катетеризации венечного синуса, а полость венечного синуса является условно катетеризируемой. Все случаи трабекулярной заслонки венечного синуса можно отнести к катетеризируемой форме, так как ее трабекулы легко поддаются механическому смещению и не вызывают затруднения в прохождении в полость венечного синуса. Катетеризируемые заслонки венечного синуса встречаются в 82,7 % всех наблюдений.

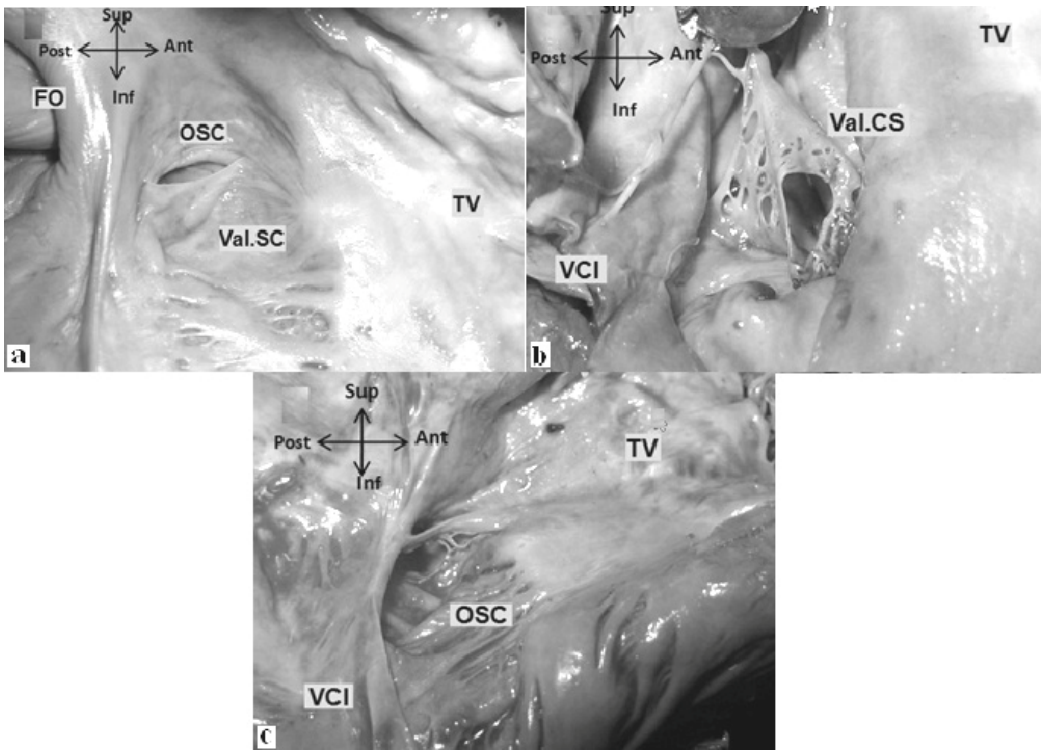

Рис. 1. Правое предсердие (вскрыто). Заслонка венечного синуса полулунной (a), перфоративной (b) и трабекулярной (c) формы. Овальная ямка (FO), устье венечного синуса (OSC), заслонка устья венечного синуса (Val.SC), трехстворчатый клапан (TV)

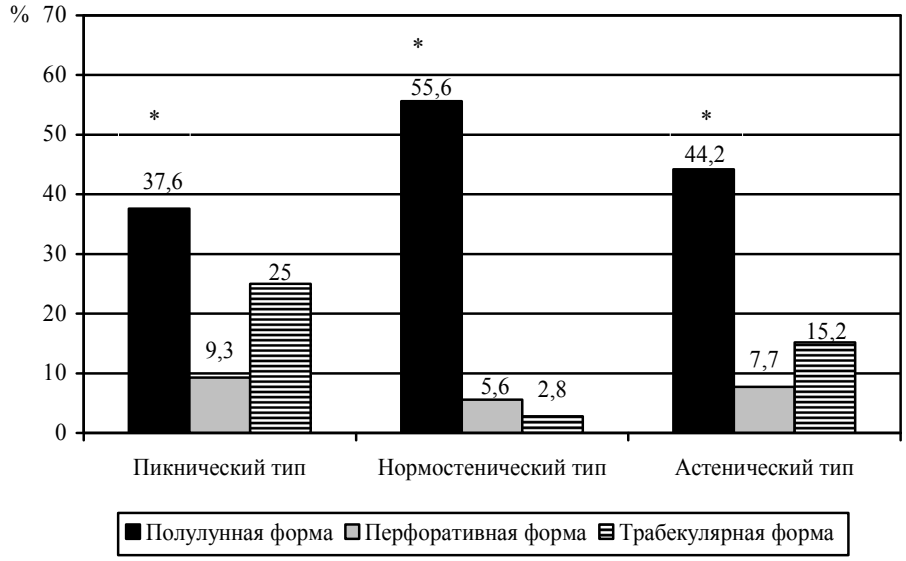

Рис. 2. Частота встречаемости различных форм заслонки венечного синуса у лиц различных типов телосложения (%).
Примечание: * – достоверно значимые различия, p < 0,05

Выводы.

1. Заслонка венечного синуса выявлена в 67,5 % случаев.
2. При всех типах телосложения преобладает заслонка венечного синуса полулунной формы. При пикническом типе телосложения полулунная форма заслонки встречается в 2,5 раза чаще, чем перфоративная форма и почти в 1,3 раза чаще, чем трабекулярная, при нормостеническом типе преоб-

ладает полулунная форма по сравнению с остальными формами, при астеническом типе телосложения полулунная форма в 6,5 раз чаще встречается, чем перфоративная и в 3 раза чаще, чем трабекулярная. Трабекулярная форма чаще всего (25 % случаев) встречается при пикническом типе.

3. Катетеризируемые заслонки венечного синуса встречаются в 82,7 % случаев.

Список литературы

1. Бисенков, Н. П. Венечный синус в связи с операциями на нем / Н. П. Бисенков // Вестник хирургии. – 1956. – № 7. – С. 38–49.
2. Лопанов, А. А. Морфофункциональные особенности формирования архитектоники внутриорганного венозного русла сердца / А. А. Лопанов // Мат-лы III съезда анатомов гистологов эмбриологов Российской Федерации (г. Тюмень, 21–23 июня 1994 г.). – Тюмень, 1994. – С. 75–76.
3. Duda, B. Variability of valve configuration in the lumen of the coronary sinus in the adult human hearts / B. Duda, M. Grzybiak // Folia Morphol. – 2000. – Vol. 59, № 3. – P. 207–209.
4. Piffer, C. R. Anatomic data of the human coronary sinus / C. R. Piffer, M. I. Piffer, N. Z. Zorzetto // Anatomischer Anzeiger. – 1990. – Vol. 170, № 1. – P. 21–29.
5. Rees, L. A factorial study of some morphological aspects of human constitution / L. Rees, H. J. Eisenck // J. Mennal Sci. 1945. – Vol. 91, № 386. – P. 8–21.
6. Zudinghausen, M. Microanatomie des Sinus coronarius und seiner Zufliisse / M. Zudinghausen, J. Pahnke, C. Schoft // Ant. Anz. – 1989. – Bd. 168, № 1. – P. 67–72.

Чаплыгина Елена Викторовна, доктор медицинских наук, доцент, заведующая кафедрой нормальной анатомии, ГБОУ ВПО «Ростовский государственный медицинский университет» Минздрава России, Россия, 344010, г. Ростов-на-Дону, пер. Нахичеванский, д. 29, тел.: 8-903-401-87-05, e-mail: chaplygina@aaanet.ru.

Каплунова Ольга Антониновна, доктор медицинских наук, профессор кафедры нормальной анатомии, ГБОУ ВПО Ростовский государственный медицинский университет Минздрава России, Россия, 344010, г. Ростов-на-Дону, пер. Нахичеванский, д. 29, тел.: (863) 250-40-37, e-mail: kaplunova@bk.ru.

Корниенко Наталия Александровна, аспирант кафедры нормальной анатомии, ГБОУ ВПО «Ростовский государственный медицинский университет» Минздрава России, Россия, 344010, г. Ростов-на-Дону, пер. Нахичеванский, д. 29, тел.: (863) 250-40-37, e-mail: okt@rostgmu.ru.

УДК 616-057:614.1:371.7

© С.Н. Ченцова, А.А. Антонова, В.Г. Сердюков, 2013

С.Н. Ченцова, А.А. Антонова, В.Г. Сердюков

АКТУАЛЬНЫЕ ВОПРОСЫ ИЗУЧЕНИЯ И ОЦЕНКИ ЗДОРОВЬЯ УЧИТЕЛЕЙ ОБЩЕОБРАЗОВАТЕЛЬНЫХ ШКОЛ

ГБОУ ВПО «Астраханская государственная медицинская академия» Минздрава России

Медицинские исследования свидетельствуют о преобладании негативных тенденций в отношении здоровья учителей общеобразовательных школ. Напряженная умственная работа, нерациональная организация режима дня, неблагоприятные социально-бытовые условия, стрессовые ситуации, «синдром нездорового здания» – причинные факторы различных патологических состояний среди педагогов. Актуальность данной проблемы требует поиска новых подходов к организации педагогической деятельности, сосредоточенных на здоровьесберегающих условиях его труда.

Ключевые слова: *здоровье, учитель, заболевание, стресс, «синдром нездорового здания».*

S.N. Chentsova, A.A. Antonova, V.G. Serdyukov

THE URGENT QUESTIONS OF STUDY AND ESTIMATION OF SCHOOL TEACHERS HEALTH

Medical investigations indicated prevalence of negative tendencies in respect of comprehensive school teachers health. Intensive intellectual work, irrational arrangement of day regimen, unfavourable social and living conditions,

stress situations, «unhealthy building syndrome» – are the causative factors of various pathologic conditions among the teachers. The urgency of this problem demands to search new approaches to the organization of pedagogical activity which may be concentrated on the health keeping labour conditions.
Key words: *health, teacher, disease, stress, «unhealthy building syndrome».*

Учителя являются самостоятельной профессиональной группой, численность которой в настоящее время составляет более 1 млн человек, однако исследований по изучению здоровья педагогов проводилось крайне мало. Они относятся в большей мере к периоду 60–70 гг. XX в. [7, 20] и выполнены на примере школ города Москвы и Московской области. Отмечаются неблагоприятные санитарно-гигиенические условия труда учителей за счет повышения относительной влажности воздуха, содержания диоксида углерода зимой, недостаточного уровня искусственной освещенности в классах. И лишь единицы работ относятся к настоящему времени [4, 6, 10, 17, 19].

Труд педагога имеет ряд специфических профессиональных особенностей, обусловленных напряженной умственной работой, концентрацией внимания и спецификой постоянного общения с учениками, связанной с необходимостью осуществления педагогического и воспитательного воздействия [17]. Состояния напряженности, периодически возникающие и связанные с необходимостью настройки на определенное поведение, необходимость мобилизации всех внутренних сил: круг явлений, вызывающих состояние напряжения, достаточно многогранен и охватывает различные ситуации, когда возникает угроза физического и психического здоровья [1].

Медицинские исследования свидетельствуют о преобладании негативных тенденций в отношении здоровья учителей. По мнению Г.Г. Онищенко, врачи давно пришли к выводу, что работа школ в двусменном режиме опасна для здоровья и школьников, и учителей [21]. Н.Г. Петрова и В.Е. Филатова в своих исследованиях показали, что образ жизни большинства учителей не способствует поддержанию на высоком уровне их состояния здоровья и работоспособности, установлена высокая распространенность различных патологических состояний среди учителей [24]. Как показывают отдельные исследования [2, 9], практически все учителя высказывают жалобы на состояние здоровья, причем основными из них педагоги называют нарушения со стороны органов дыхания, сердечно-сосудистой системы, ухудшение зрения, патологические изменения со стороны мочеполовой и костно-мышечной системы. Вместе с тем отмечается различное соотношение между количеством жалоб на нарушения здоровья и частотой выявленной патологии, что свидетельствует о неудовлетворительном уровне проводимых медицинских осмотров [19].

На рубеже веков произошло значительное изменение учебно-воспитательного процесса, внедрение новых форм организации школьного образования. Учебный материал не только увеличился в объеме, но и усложнился, соответственно возросли информационные нагрузки и необходимость нового творческого подхода к педагогической деятельности. Более высокое качество педагогического труда связано со значительными затратами времени и энергии, а условия труда учителей остались такими же, как 20–30 лет назад [6].

По напряженности трудового процесса деятельность преподавателей точных наук относится к напряженному (вредному) классу труда 3 степени, преподавателей гуманитарных дисциплин и учителей начальных классов – к напряженному (вредному) классу труда 2 степени [16].

В ряде работ указано, что учителя часто жалуются на нарушения со стороны органов дыхания, пищеварения, сердечно-сосудистой системы, костно-мышечного аппарата, а также ухудшение зрения [9, 10]. Зачастую хронические психосоматические заболевания – это результат истощения адаптационных возможностей и проявление процесса профессиональной дезадаптации педагога. У учителей с акцентуированными свойствами личности более выражены признаки психического и соматического нездоровья и симптомы эмоционального выгорания [4].

Современная школа представляет собой сложный комплекс неблагоприятных факторов риска здоровью педагогов. Так, по данным Г.Г. Онищенко, 15–25 % учебных учреждений в нашей стране не отвечают санитарно-гигиеническим нормативам по показателям микроклимата и освещенности [22]. Имеется ряд исследований, в которых состояние здоровья учителей связывается с эколого-гигиенической ситуацией в районах расположения школ, санитарно-гигиеническим благополучием учреждений, трудовым стажем учителей, спецификой преподаваемых дисциплин. Высокий уровень атмосферных загрязнений на территории школьного участка [13, 25], шум, обусловленный как внешними, так и внутришкольнными факторами [8, 19], неблагоприятные физико-химические и микробиологические параметры воздуха помещений учебного учреждения обусловливают существование «синдрома нездорового школьного здания» [15].

Определенное место среди факторов риска здоровью учителей отведено и производственным нагрузкам: по данным Ю.Г. Ильченко, 59 % учителей загружены до 36 часов в неделю, 31 % учителей 37–48 часов в неделю, 10 % работают более 48 часов в неделю [10].

Правильно организованное питание – один из компонентов здорового образа жизни. Нерациональное питание по месту работу среди ряда учителей является одним из факторов риска их здоровью. Если принять за нормы продуктового набора показатели потребительской корзины, то оказывается, что в среднем питание в семьях учителей страдает дефицитом мясных и рыбных продуктов на 10 %, хлебных – на 30 %, присутствует явный избыток жиров и легких углеводов, холестеринсодержащих продуктов при недостатке полноценных белков и защищенных углеводов [10].

Общеизвестно, что на состояние здоровья педагога значительное влияние, кроме профессиональных факторов, оказывают социально-бытовые, коммунальные и семейные факторы [26], роль которых увеличивается в связи с социальным расслоением общества. Влияние негативных условий режима труда усугубляются неблагоприятными условиями жизнедеятельности учителей [4]. Социальное положение учителя характеризуется «малодетностью», низким уровнем денежных доходов, недостаточностью жилой площади [10]. Низкая зарплата вынуждает учителей увеличивать производственную нагрузку, не всегда находится возможность полноценно восстановиться во время отпуска – все это приводит к развитию синдрома хронической усталости [3, 11].

Эмоциональный фактор, присутствующий в работе педагога, нередко является причиной развития производственного стресса, в свою очередь, приводящего к развитию различной психосоматической патологии. Женщины, составляющие подавляющее большинство учительского корпуса, по данным Е.В. Земцова, не менее 90 %, и испытывающие высокие интеллектуальные, сенсорные, эмоциональные нагрузки, являются контингентом повышенного риска развития психосоматической патологии [9].

Конфликтные ситуации, причиной которых могут быть напряженные взаимоотношения с учениками, а также с коллегами и администрацией, для некоторых педагогов являются причиной слез, бессонницы, приема успокоительных лекарственных препаратов [18]. Психоэмоциональные стрессы все чаще выступают причинными факторами психосоматических заболеваний: неврозов, ишемической и гипертонической болезней, поражений желудочно-кишечного тракта, эндокринопатий, онкологических заболеваний [11, 12]. По данным Ю.Г. Ильченко, в структуре патологии педагогов лидируют заболевания органов пищеварения, на втором месте – нарушения со стороны органов кровообращения, на третьем месте – патологические изменения нервной системы [10].

Педагогов как профессиональную группу отличают низкие показатели физического и психического здоровья, кроме того, по мере увеличения стажа работы в школе эти показатели имеют тенденцию к снижению. На сегодняшний день учитель реально может быть отнесен к группе профессий «повышенного риска» по частоте невротических расстройств, заболеваний органов дыхания и кровообращения [1, 14]. Для учителей со стажем работы в школе 15–20 лет характерны «педагогические кризисы», «истощение», «сгорание».

Проблему профессионального здоровья учителя по степени значимости следует рассматривать в контексте общей концепции охраны здоровья нации, так как именно от учителя в огромной степени зависит здоровье подрастающего поколения. Педагог сам должен быть здоров душой и телом [17]. Педагог – человек, оказывающий воздействие на развитие ребенка, он способствует реализации его интеллектуального, физического, духовного потенциала, контролирует и корректирует его развитие. С этих позиций сохранение здоровья учащихся в школе – это, прежде всего, проблема сохранения и восстановления здоровья учителя [23]. Учитель и ученик находятся в едином эмоциональном кольце и зачастую имеют схожую патологию. Какие бы реформы не проходили в системе образования, в конечном итоге, они замыкаются на учителе, которому всегда принадлежала ведущая роль в воспитании подрастающего поколения. Учителя, формируя ум и души молодежи, во многом определяют будущее как страны, так и всего человечества [5].

Школа будущего ассоциируется, прежде всего, с личностью и здоровьем учителя. Как профессиональная компетентность, так и физическое и психическое здоровье педагога являются важными составляющими учебно-воспитательного процесса. Таким образом, необходимы новые подходы к организации педагогической деятельности, сконцентрированные на здоровье учителя и здоровьесберегающих условиях его труда, что и определяет актуальность данной проблемы.

Список литературы

1. Апанасенко Г. Л. Диагностика индивидуального здоровья / Г. Л. Апанасенко // Гигиена и санитария. – 2004. – № 2. – С. 55–58.
2. Апухтина, М. В. Физиолого-гигиеническая оценка труда учителей в общеобразовательных учреждениях различного вида : автореф. дис. … канд. мед. наук / М. В. Апухтина. – Волгоград, 2003. – 24 с.
3. Ахмерова, С. Г. Современные подходы к формированию здоровья учащихся и педагогов в общеобразовательных учебных заведениях методами и средствами гигиенического воспитания : автореф. дис. … д-ра мед. наук / С. Г. Ахмерова. – Оренбург, 2000. – 46 с.
4. Бардахчьян, А. В. Гигиеническая оценка здоровья учителей и его влияние на здоровье учащихся средних общеобразовательных учреждений : дис. … канд. мед. наук. / А. В. Бардахчьян. – Ростов-н/Д., 2007. – 174 с.
5. Вульфсон, Б. Л. Сравнительная педагогика / Б. Л. Вульфсон, З. А. Малькова. – М. : Изд-во «Институт практической психологии», Воронеж : НПО «МО-ДЭК», 1996. – 256 с.
6. Гревцова, Е. А. Комплексная социально-гигиеническая оценка условий труда и здоровья учителей общеобразовательных школ Центрального Федерального округа Российской Федерации и меры их оптимизации : дис. … д-ра мед. наук / Е. А. Гревцова. – М., 2007. – 400 с.
7. Доронкина, Е. К. Гигиенические вопросы режима труда преподавателей начальных классов / Е. К. Доронкина // Гигиена и санитария. – 1976. – № 8. – С. 37–40.
8. Дунаев, В. Н. Гигиеническая оценка жилищных условий и состояние здоровья населения / В. Н. Дунаев, В. М. Боев, В. И. Кудрин, В. В. Зебзеев // Тематическое издание новейшей практической информации. – 2001. – № 3. – С. 176–186.
9. Земцов, Е. В. Гигиенические особенности условия труда и состояние здоровья учителей школ г. Пятигорска / Е. В. Земцов, В. С. Серкерова, С. Л. Асиновская // Здоровье населения и среда обитания. – 2004. – № 5 (134). – С. 18–22.
10. Ильченко, Ю. Г. Гигиеническая оценка состояния здоровья учителей средних общеобразовательных школ : дис. … канд. мед. наук / Ю. Г. Ильченко. – Ростов-н/Д., 2006. – 183 с.
11. Кузнецова С. А. Психологическое здоровье учителя как фактор стабилизации общества / С. А. Кузнецова // Образование на Севере : проблемы и перспектива : мат-лы Международной конференции (г. Магадан, 11–13 июня 2002 г.). – Режим доступа : http://tonymaster.narod.ru/Psi.html, свободный. – Заглавие с экрана. – Яз. рус. – Дата обращения : 16.08.2012.
12. Кузьмина, Л. П. Влияние нейроэндокринных комплексов на метаболические процессы при воздействии эмоциональных стресс-факторов / Л. П. Кузьмина, Л. А. Тарасова, А. З. Хайбуллина // Медицина труда и промышленная экология. – 2004. – № 10. – С. 7–13.
13. Макогонова, З. Д. Гигиеническая характеристика и оценка химического фактора в промышленно-развитом городе (на примере г. Новочеркасска) : дис. … канд. мед. наук / З. Д. Макогонова. – Ростов-н/Д., 2000. – 219 с.
14. Митина, Л. М. Профессиональное здоровье учителя : стратегия и технология / Л. М. Митина // Школа здоровья. – 1996. – № 4. – С. 55–57.
15. Мокеева, М. М. Комплексное влияние факторов школьной среды на здоровье детей / М. М. Мокеева, Н. П. Сетко // Гигиена и санитария. – 1999. – № 1. – С. 29–31.
16. Мухтарова, Л. Р. Гигиеническая оценка напряженности труда и состояние здоровья учителей общеобразовательных школ / Л. Р. Мухтарова // Здоровье населения и среда обитания. – 2005. – № 1 (142). – С. 32–34.
17. Мухтарова, Л. Р. Комплексная оценка влияния факторов внешней и внутришкольной среды на состояние здоровья учителей (на примере г. Липецка) : автореф. дис. … канд. мед. наук / Л. Р. Мухтарова. – М., 2005. – 30 с.
18. Науменко, Ю. В. Коррекция психологического здоровья педагога как элемент программы повышения квалификации работников образования / Ю. В. Науменко // Образование в современной школе. – 2003. – № 11 (48). – С. 3–6.
19. Николаева, А. Д. Гигиеническая оценка и оптимизация условий труда учителей начальных классов общеобразовательных школ : автореф. дис. … канд. мед. наук / А. Д. Николаева. – М., 2005. – 22 с.
20. Одинец, Э. А. Профессиональные физиологические особенности труда учителя / Э. А. Одинец // Гигиена и санитария. – 1979. – № 3. – С. 70–71.

21. Онищенко, Г. Г. О санитарно-эпидемиологическом благополучии общеобразовательных учреждений Российской Федерации / Г. Г. Онищенко // Гигиена и санитария. – 2004. – № 4. – С. 3–5.

22. Онищенко, Г. Г. Проблема улучшения здоровья учащихся и состояния общеобразовательных учреждений / Г. Г. Онищенко // Гигиена и санитария. – 2005. – № 3. – С. 40–43.

23. Палеев, Г. И. О возрастной динамике состояния здоровья педагогов Ростовской области / Г. И. Палеев // Валеология. – 2002. – № 1. – С. 42–46.

24. Петрова, Н. Г. О некоторых социально-гигиенических характеристиках образа жизни и здоровья учителей / Н. Г. Петрова, В. Я. Филатов // Проблема городского здравоохранения : сб. науч. тр. / под ред. проф. Н. И. Вишнякова. – СПб. : НИИХ СПб ГУ, 1999. – Вып. 4. – С. 328–333.

25. Сливина, Л. П. Гигиеническая оценка санитарно-эпидемиологического благополучия детей и подростков, проживающих на урбанизированных территориях (на примере Волгоградской области) : автореф. дис. ... д-ра мед. наук / Л. П. Сливина. – Ростов-н/Д., 2002. – 47 с.

26. Цгоева, С. К. Гигиеническая оценка санитарно-эпидемиологического благополучия детского населения в Республике Северная Осетия-Алания (на примере детей 12–14 лет) : дис. … канд. мед. наук / С. К. Цгоева. – Ростов-н/Д., 2004. – 207 с.

Ченцова Светлана Николаевна, ассистент кафедры общей гигиены, ГБОУ ВПО «Астраханская государственная медицинская академия» Минздрава России, Россия, 414000, г. Астрахань, ул. Бакинская, д. 121, тел.: (8512) 52-41-43, e-mail:agma@astranet.ru.

Антонова Алена Анатольевна, кандидат медицинских наук, ассистент кафедры нормальной физиологии, ГБОУ ВПО «Астраханская государственная медицинская академия» Минздрава России, Россия, 414000, г. Астрахань, ул. Бакинская, д. 121, тел.: (8512) 52-41-43, e-mail:agma@astranet.ru.

Сердюков Василий Гаврилович, доктор биологических наук, профессор кафедры общей гигиены, ГБОУ ВПО «Астраханская государственная медицинская академия» Минздрава России, Россия, 414000, г. Астрахань, ул. Бакинская, д. 121, тел.: (8512) 52-41-43, e-mail:agma@astranet.ru.

УДК [611.411-089.881+611.438]: 599.323
© Н.В. Черненко, С.И. Катаев, П.С. Вавилов, 2013

Н.В. Черненко, С.И. Катаев, П.С. Вавилов

ВЛИЯНИЕ СПЛЕНЭКТОМИИ НА МОРФОФУНКЦИОНАЛЬНОЕ СОСТОЯНИЕ ТИМУСА И ЛИМФАТИЧЕСКИХ УЗЛОВ БЕЛЫХ КРЫС

ГБОУ ВПО «Ивановская государственная медицинская академия» Минздрава России

Исследовано влияние удаления селезенки на морфофункциональное состояние тимуса и лимфатических узлов на 48 взрослых обоеполых нелинейных крысах через 3, 6, 9 месяцев после спленэктомии. При помощи гистологических, морфометрических и статистических методов исследования установлено, что спленэктомия оказывает значительное влияние на изменение состояния тимуса и лимфатических узлов, их структуры и функциональных показателей; показана взаимосвязь структурных преобразований вследствие утраты селезенки и выполняемых этими органами функций.

Ключевые слова: *спленэктомия, селезенка, тимус, лимфатические узлы, иммунный.*

N.V. Chernenko, S.I. Kataev, P.S. Vavilov

SPLENECTOMY INFLUENCE ON THE MORPHOLOGICAL AND FUNCTIONAL CONDITION OF THYMUS AND LYMPH NODES IN WHITE RATS

The purpose of study was to determine the morphological changes in lymph nodes and thymus in 48 female and male adult white rats on third, sixth, ninth months after the operation. The condition of lymph nodes and thymus was analyzed using light microscopy, histological methods, morphometry and statistics. The splenectomy influenced on the structure and functional indicators of lymph nodes and thymus, the interrelation of structural transformation and their function after the loss of spleen has been shown.

Key words*: splenectomy, spleen, thymus, lymph nodes, immune.*

Введение. В настоящее время немало работ посвящено спленэктомии. Это связано с тем, проблема иммунодефицитных состояний стала одной из самых острых и актуальных в медицине. Ухудшение экологической обстановки, множество стрессогенных факторов привели к увеличению аллергических, инфекционных, аутоиммунных и других патологий, в том числе отмечается увеличение числа заболеваний, резистентных к общепринятым методам лечения. Развитие иммунологии позволило прийти к выводу о том, что практически все заболевания и процессы в организме в той или иной степени связаны с различными звеньями иммунной системы. Интерес к данной области исследований обусловлен, с одной стороны, углублением знаний о роли селезенки в организме, с другой – появлением большого количества сообщений о снижении резистентности организма к инфекциям и тяжелом их течении у людей, перенесших удаление селезенки, особенно в детском возрасте [2, 3, 4, 7,]. Еще J.A. Meyer и J.D. Meyer [9] установили, что в ответ на экспериментальное удаление селезенки через несколько месяцев уменьшается масса тимуса, а в самом тимусе возникают изменения, сходные с инволюционными процессами. Кроме того, при исследовании иммунологического статуса людей после спленэктомии выявлено ослабление иммунного ответа лимфоцитов за счет нарушения нормального соотношения субпопуляций Т-лимфоцитов и антителогенеза В-лимфоцитов [6].

Однако не все аспекты исследуемой проблемы до сих пор выявлены. Литературные данные об иммунологической реактивности организма после спленэктомии весьма противоречивы. По данным разных авторов, удаление селезенки либо приводит к значительным нарушениям всех звеньев иммунной системы [2, 10], либо является временным нарушением функционирования нейроэндокринных органов как следствие хирургического стресса [4]. Отдельные исследователи вообще отрицают какие-либо специфические изменения со стороны иммунной системы после спленэктомии [5].

Цель: изучить морфофункциональные изменения лимфатических узлов и тимуса в различные сроки после спленэктомии. **Задачи:** исследовать морфологические структуры лимфатических узлов и тимуса в различные сроки после спленэктомии, изучить взаимоотношения лимфатических узлов и тимуса, связанные с потерей взаимодействий между селезенкой и этими органами.

Материалы и методы исследования. Экспериментальными животными послужили половозрелые нелинейные белые крысы массой 180–220 г. Животные были разделены на четыре группы, каждая из которых состояла из 6 особей. Животные первой группы – интактные, остальные группы – экспериментальные с длительностью эксперимента 3, 6, 9 месяцев. Каждой группе соответствовала контрольная группа с ложной операцией. Все экспериментальные методы вмешательства на животных и эвтаназия проводили при обезболивании.

Спленэктомия проводили при верхней срединной лапаротомии. Взятие образцов и приготовление парафиновых срезов осуществляли по общепринятым методикам, окрашенные гематоксилин-эозином срезы изучали с использованием светового и цифрового микроскопов. Для документации данных и морфометрической обработки материала производили перенос изображения на электронные носители для морфометрической обработки. По общепринятым методикам измеряли следующие параметры лимфатического узла – диаметр лимфоидных узелков, объемная плотность структурных элементов тимуса и лимфатического узла, ретикулярной ткани и лимфоидных элементов [1]. Полученные в исследованиях данные подвергали статистической обработке с использованием пакета прикладных программ Statistica 6.0.473.0. Значимость различий двух совокупностей оценивали с использованием критерия Стьюдента-Фишера. Различия считали значимыми при $p < 0,05$.

Результаты исследования и их обсуждение. У интактных крыс выявлялись легко разграничиваемые дольки тимуса с заметным корковым и мозговым веществами. Корковое вещество образует периферическую часть долек тимуса, эпителиальный остов которого плотно заполнен Т-лимфоцитами. В подкапсулярной зоне коркового вещества обнаруживались крупные лимфоидные клетки – Т-лимфобласты. Мозговое вещество дольки тимуса имело четкие границы и светлую окраску. Вокруг крупных долек выявлялось около 4–7 более мелких по размеру долек. Форма долек обычно округлая.

Удаление селезенки серьезно сказывается на морфологии как тимуса, так и лимфатических узлов. Наиболее заметными изменениями после спленэктомии являются изменения цитоморфологии тимусной дольки. Как показали исследования, наиболее яркая визуальная картина измененной дольки выявлялась уже на 3 месяц после операции. Регистрировалось значительное увеличение клеток эпителиоретикулоцитов кортикальной и субкапсулярной зон. Объемная плотность коркового вещества достоверно возрастала на 21 % и становилась равной $86,61 \pm 4,8$ по сравнению с $65,23 \pm 3,2$. Становилась менее заметной граница мозгового вещества. Объемная плотность мозгового вещества уменьшалась почти в 3 раза по сравнению с интактными животными. Дольки становились неровными, с прерывистым рядом

премедуллярных клеток. В дальнейшем, вплоть до 9 месяца после спленэктомии, также выявлялись изменения визуальной характеристики тимусной дольки, которые становились четко очерченными. Между дольками появлялись хорошо различимые соединительнотканные прослойки. Объемная плотность коркового вещества постепенно возрастала до 93,98 ± 5,9, в то время как мозгового – непрерывно уменьшалась почти в 6 раз до 6,02 ± 0,2 по сравнению с контрольными показателями 34,77 ± 3,4 при $p < 0,05$. Начиная с 3 месячного срока после операции, особенно на 9 месяце, регистрировалось увеличение жировой ткани вокруг долек и в междольковых прослойках.

В целом удаление селезенки приводило к уменьшению массы органа, относительное увеличение объемной плотности коркового вещества наблюдалось лишь по отношению к мозговому. В абсолютных же величинах регистрировалось сокращение как диаметра мозгового вещества дольки, так и толщины коры дольки тимуса.

После экспериментальной спленэктомии были детально исследованы также брыжеечные лимфатические узлы, которые в ответ на спленэктомию отвечают определенными морфологическими преобразованиями, затрагивающими соединительно-тканную и ретикулярную строму, а также лимфоидный компонент. Существенным преобразованиям подвергалось корковое вещество, возникали качественные и количественные изменения лимфоидных узелков. Так, через 3 месяца после удаления селезенки их количество увеличилось почти в 2 раза (от 12,00 ± 0,08 до 23,0 ± 0,1). Однако новообразованные узелки имели гораздо меньшие размеры (250,9 ± 9,8 мкм по сравнению с контрольными животными – 381,0 ± 6,2 мкм). К 9 месяцу отмечалось уменьшение числа герминтативных центров. В паренхиме лимфатического узла изменялось соотношение количества лимфоидных клеток и ретикулярной ткани. Возрастало количество лимфоидных элементов до 47,13 ± 0,9 % по сравнению с 35,01 ± 0,2 % контрольных животных. Значительно увеличивался объем паракортикальной зоны. Как было показано в ранних работах, уменьшение индекса митотической активности, количества лимфоидных узелков со светлым центром и их линейных размеров, а также изменение структуры мозгового вещества лимфатических узлов дало основание сделать вывод о снижении в целом их иммунной функции [8].

Полученные данные свидетельствуют о последствиях развития акцидентальной инволюции тимуса, которая отражает постепенно нарастающий процесс подавления активного функционирования органа, вплоть до возникновения его приобретенной атрофии, что равнозначно состоянию приобретенного иммунодефицита, при этом происходит истощение функциональной активности железы, с уменьшением размеров, липоматозом и склерозом. В лимфатических узлах также происходит их перестройка, которая частично направлена на восстановление нарушенного иммунологического статуса организма. Атрофия тимуса приводит к компенсаторному разрастанию паракортикальной зоны лимфатических узлов. Несмотря на относительное разнообразие компенсаторных изменений, происходящих в лимфоузлах после спленэктомии, их явно недостаточно, отсутствие селезенки сохраняет опасность развития хронической иммунной недостаточности, что требует соответствующей иммунотерапии. Удаление селезенки приводит к потере способности Т- и В-лимфоцитов к кооперативному взаимодействию и сопровождается уменьшением числа лимфоцитов в тимусе. Разобщенность деятельности клеток тимуса после спленэктомии ведет к нарушению созревания и дифференцировки Т-лимфоцитов и формированию недостаточности, в том числе и клеточного иммунитета.

Заключение. Удаление селезенки как периферического органа иммунной системы приводит к нарушению функционирования других ее органов – как периферического, так и центрального звеньев с развитием в дальнейшем вторичного иммунодефицита, что, несомненно, ограничивает показания к тотальному удалению селезенки и должно учитываться врачами-хирургами и гематологами. Всестороннее исследование морфофункционального состояния тимуса и лимфатических узлов в норме и при спленэктомии является важным и перспективным направлением современной иммуноморфологии.

Список литературы

1. Автандилов, Г. Г. Медицинская морфометрия / Г. Г. Автандилов. – М. : Медицина, 1990. – 384 с.

2. Епифанов, Н. С. Удаление селезенки и риск развития тяжелых инфекций у детей / Н. С. Епифанов // Педиатрия. – 1991. – № 3. – С. 96–99.

3. Климанский, В. А. Спленэктомия в гематологии : показания, опасности, альтернативы хирургическому вмешательству / В. А. Климанский // Терапевтический архив. – 1991. – Т. 63, № 7. – С. 14–18.

4. Павловский, М. П. Иммуногормональные последствия спленэктомии / М. П. Павловский // Журнал Академии медицинских наук Украины. – 1995. – № 2. – С. 311–322.

5. Пугачев, А. Г. Влияние спленэктомии на иммунологические показатели у детей / А. Г. Пугачев, В. В. Горячев // Клиническая хирургия. – 1983. – № 6. – С. 13–16.

6. Стручко, Г. Ю. Изменения нейромедиаторной системы тимуса у крыс после спленэктомии / Г. Ю. Стручко // Морфология. – 1998. – № 1. – С. 105–108.

7. Тимербулатов, М. В. Органосохранная и миниинвазивная хирургия селезенки / М. В. Тимербулатов, А. Г. Хасанов, Р. Р. Фаязов, Ф. А. Каюмов. – М. : МЕДпресс-информ, 2004. – 224 с.

8. Черненко, Н. В. Морфофункциональные изменения лимфатических узлов при иммунодефицитном состоянии / Н. В. Черненко, С. И. Катаев, А. С. Катаев и др. // Журнал теоретической и практической медицины. – 2011. – Т. 9, Спец. вып. – С. 238–244.

9. Meyer, J. A. Splenectomy and the thymic involution of increasing age / J. A. Meyer, J. D. Meyer // Arch. Surg. 1978. – Vol. 113, № 8. – P. 972–975.

10. Spelman, D. Prevention of overwhelming sepsis in asplenic patients : could do better / D. Spelman // Lancet. – 2001. – Vol. 357, № 9274. – P. 2072.

Черненко Наталья Владимировна, кандидат биологических наук, старший преподаватель кафедры анатомии человека им. Е.Я. Выренкова, ГБОУ ВПО «Ивановская государственная медицинская академия» Минздрава России, Россия, 153012, г. Иваново, пр-т Ф. Энгельса, д. 8, тел.: 8-960-501-81-50, e-mail: chernenco_nv@mail.ru.

Катаев Станислав Иванович, доктор медицинских наук, заведующий кафедрой анатомии человека им. Е.Я. Выренкова, профессор, ГБОУ ВПО «Ивановская государственная медицинская академия» Минздрава России, Россия, 153012, г. Иваново, пр-т Ф. Энгельса, д. 8, тел.: (4932) 30-06-22, e-mail: kataev_si@mail.ru.

Вавилов Павел Сергеевич, аспирант кафедры анатомии человека им. Е.Я. Выренкова, ГБОУ ВПО «Ивановская государственная медицинская академия» Минздрава России, Россия, 153012, г. Иваново, пр-т Ф. Энгельса, д. 8, тел.: 8-920-367-81-50, e-mail: adm@isma.ivanovo.ru.

УДК 611.447+575.322]:531.3
© А.В. Черных, Ю.В. Малеев, А.Н. Шевцов, 2013

А.В. Черных, Ю.В. Малеев, А.Н. Шевцов

ДИНАМИКА ЛИНЕЙНЫХ ПАРАМЕТРОВ ОКОЛОЩИТОВИДНЫХ ЖЕЛЕЗ ЧЕЛОВЕКА В ПОСТНАТАЛЬНОМ ПЕРИОДЕ ОНТОГЕНЕЗА

ГБОУ ВПО «Воронежская государственная медицинская академия им.Н.Н. Бурденко» Минздрава России

По авторской методике обследованы околощитовидные железы на 217 органокомплексах шеи. Выявлены половые и возрастные особенности размеров околощитовидных желез. Определены верхние границы нормы размеров околощитовидных желез: длина – 1,4 см, ширина – 1,0 см, толщина – 1,0 см. Увеличение любого из этих параметров больше указанных значений является косвенным признаком патологии околощитовидных желез. Полученные новые данные по вариантной анатомии околощитовидных желез позволяют оптимизировать выполнение оперативных вмешательств в тиреоидной хирургии и значительно сократить число операционных осложнений, что существенно улучшит качество жизни пациентов в послеоперационном периоде.

Ключевые слова: *околощитовидные железы, вариантная анатомия, линейные параметры, половые и возрастные особенности.*

A.V. Chernykh, Yu.V. Maleev, A.N. Shevtsov

THE DYNAMICS OF LINEAR PARAMETERS OF MAN PARATHYROID GLANDS IN POSTNATAL ONTOGENESIS

According to author methodics parathyroid glands were examined in 217 organocomplexes of neck. The sexual and age-dependent features of sizes of parathyroid glands were exposed. The high borders of norm in sizes of parathyroid glands were certain: length – 1,4 sm, width – 1,0 sm, thickness – 1,0 sm. Any increase of these parameters and more indicated values were indirect sign of pathology of parathyroid glands. New findings on the variant anatomy of parathyroid glands allowed to optimize implementation of operative interference into thyroid surgery and considerably

shorten the number of operative complications that substantially will improve quality of life patients in the postoperative period.

Key words: *parathyroid glands, anatomy variant, linear parameters, sexual and age-dependent features.*

Введение. Топографическая анатомия околощитовидных желез (ОЩЖ) до настоящего времени освещена в неполной мере. Так, остается нерешенным вопрос о влиянии на топографию желез конституциональных особенностей (пол, возраст) организма [3, 4, 5]. Установление закономерностей влияния данных показателей на топографию и линейные параметры ОЩЖ позволит до операции прогнозировать топографию ОЩЖ и, следовательно, оптимизировать выполнение оперативных вмешательств на щитовидной железе (ЩЖ) и ОЩЖ, в конечном итоге, улучшая качество жизни пациентов [1, 2, 7, 11]. Топографическая анатомия ОЩЖ является элементом теоретического базиса эндокринной хирургии, владение которым позволяет значительно сократить число операционных осложнений [12].

Цель: используя морфологические методики, оценить динамику линейных параметров околощитовидных желез в постнатальном периоде у людей во взаимосвязи с полом.

Материалы и методы исследования. По авторской методике [6] обследованы околощитовидные железы на 217 органокомплексах шеи, полученных от 152 трупов лиц мужского пола в возрасте от 17 до 82 лет (47,0 ± 1,02 года) и 65 трупов лиц женского пола в возрасте от 15 до 82 лет (50,8 ± 1,93 лет), скончавшихся по причинам, не связанным с заболеваниями органов шеи. С целью исключения патологии ОЩЖ выполнено гистологическое исследование желез с предварительной окраской гематоксилином и эозином. Определялись максимальные размеры ОЩЖ: длина, ширина и толщина.

Статистическая обработка результатов с использованием компьютерной программы Statistica 6.0 (Stat Soft) включала в себя определение критериев Стьюдента (t), Пирсона (χ^2), парных сравнений эмпирических частот событий. Различия значений показателей считались достоверными при доверительной вероятности 0,95 и более ($p \leq 0,05$).

Результаты исследования и их обсуждение. При исследовании 217 органокомплексов шеи было обнаружено 1021 ОЩЖ. Средние размеры желез варьировались в следующих пределах: длина (y) – 0,70 ± 0,01 см (0,1–1,4 см), ширина (x) – 0,42 ± 0,01см (0,1–1,0 см) и толщина (z) – 0,30 ± 0,01 см (0,1–1,0 см).

По данным ряда авторов, увеличение любого из размеров ОЩЖ более 1,0 см является косвенным признаком патологии железы [8, 9, 10]. Однако по результатам собственных исследований подобное правило верно лишь для показателей ширины и толщины ОЩЖ. Установлено, что длина ОЩЖ до 1,4 см не является признаком ее патологии, о чем свидетельствуют данные гистологического исследования.

Для установления зависимости размеров ОЩЖ от возраста было предложено выделение 7 возрастных групп: 15–25 (n = 13), 26–35 (n = 22), 36–45 (n = 61), 46–55 (n = 54), 56–65 (n = 43), 66–75 (n = 14) и > 75 лет (n = 8).

Длина околощитовидных желез увеличивается с возрастом, достигая своего пика – 0,74 ± 0,02 см к 60 ± 5 годам. Начиная с данного возраста, железы подвергаются резкой инволюции, вследствие чего к 76 годам их длина возвращалась к показателям длины ОЩЖ у лиц молодого возраста. Гораздо меньшая возрастная динамика характерна для ширины и толщины ОЩЖ. Однако для данных показателей также были выявлены определенные закономерности, в целом аналогичные закономерностям изменения длины. Так, ширина ОЩЖ увеличивается с возрастом, достигая максимума (0,44 ± 0,01 см) к 46–55 годам. Далее ширина желез стабилизировалась, составляя в возрасте 56–65 лет – 0,43 ± 0,01 см, а с 66 лет – постепенно уменьшалась. Толщина ОЩЖ оказалась еще более константным показателем. Несмотря на минимальный разброс ее показателей, у лиц разного возраста также удалось обнаружить некоторые возрастные отличия. Постепенно увеличиваясь с возрастом, толщина ОЩЖ достигает максимума (0,31 ± 0,01 см) к 46–55 годам. Обращает на себя внимание резкое уменьшение толщины ОЩЖ до 0,25 ± 0,02 см у лиц в возрасте более 75 лет (табл. 1).

Таблица 1

Линейные размеры ОЩЖ в различных возрастных группах (см)

Возрастные периоды (годы)	Статистические показатели	Высота	Ширина	Толщина
1	**2**	**3**	**4**	**5**
15–25	Мин. – макс. знач.	0,25–1,15	0,2–0,6	0,15–0,6
	M ± м	0,63 ± 0,03	0,39 ± 0,01	0,28 ± 0,01
	Мода	0,7	0,3	0,3

1	2	3	4	5
26–35	Мин. – макс. знач.	0,1–1,4	0,1–0,8	0,1–0,7
	M ± м	0,68 ± 0,03	0,42 ± 0,01	0,29 ± 0,01
	Мода	0,7	0,4	0,2
36–45	Мин. – макс. знач.	0,1–1,4	0,1–1,0	0,1–1,0
	M ± м	0,70 ± 0,02	0,42 ± 0,02	0,30 ± 0,01
	Мода	0,6	0,4	0,3
46–55	Мин. – макс. знач.	0,1–1,4	0,1–1,0	0,1–0,8
	M ± м	0,71 ± 0,02	0,44 ± 0,01	0,31 ± 0,01
	Мода	0,6	0,4	0,3
56–65	Мин. – макс. знач.	0,2–1,4	0,15–0,9	0,1–0,8
	M ± м	0,74 ± 0,02	0,43 ± 0,01	0,30 ± 0,1
	Мода	0,6	0,3	0,2
66–75	Мин. – макс. знач.	0,2–1,2	0,2–0,8	0,1–0,8
	M ± м	0,66 ± 0,03	0,41 ± 0,02	0,29 ± 0,02
	Мода	0,7	0,3	0,2
>75	Мин. – макс. знач.	0,4–1,1	0,15–0,8	0,1–0,5
	M ± м	0,66 ± 0,04	0,41 ± 0,03	0,25 ± 0,02
	Мода	0,6	0,5	0,2

На следующем этапе исследования выполнена оценка динамики линейных параметров околощитовидных желез во взаимосвязи с полом обследуемых лиц. В 7 возрастных группах установлено следующее гендерное распределение: 15–25 (9 мужчин и 4 женщины), 26–35 (17 мужчин, 5 женщин), 36–45 (44 мужчины, 17 женщин), 46–55 (37 мужчин, 17 женщин), 56–65 (32 мужчины, 11 женщин), 66–75 (4 мужчины, 10 женщин) и > 75 лет (1 мужчина, 7 женщин).

Длина ОЩЖ у мужчин подвержена возрастной динамике, аналогичной вышеописанной для лиц обоего пола. С увеличением возраста длина ОЩЖ у мужчин также возрастает, достигая своего максимума к 56–65 годам, когда она составляет 0,73 ± 0,02 см. Затем железа подвергается возрастной инволюции, и уже в следующем возрастном периоде (66–75 лет) ее длина уменьшается до 0,66 ± 0,03 см. Аналогичные закономерности характерны и для женщин, однако длина ОЩЖ у них увеличивается гораздо интенсивнее, опережая показатели мужчин на один возрастной период, то есть в среднем на 10 лет. К 56–65 годам ОЩЖ у женщин достигают максимальной длины – 0,78 ± 0,04 см, после чего подвергаются стремительной инволюции. У мужчин с 26 до 55 лет ширина ОЩЖ постоянна – 0,43 ± 0,01 см, затем ее показатели уменьшаются. У женщин же ширина ОЩЖ увеличивается постепенно с возрастом, достигая максимума к 46–55 годам – 0,46 ± 0,02 см, далее постепенно уменьшаясь. Толщина ОЩЖ явилась наиболее константным показателем: у мужчин с 26 до 66 лет она составила 0,30 ± 0,02 см. У женщин же толщина железы постепенно увеличивается до 46 лет, достигая максимума – 0,33 ± 0,02 см, а затем также постепенно уменьшается до 0,25 ± 0,02 см в возрастной когорте старше 75 лет (табл. 2).

Таблица 2

Линейные размеры ОЩЖ в различных возрастных группах у лиц различного пола(см)

Возрастные периоды (годы)	Статистические показатели	Мужчины			Женщины		
		Высота	Ширина	Толщина	Высота	Ширина	Толщина
1	2	3	4	5	6	7	8
15–25	Мин. – макс. знач.	0,25–1,15	0,2–0,6	0,15–0,6	0,3–1,0	0,2–0,6	0,15–0,5
	M ± м	0,64 ± 0,03	0,39 ± 0,02	0,28 ± 0,01	0,58 ± 0,06	0,37 ± 0,03	0,29 ± 0,03
	Мода	0,7	0,3	0,3	0,3	0,3	0,3
26–35	Мин. – макс. знач.	0,1–1,4	0,1–1,0	0,1–1,0	0,2–1,3	0,2–0,6	0,15–0,5
	M ± м	0,68 ± 0,03	0,43 ± 0,02	0,30 ± 0,02	0,69 ± 0,06	0,41 ± 0,02	0,29 ± 0,02
	Мода	0,8	0,4	0,2	0,4	0,4	0,2
36–45	Мин. – макс. знач.	0,1–1,4	0,1–1,0	0,1–1,0	0,2–1,4	0,15–1,0	0,1–0,8
	M ± м	0,69 ± 0,02	0,43 ± 0,01	0,30 ± 0,01	0,71 ± 0,03	0,42 ± 0,01	0,29 ± 0,01
	Мода	0,6	0,4	0,2	0,8	0,3	0,3
46–55	Мин. – макс. знач.	0,1–1,3	0,1–1,0	0,1–0,8	0,1–1,4	0,1–0,8	0,1–0,7
	M ± м	0,71 ± 0,02	0,43 ± 0,01	0,30 ± 0,01	0,71 ± 0,03	0,46 ± 0,02	0,33 ± 0,02
	Мода	0,6	0,4	0,3	0,7	0,4	0,4
56–65	Мин. – макс. знач.	0,2–1,4	0,15–0,9	0,1–0,8	0,3–1,4	0,2–0,8	0,1–0,6
	M±м	0,73 ± 0,02	0,44 ± 0,01	0,30 ± 0,01	0,78 ± 0,04	0,42 ± 0,02	0,28 ± 0,01
	Мода	0,6	0,3	0,2	0,7	0,3	0,3

1	2	3	4	5	6	7	8
66–75	Мин. – макс. знач.	0,2–1,2	0,2–0,8	0,1–0,8	0,25–1,0	0,25–0,6	0,2–0,5
	M ± м	0,66 ± 0,03	0,39 ± 0,02	0,27 ± 0,02	0,67 ± 0,03	0,44 ± 0,02	0,32 ± 0,02
	Мода	0,7	0,3	0,2	0,9	0,5	0,3
> 75	Мин. – макс. знач.	-	-	-	0,4–1,1	0,15–0,8	0,1–0,5
	M ± м	-	-	-	0,66 ± 0,04	0,42 ± 0,03	0,25 ± 0,02
	Мода	-	-	-	0,6	0,5	0,2

Выводы.

1. Длина околощитовидных желез увеличивается с возрастом и достигает максимума к 60 ± 5 годам, составляя 0,74 ± 0,02 см. Ширина и толщина ОЩЖ подвержены значительно меньшим возрастным изменениям, достигая максимума в 50 ± 5 лет (0,44 ± 0,01 см и 0,31 ± 0,01 см, соответственно).

2. У женщин темпы увеличения длины ОЩЖ в периоде роста желез опережают аналогичный показатель у мужчин в среднем на 10 лет, максимальная же длина ОЩЖ у женщин значительно больше, чем у мужчин. Ширина ОЩЖ у женщин в периоде роста увеличивается менее интенсивно, чем у мужчин. В свою очередь, у мужчин с 26 до 55 лет ОЩЖ имеют стабильно высокую ширину, достигающую максимума лишь к периоду 56–65 лет. У мужчин не выявлено выраженного максимума толщины ОЩЖ, а у женщин же (несмотря на большую константность данного параметра), следует выделять возрастной период с 46 до 55 лет, когда толщина ОЩЖ максимальна.

3. Определены верхние границы размеров неизмененных ОЩЖ: длина – 1,4 см, ширина – 1,0 см, толщина – 1,0 см. Увеличение любого из данных параметров больше указанных значений следует считать косвенным показателем патологии ОЩЖ.

Список литературы

1. Александров, Ю. К. Малоинвазивная хирургия щитовидной железы / Ю. К. Александров. – М. : Медицина, 2005. – 288 с.
2. Калинин, А. П. Щитовидная железа и первичный гиперпаратиреоз / А. П. Калинин, И. В. Котова // Вестник хирургии. – 2003. – № 5. – С. 67–69.
3. Котова, И. В. Диагностика и хирургическое лечение первичного гиперпаратиреоза : автореф. дис. ... д-ра мед наук / И. В. Котова. – М., 2004. – 43 с.
4. Малеев, Ю. В. Топографо-анатомическое обоснование оперативных вмешательств в передней области шеи: рационализация хирургических вмешательств: автореф. дис. …д-ра мед. наук / Ю. В. Малеев. – Воронеж, 2010. – 48 с.
5. Неймарк, М. И. Заболевания паращитовидных желез / М. И. Неймарк, А. П. Калинин, И. В. Котова // Периоперационный период в эндокринной хирургии : рук-во для врачей / М. И. Неймарк, А. П. Калинин. – М. : Медицина, 2003. – С. 108–136.
6. Малеев, Ю. В. Пат. № 2119297 Рос. Федерация, МПК[6] A 61 B 5/117, G 01 N 1/30. Способ идентификации околощитовидных желез на трупном материале / Ю. В. Малеев, Н. А. Огнерубов; заявитель и патентообладатель Малеев Юрий Валентинович. № 96120809/14; заявл. 10.10.1996; опубл. 27.09.1998. Бюл. № 27.
7. Погосян, Г. Н. Неинвазивные методы предоперационного выявления околощитовидных желез при первичном гиперпаратиреозе : дис. …канд. мед.наук / Г. Н. Погосян. – СПб., 2004. – 142 с.
8. Романчишен, А. Ф. Хирургия щитовидных и околощитовидных желез / А. Ф. Романчишен. – СПб : ИПК «Вести», 2009. – 647 с.
9. Савенок, Э. В. Современные подходы к лечению узловых заболеваний щитовидной железы : метод. рекомендации / Э. В. Савенок, Н. А. Огнерубов, В. У. Савенок. – Воронеж : Центрально-Черноземное книжное издательство, 2003. – 16 с.
10. Черенько, С. М. Первичный гиперпаратиреоз : основы патогенеза, диагностики и хирургического лечения : монография / С. М. Черенько. – Киев, 2011. – 148 с.
11. Henry, J. F. Surgical anatomy and embryology of the thyroid and parathyroid glands and recurrent and external laryngeal nerves / J. F. Henry // Textbook of endocrine surgery / ed. O. H. Clark, Q. Y. Duh. – Philadelphia : Saunders, 1997. – P. 8–15.
12. Yousem, D. M. Parathyroid and thyroid imaging / D. M. Yousem // Neuroimaging. Clin. N. Am. – 1996. – Vol. 6, № 2. – P. 435–459.

Черных Александр Васильевич, доктор медицинских наук, профессор, заведующий кафедрой оперативной хирургии с топографической анатомией, ГБОУ ВПО «Воронежская государственная медицинская академия им. Н.Н. Бурденко» Минздрава России, Россия, 394000, г. Воронеж, ул. Студенческая, д. 10, тел.: 8-910-746-82-64, e-mail: ymaleev10@yandex.ru.

Малеев Юрий Валентинович, доктор медицинских наук, доцент кафедры оперативной хирургии с топографической анатомией, ГБОУ ВПО «Воронежская государственная медицинская академия им.Н.Н. Бурденко» Минздрава России, Россия, 394000, г. Воронеж, ул. Студенческая, д. 10, тел.: 8-919-231-07-35, e-mail: ymaleev10@yandex.ru.

Шевцов Артем Николаевич, ассистент кафедры оперативной хирургии с топографической анатомией, ГБОУ ВПО «Воронежская государственная медицинская академия им.Н.Н. Бурденко» Минздрава России, Россия, 394000, г. Воронеж, ул. Студенческая, д. 10, тел.: 8-920-456-20-51, e-mail: snusmumr-87@mail.ru.

УДК 616.153.915:612.112.93
© Н.Н. Чучкова, Н.В. Кормилина, М.В. Сметанина, В.Б. Комиссаров, 2013

Н.Н. Чучкова[1,2], Н.В. Кормилина[2], М.В. Сметанина[2], В.Б. Комиссаров[2]

ВЛИЯНИЕ ИММУНОМОДУЛЯТОРА «ЛИКОПИД» НА ТУЧНОКЛЕТОЧНУЮ ПОПУЛЯЦИЮ «АТЕРОСКЛЕРОТИЧЕСКОГО» СЕРДЦА

[1]«Институт иммунологии и физиологии» УрО РАН, г. Екатеринбург, Россия
[2]ГБОУ ВПО «Ижевская государственная медицинская академия» Минздрава России

Проведена морфометрическая оценка активности популяции тучных клеток сердца у экспериментальных крыс с экзогенной гиперхолестеринемией и при иммуномодуляции препаратом ликопид с различной длительностью курсового введения. Показано, что гиперхолестеринемия сопровождается накоплением биологически активных веществ и снижением индексов дегрануляции и гранулолизиса, один курс иммуномодулятора приводит к относительной нормализации показателей, пролонгированное введение – к усилению процессов гранулолизиса и накоплению биологически активных веществ во внеклеточной среде.

Ключевые слова: *тучные клетки, сердце, гиперхолестеринемия, иммуномодуляция.*

N.N. Chuchkova, N.V. Kormilina, M.V. Smetanina, V.B. Komissarov

THE EFFECT OF IMMUNOMODULATOR «LICOPID» ON MAST CELLS POPULATION IN THE «ARTHEROSCLEROTIC» HEART

The morphometric evaluation of the activity was carried out in population of mast cells of the heart in experimental rats with exogenous hypercholesterolemia and immunomodulation by «Licopid» with different duration of the course of administration. It was shown that hypercholesterolemia was accompanied by accumulation of biologically active substances and reduced indices of degranulation and granulolisis, one course of immunomodulator may lead to normalization of the relative rates, prolonged administration – to strengthen the processe of granulolisis and accumulation of biologically active substances in the extracellular medium.

Key words: *mast cells, heart, high cholesterol, immunomodulation.*

Введение. Несмотря на достаточно широкий круг публикаций, возможность использования препарата ликопид при атеросклерозе практически не исследовалась [1].

Цель: выяснить влияние иммуномодулятора (с учетом длительности его введения) на функциональную активность тучных клеток (ТК) как морфологического эквивалента интенсивности иммунных реакций в процессе формирования атеросклеротического сердца.

Материалы и методы исследования. С целью создания экспериментального атеросклероза белые беспородные крысы Rattus norvegicus Berk обоего пола с начальным весом 250–300 г. (30 особей) в возрасте 3 месяцев содержались на гиперхолестериновом рационе (0,1 г/1кг) на протяжении всего эксперимента (группа с гиперхолестеринемией – ГХ, или группа сравнения). Исследование выполнялось в соответствии с правилами проведения работ с использованием экспериментальных животных. Контрольные крысы содержались на общевиварном рационе питания в обычных условиях освещения и двигательной активности (интактный контроль). Через 3 месяца нахождения на холестериновой

диете под контролем показателей липидного обмена часть опытных животных (5 особей) получала внутрибрюшинно ликопид в дозе, эквивалентной терапевтической (10 мг/кг), в течение 10 дней (ГХ + 1 курс ликопида), согласно аннотации предписанного курсового лечения в клинике. Дополнительной группе крыс (5 особей) иммуномодулятор вводился в течение 20 дней (ГХ + 2 курса ликопида). Сердце подвергали стандартной гистологической обработке для световой микроскопии с заливкой в парафин, окраской гематоксилином-эозином для обзорной оценки гистоструктуры органа, для качественной и количественной характеристики ТК использовали красители азур-II-эозин и толуидиновый синий. Подсчет количества ТК производили под микроскопом при увеличении объектив × 10, окуляр × 100 на 100 клеток. Представление о функциональном состоянии ТК дает подразделение их по степени дегрануляции на четыре типа, с последующим расчетом индексов активности ТК: дегрануляции (ИД), гранулолизиса (ИГ), суммарного гранулолизиса (ИСГ), насыщения гепарином (ИНГ) [2].

Статистическая обработка материала велась в разработанной базе данных в программе Microsoft Office Excel, Statistica 6.0.

Результаты исследования и их обсуждение. Лаброциты сердечной мышцы представлены клетками разнообразной формы и интенсивности окрашивания. Так, типичные, крупные, округлые клетки располагаются вдоль сосудов, под эпикардом; клетки небольших размеров, вытянутые и веретеновидные варианты, обнаруживаются среди кардиомиоцитов. Дегранулировавших клеток с россыпью отдельно лежащих гранул в контроле мало, не более 7–10 %. Соотношение различных форм ТК у интактных крыс следующее: A – 22,6 %; B – 20,9 %; C – 28,7 %; D – 27,8 %. Подобная ситуация свидетельствует об уравновешенном состоянии популяции в отношении синтеза и секреции биологически активных продуктов, причем учитывая равные по величине индексы дегрануляции (0,29) и гранулолизиса (0,28), процессы апокриновой и мерокриновой секреции в тучных клетках сердца протекают с одинаковой интенсивностью. Индекс насыщения гепарином в контрольной популяции ТК составляет 0,77.

Гиперхолестериновая диета, получаемая крысами, приводит к длительной дислипопротеинемии, сопровождающейся изменениями основных параметров липидного обмена, регистрируемых в крови [5]. Было отмечено, что повышение уровня жирных кислот в крови ведет к накоплению в мастоцитах большого числа липидных капель, что не характерно для тучных клеток в норме или при другой патологии миокарда [4]. Соотношение при ГХ разных типов клеток составляет : A – 28,6 %; B – 38,9 %; C – 16,9 %; D – 15,6 %. В связи с этим резко падает индекс суммарного гранулолизиса, а насыщение клеток гепарином возрастает в 2,7 раза (с 0,77 в контроле до 2,08 – при ГХ). При активации тучных клеток в ответ на нервные или иммунные стимулы содержимое гранул поступает в межклеточное пространство путем апокринового и мерокринового типов секреции: дегрануляция (выход гранул) и гранулолизис (секреция содержимого гранул) [3]. Индекс суммарного гранулолизиса (отношение суммы фенотипов C + D к общему числу клеток) отражает интенсивность процессов мерокриновой секреции и его снижение свидетельствует о смене типа секреции при ГХ в пользу апокринового варианта. Подобную ситуацию можно трактовать как ситуацию напряжения, свидетельствующую об усиленном синтезе и накоплении биологически активных веществ в клетках.

Введение иммуномодулятора на фоне гиперхолестеринемии резко меняет соотношение форм клеток в популяции и теперь они представлены следующим рядом: 36,5 : 15,9 : 28,6 : 19,0, соответственно A : B : C : D. Различия существенны как по сравнению с контролем, так и группой сравнения, однако рассчитываемые на их основе индексы показывают восстановление ИД до нормы (0,29), стремятся к нормализации, но не достигают контрольных значений индексы гранулолизиса (ИСГ в описываемой экспериментальной группе 0,48; в контроле – 0,57, при ГХ – 0,32), снижается насыщение гепарином ТК (ИНГ = 1,1). Таким образом, однократный курс иммуномодуляции ликопидом, несмотря на имеющиеся количественные различия в субпопуляциях ТК, выравнивает, судя по индексам, ситуацию в отношении активности секреторных процессов в клетках, однако тип секреции сдвинут в сторону апокринового варианта над мерокриновым.

Введение двух курсов иммуномодулирующего вещества приводит к очередной смене фенотипа популяции ТК. В этой экспериментальной группе соотношение клеток с различной окраской толуидиновым синим составляет: A – 21,2 %, B – 28,4 %, C – 18,9 %, D – 31,5 %. Отмечается снижение количества крупных клеток, заполненных специфической зернистостью, при одновременном возрастании числа мастоцитов, содержащих единичные гранулы мелких размеров, иногда напоминающих клетки-тени. Индекс насыщения гепарином падает (0,98), индекс гранулолизиса растет как по отношению к контролю, так и в сравнении с группой налюдения-1 (ГХ + ликопид-1). Таким образом, после второго курса иммуномодулятора популяция истощена, восстановления не происходит, более то-

го, ситуация с точки зрения выхода активных веществ (помимо гепарина, ТК содержат гистамин, серотонин, воспалительные медиаторы, протеазы) становится критической. Учитывая тесную связь ТК с кровеносными и лимфатическими сосудами, повышение дегрануляции и гранулолизиса в эксперименте делает возможным не только паракринное воздействие на микроокружение ТК, но и, вследствие активного выброса биологически активных веществ (БАВ), провоцирует отдаленные эффекты на другие ткани и органы. Так, участие сердца в анафилактических реакциях у человека за счет местного выброса вазоактивных веществ тучными клетками самого сердца показано рядом авторов [8]. При условии выраженного атеросклеротического процесса, наличии сформированной атеросклеротической бляшки массированный выход гранул, содержащих биологически активные вещества, опасен и может провоцировать разрыв атеромы содержащимися в них ферментными комплексами [9]. Так, в микроокружении тучных клеток обнаруживаются такие признаки дегрануляции, как триптазоположительные гранулы [6]. С другой стороны, процесс атерогенеза в начальных стадиях его формирования и активизация тучноклеточной популяции может быть явлением положительным, поскольку показано, что стимуляция дегрануляции тучных клеток крыс в присутствии липопротеинов низкой плотности (ЛПНП) сопровождается усилением их модификации с последующим массивным поглощением их макрофагами. Поскольку использованный иммуномодулятор ликопид имеет моноцитарно-макрофагальный механизм действия, можно предположить снижение липопротеинемии, что наблюдалось при исследовании фракций крови [1]. Гепарин тучных клеток образует крупные нерастворимые комплексы с ЛПНП, которые также поглощаются макрофагами за счет рецепторно-опосредованного фагоцитоза с накоплением холестерина [7].

Заключение. Тучноклеточная популяция сердца активно включается в процесс атерогенеза накоплением в цитоплазме биологически активных веществ. Введение иммуномодулятора приводит к относительной нормализации пула ТК, что отражается в индексах ТК, характеризующих процессы дегрануляции и насыщения мастоцитов БАВ. Увеличение длительности введения ликопида приводит к истощению пула медиаторов в лаброцитах с повышением концентрации их за пределами клеток, в межклеточном пространстве и сосудистом русле, что может способствовать прогрессированию атеросклеротических изменений, а не предотвращению их.

Список литературы

1. Гайсина, Э. Ш. Клинико-экспериментальная оценка влияния иммуномодулятора ликопида на клетки иммунной системы и липидный обмен при атеросклерозе / Э. Ш. Гайсина, А. А. Санникова, Н. Н. Чучкова и др. // Иммунология Урала. – 2007. – № 1 (6). – С. 118–119.
2. Кондашевская, М. В. Тучные клетки и гепарин – ключевые звенья в адаптивных и патологических процессах / М. В. Кондашевская // Вестник РАМН. – 2010. – № 6. – С. 49–54.
3. Линднер, Д. П. Морфометрический анализ популяции тучных клеток / Д. П. Линднер, И. А. Поберий, М. Я. Розкин, В. С. Ефимов // Архив патологии. – 1980. – № 6. – С. 60–64.
4. Павлович, Е. Р. Ультраструктурные особенности строения тучных клеток в миокарде животных и человека. Проблемы и перспективы сравнительного анализа / Е. Р. Павлович // Фундаментальные науки и практика. – 2010. – Т. 1, № 2. – С. 18.
5. Санникова, А. А. Иммуномодулирующее действие глюкозаминилмурамилдипептида / А. А. Санникова, Н. Н. Чучкова, Э. Ш. Гайсина // Вестник Уральской медицинской академической науки. – 2008. –№ 1 (19). – С. 64–67.
6. Kaartinen, M. Accumulation of activated mast cells in the shoulder region of human coronary atheroma, the predilection site of atheromatous rupture / M. Kaartinen, A. Penttila, P. T. Kovanen // Circulation. – Vol. 90, № 4. – P. 1669–1678.
7. Lindsteadt, K. A. Soluble heparin proteoglycans released from stimulate mast cells induce uptake of low density lipoproteins by macrophages via scavenger receptor-mediated phagocytosis / K. A. Lindsteadt, J. O. Kokkonen, P. T. Kovanen // J. Lipid Res. – 1992. – № 33. – P. 65–75.
8. Marone, G. Human heart mast cells in anaphylaxis and cardiovascular disease / G. Marone, V. Patella, G. de Crescenzo et al. // Int. Arch. Allergy Immunol. – 1995. – Vol. 107. – P. 72–75.
9. Theoharides, T. C. Mast cells squeeze the heart and stretch the gird : their role in atherosclerosis and obesity / T. C. Theoharides, N. Sismanopoulos, D. A. Delivanis et al. // Trends Pharmacological Sciences. – 2011. – Vol. 32, № 9. – P. 534–542.

Чучкова Наталья Николаевна, доктор медицинских наук, профессор, ведущий научный сотрудник лаборатории иммунопатофизиологии, «Институт иммунологии и физиологии» Уральского отделения Российской Академии наук, Россия, 620049, г. Екатеринбург, ул. Первомайская 106; e-mail: mig05@inbox.ru; заведующая кафедрой биологии с экологией, ГБОУ ВПО «Ижевская государственная медицинская академия» Минздрава России; 426034, Россия, г. Ижевск, ул. Коммунаров, д. 281 (морфологический корпус), тел.: (3412) 91-82-87, e-mail: biologya@igma.udm.ru.

Кормилина Наталья Владимировна, кандидат биологических наук, исполняющая обязанности старшего преподавателя кафедры биологии с экологией, ГБОУ ВПО «Ижевская государственная медицинская академия» Минздрава России, Россия, 426034, г. Ижевск, ул. Коммунаров, д. 281 (морфологический корпус), тел.: (3412) 91-82-87, e-mail: biologya@igma.udm.ru.

Сметанина Марина Викторовна, аспирант кафедры биологии с экологией, ГБОУ ВПО «Ижевская государственная медицинская академия» Минздрава России, Россия, 426034, г. Ижевск, ул. Коммунаров, д. 281 (морфологический корпус), тел.: (3412) 91-82-87, e-mail: biologya@igma.udm.ru.

Комиссаров Вячеслав Борисович, заочный аспирант кафедры биологии с экологией, ГБОУ ВПО «Ижевская государственная медицинская академия» Минздрава России; 426034, Россия, г. Ижевск, ул. Коммунаров, д. 281 (морфологический корпус), тел.: (3412) 91-82-87, e-mail: biologya@igma.udm.ru.

УДК 617.541-073-091]-053.2
© В.Б. Шамик, Б.А. Давуд, К.Г. Франциянц, 2013

В.Б. Шамик[1], Б.А. Давуд[1], К.Г. Франциянц[2]

СКАНИРУЮЩАЯ ЭЛЕКТРОННАЯ МИКРОСКОПИЯ ГРУДИНЫ У ДЕТЕЙ С РАЗЛИЧНЫМИ ФОРМАМИ ВОРОНКООБРАЗНОЙ ГРУДНОЙ КЛЕТКИ

[1]ГБОУ ВПО «Ростовский государственный медицинский университет» Минздрава России
[2]ГУЗ «Детская областная больница», г. Ростов-на-Дону

Выполнена сканирующая электронная микроскопия грудины у 10 больных с воронкообразной грудной клеткой в возрасте 14–17 лет. У 6 детей диагностирована асимметричная деформация, а у 4 – симметричная. Контролем служили результаты сканирующей электронной микроскопии грудины 3 здоровых пациентов 14–16 лет. Костные пластинки, состоящие из комплекса коллагеновых структур и имеющие большое количество отверстий, формируются в трабекулы. Интерстициальным пространством губчатого вещества являются канальцы и лакуны. Эритропоэз протекает в эритробластических островках. Кроветворные клетки в виде шнуров располагаются между сосудами, образуя дольки. Электронно-микроскопическая картина грудины в норме и при воронкообразной деформации грудной клетки однородная.

Ключевые слова: *воронкообразная грудь, электронная микроскопия, грудина, дети.*

V.B. Shamik, B.A. Davud, K.G. Frantsiyants

THE SCANNING ELECTRON MICROSCOPY OF STERNUM IN CHILDREN WITH DIFFERENT FORMS OF FUNNEL CHEST

The scanning electron microscopy of the sternum in 10 patients with funnel chest between the age of 14–17 years was done. In 6 children it was diagnosed the asymmetric deformation, and 4 – symmetric. Scanning electron microscopy results served as control sternum of three healthy subjects of 14–16 years of age. Bony plates consisted of complex collagen structures and having large number of holes were formed in the trabecules. Interstitial space of the spongy substance were canals and lacunes. Erythropoesis occured in erythroblastic islands. Hematopoetic cells in the form of cords were located between the vessels forming lobes. Electron-microscopic picture of the sternum in normal and funnel chest were homogeneous.

Key words: *funnel chest, electron microscopy, sternum, children.*

Введение. При воронкообразной грудной клетке (ВДГК) деформации подвержены в той или иной степени и ребра, и грудина. Однако в научной литературе, посвященной этиопатогенезу данного заболевания, имеются лишь единичные работы, в которых исследуется грудина [6, 9, 10, 11]. Мнения авторов о влиянии грудины на формирование воронкообразной деформации противоречивы: одни

считают, что деформация грудины является вторичной вследствие непропорционального ускоренного роста реберных хрящей [2, 6, 10, 11], а другие указывают на участие грудины в формировании деформации за счет нарушения эндохондрального роста [4, 9]. Вместе с тем, интерес хирургов к грудине при ВДГК велик, так как исправление деформации грудины и последующее удерживание в положении коррекции является основной задачей во время реконструктивной торакопластики [1, 3, 5, 7, 8, 12, 13]. В доступной литературе не найдено исследований, касающихся морфологических аспектов грудины при ВДГК.

Цель: изучить морфологию грудины при симметричных и асимметричных воронкообразных деформациях грудной клетки у детей с помощью сканирующей электронной микроскопии.

Материал и методы исследования. Выполнена сканирующая электронная микроскопия (СЭМ) грудины у 10 больных с ВДГК III степени в возрасте от 14 до 17 лет. У 6 детей диагностирована асимметричная деформация, а у 4 – симметричная. Контролем служили результаты СЭМ грудины 3 пациентов 14–16 лет, оперированных по поводу заболеваний, не связанных с патологией опорно-двигательного аппарата.

Исследования выполнены на сканирующем электронном микроскопе XL-30 (Philips, Голландия). Образцы фиксировали в 2,5 % глютаровом альдегиде на фосфатном буфере (pH 7,2), промывали, проводили через спирты восходящей концентрации и ацетон, высушивали в сушке критической точки. Образцы монтировали на алюминиевые столики с помощью адгезивных проводящих прокладок, из углеродного цемента создавали мостики на столик для предотвращения накопления заряда на образцах. Затем напыляли углеродом. При сканировании и получении изображения использовали ускоряющее напряжение 3 киловольта. Анализ проводили на детекторе EDAX с Li/Be ультратонким окном (США). Морфометрические исследования проводились с помощью системы обработки графических данных IBAS-200. Ультраструктурные исследования выполнялись на базе ГУЗ Ростовской области «Патологоанатомическое бюро».

Результаты исследования и их обсуждение. При сравнительном анализе данных СЭМ грудины установлено, что электронно-микроскопическая картина и в норме, и при патологии – однородная. Различий при симметричных и асимметричных формах деформации не найдено. Поэтому считаем целесообразным подтвердить выводы описанием результатов СЭМ в сравнительном аспекте.

Грудина представляет собой губчатую кость, которая состоит из ряда взаимосвязанных структурных единиц – костных пластинок, состоящих из плоских коллагеновых волокон, окруженных минерализованным веществом (рис. 1). Коллагеновые волокна имеют спиральную пространственную конфигурацию, в которой не соблюдены строгие геометрические пропорции. Преобладают волоконные структуры. Самостоятельные фибриллы и микрофибриллы встречаются очень редко. Направление волокон имеет смешанный тип – отмечаются ориентированные и неориентированные коллагеновые волокна.



Рис. 1. Коллагеновые волокна костной пластины грудины при ВДГК. Направление волокон смешанного типа. СЭМ. Увеличение × 3500

Комплекс коллагеновых структур и минерализованного основного вещества является основным функционирующим звеном костной ткани. Костные пластинки формируются в трабекулы. Наиболее толстые и мощные трабекулы располагаются в горизонтальном направлении. Поверхность губчатого вещества кости покрыта тонким слоем уплощенных клеток – покоящихся остеобластов.

Каждая костная пластинка имеет большое количество отверстий. Такое строение обеспечивает механическую прочность при относительно небольшой массе и обеспечивает большую площадь поверхности для метаболических процессов, происходящих в кости. Доступ пластического материала и

вывод продуктов распада кости осуществляется по интерстициальным пространствам, которые представляют собой широко развитую сеть связанных между собой каналов. Участком интерстициального пространства губчатого вещества являются канальцы и лакуны. Канальцы представляют собой звено микроциркуляторной системы кости, обеспечивающее связь лакун и межструктурных (межфибриллярных и межкристаллических) пространств. Они имеют преимущественную ориентацию – радиальную и циркулярную, а также встречаются дезориентированные. Канальцы ветвятся и анастомозируют между собой, их диаметр составляет 1,5–0,1 мкм. С лакунами они соединены двумя способами: непосредственно или общим стволом для 2–3 канальцев, открывающимся в лакуну. В межклеточном веществе выделено два вида лакун: клеточные и неклеточные. В клеточных лакунах находятся остеоциты. Лакуны имеют ширину 8–15 мкм и длину 25–35 мкм. Они условно делятся на две группы: 1) лакуны, находящиеся в непосредственной близости с центральными каналами, связанные с ними своими канальцами; 2) лакуны, находящиеся вдали от центральных каналов в толще костных пластин и не связанные с центральными каналами. Лакуны второй группы в наблюдениях встречаются чаще. Лакунарные пространства диаметром 15,0 ± 1,5 мкм составляют 24,1 % объема интерстициальной ткани губчатой кости. Канальцы, имеющие просвет 15 ± 0,1 мкм, занимают в объеме 19,3 %, а межфибриллярные и межкристаллические промежутки с диаметром 50 ± 5 нм и меньше – 35,5 %.

Красный костный мозг заполняет губчатое вещество грудины. Эритропоэз протекает в эритробластических островках, представляющих собой своеобразные морфофункциональные единицы кроветворения (рис. 2). В центре островка находится центральный макрофаг, а вокруг расположены эритробласты, плотно прилегающие к нему. Наиболее зрелые клетки (эритроциты, ретикулоциты) располагаются вдали от островка. Они легко отличаются от остальных характерной двояко вогнутой формой – дискоциты. Рядом находятся и близкие к ним по форме зрелые ретикулоциты. Жировые клетки представлены в виде шаровидных углублений, принявшие такой вид при подготовке препарата из-за вымывания жира в процессе обезвоживания.

Взаимоотношения костного мозга со стромой выражаются в том, что плотно прилегающие друг к другу кроветворные клетки в виде шнуров располагаются между сосудами, образуя дольки, отделенные друг от друга дренирующими синусоидами.

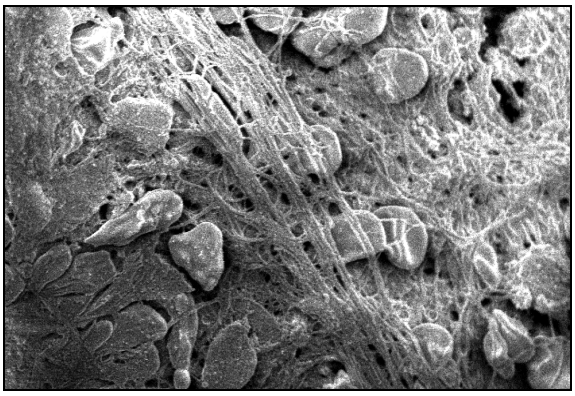

Рис. 2. Слева располагается островок кроветворения с макрофагом. Отдельно лежащие дискоциты – эритроциты и ретикулоциты между стромальными волокнами. Грудина, ВДГК. СЭМ. Увеличение × 2000

Заключение. После проведения исследований грудины у здоровых детей и при воронкообразной деформации грудной клетки с помощью СЭМ установлено, что ультраструктура ткани грудины при указанном патологическом состоянии организма изменению не подвергается независимо от формы деформации.

Список литературы

1. Губа, А. Д. Способ торакопластики воронкообразной деформации грудной клетки / А. Д. Губа // Детская хирургия. – 2005. – № 5. – С. 16–18.

2. Дольницкий, О. В. Врожденные деформации грудной клетки у детей / О. В. Дольницкий, Л. Н. Дирдовская. – Киев : Здоровье, 1978. – 117 с.

3. Разумовский, А. Ю. Хирургическая коррекция воронкообразной деформации грудной клетки методом Насса / А. Ю. Разумовский, А. А. Павлов, А. Б. Алхасов и др. // Детская хирургия. – 2006. – № 2. – С. 4–9.

4. Фокин, А. А. Килевидная деформация грудной клетки у детей : дис. … канд. мед. наук / А. А. Фокин. – Л., 1987. – 204 с.

5. Шамик, В. Б. Оптимизация реконструктивной торакопластики при врожденных деформациях грудной клетки у детей и подростков : дис. … д-ра мед. наук / В. Б. Шамик. – Ростов-н/Д., 2003. – 321 с.

6. Bentz, M. L. Improved chest wall fixation for correction of pectus excavatum / M. L. Bentz, J. W. Futrell // British J. of Plastic Surg. – 1992. – Vol. 45, № 5. – P. 367–370.

7. Boia, E. S. Determination of the mechanical requirements for a progressive correction system of pectus excavatum in children / E. S. Boia, R. Susan-Resiga, P. C. Raicov et al. // J. Laparoendosc. Adv. Surg. Tech. A. – 2005. – Vol. 15, № 5. – P. 478–481.

8. Cartoski, M. J. Classification of the dysmorphology of pectus excavatum / M. J. Cartoski, D. Nuss, M. J. Goretsky et al. // J. Pediatr. Surg. – 2006. – Vol. 41, №. 9. – P. 1573–1581.

9. Haje, S. A. Growth disturbance of the sternum and pectus deformities : imaging studies and clinical correlation / S. A. Haje, H. T. Harcke, J. R. Bowen // Pediatr. Radiol. – 1999. – Vol. 29, № 5. – P. 334–341.

10. Raichura, N. Breath-hold MRI in evaluating patients with pectus excavatum / N. Raichura, J. Entwisle, J. Leverment, C. S. Beardsmore // Br. J. Radiol. – 2001. – Vol. 74. – P. 701–708.

11. Sadler, T. W. Embryology of the sternum / T. W. Sadler // Chest. Surg. Clin. N. Amer. – 2000. – Vol. 10, № 2. – P. 237–244.

12. Sigalet, D. L. Long term cardiopulmonary effects of closed repair of pectus excavatum / D. L. Sigalet, M. Montgomery, J. Harder et al. // Pediatr. Surg. Int. – 2007. – Vol. 23, № 5. – P. 493–497.

13. Weber, P. G. The «new» Erlangen technique of funnel chest correction – minimalization of a well working procedure / P. G. Weber, H. P. Hummer // Zentralbl. Chir. – 2006. – Vol. 131, № 6. – P. 493–498.

Шамик Виктор Борисович, доктор медицинских наук, профессор кафедры детской хирургии и ортопедии, ГБОУ ВПО «Ростовский государственный медицинский университет» Минздрава России, Россия, 344022, г. Ростов-на-Дону, пер. Нахичеванский, д. 29, тел: 8-918-557-77-36, e-mail: prof.shamik@pochta.ru.

Давуд Башар Ахмад, аспирант кафедры детской хирургии и ортопедии, ГБОУ ВПО «Ростовский государственный медицинский университет» Минздрава России, 344022, г. Ростов-на-Дону, пер. Нахичеванский, д. 29, тел.: 8-988-562-03-09, e-mail: bashar_amd@hotmail.com.

Франциянц Калуст Геворкович, кандидат медицинских наук, заведующий отделением детской хирургии ГУЗ «Областная детская больница», Россия, 344015, г. Ростов-на-Дону, ул. 339 Стрелковой Дивизии, д. 14, тел.: 8-918-526-64-23.

УДК 616.6-055.2:616.89-008.441.13
© В.В. Шелудько, 2013

В.В. Шелудько

МОРФОФУНКЦИОНАЛЬНЫЕ ИЗМЕНЕНИЯ В МОЧЕПОЛОВОЙ СИСТЕМЕ ЖЕНЩИН ПРИ АЛКОГОЛЬНОЙ ИНТОКСИКАЦИИ

ГБОУ ВПО «Астраханская государственная медицинская академия» Минздрава России

Исследовано 42 женских трупа, погибших от острого алкогольного отравления. При аутопсии у всех этих женщин были выявлены значительные изменения в мочеполовых органах.

Ключевые слова: *женщина и алкоголь, алкогольное отравление, мочеполовая система, патоморфологические изменения.*

V.V. Sheludko

MORPHOFUNCTIONAL CHANGES IN URINARY SYSTEM OF WOMEN UNDER ALCOHOLIC INTOXICATION

42 women corpses died from acute alcoholic poisoning were examined. Significant pathomorphological changes in the urinary organs were revealed under autopsy in all these women.
Key words: *women and alcohol, alcoholic poisoning, urinary system, pathomorphological changes.*

Введение. Высокий уровень потребления алкогольных напитков, увеличение числа больных, отрицательное влияние алкоголя на здоровье населения, большой материально-экономический ущерб, нанесенный алкоголизмом, в настоящее время выдвинули эту проблему в число важнейших, имеющих медицинское и социальное значение.

Злоупотребление алкоголя женщинами обусловило целый ряд неблагоприятных последствий, особенно проявившихся в последние годы: уменьшение средней продолжительности жизни, рост смертности, в первую очередь, в трудоспособных возрастах, увеличение преждевременных родов, выкидышей, рождение детей с низкой массой и дефектами физического и психического развития [3].

Этанол является универсальным цитоплазматическим ядом, разрушающе действующим на все системы и органы человека.

При систематическом употреблении алкоголя существенно поражаются центральная и периферическая нервная системы, желудочно-кишечный тракт, сердце и сосуды, гуморальный и клеточный иммунитет, система крови, почки, легкие, половые железы. Степень их повреждения различна. Алкоголизм в равной степени можно отнести к психическим и соматическим заболеваниям, поскольку удивительный полиморфизм симптомов алкогольной болезни позволяет утверждать, что нет ни одной системы организма, которая не страдала бы от воздействия алкоголя [4].

По данным литературы, при алкогольном поражении почек выделяют три вида его проявлений: некронефроз, гломерулонефрит и пиелонефрит. Однократный прием алкоголя вызывает появление небольшой протеинурии, могут быть изменения мочевого осадка. При приеме больших доз алкоголя, вызывающего алкогольную интоксикацию, может развиться некронефроз. Эта форма заболевания бывает связана только с алкогольным эксцессом [1]. Алкогольный некронефроз, или алкогольная токсическая нефропатия, проявляется незначительной протеинурией (менее 1 г/л), микро-, реже макрогематурией. Изменения обусловлены непосредственным токсическим воздействием на почечную ткань больших концентраций этанола и ацетальдегида, а также нарушением микроциркуляции.

Поражаются канальцы почек, клубочковый аппарат при этом не меняется. В эпителии канальцев происходят дистрофические изменения вплоть до развития некрозов, слущивания клеток эпителия в просвет канальцев. Возможен и другой вариант алкогольной токсической нефропатии, проявляющийся острой почечной недостаточностью.

Алкогольный гломерулонефрит развивается при хронической алкогольной интоксикации в сочетании с алкогольным поражением печени. Эта форма заболевания опосредуется через иммунную систему, вызывая поражение почек иммунными комплексами. Их основу составляет комплекс антиген-антитело, где в роли антигена выступает печеночный алкогольный гиалин. Этот комплекс откладывается в клубочках, нарушая их функцию. Кроме комплекса алкогольный гиалин-антитело, в иммунном комплексе в клубочках обнаруживаются иммуноглобулины А и М, а также фракция комплемента C_3. Иммунные комплексы откладываются в мезангии либо субэндотелиально или (реже) субэпителиально. Клинически при этом наблюдается гематурическая форма гломерулонефрита.

Алкоголизм может сопровождаться инфекцией мочевых путей и развитием пиелонефрита. Поражение развивается в связи со снижением функции иммунной защиты при воздействии алкоголя.

Этанол существенно влияет на функцию половых желез, вызывая сексуальные нарушения как у мужчин, так и у женщин. При хронической алкоголизации они проявляются снижением полового влечения, импотенцией, атрофией яичек и яичников, гинекомастией у мужчин, нарушением менструального цикла, спонтанными абортами у женщин [2].

Цель: изучить морфофункциональные изменения в мочеполовой системе женщин при алкогольной интоксикации.

Материалы и методы исследования. Исследовано 42 трупа женщин, погибших от острого алкогольного отравления. Возраст женщин составлял от 15 до 44 лет. Судебно-химическая экспертиза обнаружила в их крови от 3,2 до 7,5 % этанола. При аутопсии у всех женщин были выявлены значительные патоморфологические изменения в мочеполовых органах.

Результаты исследования и их обсуждение. В почках была отмечена мутная дистрофия эпителиальных клеток извитых почечных канальцев, была определена отслойка эпителия канальцев от базальной мембраны на отдельных их участках. Сосудистые клубочки были различной величины и формы, но в основном были увеличены. Петли капилляров в них растянуты фибриновыми тромбами;

среди петель капилляров были обнаружены зерна гемоглобинового пигмента. Просвет почечных капсул был значительно расширен, содержал базофильные массы, выщелоченные эритроциты, зерна пигмента. В частично некротизированном эпителии проксимальных извитых почечных канальцев на месте базальной исчерченности имелось пылевидное отложение пигмента (базальная инкрустация нефротелия).

В микроциркуляторном русле яичника была выявлена картина расстройства кровоснабжения, проявившаяся в повышении проницаемости сосудистых стенок и образовании периваскулярных кровоизлияний. Отмечался стаз клеток крови в капиллярах стромы яичника, отек тека-ткани с резким расширением капилляров фолликулов.

В результате исследования тканей яичника при алкогольной интоксикации был выявлен комплекс расстройств, касавшийся всех тканевых элементов гонад. В корковом слое яичников были выявлены атретические процессы в растущих фолликулах: в развивающихся первичных и вторичных фолликулах был отмечен отек фолликулярных оболочек, ооциты находились в состоянии дегенерации, было обнаружено значительное количество погибающих фолликулов. Изменения фолликулярного эпителия приводили к нарушению трофики ооцитов. Большая часть фолликулов подвергалась атипичной дегенеративной атрезии, конечным этапом которой являлась гибель сформировавшихся в них яйцеклеток.

В итоге дегенеративных процессов фолликулов яичника происходили 2 процесса: в первом отмечено рассасывание тканей фолликула и замена их соединительной тканью, во втором – в фолликулах после гибели яйцеклеток наблюдалась пролиферация и секреция фолликулярного эпителия, в связи с чем образовывались наполненные опалесцирующей жидкостью кисты, вокруг которых также разрасталась соединительная ткань. Кроме того, в стенках сосудов мозгового слоя яичника происходило изменение структуры среднего слоя: гладкомышечные клетки, замещались фибриногиалиновой субстанцией, что приводило к резкому уменьшению просвета сосудов.

Заключение. Злоупотребление алкоголем оказывает неблагоприятное воздействие на мочеполовые органы, приводя к раннему и быстрому старению организма.

Список литературы

1. Билибин, Д. П. Патофизиология алкогольной болезни и наркоманий / Д. П. Билибин, В. Е. Дворников. – М. : Изд-во УДН, 1991. – 104 с.

2. Дунаевский, В. В. Наркомании и токсикомании / В. В. Дунаевский, В. Д. Стяжкин. – Л. : Медицина, 1991. – 206 с.

3. Курьянова, Н. Н. Медико-социальные аспекты женского алкоголизма / Н. Н. Курьянова, А. Г. Сердюков. – Астрахань : Изд-во АГМА, 2002. – 215 с.

4. Шабанов, П. Д. Наркология : практическое рук-во для врачей / П. Д. Шабанов. – М. : ГЭОТАР-Медиа, 2003. – 560 с.

Шелудько Виктория Викторовна, кандидат медицинских наук, ассистент кафедры анатомии человека, ГБОУ ВПО «Астраханская государственная медицинская академия» Минздрава России, Россия, 414000, г. Астрахань, ул. Бакинская, д. 121, тел.: (8512) 52-53-21, e-mail: agma@astranet.ru.

УДК 579.083.13:576.8.083.3
© А.П. Шепелин, 2013

А.П. Шепелин

СРАВНИТЕЛЬНАЯ ОЦЕНКА КАЧЕСТВА ОСНОВНЫХ ПИТАТЕЛЬНЫХ СРЕД ОТЕЧЕСТВЕННОГО И ИМПОРТНОГО ПРОИЗВОДСТВА

ФБУН «Государственный научный центр прикладной микробиологии и биотехнологии» Роспотребнадзора, Московская область, пос. Оболенск

Проведена сравнительная оценка качества наиболее распространенных основных питательных сред отечественного (ФБУН «Государственный научный центр прикладной микробиологии и биотехнологии») и импортного производства (Pronadisa, HiMedia, Merck). Отечественные среды, изготовленные в Государственном научном центре прикладной микробиологии и биотехнологии, намного дешевле импортных, что немаловажно при все возрастающем количестве проводимых врачами-бактериологами анализов. Качество питательных сред производства того же центра не уступает импортным аналогам по всем параметрам, а по некоторым показателям превосходит их.

Ключевые слова: *питательные среды, контроль качества.*

A.P. Shepelin

THE COMPARATIVE ESTIMATION OF QUALITY OF MAIN NUTRITIVE MEANS OF DOMESTIC AND IMPORTED PRODUCTION

The comparative evaluation of the quality of the most common main domestic nutritive means (FSIS «State Research Center for Applied Microbiology and Biotechnology») and imported (Pronadisa, HiMedia, Merck) was done. Domestic environment SRCAMB was much cheaper than imports it was important for an increasing number of organized by physicians and bacteriologists analyzes. The quality of nutritive means SRCAMB is not worse than foreign ones in all aspects and sometimes better.

Key words: *nutritive means, quality control.*

Введение. Питательные среды имеют исключительное значение в микробиологии [3]. Правильный подбор состава питательной среды обеспечивает возможность выделения микроорганизмов, получения чистых культур, изучения их биологических свойств, идентификации, способствует быстрой и правильной диагностики инфекционных заболеваний. Физиология микроорганизмов разнообразна, многообразны и их специфические потребности в питательных веществах. Для культивирования микроорганизмов предложены сотни различных по составу питательных сред [4, 5, 6, 7, 8, 9]. Невзирая на существующее множество сред, проводятся исследования по их оптимизации и созданию новых на базе современных представлений о метаболизме отдельных видов микроорганизмов, модернизации уже существующего производства питательных сред, внедрению нанотехнологий в производство [3, 6, 7]. Сред, пригодных для всех микроорганизмов, не существует. Для практических исследований широко используются искусственные среды, состоящие из продуктов животного или растительного происхождения. На искусственных средах хорошо развиваются многие микроорганизмы, так как в них имеются, как правило, все компоненты, необходимые для роста и развития. К искусственным отечественным средам общего назначения, широко применимых в лабораторной практике, относятся: мясо-пептонный бульон, мясо-пептонный агар, ГРМ-бульон, ГРМ-агар, бульон Хоттингера, агар Хоттингера, а также импортные среды: Nutrient Broth, Nutrient Agar и др. [4, 5, 6, 7, 8, 9]. Искусственные среды используются главным образом для поддержания культур микроорганизмов, диагностических целей, накопления биомассы. В клинической и санитарной микробиологии при посеве любых субстратов в общепринятой схеме диагностики любого заболевания после транспортных сред обязательно используются основные питательные среды, обеспечивающие рост широкого спектра микроорганизмов.

На отечественном рынке сухие основные питательные среды представлены многими зарубежными фирмами – BBL (США) [6], Becton Dickinson (Германия), Pronadisa (Испания), HiMedia (Индия) [5], Merck (Германия) [7] и др. Среды под одним наименованием, выпускаемые разными зарубежными и отечественными фирмами, дают разные результаты. В связи с этим питательные среды должны контролироваться по физико-химическим и биологическим показателям. В качестве физико-химических показателей для контроля сред общего назначения используют следующие:

- прозрачность и цветность;
- pH;
- содержание хлоридов (в пересчете на натрия хлорид), %;
- содержание аминного азота, %;
- прочность геля, г;
- температура плавления студня среды, С;
- температура застудневания среды, С;
- продолжительность плавления студня среды, ч.

Биологический контроль качества основных питательных сред проводится по основным показателям: специфическая активность (показатели чувствительности среды, скорости роста и стабильности основных биологических свойств микроорганизмов).

Цель: произвести сравнительную оценку качества наиболее применяемых основных питательных сред отечественного (ФБУН «Государственный научный центр прикладной микробиологии и биотехнологии» (ФБУН ГНЦ ПМБ)) и импортного производства (Pronadisa, HiMedia, Merck) для более масштабного использования отечественных сред, поскольку использование сред импортного производства ограничено из-за их высокой стоимости. Стоимость некоторых питательных сред ряда зарубежных фирм превышает цену отечественных сред более чем в 5 раз.

Материалы и методы исследования. Сравнительный контроль питательных сред по физико-химическим и биологическим показателям проводили в соответствии с МУК 4.2.2316-08 «Методы контроля бактериологических питательных сред» [1].

Биологический контроль питательных сред проводили с использованием соответствующих типовых тест-культур микроорганизмов, полученных из музея Государственной коллекции патогенных микроорганизмов ФБУН «Государственный научно-исследовательский институт стандартизации и контроля медицинских биологических препаратов им. Л. А. Тарасевича», отличающихся при пересевах хорошо выраженными стабильными культуральными, морфологическими и биохимическими признаками.

Тест-штаммы хранили при температуре 2–8° С в лиофилизированном состоянии, на среде Романова (МУК 4.1/4.2.588-96), или на питательной среде следующего состава: питательный бульон сухой – 15,0 г, агар микробиологический – 3,0 г, вода дистиллированная – 1 л. Среда имела pH = 7,2 ± 0,2.

Пересевы со среды хранения на среду выращивания и вновь на среду хранения проводят через каждые 3 месяца, но не более 4 раз.

Тест-штаммы проверяли визуально на чистоту роста и отсутствие диссоциации в соответствии с «Методическими рекомендациями к контролю питательных сред по биологическим показателям», 1980 г. [2], затем готовили стандартные взвеси культур каждого тест-штамма, соответствующие 10 единицам мутности по стандартному образцу мутности, с использованием стерильного 0,9 % раствора натрия хлорида. Полученные взвеси культур десятикратными разведениями (4,5 мл 0,9 % раствора натрия хлорида с 0,5 мл микробной взвеси) доводили до нужной концентрации.

Результаты исследования их и обсуждение. На первом этапе работы определены физико-химические показатели питательных сред четырех фирм (табл. 1).

Таблица 1

Физико-химические показатели сред сравнения

Физико-химические показатели	HiMedia	Merck	Pronadisa	ГНЦ ПМБ
Питательный бульон				
pH	7,6	7,1	6,8	7,15
Аминный азот, %	3,5	5,1	3,6	3,3
Хлориды, %	19,3	-	1,2	23,5
Потеря в массе при высушивании, %	2,9	4,6	3,6	3,0
Питательный агар				
pH	7,55	6,95	6,5	7,25
Аминный азот, %	2,1	2,0	1,5	2,4
Хлориды, %	18,7	-	1,8	18,7
Потеря в массе при высушивании, %	2,7	6,5	6,2	4,2
Прочность, г (по Валенту)	624	664	710	385

pH питательных бульонов и питательных агаров всех исследуемых сред находится в диапазоне, обеспечивающем рост широкого спектра микроорганизмов. Особенностью питательного бульона фирмы Merck является аминный азот, превышающий в 1,5 раза аминный азот сред других фирм, а также отсутствие хлоридов в питательном бульоне и агаре этой фирмы. Питательные бульоны и агары фирмы Pronadisa также отличались низким содержанием хлоридов, которые являются показателем осмотического давления в среде, необходимым для сохранения жизнедеятельности микроорганизмов в среде.

Основным отличием по физико-химическим показателям отечественных сред от зарубежных является прочность геля. Питательные агары трех зарубежных фирм имеют прочность геля в 1,6–1,8 раз выше прочности питательного агара ФБУН ГНЦ ПМБ. При недостаточной, низкой прочности студня среды проявляют свойства «текучести», что не позволяет производить посевы петлей или шпателем, а иногда делает невозможным и сам процесс культивирования. В случае повышенной прочности студня массообменные процессы между микробными клетками и средой затрудняются, в результате чего снижается ее питательная ценность для микроорганизмов. Как показал наш опыт по разработке питательных сред, наиболее предпочтительной прочностью студня среды является 300–400 г.

На втором этапе работы определены биологические показатели питательных агаров и бульонов четырех фирм (табл. 2 и 3).

Таблица 2

Биологические показатели питательных агаров

Питательный агар				
Штаммы (разведение 10^{-6})	**HiMedia**	**Merck**	**Pronadisa**	**ГНЦ ПМБ**
	количество колоний, диаметр (мм), морфология			
B. cereus 8035	4 2,0–2,5 Круглые, непрозрачные, белые, шероховатые	6 2,0–2,2 Круглые, непрозрачные, белые, шероховатые	9 2,0 Круглые, непрозрачные, белые, гладкие	4 2,5–3,0 Круглые, непрозрачные, белые, шероховатые
C. xerosis 1911	36 0,5–0,6 Круглые, бесцветные	19 0,3–0,4 Круглые, бесцветные	Нет роста	28 0,5–0,6 Круглые, непрозрачные, бесцв.
E. coli 055 3912/41	76 1,6–2,0 Круглые, прозрачные, бесцветные	71 1,4-1,8 Круглые, прозрачные, бесцветные	75 1,2–1,4 Круглые, прозрачные, бесцветные	82 1,8–2,2 Круглые, прозрачные, бесцветные
E. aerogenes 10006	75 1,2–1,6 Круглые, прозрачные, бесцветные	74 1,4–1,6 Круглые, прозрачные, бесцветные	58 1,0–1,2 Круглые, прозрачные, бесцветные	78 1,8–2,2 Круглые, прозрачные, бесцветные
L. monocytogenes 766/1	78 0,2–0,4 Круглые, бесцветные	78 0,2–0,4 Круглые, прозрачные, бесцветные	Нет роста	77 0,3–0,5 Круглые, прозрачные, бесцветные
P. aeruginosa 27/99 10^{-1}	Сплошной газон зеленовато-желтого цвета	Сплошной бесцветный газон	Сплошной бесцветный газон	Сплошной газон сине-зеленого цвета
S. marcescens 1 10^{-1}	Сплошной бесцветный газон	Сплошной бесцветный газон	Сплошной бесцветный газон	Сплошной газон красного цвета
S. flexneri 1 a 8516	43 1,2–1,5 Круглые, прозрачные, бесцветные	5 0,6–0,8 Круглые, прозрачные, бесцветные	Нет роста	58 1,8–2,0 Круглые, прозрачные, бесцветные
S. sonnei «S-form»	55 1,8–2,0 Круглые, прозрачные, бесцветные	46 1,6–1,8 Круглые, прозрачные, бесцветные	47 0,8–1,2 Круглые, прозрачные, бесцветные	56 2,2–2,5 Круглые, прозрачные, бесцветные
S. typhimurium 79	75 1,6–1,8 Круглые, прозрачные, бесцветные	68 1,6–2,0 Круглые, прозрачные, бесцветные	66 1,4–1,8 Круглые, прозрачные, бесцветные	75 1,8–2,0 Круглые, прозрачные, бесцветные
S. aureus Wood-46	28 0,8–1,0 Круглые, бесцветные	28 0,8–1,0 Круглые, бесцветные	33 0,4–0,6 Круглые, бесцветные	33 1,2–1,4 Круглые, бесцветные
S. pyogenes Dick-1	Нежный рост 0,1–0,2	Нежный рост 0,1–0,2	Нет роста	Нежный рост 0,1–0,2
S. epidermidis 14990	18 0,2–0,4 Круглые, бесцветные	27 0,3–0,5 Круглые, бесцветные	18 0,2 Круглые, бесцветные	37 0,6–0,8 Круглые, бесцветные

Таблица 3

Биологические показатели питательных бульонов

Штаммы (разведение 10^{-6})	Питательный бульон			
	HiMedia	Merck	Pronadisa	ГНЦ ПМБ
	характер роста			
B. cereus 8035	+ Диффузное помутнение, придонный рост	+ Диффузное помутнение, придонный рост	Нет роста	+ Диффузное помутнение, придонный рост
C. xerosis 1911	+ Диффузное помутнение	Нет роста	+ Диффузное помутнение	++ Диффузное помутнение
E. coli 055 3912/41	+++ Диффузное помутнение	+++ Диффузное помутнение	++ Диффузное помутнение	+++ Диффузное помутнение
E. aerogenes 10006	+++ Диффузное помутнение	+++ Диффузное помутнение	++ Диффузное помутнение	+++ Диффузное помутнение
L. monocytogenes 766/1	Нет роста	+ Диффузное помутнение	Нет роста	++ Диффузное помутнение
S. flexneri 1 a 8516	+++ Диффузное помутнение. Образование индола	+++ Диффузное помутнение. Образование индола	++ Диффузное помутнение. Образование индола	+++ Диффузное помутнение. Образование индола
S. typhi H-901 ГДР/ГИСК	+++ Диффузное помутнение. Образование H_2S	++ Диффузное помутнение. Образование H_2S	++ Диффузное помутнение. Образование H_2S	+++ Диффузное помутнение. Образование H_2S
S. typhimurium 79	+++ Диффузное помутнение	+++ Диффузное помутнение	++ Диффузное помутнение	+++ Диффузное помутнение
S. aureus Wood-46	++ Диффузное помутнение	+++ Диффузное помутнение	+ Диффузное помутнение	++ Диффузное помутнение
S. epidermidis 14990	+++ Диффузное помутнение	++ Диффузное помутнение	+ Диффузное помутнение	+ Диффузное помутнение
S. pyogenes Dick-1	+ Диффузное помутнение	++ Диффузное омутнение	Нет роста	++ Диффузное помутнение
P. aeruginosa 27/99	+ Диффузное помутнение	+ Диффузное помутнение	± Слабое диффузное помутнение	++ Диффузное помутнение

Питательные бульоны фирм Pronadisa и Merck не обеспечивают рост таких важных микроорганизмов, как Corynebacterium xerosis 1911 и Streptococcus pyogenes Dick-1. Питательный агар фирмы Pronadisa не обеспечивает рост тест-штамма Shigella flexneri 1 a 8516. Колонии практически всех тест-штаммов значительно меньше по диаметру, чем на питательном агаре производства ФБУН ГНЦ ПМБ. Только на питательном агаре производства ФБУН ГНЦ ПМБ наблюдается классический пигмент у Serratia marcescens 1 – красный и у Pseudomonas aeruginosa 27/99 – сине-зеленый, что играет существенную роль для первичной идентификации микроорганизмов.

Выводы.

1. Качество питательных сред производства ФБУН ГНЦ ПМБ не уступает импортным аналогам по всем параметрам, а по некоторым показателям и превосходит их.

2. Среды ФБУН ГНЦ ПМБ существенно дешевле импортных, что немаловажно при все возрастающем количестве проводимых врачами-бактериологами анализов из-за процессов трудовой миграции в РФ.

Список литературы

1. Методы контроля бактериологических питательных сред. Методические указания. МУК 4.2.2316-08. – Режим доступа : http://www.bestpravo.ru/rossijskoje/bs-gosudarstvo/a3g.htm, свободный. – Заглавие с экрана. – Яз. рус. – Дата обращения: 09.09.2012.
2. Методические рекомендации к контролю питательных сред по биологическим показателям (утв. Минздравом СССР 19.02.1980) – Режим доступа : http://www.lawmix.ru/sssr/10206, свободный. – Заглавие с экрана. – Яз. рус. – Дата обращения: 09.09.2012.
3. Руководство по медицинской микробиологии. Общая и санитарная микробиология / под ред. А. С. Лабинской, Е. Г. Волиной. – М. : Издательство БИНОМ, 2008. – Кн. I. – 1080 с.
4. Difco. Cultur Media and Reagents for Microbiol. and Clinical Laboratory Procedures PO BOX 1058 A Detroit Mi 48232 USA, 1992. – 130 p.
5. HiMedia Laboratories Pvt. Limited. A-406/ Bhaveshwar Plaza, LBS Marg, Mumbai, 400 086, India, 1993. – 85 p.
6. Manual of BBL products and laboratory procedures. Sixth Edition. – 1991. – 172 p.
7. Microbiology Manual, MERCK, LPRO UBA. – 1996. – 316 p.
8. The manual of microbiological culture media – Gibco BRL. – 1988. – 51 p.
9. The Oxoid Manual. Peptones, Hydrolysates, Agais and Constituents. – 1995. – 318 p.

Шепелин Анатолий Прокопьевич, кандидат химических наук, заместитель директора по научно-производственной работе ФБУН «Государственный научный центр прикладной микробиологии и биотехнологии» Роспотребнадзора, Россия, 142279, Московская область, пос. Оболенск, тел.: (4967) 31-21-51, e-mail: sheptlin.rabota@rambler.ru.

УДК 57.017.3
© И.Е. Янкевич, Н.А. Зинчук, А.В. Доронцев, 2013

И.Е. Янкевич[1], Н.А. Зинчук[1], А.В. Доронцев[2]

ПСИХОФИЗИОЛОГИЧЕСКАЯ АДАПТАЦИЯ К СПОРТИВНОЙ ДЕЯТЕЛЬНОСТИ СЛАБОСЛЫШАЩИХ ФУТБОЛИСТОВ

[1]ФГБОУ ВПО «Астраханский государственный университет»
[2]ГБОУ ВПО «Астраханская государственная медицинская академия» Минздрава России

Обследовано 22 слабослышащих подростка 13–15-летнего возраста, занимающихся футболом. В контрольную группу вошли учащиеся специальной коррекционной школы-интерната II вида для обучающихся воспитанников с отклонениями в развитии (слабослышащие). Экспериментальную группу составили подростки футбольного клуба для слабослышащих «Тайфун». Анализ результатов психофизиологического исследования позволяет говорить о наличии невысокого уровня адаптационного поведения, низком уровне умений и навыков к спортивной деятельности.

Ключевые слова: *футбол, спортивная деятельность, подростки, физиологические особенности, адаптация.*

I.E. Yankevich, N.A. Zinchuk, A.V. Dorontsev

THE PSYCHOPHYSIOLOGICAL ADAPTATION TO SPORT ACTIVITY OF FOOTBALL PLAYERS WITH LACK OF HEARING

22 teenagers with lack of hearing of 13–15 years of age were observed. The control group included pupils of special correctional boarding school of the IInd type for training pupils with deviations in the development with lack of hearing. Experimental group of teenagers from football club with lack of hearing from «Typhoon» were studied. The analysis of results of psychophysiological research allowed to speak about existence of low level of adaptive behavior, low level of skills to sport activity.

Key words*: football, sport activity, teenagers, physiological features, adaptation.*

Введение. Футбол как вид спорта характеризуется смешанными нагрузками: спортсменам в процессе игры приходится работать с нагрузкой в различных режимах интенсивности. То есть игровая деятельность футболистов имеет свои физиологические и психологические особенности. Высокий уровень метаболических превращений и большая разновидность движений, которыми характеризуется футбол, с одной стороны, оказывают всестороннее влияние на организм, а с другой – предъявляют колоссальные требования к спортсменам.

Исследования изменений основных физиологических функций у футболистов высокой квалификации [1, 2] показали, что во время игры 60–80 % времени они работают в режиме 80–100 % от величины максимального потребления кислорода (МПК), что предъявляет повышенные требования к аэробным возможностям футболистов.

Исследование психофизиологических особенностей адаптации к спортивной деятельности, в частности, при занятиях футболом слабослышащих подростков 13–15 лет проводилось на этапе углубленной специализации [5]. В контрольную группу вошли учащиеся специальной коррекционной школы-интерната II вида для обучающихся воспитанников с отклонениями в развитии (слабослышащие). Экспериментальную группу составили слабослышащие подростки футбольного клуба «Тайфун».

Цель: разработать методику спортивной тренировки слабослышащих футболистов на этапе углубленной специализации, способствующую совершенствованию учебно-тренировочного процесса и повышению спортивной результативности. Для достижения поставленной цели в ходе исследования следовало решить следующие задачи:

- выявить основные тенденции и закономерности процесса спортивной тренировки слабослышащих подростков;
- оценить физическую и психофизиологическую подготовленность слабослышащих футболистов;
- разработать методику спортивной тренировки слабослышащих футболистов на этапе углубленной специализации;
- экспериментально апробировать разработанную методику и определить ее эффективность.

В работе использованы следующие **методы**: теоретический анализ и обобщение данных научно-методической литературы; педагогический эксперимент; анализ лейкоцитарной формулы крови; анализ адаптированной методики «Адаптационная шкала»; обработка данных исследования методами математической статистики.

С целью выявления физических и психофизиологических особенностей слабослышащих подростков в процессе спортивной деятельности было проведено предварительное тестирование, в котором приняли участие 22 слабослышащих подростка 13–15-летнего возраста.

Определение уровня психофункциональной подготовленности измерялось по времени простой двигательной реакции, реакции на движущийся объект, определения объема и распределения внимания.

Результаты исследования и их обсуждение. Анализ результатов реакции на движущийся объект и времени простой двигательной реакции, которые характеризуют готовность центральной нервной системы к началу действия, уравновешенность нервных процессов, выявил различия в начале и конце проведения предварительного исследования у данных испытуемых. Динамика значений имеет тенденцию к уменьшению, в то же время изменения полученных данных недостоверны ($p > 0,01$).

Определение объема и распределения внимания осуществлялось посредством методики «Расстановка чисел», где испытуемые показали следующие результаты: в начале исследования – $8,7 \pm 0,5$ и в конце эксперимента – $10,3 \pm 0,7$, статистически значимы ($p < 0,05$).

Показатели функциональной подготовленности слабослышащих подростков, занимающихся футболом, улучшились в период проведения предварительного исследования, но статистически достоверны ($p < 0,05$) лишь изменения показателей жизненной емкости легких (ЖЕЛ) и функциональной пробы PWC_{170} (Physical Work Capacity) [3].

Анализ лейкоцитарной формулы слабослышащих подростков контрольной группы перед соревнованиями выявил признаки стресса. Это проявилось в выраженном статистически значимом снижении общего количества: лейкоцитов с $10,1 \pm 0,6 \times 10^9$/л в начале исследования до $9,2 \pm 0,46 \times 10^9$/л ($p < 0,01$) на момент его окончания, при норме $8,0 \pm 0,46 \times 10^9$/л ($p < 0,05$); эозинофилов с $4,1 \pm 0,3$ % ($p < 0,01$) в начале исследования до $0,83 \pm 0,5$ % ($p < 0,01$) на момент его окончания, при норме $3,0 \pm 0,4$ %. Достоверно снижалась доля палочкоядерных нейтрофилов с $5,5 \pm 0,8$ % ($p < 0,05$) в начале исследования до $4,8 \pm 0,6$ % ($p > 0,05$) на момент его окончания, что было выше нормы ($4,0 \pm 0,7$ %). Понижалась доля сегментоядерных нейтрофилов с $73,0 \pm 2,7$ % ($p < 0,01$) в начале исследования, до

36,7 ± 2,8 % ($p < 0,01$) на момент его окончания, при норме (47,0 ± 2,3 %). Доля лимфоцитов на начало исследования соответствовала 17,3 ± 2,6 % ($p < 0,01$), что было ниже нормы (35,0 ± 1,9 %), и увеличилась до 41,3 ± 2,1 % ($p < 0,01$) на момент окончания экспериментального исследования.

Для определения изменений уровня психологической адаптации испытуемых использована шкала адаптационного поведения, разработанная Д.С. Розенблюмом, Е.М. Цирульниковым [4]. Результаты показателей в процессе исследования и анализ полученных данных говорит о пониженном уровне адаптационного поведения.

Показатели по шкале «Умения и навыки к определенной спортивной деятельности» у испытуемых составляют 240,0 ± 1,4 баллов, что является результатом низкого уровня исследуемого параметра. Показатель шкалы самоконтроля в данной группе слабослышащих подростков составляет 262,0 ± 1,6, что говорит о пониженном уровне самоконтроля. Результаты шкалы «Чувство ответственности» в данной группе также имеют сниженные данные (196,0 ± 1,1). Значение показателя по шкале «Общение» в 286,0 ± 1,4 баллов в контрольной группе слабослышащих подростков свидетельствует о замкнутости испытуемых, тревожности в их поведении.

Результаты тестирования подростков специальной коррекционной школы для слабослышащих через год после проведения первого тестирования по «Адаптационной шкале» позволяют говорить о наличии невысокого уровня адаптационного поведения. Результаты, полученные в ходе экспериментального исследования по шкале «Умения и навыки к спортивной деятельности», у испытуемых составляют 245,0 ± 1,1 баллов, что является показателем низкого уровня исследуемого параметра и обнаруживает незначительные изменения в положительную сторону в данной группе через год на 5 баллов. Значение шкалы самоконтроля в данной группе слабослышащих подростков отмечается на 6 баллов выше данных первого тестирования. По шкале, называемой «Чувство ответственности», результаты после первого и второго тестирования статистически достоверных изменений не имели. Значение показателя по шкале «Общение» значимо повысилось на 18 баллов.

Лейкоцитарная формула у контрольной группы слабослышащих подростков в предстартовом периоде через год свидетельствует о снижении остроты ответной реакции организма на психоэмоциональный раздражитель по сравнению с тем, что было год назад. Наблюдался умеренный лейкоцитоз – $9,2 \pm 0,4 \times 10^9$/л ($p < 0,05$) (при норме $8,0 \pm 0,5 \times 10^9$/л), обнаруживалось выраженное снижение показателей эозинофилов до 0,83 ± 0,5 % ($p < 0,01$). Число палочкоядерных нейтрофилов 4,8 ± 0,6 % ($p > 0,05$) было в пределах нормы (4,0 ± 0,7 %), число сегментоядерных нейтрофилов 36,7 ± 2,8 % ($p < 0,01$) было достоверно ниже нормы (47,0 ± 2,3 %), число лимфоцитов 41,3 ± 2,1 % ($p < 0,01$) было достоверно выше нормы (35,0 ± 1,9 %) ($p < 0,01$).

Заключение. Анализ лейкоцитарной формулы у данной группы слабослышащих подростков позволяет заключить, что они испытывают воздействие стрессирующего психоэмоционального фактора средней интенсивности и отвечают на него, находясь в зоне повышенной реакции активации.

Проведенное тестирование у слабослышащих подростков через год свидетельствует о снижении остроты ответной реакции организма на психоэмоциональный раздражитель по сравнению с предыдущими показателями.

Список литературы

1. Гаркави, Л. Х. Адаптационные реакции и резистентность организма / Л. Х. Гаркави, Е. Б. Квакина, М. А. Уколова. – Ростов-н/Д. : Изд-во Ростовского ун-та, 2006. – 128 с.

2. Годик, М. А. Исследование факторной структуры скоростных двигательных способностей человека : автореф. дис. ... канд. пед. наук / М. А. Годик. – М., 1966. – 22 с.

3. Карпман, В. Л. Исследование физической работоспособности у спортсменов / В. Л. Карпман, З. Б. Белоцерковский, И. А. Гудков. – М. : Физкультура и спорт, 1974. – 95 с.

4. Розенблюм, Д. С. Новые методы диагностики нарушений слуха / Д. С. Розенблюм, Е. М. Цирульников. – Л. : Научно-популярное издательство, 1993. – 123 с.

5. Шапкин, С. А. Деятельность в особых условиях : компонентный анализ структуры и стратегий адаптации / С. А. Шапкин, Л. Г. Дикая // Психологический журнал. – 2007. – Т. 17, № 1. – С. 19–35.

Янкевич Ирина Евгеньевна, ассистент кафедры спортивных игр и адаптивной физической культуры, ФГБОУ ВПО «Астраханский государственный университет», Россия, 414056, г. Астрахань, ул. Татищева, д. 20а, тел.: (8512) 59-48-60, e-mail: rigicc@mail.ru.

Зинчук Нина Аркадьевна, кандидат педагогических наук, доцент, заведующая кафедрой спортивных игр и адаптивной физической культуры, ФГБОУ ВПО «Астраханский государственный университет», Россия, 414056, г. Астрахань, ул. Татищева, д. 20а, тел.: (8512) 59-48-60, e-mail: niva-zinchuk@mail.ru.

Доронцев Александр Викторович, кандидат педагогических наук, доцент, доцент кафедры физической культуры, ФГБОУ ВПО «Астраханская государственная медицинская академия» Минздрава России, 414000, г. Астрахань ул. Бакинская, д. 121, тел.: (8512) 51-24-62, e-mail: dorontseva.@rambler.ru.

УДК 616.441:615.272:616.45-001.1/.3
© А.Л. Ясенявская, Д.Л. Теплый, 2013

А.Л. Ясенявская[1], Д.Л. Теплый[2]

ВЛИЯНИЕ α-ТОКОФЕРОЛА НА МОРФОМЕТРИЧЕСКИЕ ПОКАЗАТЕЛИ ЩИТОВИДНОЙ ЖЕЛЕЗЫ БЕЛЫХ КРЫС В ПОСТНАТАЛЬНОМ ОНТОГЕНЕЗЕ В УСЛОВИЯХ ИММОБИЛИЗАЦИОННОГО СТРЕССА

[1]ГБОУ ВПО «Астраханская государственная медицинская академия» Минздрава России
[2]ФГБОУ ВПО «Астраханский государственный университет»

Изучено влияние α-токоферола на структуру щитовидной железы белых крыс в молодом и зрелом возрасте на фоне иммобилизационнного стресса. Установлено, что α-токоферол устранял изменения в структуре щитовидной железы, проявляющиеся снижением высоты тироцитов и площади ядер тироцитов, а также увеличением площади фолликулов и фолликулярного коллоида.

Ключевые слова: *щитовидная железа, α-токоферол, иммобилизационный стресс.*

A.L. Yasenyavskaya, D.L. Teplyi

THE INFLUENCE OF THE α-TOCOPHEROL ON MORPHOMETRIC INDEX OF THE THYROID GLAND OF THE WHITE RATS IN THE POSTNATAL ONTOGENESIS UNDER IMMOBILISATION STRESS

The influence of the α-tocopherol on the structure of the thyroid gland of the young and old white rats under immobilisation stress was investigated. It was found α-tocopherol eliminated changes in the structure of the thyroid gland. The height of the thyroid epithelial cells and the area of the nucleus were increased, the area of the follicles and the area of the follicular colloid were decreased.

Key words: *the thyroid gland, α-tocopherol, immobilisation stress.*

Введение. Стресс, как известно, представляет собой совокупность защитных и повреждающих реакций организма, возникающих в результате нейроэндокринных и метаболических сдвигов в ответ на действие чрезвычайных или патологических факторов. Стрессорные факторы, действующие на организм, вызывают в нем цепь защитно-приспособительных реакций, заключающихся в изменении нейроэндокринных, иммунных, метаболических и других процессов [1, 2, 3, 5, 6, 11, 12, 15].

Адаптационные возможности различаются у животных разного возраста, так как в процессе онтогенеза происходит формирование и становление механизмов адаптации [13, 14]. С возрастом активность окислительного метаболизма изменяется, его степень обратно пропорциональна продолжительности жизни для различных видов животных [7]. Нарушение баланса про- и антиоксидантных процессов в ходе возрастной инволюции играет немалую роль в развитии возраст-зависимой патологии, а также при физиологических факторах, близких к экстремальным [9, 10]. В этих условиях активация свободнорадикальных процессов коррелирует со снижением эффективности функционирования биологических систем и утилизации свободных радикалов, включающих низкомолекулярные жирорастворимые природные антиоксиданты, в том числе α-токоферол [8].

Принимая во внимание тот факт, что щитовидная железа является одним из ключевых звеньев

нейроэндокринной системы «гипоталамус – гипофиз – железы – мишени», исследования, посвященные изучению механизмов взаимосвязи тиреоидной функции и свободнорадикальных процессов, несомненно, актуальны.

Цель: изучить влияние α-токоферола на морфометрические показатели функциональной активности щитовидной железы на разных этапах постнатального онтогенеза в условиях иммобилизационного стресса.

Материалы и методы исследования. Исследование проведено на 80 белых беспородных крысах-самцах, содержавшихся в стандартных условиях вивария при естественном освещении. Все животные были синхронизированы по питанию при свободном доступе к воде.

Эксперимент проводили в 2 серии, изучали влияние α-токоферола на поведение: 1) молодых животных (возраст 1,5–2 месяца, вес 75–120 г); 2) старых животных (возраст 20–24 месяца, вес 260–350 г). В каждой серии животные были разделены на группы (n = 10): 1 группу составляли контрольные крысы, получавшие в качестве «плацебо» эквивалентный объем дистиллированной воды; 2 группу – животные, получавшие ежедневно 10 % масляный раствор α-токоферола ацетата («Марбиофарм», Россия) per os в дозе 0,5 мг/100 г (14 дней); 3 группу – крысы, подвергнутые воздействию иммобилизационного стресса, вызванного путем ежедневного помещения особей в пластиковую камеру, ограничивающую их движения в течение 2 часов (экспериментальная гипокинезия) (14 дней); 4 группу – животные, получавшие 10 % масляный раствор α-токоферола ацетата per os в дозе 0,5 мг/100 г и подвергавшиеся воздействию иммобилизационного стресса (14 дней).

Щитовидную железу фиксировали в смеси Буэна, после чего заливали в парафин. Серии фронтальных срезов окрашивали по методу Ван-Гизона [11].

В качестве морфометрических показателей для изучения функционального состояния щитовидной железы были исследованы:

- высота тиреоидного эпителия – классический и наиболее чувствительный показатель секреторной активности щитовидной железы;
- площадь ядра – показатель, отражающий биосинтетическую (гормонопродуцирующую) тиреоидную функцию;
- площадь фолликулов как интегральный показатель морфофункционального состояния железы;
- площадь фолликулярного коллоида, характеризующая состояние резерва гормональных веществ.

Результаты обрабатывали статистически с использованием алгоритма для определения средней арифметической, ее ошибки и достоверности различия между средними сопоставляемых групп с помощью критерия Стьюдента (t) с поправкой Бонферрони для множественных сравнений [4].

Результаты исследования и их обсуждение. Анализ полученных данных показал, что на фоне введения молодым животным α-токоферола наблюдалось статистически значимое увеличение высоты тироцитов и площади ядер ($p < 0,001$), при снижении площади фолликулов ($p > 0,05$) и площади фолликулярного коллоида ($p < 0,05$) (табл. 1). Так же, как и у молодых животных, у старых крыс-самцов под влиянием изучаемого антиоксиданта наблюдалось статистически значимое увеличение высоты тироцитов ($p < 0,01$) и площади их ядер ($p > 0,001$). Площадь фолликулов и фолликулярного коллоида уменьшалась, но данные изменения не являлись статистически значимыми (табл. 2).

В условиях иммобилизационного стресса у молодых и старых крыс-самцов наблюдались сопоставимые изменения указанных выше морфометрических параметров щитовидной железы: снижались высота ($p < 0,05$) и площадь тироцитов ($p < 0,05$), в то время как площадь фолликулов и фолликулярного коллоида увеличивалась ($p > 0,05$) (табл. 1, 2).

Применение α-токоферола с целью возможной коррекции развивающихся нарушений в структуре щитовидной железы стрессированным молодым самцам сопровождалось повышением высоты тироцитов и увеличением площади ядер тироцитов как в сравнении с крысами, подвергшимися иммобилизационному стрессу ($p < 0,01$), так и с интактными животными ($p < 0,05$). Площадь фолликулов и фолликулярного коллоида была статистически достоверно меньше таковой у стрессированных молодых животных ($p < 0,05$), относительно значений у крыс контрольной группы данные показатели были ниже, но статистической значимости не имели (табл. 1).

Таблица 1

Изменения морфометрических показателей щитовидной железы молодых крыс-самцов при различных видах воздействия

Экспериментальные группы	Морфометрические показатели			
	Высота тироцитов, M ± m, мкм	Площадь ядер тироцитов, M ± m, мкм^2	Площадь фолликулов, M ± m, мкм^2	Площадь фолликулярного коллоида, M ± m, мкм^2
Контроль	8,9 ± 0,2	17,2 ± 0,5	3700,2 ± 218,8	1719,8 ± 143,4
α-токоферол (0,5 мг/ 100 г)	13,7 ± 0,55 ***	23,94 ± 1,004 ***	3494,4 ± 198,1	1288,1 ± 133,1 *
Стресс	7,6 ± 0,5*	15,5 ± 0,3*	4280,1 ± 195,3	2050,3 ± 107,9
α-токоферол (0,5 мг/ 100 г) + стресс	9,93 ± 0,45* ##	19,94 ± 0,89 * ##	3555,1 ± 223,2 #	1592,7 ± 166,9 #

*Примечание: * – $p < 0,05$; ** – $p < 0,01$; *** – $p < 0,001$ по сравнению с контролем; # – $p < 0,05$; ## – $p < 0,01$; ### – $p < 0,001$ по сравнению со стрессом*

Введение α-токоферола старым животным, подвергшимся воздействию стресса, сопровождалось аналогичными по сравнению с группой молодых животных изменениями указанных выше морфометрических параметров щитовидной железы. Наблюдалось увеличение высоты тироцитов как относительно стрессированных животных ($p < 0,01$), так и у контрольных крыс ($p < 0,05$). Площадь ядер тироцитов увеличивалась по отношению к показателям у животных, подвергшихся иммобилизационному стрессу ($p < 0,001$), и была сопоставима с контролем ($p < 0,05$). Площадь фолликулов и фолликулярного коллоида под влиянием изучаемого препарата снижалась по сравнению как с контрольными, так и со стрессированными крысами. Изменения данных показателей не являлись статистически достоверными (табл. 2).

Таблица 2

Изменения морфометрических показателей щитовидной железы старых крыс-самцов при различных видах воздействия

Экспериментальные группы	Морфометрические показатели			
	Высота тироцитов, M ± m, мкм	Площадь ядер тироцитов, M ± m, мкм^2	Площадь фолликулов, M ± m, мкм^2	Площадь фолликулярного коллоида, M ± m, мкм^2
Контроль	7,6 ± 0,4	20,1 ± 0,7	3800,1 ± 194,5	1884,0 ± 138,6
α-токоферол (0,5 мг/ 100 г)	11,23 ± 0,8 **	22,7 ± 0,2 ***	3421,56 ± 234,5	1392,3 ± 180,2
Стресс	6,6 ± 0,3 *	17,6 ± 0,2 *	4159,3 ± 152,8	2148,6 ± 180,0
α-токоферол (0,5 мг/ 100 г) + стресс	8,6 ± 0,3 * ##	19,4 ± 0,2 * ###	3734,6 ± 196,8	1786,4 ± 192,5

*Примечание: * – $p < 0,05$; ** – $p < 0,01$; *** – $p < 0,001$ по сравнению с контролем; # – $p < 0,05$; ## – $p < 0,01$; ### – $p < 0,001$ по сравнению со стрессом*

Заключение. Анализ полученных данных позволил выявить усиление функциональной активности щитовидной железы при действии α-токоферола. Экспериментально вызванный гипокинетический стресс независимо от возраста животных ослабил функциональную активность щитовидной железы, вызвав уменьшение размеров ядер, что свидетельствует, вероятно, об ослаблении транскрипционной и биосинтетической активности железы. Наблюдаемое при стрессе увеличение размеров фолликулов произошло за счет ослабления процессов реабсорбции. Обнаружено модифицирующее действие α-токоферола на фоне гипокинетического стресса: под влиянием изучаемого антиоксиданта высота тироцитов, площадь ядер, фолликулов и фолликулярного коллоида приближаются к контрольным значениям. Отмечая выраженный стресс-протекторный эффект α-токоферола в опытах, следует подчеркнуть отсутствие каких-либо заметных возрастных отличий этого показателя у экспериментальных крыс.

Список литературы

1. Александрова, Н. В. Влияние интервальной гипоксической тренировки на состояние эндокринных желез / Н. В. Александрова, А. В. Замышляев // Вестник Новгородского государственного

университета. – 2006. – № 35. – С. 40–41.

2. Баженов, Ю. И. Физиологические механизмы адаптации к холоду / Ю. И. Баженов, А. Ф. Баженова, Л. Р. Горбачева // Бюллетень Сибирского отделения РАМН, приложение : мат-лы XIII международного конгресса по приполярной медицине. Кн. 2. – Новосибирск, 2006. – С. 20.

3. Божко, А. П. Значение тиреоидных гормонов организма в реализации защитных эффектов холодовой адаптации / А. П. Божко, И. В. Городецкая // Российский физиологический журнал им. И.М. Сеченова. – 1994. – № 3. – С. 29–32.

4. Гланц, С. Медико-биологическая статистика / С. Гланц. – М. : Практика, 1999. – 459 с.

5. Држевецкая, И. А. Основы физиологии обмена веществ и эндокринной системы : учеб. пос. для биологических и медицинских спец. вузов. – 3-е изд., перераб. и доп. / И. А. Држевецкая. – М. : Высшая школа, 1994. – 256 с.

6. Козырева, Т. В. Центральные и периферические терморецепторы. Сравнительный анализ влияния длительной адаптации организма к холоду и норадреналину / Т. В. Козырева // Российский физиологический журнал им. И.М. Сеченова. – 2005. – Т. 91, № 12. – С. 1492–1503.

7. Коркушко, О. В. Гериатрия с терапевтической практикой / О. В. Коркушко, Д. Ф. Чебаторева, Е. Г. Калиновская. – Киев : Здоровье, 1993. – 830 с.

8. Ланкин, В. З. Антиоксиданты в комплексной терапии атеросклероза : pro et contra / В. З. Ланкин, А. К. Тихазе, Ю. Н. Беленков. – М. : Медпрактика, 2003. – 83 с.

9. Лішневська, В. Ю. Реологічні властивості крові в осіб літнього віку, хворих на ішемічну хворобу серця / В. Ю. Лішневська // Буковинський медичний вісник. – 2002. – Т. 6, № 4. – С. 93–96.

10. Меньшикова, Е. Б. Окислительный стресс. Прооксиданты и антиоксиданты / Е. Б. Меньшикова, В. З. Ланкин, Н. К. Зенков и др. – М. : Слово, 2006. – 553 с.

11. Розен, В. Б. Основы эндокринологии / В. Б. Розен. – М. : Изд-во МГУ, 1994. – 384 с.

12. Ромейс, Б. Микроскопическая техника / Б. Ромейс; пер. с нем. В. Александров. – М. : Изд-во иностранной литературы, 1953. – 718 с.

13. Тодоров, И. Н. Стресс и старение и их биохимическая коррекция / И. Н. Тодоров, Г. И. Тодоров. – М. : Наука, 2003. – 249 с.

14. Ravi Kiran, T. Blood lipid profile and myocardial superoxide dismutase in swim-trained young and middle-aged rats : comparison between left and right ventricular adaptations to oxidative stress / T. Ravi Kiran, M. V. Subramanyam, S. Prathima, S. Asha Devi // J. Comp. Physiol. B. – 2006. – Vol. 176, № 8. – P. 749–762.

15. Hangalapura, B. N. Effect of duration of cold stress on plasma adrenal and thyroid hormone levels and immune responses in chiken lines divergently selected for antibody responses / B. N. Hangalapura, M. G. Nieuwland, J. Buyse et al. // Poult Sci. – 2004. – Vol. 83, № 10. – P. 1644–1649.

Ясенявская Анна Леонидовна, ассистент кафедры медицинской биологии, ГБОУ ВПО «Астраханская государственная медицинская академия» Минздрава России, Россия, 414000, г. Астрахань, ул. Бакинская, д. 121, e-mail: yasen_9@mail.ru.

Теплый Давид Львович, доктор биологических наук, профессор, заведующий кафедрой морфологии и физиологии человека и животных, ФГБОУ ВПО «Астраханский государственный университет», Россия, 414000, г. Астрахань, пл. Шаумяна, д. 1, тел. (8512) 52-49-94, e-mail: physiology-agu@mail.ru.

УДК 591.471.372
© И.Н. Яшина, А.В. Иванов, 2013

И.Н. Яшина, А.В. Иванов

СИСТЕМНАЯ ОРГАНИЗАЦИЯ КОСТЕЙ СТИЛОПОДИЯ СВОБОДНЫХ КОНЕЧНОСТЕЙ ТЕТРАПОДОВ

ГБОУ ВПО «Курский государственный медицинский университет» Минздрава России

По оригинальной методике исследованы 56 костей проксимальных сегментов свободных конечностей домашнего быка с целью определения особенностей системной организации. Обнаружены общие закономерности в строении диагонально расположенных плечевой и бедренной кости, выявлена асимметрия системной ор-

ганизации комплекса контрлатеральных конечностей животного (плечевая-бедренная кость), с функциональным разделением последних.

Ключевые слова: *плечевая кость быка домашнего, бедренная кость быка домашнего, системная организация, асимметрия.*

I.N. Yashina, A.V. Ivanov

THE SYSTEMIC ORGANIZATION OF THE TETRAPOD FREE LIMB BONES STILOPODIYA

The purpose was to identify features of systemic organization of the proximal extremities of free domestic bull, it was studied 56 bone segments on the base of original technique. There were found and described some general peculiarities of the structure in opposite shoulder and femur bones. It was revealed the asymmetry of their system organization of the contralateral limbs with the functional separation.

Key words: *bovine humerus, bovine femur, systemic organization, asymmetry.*

Введение. Одним из направлений морфологических исследований является сравнительное анатомическое изучение строения животных как основа для исследований в области функциональной морфологии, а также различных аспектов проблемы адаптации костной ткани. Достаточно полно изучены лишь особенности адаптации скелета мелких млекопитающих к различным функциональным нагрузкам в эксперименте. Однако практически нет сведений о системной организации костей скелета крупных животных в норме, испытывающих функциональные нагрузки, сопоставимые с человеческими. На основании исследования плечевых и бедренных костей крупного рогатого скота – Bos taurus ранее нами были получены новые данные, характеризующие биомеханические свойства плечевой и бедренной костей как звеньев опорной системы и несущей конструкции [3].

Цель: изучить строение и системную организацию плечевой и бедренной кости быка домашнего в норме.

Задачи исследования:

- провести морфометрическое исследование строения костей стилоподиев быка домашнего и с помощью методов математического анализа выявить особенности их системной организации;
- классифицировать геометрические и анатомические параметры бедренной кости быка домашнего в соответствии с уровнем их значимости.

Материалы и методы исследования. 56 костей проксимальных сегментов свободных конечностей домашнего быка: 14 правых плечевых – ПП, 13 левых плечевых – ЛП, 15 правых бедренных – ПБ, 14 левых бедренных – ЛБ без признаков костной патологии, с полным синостозированием эпифизов. Остеометрия производилась по методике, разработанной на кафедре анатомии человека ГБОУ ВПО «Курский государственный медицинский университет» [1, 2], с использованием цифрового штангенциркуля и устройства для измерений длинных трубчатых костей [4]. На каждой кости разными исследователями дважды определялось значение 25 линейных и угловых параметров. Полученные абсолютные значения переменных переводили в относительные, взяв за единицу измерения линейных параметров для каждой кости поперечный диаметр ее диафиза в средней трети. Математическая обработка данных производилась с использованием статистического программного комплекса, считающего значение критерия Манна-Уитни, корреляционные отношения Спирмена и осуществляющего факторный анализ методом главных компонент.

Результаты исследования и их обсуждение. В основу анализа была взята гипотеза об отсутствии отличий в строении гомологичных структур на костях без учета принадлежности к поясам конечностей и сторонам туловища. Учитывая особенности локомоции животного, был проведен анализ костей диагонально расположенных конечностей. Рассчитаны величины критерия Манна-Уитни для $\alpha = 0,05$ по каждой паре параметров (табл. 1).

Такой подход к анализу данных выявил резкую асимметрию функциональной нагрузки на диагонали плечевая – бедренная кости у животного, при этом диагональ правая плечевая кость – левая бедренная имеет большее число схожих пар признаков, отвечающих за осуществление опорной функции; для диагонали левая плечевая – правая бедренная кости не имелось отличий в вертикальном размере головок и параметрах латерального мыщелка, указывающих на выполнение двигательной функции.

Таблица 1

Особенности строения костей, принадлежащих к одной диагонали туловища

Исследуемые пары признаков	Количество объектов	Значение критерия Манна-Уитни, 160-246	Количество объектов	Значение критерия Манна-Уитни, 145-232
Ширина проксимального эпифиза	ПП, n = 14	201,0	ЛП, n = 13	99,0
	ЛБ, n = 14		ПБ, n = 15	
Верхне-нижний размер головки	ПП, n = 14	195,0	ЛП, n = 13	171,0
	ЛБ, n = 14		ПБ, n = 15	
Передне-задний размер головки	ПП, n = 14	164,5	ЛП, n = 13	121,0
	ЛБ, n = 14		ПБ, n = 15	
Передне-задний размер диафиза в середине длины кости	ПП, n = 14	166,5	ЛП, n = 13	235,5
	ЛБ, n = 14		ПБ, n = 15	
Передне-задний размер диафиза в нижней трети длины кости	ПП, n = 14	172,5	ЛП, n = 13	95,0
	ЛБ, n = 14		ПБ, n = 15	
Ширина диафиза в верхней трети длины кости	ПП, n = 14	194,5	ЛП, n = 13	198
	ЛБ, n = 14		ПБ, n = 15	
Задняя ширина медиального мыщелка	ПП, n = 14	231,5	ЛП, n = 13	96,0
	ЛБ, n = 14		ПБ, n = 15	
Передняя ширина медиального мыщелка	ПП, n = 14	215,5	ЛП, n = 13	254,5
	ЛБ, n = 14		ПБ, n = 15	
Задняя ширина латерального мыщелка	ПП, n = 14	110,0	ЛП, n = 13	148,5
	ЛБ, n = 14		ПБ, n = 15	
Ширина локтевой ямки – Ширина межмыщелковой ямки	ПП, n = 14	279,5	ЛП, n = 13	224,0
	ЛБ, n = 14		ПБ, n = 15	

Примечание: серым цветом залиты ячейки, подтверждающие отсутствие отличий в строении костей с $\alpha = 0,05$

Факторный анализ методом главных компонент подтвердил наличие скрытой асимметрии в строении плечевой и бедренной костей (табл. 2).

Таблица 2

Результаты факторного анализа методом главных компонент

Параметр	Левая бедренная		Правая бедренная		Левая плечевая		Правая плечевая	
	F1	F2	F1	F2	F1	F2	F1	F2
Длина	-0,85	-0,19	-0,86	-0,01	-0,90	0,28	-0,97	0,05
Ширина проксимального эпифиза	-0,93	-0,01	-0,88	-0,24	-0,80	0,34	-0,91	0,15
Ширина дистального эпифиза	-0,89	0,04	-0,80	-0,28	-0,79	0,27	0,73	0,07
Задняя ширина медиального мыщелка	-0,68	0,19	-0,89	-0,15	-0,88	0,06	-0,91	0,15
Передняя ширина медиального мыщелка	-0,70	-0,12	-0,58	0,05	-0,93	0,22	-0,92	0,03
Передняя ширина латерального мыщелка	-0,77	-0,01	-0,10	0,67	-0,67	0,17	-0,54	-0,17
Передне-задний размер диафиза в верхней трети	-0,83	-0,17	-0,52	0,41	-0,62	-0,29	-0,55	-0,71
Передне-задний размер диафиза в средней трети	-0,90	-0,16	-0,39	-0,68	-0,55	0,36	0,46	-0,45
Ширина диафиза в нижней трети	-0,80	-0,22	-0,26	-0,27	-0,71	-0,51	-0,37	-0,32
Передне-задний размер головки	-0,65	-0,32	-0,16	0,70	-0,74	0,10	-0,81	0,23
Верхне-нижний размер головки	-0,73	0,03	-0,12	-0,02	-0,81	0,30	-0,57	0,73
Межвертильное / Межбугровое расстояние	-0,71	-0,03	-0,15	0,75	-0,23	-0,94	-0,40	0,47
Диафизарно-шеечный угол	-0,07	-0,43	-0,76	-0,28	-0,04	0,82	0,20	-0,55

Примечание: серым цветом залиты ячейки со значением влияния на изучаемые параметры ≥ 0,70.

Результаты факторного анализа выявили общие параметры в строении плечевых и бедренных костей обоих половин туловища: длина, ширина проксимального и дистального эпифизов, задняя

ширина медиального мыщелка. Эти параметры после проведенного корреляционного анализа можно отнести к первой группе, выполняющей опорную функцию независимо от принадлежности к поясу конечностей и стороне тела.

По ряду параметров бедренные кости левой стороны резко отличаются друг от друга и от плечевых костей: размеры латерального мыщелка, передне-задние размеры диафиза. Правые плечевые кости также имеют признаки асимметрии и отличаются снижением функциональной нагрузки по ряду параметров: ширина диафиза в нижней трети, верхне-нижнем размере головки, межбугровом расстоянии. Особо следует отметить наличие в диагонали правая бедренная – левая плечевая кости факторов, сильно влияющих на величину диафизарно-шеечного угла, и способность животного передвигаться.

Выводы:

1. Выявлена асимметрия системной организации комплекса контрлатерных конечностей животного (правая – левая плечевая, правая – левая бедренная кость) с функциональным разделением последних.
2. С помощью математических методов анализа выявлены скрытые закономерности в строении диагонально расположенных плечевой и бедренной кости.

Список литературы

1. Яшина, И. Н. Анализ системной организации бедренной кости человека / И. Н. Яшина, А. А. Самаха, А. И. Колесник и др. // Человек и его здоровье : Курский науч.-практ. вестник. – 2003. – № 2. – С. 92–100.
2. Яшина, И. Н. К вопросу об асимметрии системного строения плечевой кости человека / И. Н. Яшина, С. З. Рогочий, Р. И. Куприянов и др. // Астраханский медицинский журнал. – 2007. – Т. 2, № 2. – С. 217.
3. Яшина, И. Н. Строение плечевой кости быка домашнего / И. Н. Яшина, А. С. Левченко // Мат-лы IV международной научной конференции молодых ученых-медиков (г. Курск 25–26 февраля 2010 г.) / под ред. В.А. Лазаренко – Курск : ГОУ ВПО КГМУ Росздрава, 2010. – Т. 2. – С. 452–453.
4. Яшина, И. Н. Пат. 2245101 Рос. Федерация, МПК[7] А 61 В 5/103 Устройство для антропометрических измерений длинных трубчатых костей / И. Н. Яшина, Д. А. Иванов, А. В. Иванов, А. И. Колесник, А. А. Самаха; заявитель и патентообладатель И. Н. Яшина, Д. А. Иванов, А. В. Иванов, А. И. Колесник, А. А. Самаха. – 2003116250/14; заявл. 02.06.2003; опубл. 27.01.2005. Бюл. № 3.

Яшина Ирина Николаевна, кандидат медицинских наук, ассистент кафедры анатомии человека, ГБОУ ВПО «Курский государственный медицинский университет» Минздрава России, Россия, г. Курск, 305003, ул. Карла Маркса д. 3, тел.:8-910-210-97-30, e-mail: bik2709@rambler.ru.

Иванов Александр Викторович, доктор медицинских наук, профессор, заведующий кафедрой гистологии, ГБОУ ВПО «Курский государственный медицинский университет» Минздрава России, Россия, г. Курск, 305003, ул. Карла Маркса д. 3, тел.:8-910-310-03-10, e-mail: anatomy@mail.ru.

ПРАВИЛА ОФОРМЛЕНИЯ СТАТЕЙ ДЛЯ «АСТРАХАНСКОГО МЕДИЦИНСКОГО ЖУРНАЛА»

«Астраханский медицинский журнал» публикует научные статьи, нормативно-методические документы, рецензии и информационные материалы по всем разделам медицины. Статьи всех авторов публикуются бесплатно. Периодичность издания – 4 номера в год.

При направлении статьи в редакцию «Астраханского медицинского журнала» авторам необходимо строго соблюдать следующие правила.

1. Статья должна сопровождаться официальным направлением учреждения, в котором выполнена работа (2 экз.).

2. Рукопись должна быть представлена в 3-х экземплярах, а также на электронном носителе (на каждую статью – отдельный CD). Текст печатается в формате А4 через 2 интервала (шрифт Times New Roman 12) с шириной полей 2 см.

3. На первой странице одного экземпляра рукописи должны быть виза «В печать» и подпись руководителя, заверенная круглой печатью учреждения, а в конце – подписи всех авторов с указанием автора, ответственного за контакты с редакцией (его фамилия, имя, отчество, полный рабочий адрес и телефон).

4. На первой странице рукописи указываются выходные данные: 1) УДК (в левом углу листа, без отступа от края); 2) инициалы и фамилия автора; 3) название работы (заглавие статьи должно быть сформулировано кратко, но без сокращений); 4) название учреждения, 5) город; 6) страна.

5. После выходных данных следует резюме (8–10 строк), ключевые слова (от 3 до 6), а также инициалы и фамилия автора, название работы, резюме и ключевые слова, переведенные на английский язык.

6. После основного текста статьи должен следовать список литературы и сведения о каждом авторе: фамилия, имя, отчество, ученая степень, ученое звание, должность, полное наименование места работы (с указанием кафедры, отдела, лаборатории), полный почтовый служебный адрес, e-mail, номер служебного телефона, факса.

7. Материал оригинальных работ должен включать разделы: введение, цель и задачи исследования, материалы и методы, результаты и их обсуждение (статистическая обработка результатов обязательна), выводы или заключение, список литературы. Объем оригинальных статей не должен превышать 6 страниц, а объем обзорных статей – 10 страниц, включая таблицы, рисунки и список цитируемой литературы (до 12 названий – для оригинальных работ и до 25 названий – для обзоров).

8. Все сокращения слов и аббревиатуры, кроме общепринятых, должны быть расшифрованы при первом упоминании. Общепринятые сокращения должны приводиться в соответствии с системой СИ, а названия химических соединений – в соответствии с рекомендациями ИЮПАК.

9. В статье должно быть минимальное количество таблиц (обязательно с заголовками), графиков, рисунков или фотографий с подрисуночными подписями. Графики и диаграммы должны быть выполнены с помощью «Microsoft Graph». Фотографии должны быть представлены в формате TIFF или JPEG с разрешением не менее 300 dpi. Не допускается представление копий иллюстраций, полученных ксерокопированием. Все данные внутри таблиц, надписи внутри рисунков и графиков – через 1 интервал, шрифт Times New Roman 10. В подписях к микрофотографиям необходимо указывать кратность увеличения. Формулы набирать с помощью «Microsoft Equation».

10. Список литературы приводится в алфавитном порядке, сначала отечественные авторы, а затем – иностранные (в транскрипции оригинала), со сплошной нумерацией. Для статей в списке необходимо указывать фамилию и инициалы автора (если авторов несколько, то первых 3-х авторов), название статьи, название журнала (сборника), год издания, том, номер выпуска, страницы (от – до). Для книг – автор (если авторов несколько, то первых 3-х авторов) и название книги по титульному листу, город издания, издательство, год, общее количество страниц. Для диссертаций (авторефератов) – автора, название диссертации (автореферата), дис. ... д-ра (канд.) мед. (биол.) наук, город, год, страницы.

Библиография оформляется в соответствии с ГОСТ 7.1–2003. Библиография печатается через 1 интервал (шрифт Times New Roman 10, название «Список литературы» – шрифт Times New Roman, 11, жирный, по центру). В тексте ссылки даются арабскими цифрами в квадратных скобках в соответствии со списком литературы, например [1] или [2, 4, 22].

Примеры оформления литературы.

1. Аронов, Д. А. Функциональные пробы в кардиологии / Д. А. Аронов, В. П. Лупанов. – М. : МЕДпресс-информ, 2007. – 328 с.

2. Блэйк, П. Г. Современные представления об анемии при почечной недостаточности / П. Г. Блэйк // Нефрология и диализ. – 2000. – Т. 2, № 4. – С. 278–286.

3. Горелкин, А. Г. Пат. 2387374 Рос. Федерация, МПК A61B5/107 Способ определения биологического возраста человека и скорости старения / А. Г. Горелкин, Б. Б. Пинхасов; заявитель и патентообладатель ГУ НЦКЭМ СО РАМН. – № 2008130456/14; заявл. 22.07.2008; опубл. 27.04.2010. Бюл. № 12.

4. Иванов, В. И. Роль индивидуально-типологических особенностей студентов в адаптации к учебной деятельности : автореф. дис. … канд. биол. наук / В. И. Иванов. – Томск, 2002. – 18 с.
5. Онищенко, Г. Г. Иммунобиологические препараты и перспективы их применения в инфектологии / Г. Г. Онищенко, В. А. Алешкин, С. С. Афанасьев и др.; под ред. Г. Г. Онищенко, В. А. Алешкина, С. С. Афанасьева и др. – М. : ГОУ ВУНМЦ МЗ РФ, 2002. – 608 с.
6. Johnson, D. W. Novel renoprotective actions of erythropoietin : New uses for an old hormone / D. W. Johnson, C. Forman, D. A. Vesey // Nephrology. – 2006. – Vol. 11, № 4. – P. 306–312.

11. Статья должна быть тщательно выверена автором.

12. Представление в редакцию для публикации работ уже опубликованных или отправленных в другие издания, не допускается.

13. Редакция оставляет за собой право на редактирование и сокращение присланных рукописей.

14. Статьи, получившие отрицательное заключение рецензента в журнале не публикуются и авторам не возвращаются.

15. Статьи, оформленные с нарушением изложенных правил, редакцией не принимаются.

Рукописи направлять по адресу: 414000, г. Астрахань, ул. Бакинская, 121,
АГМА, «Астраханский медицинский журнал», редакция.

Для авторов статей на базе Центра поддержки технологий и инноваций
ГБОУ ВПО «Астраханская государственная медицинская академия» Минздрава России выполняется бесплатный патентно-информационный поиск по патентным информационным ресурсам ФИПС.

18+

ISSN 1992-6499

АСТРАХАНСКИЙ МЕДИЦИНСКИЙ ЖУРНАЛ

Научно-практический медицинский журнал

2013

ТОМ 8

№ 1

Начальник издательского отдела – В.Б. Нигдыров

Литературное редактирование – И.В. Иванова

Компьютерная правка и макетирование – О.В. Денисов

Подписан в печать – 31.05.2013

Уч. печ. л. – 19,6

Заказ № 3463

Тираж 500 экз. (Первый завод – 200 экз.)

Отпечатано в Издательском отделе АГМА.
414000, г. Астрахань, ул. Бакинская, д. 121